

# Granulomatosis con poliangiitis (Wegener) con sangrado gastrointestinal. Reporte de caso

Granulomatosis with polyangiitis (Wegener's) with gastrointestinal bleeding. Case report

López Valencia Jessica Anabel<sup>1</sup>, Bermeo Cabrera Marcia Janneth<sup>2</sup>, Sacoto Flores Goethe Salomón<sup>3</sup>

VOLUMEN 40 | N° 1 | ABRIL 2022

FECHA DE RECEPCIÓN: 04/04/2022  
FECHA DE APROBACIÓN: 04/05/2022  
FECHA PUBLICACIÓN: 21/05/2022

1. Posgradista de la Universidad de Cuenca.  
Especialidad Medicina Interna.  
Cuenca - Ecuador
2. Hospital Municipal de Cuenca.  
Unidad de Medicina Interna.  
Medicina Interna.  
Cuenca - Ecuador
3. Universidad de Cuenca.  
Facultad de Ciencias Médicas.  
Carrera de Medicina.  
Cuenca - Ecuador

Caso Clínico | Clinical Case

<https://doi.org/10.18537/RFCM.40.01.09>

Correspondencia:  
jeslop369@hotmail.com

Dirección:  
Av. 12 de Abril y los Arupos

Código Postal:  
010107

Celular:  
09970 53013

Cuenca - Ecuador

## RESUMEN

**Introducción:** las vasculitis asociadas a ANCA (VAA) se caracterizan por inflamación de vasos sanguíneos de calibre pequeño y un alto porcentaje de positividad para anticuerpos anticitoplasma de neutrófilos (ANCA).

**Caso clínico:** hombre mestizo de 74 años, con disfonía, pérdida de peso, lesiones eritematosas superficiales distribuidas en miembros inferiores. Una semana previa a su ingreso presentó rectorragias, dolor abdominal difuso con datos clínicos de choque hipovolémico, se identificó colitis ulcerosa (colonoscopia) y serología positiva para PR3-ANCA. Se inició tratamiento inmunosupresor con evolución favorable.

**Conclusión:** las VAA tienen fenotipos clínicos variables con formas de leves a fulminantes, deben sospecharse de manera temprana, tratarlas oportunamente para influir favorablemente en su pronóstico.

**Palabras clave:** granulomatosis con poliangiitis, vasculitis, hemorragia, patología.

## ABSTRACT

**Introduction:** ANCA-associated vasculitides (AAV) are characterized by inflammation of small caliber blood vessels and a high percentage of positivity for antineutrophil cytoplasmic antibodies (ANCA).

**Clinical case:** It is a case of a 74-year-old mestizo man, with dysphonia, weight loss, superficial erythematous lesions distributed in lower limbs. One week prior to admission, he presented rectal bleeding, diffuse abdominal pain with clinical data of hypovolemic shock, ulcerative colitis was identified (colonoscopy) and positive serology for PR3-ANCA. Immunosuppressive treatment was started with favorable evolution.

**Conclusion:** AAV have variable clinical phenotypes with forms from mild to fulminant, they should be suspected early, treated promptly to favorably influence their prognosis.

**Key words:** granulomatosis with polyangiitis, vasculitis, hemorrhage, pathology.

## INTRODUCCIÓN

Las vasculitis sistémicas primarias (VSP) son un grupo de enfermedades heterogéneas en su presentación clínica que histopatológicamente se caracterizan por presentar infiltrado leucocitario en la pared de los vasos sanguíneos, produciendo un daño estructural (estenosis, dilatación, ruptura) con consecuencias clínicas que pueden ser letales; el espectro clínico de las VSP difieren en base a su epidemiología, etiología, patogenia, tipo y calibre de vasos afectados, topografía de órganos afectados, hallazgos histológicos y susceptibilidad genética. La clasificación más usada en la actualidad se basa en las definiciones nominales propuestas por la Conferencia Internacional de Consenso de Chapel Hill (CHCC) del año 2012, que toma como referencia principal el tamaño predominante de los vasos afectados<sup>1</sup>. Dentro del grupo de vasculitis de vasos pequeños se encuentran las vasculitis asociadas a anticuerpos anticitoplasma de neutrófilo (VAA), un subgrupo de vasculitis sistémica autoinmune grave con un alto porcentaje positividad para anticuerpos anticitoplasma de neutrófilo (ANCA)<sup>2</sup> y que permite sean agrupadas de forma específica en granulomatosis con poliangeitis (GPA), granulomatosis eosinofílica con poliangeitis (GEPA) y poliangeitis microscópica (PAM)<sup>3,4</sup>.

Se presenta un caso de VAA tipo granulomatosis con poliangeitis (GPA) con afectación cutánea, respiratoria alta y baja (pulmonar), gastrointestinal y renal, se destaca sus manifestaciones clínicas atípicas y el tiempo transcurrido para llegar a su diagnóstico definitivo, considerándolo un desafío en el estudio clínico diferencial.

## PRESENTACIÓN DEL CASO

Paciente de 74 años, varón, procedente y residente en Cuenca, mestizo, jubilado, con antecedente de hospitalización hace 3 años por cuadro de disfonía y pérdida de peso (aproximadamente 10 kilos en los últimos 3 meses), se demostró en tomografía computada (TC) de tórax lesiones nodulares bilaterales y elevación de dímero D, sospechándose de neoplasia linfoproliferativa la cual se descartó. Hace un año presentó cefalea acompañado de lesiones eritematosas en miembros inferiores y nueva elevación de

dímero D, siendo diagnosticado de trombosis venosa profunda. Hace 48 horas acudió a servicio de emergencia por presentar rectorragia de 8 días de evolución con una frecuencia de tres a cuatro por día. Al examen físico se evidenció inestabilidad hemodinámica por hipotensión arterial (80/40mmHg), taquicardia (120 latidos por minuto) y llenado capilar mayor a 3 segundos, piel pálida, mucosas orales secas, abdomen doloroso en forma difusa, extremidades inferiores con lesiones eritematosas, palpables de bordes regulares, que no desaparecen a la digitopresión, se realizó endoscopia digestiva alta y baja que reportaron gastropatía crónica atrófica (Imagen N°1), colitis ulcerosa (CU) de moderada a severa (Truelove Witt 15 puntos, Montreal S3). En biopsia de lesiones cutáneas de pierna derecha se observó dermatitis crónica inespecífica con patrón perivascular. En los estudios complementarios (Tabla N°1) destaca leucocitosis con neutrofilia, anemia moderada, elevación de reactantes de fase aguda, hiperazoemia y hematuria. RT-PCR para SARS-CoV-2, serología para hepatitis B,C, HIV y prueba de PPD negativos.

Por sospecha de vasculitis sistémica se solicitaron estudios de extensión diagnóstica (inmunológicos e imagen), resaltando el hallazgo de positividad a título alto para PR3-ANCA por ELISA y por TC de tórax simple datos sugerentes de vasculitis pulmonar bilateral. (Imagen N°2). Por el fenotipo clínico descrito y hallazgos de laboratorio se estableció diagnóstico de vasculitis asociada a ANCA, subgrupo granulomatosis con poliangeitis (granulomatosis de Wegener) con un índice de actividad Birmingham Vasculitis Activity Score versión 3 (BVASv3) de 25/63 y topográficamente localizada a nivel de vía aérea alta (disfonía), pulmón (nódulos y neumopatía intersticial), renal (hematuria), piel (púrpura) y, gastrointestinal (sangrado bajo); se inició tratamiento de inducción a la remisión de actividad con inmunosupresión dual a base de rituximab (1 gramo en dos dosis, 0 y 15 días) y glucocorticoides (prednisona 1 gramo/kg/día), la respuesta al manejo inicial fue favorable por disminución franca de lesiones cutáneas, remisión de hematuria y ausencia de nuevos episodios de sangrado; como tratamiento de mantenimiento de remisión de actividad se decidió el uso semestral de rituximab y monitorización periódica de actividad de enfermedad.

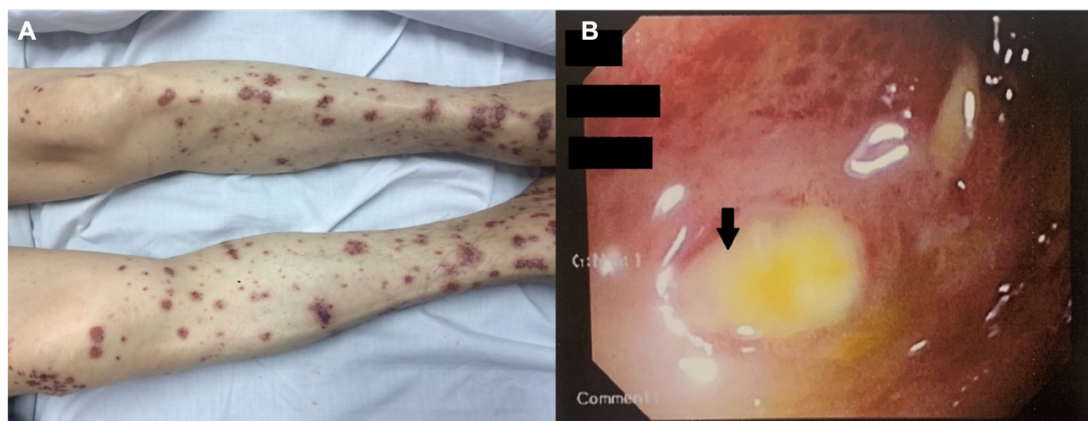


Imagen N°1

A. Imagen de miembros inferiores demuestra manchas purpúricas y lesiones papulonecroticas. B. colonoscopia. Colitis ulcerosa moderada-severa, erosiones y úlceras con fondo de fibrina friable al rose sin sangrado espontáneo (flecha), eritema intenso desde el recto hasta el ciego.

Tabla N°1

Exámenes de laboratorio al ingreso

Parámetro	Valor	Referencia
<b>Biometría</b>		
Leucocitos	11.95	5.00-10.00x10 <sup>3</sup> /uL
Neutrófilos	90.2	%
Hemoglobina	7.8	12.6-16.4 g/dl
Hematocrito	25.1	%
Plaquetas	447	150-450 x 10 <sup>3</sup> /uL
<b>Reactantes de Fase aguda</b>		
Proteína C reactiva (PCR)	13.22	Hasta 0.6 mg/dL
Dímero D	5995.7	50-500 FEU/ml
Ferritina	368	25-350 ng/dl
<b>Función renal</b>		
Urea	37.39	15.0-045.0 mg/dL
Creatinina	1.43	0.7-1.4 mg/dL
<b>Uroanálisis</b>		
Sangre	250 eri/UI	
Hematíes	100/c	< 4 / campo
<b>Inmunológicos</b>		
Ac. Anti-nucleares (ANA) HEp-2 IF	Negativo	Positivo >1:40
MPO-ANCA (ELISA)	2.65 U	Positivo 21 a 30
PR3-ANCA (ELISA)	42.20 U	Positivo 21 a 30
		Positivo fuerte >30
Ac. Anti. membrana basal glomerular*	2.60 U	Negativo <20
		Positivo 21 a 30
Complemento C3 (nefelometría)	65.50	79.00-152.00 mg/dl
Complemento C4 (nefelometría)	14.50	16.00-38.00 mg/dl

\*ELISA: ensayo inmunoabsorbente ligado a enzimas

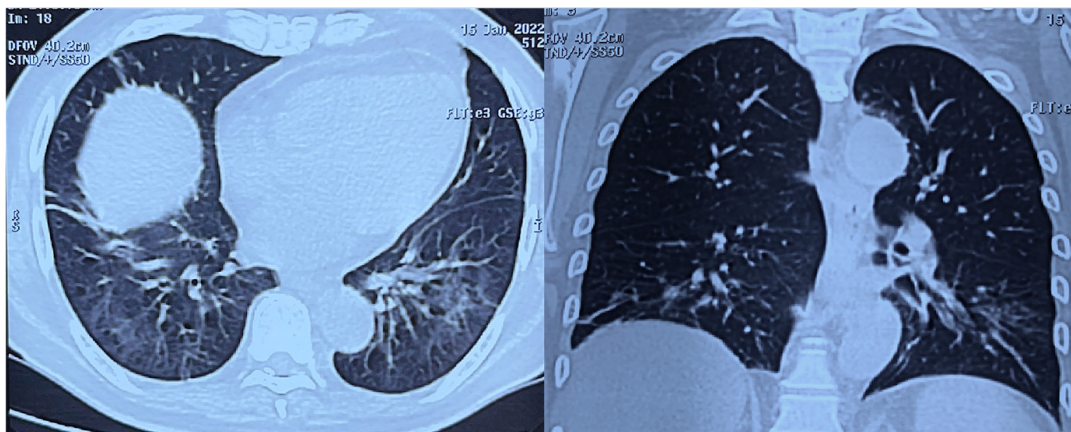


Imagen N°2

TC de tórax simple. Área de vidrio despulido y patrón alveolar a nivel de lóbulos superior e inferior, datos sugestivos de vasculitis pulmonar bilateral.

## DISCUSIÓN

La GPA tiene una prevalencia de 0.4 a 11.9 casos por millón de personas al año, afecta predominantemente a la población de ascendencia europea<sup>2,5</sup>, es más frecuente en adultos mayores, sin discriminación por sexo<sup>2</sup>, en el país se desconoce su prevalencia e incidencia siendo por aquello importante su presentación ya que servirá de base para futuros estudios con un mejor nivel de evidencia.

La mortalidad en GPA no tratada se ha documentado en un 82% al año y mayor al 90% a los dos años, lo cual cambia radicalmente con el manejo inmunosupresor (supervivencia a 5 años entre el 70%-80%)<sup>6</sup>. Las manifestaciones clínicas en VAA son muy variadas, con síntomas generales prodrómicos (malestar general, fiebre, pérdida de peso, artralgias, mialgias) que pueden presentarse de forma temprana, tener una duración de semanas a meses y estar o no acompañada de compromiso sistémico.

Prácticamente cualquier órgano puede verse afectado; sin embargo, existe cierta preferencia topográfica en las diferentes VAA que permiten identificar fenotipos de sospecha. (Imagen N°3). En la GPA el compromiso otorrinolaringológico ocurre en un 85%-100% de casos; el laringotraqueal se ha reportado en un 15%-55%<sup>2</sup>; el pulmón es frecuentemente afectado, siendo la inflamación granulomatosa necrosante característica, la enfermedad nodular múltiple o única puede encontrarse hasta en un 50% de casos y puede

cavitar por necrosis central. La GPA es una causa frecuente de capilaritis pulmonar, la cual genera hemorragia alveolar difusa (HAD) hasta en un 22%-30%<sup>3</sup>; el espectro clínico en HAD varía desde hallazgos incidentales por imágenes o lavados broncoalveolar (LBA) en pacientes asintomáticos hasta insuficiencia respiratoria aguda potencialmente mortal, la mayoría de pacientes con HAD presentan disnea que progresa rápidamente, otros hallazgos son hemoptisis (aunque está ausente en un tercio de los casos) tos y dolor torácico.

La combinación de disminución del nivel de hemoglobina en sangre o hematocrito y opacidades alveolares es altamente sugestiva de HAD incluso en ausencia de hemoptisis, por lo cual es importante mantener una alta sospecha ya que su identificación y tratamiento temprano es un aspecto clave para disminuir la mortalidad asociada (10%-25%)<sup>7</sup>. Las manifestaciones gastrointestinales (GI) en VAA son poco frecuentes y variable en su presentación clínica. Son consideradas manifestaciones graves pancreatitis, apendicitis, colecistitis, infarto hemorrágico y perforación intestinal y/o gástrica<sup>2</sup>, los síntomas acompañantes pueden ser dolor abdominal inespecífico, náuseas, vómito, diarreas hematemesis o melenas<sup>8,9</sup>. La afectación cutánea ocurre en un 30% a 50% de casos con GPA, siendo la lesión más frecuente la púrpura palpable y en extremidades inferiores, el cuadro puede ser polimórfico con pápulas, nódulos, vesículas, ampollas, lesiones ulcerativas y necróticas<sup>10</sup>. Estas manifestaciones típicamente presentan un curso clínico y cíclico con recaídas

que duran semanas a meses y resuelven con el manejo inmunosupresor sistémico<sup>11</sup>. El compromiso renal es comúnmente encontrado en las vasculitis necrosantes de pequeños vasos como GPA (70%), su espectro clínico va desde una

glomerulonefritis rápidamente progresiva de tipo 3 o pauci-inmune<sup>12</sup>, otras manifestaciones como hematuria microscópica con cilindros eritrocitarios, proteinuria en rango no nefrótico<sup>2</sup>.

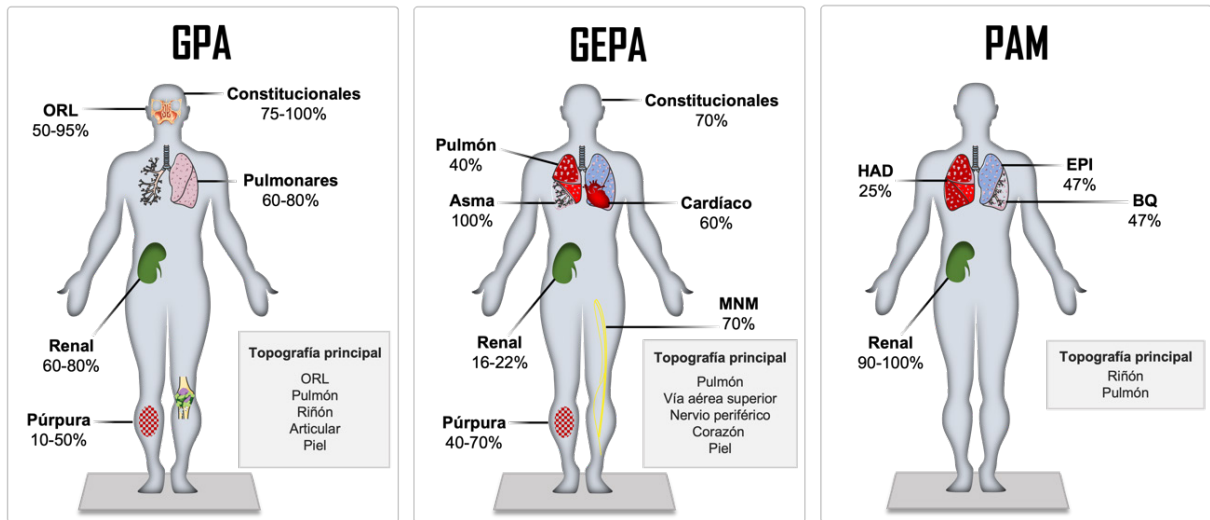


Imagen N°3

Fenotipos clínicos y frecuencia de presentación en VAA.

En la imagen se describen las manifestaciones clínicas más frecuentes de las VAA. GPA (*Granulomatosis con poliangeitis*). Manifestaciones constitucionales (fiebre, pérdida de peso, fatiga, artralgias), otorrinolaringológicas (costras nasales, epistaxis, úlceras nasales, sinusitis, otitis e hipoacusia neurosensorial), pulmonares (nódulos pulmonares sólidos o cavitados, hemorragia alveolar difusa, estenosis subglótica o bronquial) y renales. GEPA (Glomerulomatosis eosinofílica con poliangeitis). Manifestaciones constitucionales (fiebre, pérdida de peso, fatiga, artralgias), pulmonares y de vía aérea (asma, poliposis nasal, rinitis, nódulos pulmonares), de sistema nervioso periférico (mononeuritis múltiple), cutáneas (púrpura, nódulos subcutáneos), cardíacas (miocarditis, pericarditis, hipertensión, valvulopatía, falla cardíaca) y renales (glomerulonefritis focal o difusa). PAM (*Poliangeitis microscópica*). Compromiso renal (glomerulonefritis rápidamente progresiva, hematuria y proteinuria) y pulmonar con hemorragia alveolar difusa (HAD), enfermedad pulmonar intersticial (EPI) y bronquiectasias<sup>6,7</sup>.

En el presente caso se reportaron hallazgos clínicos y de laboratorio que se han encontrado asociados

frecuentemente a manifestaciones renales, tales como síntomas generales (fiebre, pérdida de peso, fatiga), síntomas gastrointestinales, incremento en la PCR, hipocomplementemia y positividad para PR3-ANCA, recalcando la importancia de buscar afectación renal basal con estas asociaciones por la influencia directa en la decisión terapéutica y pronóstico a corto y largo plazo<sup>13</sup>.

En el diagnóstico de una VAA es indispensable realizar una anamnesis y examen físico exhaustivo<sup>2</sup>, ya que son las claves para llegar a un diagnóstico temprano y oportuno, es importante además el apoyo con estudios paraclínicos (sangre, orina, histopatología e imágenes) que permitirán descartar simuladores o causas secundarias de vasculitis (infecciones, tumores, genéticas, émbolos de colesterol, calcifilaxia, fármacos), lo cual es esencial como primer paso a seguir en el estudio diferencial de una VSP; posteriormente se pueden realizar estudios específicos dependiendo del órgano que se sospeche que esté afectados<sup>3</sup>. En la Tabla N°2 se resumen los exámenes recomendados para el estudio de VSP.

## Tabla N°2.

Estudios para evaluar la presencia de simuladores de vasculitis.

Hematología	Hemograma, VSG, coagulación
Bioquímica/orina	Urea, creatinina, ionograma, pruebas de función hepática, PCR, proteinograma, perfil lipídico, TSH, PTH, HbA1c, examen general de orina con estudio de sedimento, proteinuria en orina de 24 horas.
Inmunología	ANCA, ANA, ENA, factor reumatoide, C3, C4, anticuerpos anticardiolipinas, crioglobulinas.
Microbiología	Hemocultivos (bacterias/hongos), urocultivos pruebas para VIH, VHB, VHC, tuberculosis, sífilis, COVID-19, cultivo-biopsia.
Otros*	Imágenes: ( <i>ultrasonido, radiografía, tomografías, resonancia magnética</i> ). Endoscopía. Biopsia

\*Según sospecha diagnóstica. Modificado de Nat Rev Dis Primer. 2020 Aug 27;6(1):1–27. DOI: 10.1038/s41572-020-0204-y.

Como biomarcadores los ANCA son de utilidad para respaldar el diagnóstico de una VAA, se recomienda la medición de antígeno para proteinasa 3 (PR3)-ANCA y mieloperoxidasa (MPO)-ANCA por ELISA y ANCA por inmunofluorescencia indirecta (IFI)<sup>14</sup>.

El tratamiento de la VAA comprende de dos fases; la primera fase se denomina de inducción a la remisión, tiene un promedio de duración de 3 a 6 meses y su principal objetivo es evitar la alta morbilidad, la segunda se denomina de mantenimiento de la remisión, tiene una duración que va desde 3-6 a 24-48 meses<sup>15</sup> y tiene como objetivos prevenir recaídas, minimizar la toxicidad de los medicamentos inmunosupresores usados en la fase de inducción<sup>2</sup> y disminuir la dosis de GC<sup>16</sup>. En las dos fases son opciones terapéuticas rituximab o ciclofosfamida en conjunto con GC (1mg/kg/día de prednisona o equivalente), especialmente cuando existe enfermedad activa y grave<sup>2,5,6,15</sup>. En algunos casos de enfermedad grave (p. ej. HAD, GMNRP) se recomienda el uso de metilprednisolona (PM) en dosis de 1gramo por tres días, sin embargo, su uso para inducir remisión en VAA grave se asocia a un riesgo incrementado de infección (hazard ratio (HR) 2.7, IC 95% [1.4-5.3], p=0.004) y mayor incidencia de diabetes (hazard ratio 6.33 [1.94-20.63], p=0.002), por lo que debe ser usada con precaución<sup>17</sup>. En enfermedad no grave no existe un consenso sobre su dosis, se recomienda usar 0.5 mg/kg/día de prednisona o su equivalente<sup>18</sup>. Varios estudios prospectivos han reportado eficacia similar para la administración de rituximab o ciclofosfamida en la terapia de inducción a la remisión de la actividad<sup>19,20</sup>.

## CONCLUSIONES

Las VAA tienen fenotipos clínicos variables con formas de leves a fulminantes, deben sospecharse de manera temprana a pesar de tratarse de manifestaciones atípicas como rectorragias, dolor abdominal difuso con datos clínicos de choque hipovolémico.

La identificación temprana apoyada en la colonoscopia y la serología positiva para PR3-ANCA permitieron iniciar un tratamiento inmunosupresor con evolución favorable.

Al ser los inmunosupresores la base terapéutica en las VSP se debe identificar de forma oportuna otras condiciones asociadas (por ejemplo, infecciones) ya que de no hacerlo y no tratarlas las consecuencias pueden ser perjudiciales.

## ASPECTOS BIOÉTICOS

Los autores poseen el respectivo consentimiento informado por parte del paciente para la publicación de las imágenes y del caso clínico.

## INFORMACIÓN DE LOS AUTORES

- López Valencia Jessica Anabel. Médica. Posgradista de la Universidad de Cuenca. Especialidad Medicina Interna. Cuenca-Azuay-Ecuador.

**e-mail:** jeslop369@hotmail.com

**ORCID:** <https://orcid.org/0000-0002-8319-559X>

- Bermeo Cabrera Marcia Janneth. Médica. Especialista en Medicina Endocrinología. Hospital Municipal de Cuenca. Unidad de Medicina Interna. Coordinadora de Docencia e Investigación/ Medicina Interna. Cuenca-Azuay-Ecuador.  
**e-mail:** jrbendocrino@hotmail.com  
**ORCID:** <https://orcid.org/0000-0003-0483-1592>
- Sacoto Flores Goethe Salomón. Médico. Alta Especialidad en Medicina Vasculitis Sistémicas Primarias. Universidad de Cuenca. Facultad de Ciencias Médicas. Docente de la Carrera de Medicina. Cuenca-Azuay-Ecuador.  
**e-mail:** goethe.sacoto@ucuenca.edu.ec  
**ORCID:** <https://orcid.org/0000-0002-8114-0114>

### CONTRIBUCIÓN DE LOS AUTORES

Los autores declaran haber contribuido de manera igual en la concepción, diseño, análisis e interpretación en cuanto a redacción, datos y aprobación final, así como estar en capacidad de responder todos los aspectos del mismo.

### CONFLICTO DE INTERESES

Los autores refieren no presentar conflicto de intereses.

### FUENTES DE FINANCIAMIENTO

Autofinanciado

### REFERENCIAS BIBLIOGRÁFICAS

1. Jennette JC, Falk RJ, Bacon PA, Basu N, Cid MC, Ferrario F, et al. 2012 Revised International Chapel Hill Consensus Conference Nomenclature of Vasculitides. *Arthritis Rheum.* 2013;65(1):1–11. DOI: 10.1002/art.37715.
2. Kitching AR, Anders H-J, Basu N, Brouwer E, Gordon J, Jayne DR, et al. ANCA-associated vasculitis. *Nat Rev Dis Primer.* 2020;27(6):1–27. DOI: 10.1038/s41572-020-0204-y.
3. Sacoto G, Boukhilal S, Specks U, Flores-Suárez LF, Cornec D. Lung involvement in ANCA-associated vasculitis. *Presse Médicale.* 2020;1(49)3:104039. DOI: 10.1016/j.lpm.2020.104039.
4. Ciotoracu AC, Dimăncescu MG, Mitulescu TC, Haralambie CI, Iorga A-M, Busuioc C, et al. A clinical case of recurrent episcleritis as the initial manifestation of granulomatosis with polyangiitis. *Romanian J Ophthalmol.* 2021;65(4):386–90. DOI: 10.22336/rjo.2021.76.
5. 2021 American College of Rheumatology/ Vasculitis Foundation Guideline for the Management of Antineutrophil Cytoplasmic Antibody–Associated Vasculitis - Chung - 2021 - *Arthritis & Rheumatology* - Wiley Online Library. Available from: <https://onlinelibrary.wiley.com/doi/10.1002/art.41773>
6. Sinico RA, Guillevin L, editors. *Anti-Neutrophil Cytoplasmic Antibody (ANCA) Associated Vasculitis*. Springer International Publishing; 2020 (Rare Diseases of the Immune System). Available from: <http://link.springer.com/10.1007/978-3-030-02239-6>
7. Nasser M, Cottin V. Alveolar Hemorrhage in Vasculitis (Primary and Secondary). *Semin Respir Crit Care Med.* 2018;39(4):482–93. DOI: 10.1055/s-0038-1668533
8. Guillevin L, Le Thi Huong D u, Godeau P, Jais P, Wechsler B. Clinical findings and prognosis of polyarteritis nodosa and Churg-Strauss angiitis: a study in 165 patients. *Br J Rheumatol.* 1988;27(4):258–64. DOI: 10.1093/reumatologia/27.4.258.
9. Pagnoux C, Mahr A, Cohen P, Guillevin L. Presentation and Outcome of Gastrointestinal Involvement in Systemic Necrotizing Vasculitides: Analysis of 62 Patients With Polyarteritis Nodosa, Microscopic Polyangiitis, Wegener Granulomatosis, Churg-Strauss Syndrome, or Rheumatoid Arthritis-Associated Vasculitis. *Medicine (Baltimore).* 2005;84(2):115–28. DOI: 10.1097/01.md.0000158825.87055.0b

10. Micheletti RG, Chiesa Fuxench Z, Craven A, Watts RA, Luqmani RA, Merkel PA, et al. Cutaneous Manifestations of Antineutrophil Cytoplasmic Antibody–Associated Vasculitis. *Arthritis Rheumatol.* 2020;72(10):1741–7. DOI: 10.1002/art.41310.
11. Marzano AV, Raimondo MG, Berti E, Meroni PL, Ingegnoli F. Cutaneous Manifestations of ANCA-Associated Small Vessels Vasculitis. *Clin Rev Allergy Immunol.* 2017;1;53(3):428–38. DOI: 10.1007/s12016-017-8616-5.
12. Little M, Pusey C. Rapidly progressive glomerulonephritis: Current and evolving treatment strategies. *J Nephrol.* 2004;1(17) Suppl 8:S10-9. PMID: 15599880, <https://pubmed.ncbi.nlm.nih.gov/15599880/>
13. Kronbichler A, Shin JI, Lee KH, Nakagomi D, Quintana LF, Busch M, et al. Clinical associations of renal involvement in ANCA-associated vasculitis. *Autoimmun Rev.* 2020;1(19)4:102495. DOI: 10.1016/j.autrev.2020.102495.
14. Bossuyt X, Cohen Tervaert J-W, Arimura Y, Blockmans D, Flores-Suárez LF, Guillevin L, et al. Position paper: Revised 2017 international consensus on testing of ANCAs in granulomatosis with polyangiitis and microscopic polyangiitis. *Nat Rev Rheumatol.* 2017;13(11):683–92. DOI: 10.1038/nrrheum.2017.140.
15. Raffray L, Guillevin L. Rituximab treatment of ANCA-associated vasculitis. *Expert Opin Biol Ther.* 2020;2(20)8:899–910. DOI: 10.1080/14712598.2020.1748597.
16. Monti S, Brandolino F, Milanesi A, Xoxi B, Delvino P, Montecucco C. Novel Therapies for ANCA-associated Vasculitis. *Curr Rheumatol Rep.* 2021;28(23)6:38. DOI: 10.1007/s11926-021-01010-0.
17. Chanouzas D, McGregor JAG, Nightingale P, Salama AD, Szpirt WM, Basu N, et al. Intravenous pulse methylprednisolone for induction of remission in severe ANCA associated Vasculitis: a multi-center retrospective cohort study. *BMC Nephrol.* 2019;20(58) Available from: <https://doi.org/10.1186/s12882-019-1226-0>
18. Gopaluni S, Smith RM, Lewin M, McAlear CA, Mynard K, Jones RB, et al. Rituximab versus azathioprine as therapy for maintenance of remission for anti-neutrophil cytoplasm antibody-associated vasculitis (RITAZAREM): study protocol for a randomized controlled trial. *Trials.* 2017;7(18)1:112. DOI: 10.1186/s13063-017-1857-z.
19. Jones RB, Cohen Tervaert JW, Hauser T, Luqmani R, Morgan MD, Peh CA, et al. Rituximab versus Cyclophosphamide in ANCA-Associated Renal Vasculitis. *N Engl J Med.* 2010;15(363)3:211–20. DOI: 10.1056/NEJMoa0909169.
20. de Groot K, Rasmussen N, Bacon P, Cohen W, Feighery C, Gregorini G, et al. Randomized trial of cyclophosphamide versus methotrexate for induction of remission in early systemic antineutrophil cytoplasmic antibody–associated vasculitis. *Arthritis & Rheumatism* 2005;52(8):2461-2469. Disponible en: <https://onlinelibrary.wiley.com/doi/10.1002/art.21142>. DOI 10.1002/art.21142