

Manejo quirúrgico del secuestro pulmonar complicado. Reporte de caso.

Surgical management of the complicated pulmonary sequestration. A case report

■ Ayala Yunga Jonathan Alfredo¹, Quizhpi Lazo Julia Marcela¹, Crespo Guillén Mauro Rogelio², Salamea Molina Juan Carlos³, Endis Miranda Miurkis³.

VOLUMEN 37 | N° 3 | DICIEMBRE 2019

FECHA DE RECEPCIÓN: 26/08/2019
FECHA DE APROBACIÓN: 04/12/2019
FECHA PUBLICACIÓN: 27/02/2020

■
1. Universidad de Cuenca
2. Ministerio de Salud Pública
3. Hospital Vicente Corral Moscoso

Caso Clínico | Clinical Case

DOI: <https://doi.org/10.18537/RFCM.37.03.08>

Correspondencia:
jonathan_ayala18@hotmail.com

Dirección:
Cda. 29 de enero

Código Postal:
EC070151

Celular:
0984367502

Machala - Ecuador

RESUMEN:

Introducción: el secuestro pulmonar es una patología poco frecuente en la edad adulta, su mayor incidencia es en etapas tempranas de la vida. Se acompaña de infecciones pulmonares a repetición o crónicas severas, y puede asociarse a malformaciones congénitas. El diagnóstico se fundamenta en la detección de la irrigación anómala a través de un vaso de la circulación sistémica.

Este caso nos permite plantear un diagnóstico diferencial en pacientes de edad adulta, aún cuando se trate de patología con mayor incidencia en niños y jóvenes, y poder orientar el manejo de acuerdo a esta posibilidad diagnóstica.

Caso clínico: paciente femenino, de 19 años, con antecedente de asma e infecciones respiratorias a repetición de un mes de evolución. Ingresa con dificultad respiratoria, fiebre y tos productiva.

Se realiza tomografía y Radiografía de tórax, en la que se evidencia imágenes compatibles con colección en campo pulmonar izquierdo y derrame pleural. Se realiza BAAR en esputo con resultado negativo para tuberculosis.

Se realiza toracotomía posterolateral izquierda, resección de lóbulo inferior izquierdo, y se coloca dren pleural. Se identifica absceso pulmonar en lóbulo inferior izquierdo, y hallazgos anatómicos de secuestro pulmonar. Paciente presenta evolución favorable; el control clínico y radiográfico en el postoperatorio inmediato y mediato fue satisfactorio.

Conclusión: presentamos el caso de edad adulta, donde un diagnóstico adecuado y un manejo multidisciplinario permiten una evolución satisfactoria de los pacientes.

Palabras Clave: secuestro broncopulmonar, neumonectomía, absceso pulmonar.

ABSTRACT

Introduction: pulmonary sequestration is a rare disease in adulthood; its highest incidence is in early stages of life. It is accompanied by repeated or severe chronic lung infections, and may be associated with congenital malformations. The diagnosis is based on the detection of anomalous irrigation through a vessel of the systemic circulation.

This case allows us to propose a differential diagnosis in patients of adulthood, even when it is pathology with higher incidence in children and young people, and guide the management according to this diagnostic possibility.

Clinical case: female patient, 19 years old, with a history of asthma and respiratory infections after a month of evolution. The patient was admitted with respiratory distress, fever and productive cough.

A tomography and chest X-ray are performed; that show images compatible with collection in the left pulmonary field and pleural effusion. BAAR is performed in sputum with a negative result for tuberculosis.

Posterolateral left thoracotomy is performed, left lower lobe resection, and pleural drain is placed. Pulmonary abscess is identified in the left lower lobe, and findings of anatomical pulmonary sequestration. Patient presents positive evolution; The clinical and radiographic control in the immediate and intermediate postoperative period was satisfactory.

Conclusion: we present the case of adulthood, where an adequate diagnosis and multidisciplinary management allows a satisfactory evolution of the patient.

Key words: bronchopulmonary sequestration, pneumonectomy, pulmonary abscess.

INTRODUCCION

El secuestro pulmonar es una patología rara, que se presenta con infecciones a repetición o crónicas severas y puede asociarse a malformaciones congénitas. El diagnóstico se fundamenta en la detección de la irrigación anómala a través de un vaso de la circulación sistémica [1]. El secuestro se clasifica anatómicamente en intralobar y extralobar;

el intralobar es el más común, se observa habitualmente en los adolescentes, la incidencia del género no varía en esta presentación, ocurre en el hemitórax izquierdo en el 60% de los casos; el extralobar es más frecuente en hombres, más del 90% están en el lado izquierdo [2,3]. Una de las complicaciones graves es el absceso pulmonar, definido como un área de pus o residuos necróticos en el parénquima pulmonar, histológicamente, en las partes centrales del absceso hay tejido necrótico mezclado con granulocitos necróticos y bacterias. Alrededor de esta área hay granulocitos neutrófilos conservados con vasos sanguíneos dilatados y edema inflamatorio [4,5].

La cirugía es el tratamiento definitivo para eliminar los síntomas respiratorios y prevenir complicaciones [6]. La lobectomía es el tratamiento de elección en secuestros intrapulmonares, mientras que la resección simple (enucleación) se prefiere en secuestros extrapulmonares aislados. El abordaje toracoscópico debe elegirse en todos los casos de secuestro extrapulmonar [3].

PRESENTACION DEL CASO

Información de la paciente:

Paciente de sexo femenino, de 19 años de edad, etnia mestiza, ocupación estudiante, con antecedente de asma e infecciones respiratorias a repetición; no refiere antecedentes quirúrgicos. Y como antecedente familiar, madre con hipertensión arterial.

Consulta por cuadro clínico de un mes aproximadamente caracterizado por tos de gran intensidad con expectoración amarillenta en poca cantidad, malestar general, alza térmica. Una semana antes de su ingreso el cuadro se intensifica, sumándose disnea de pequeños esfuerzos, hiporexia y pérdida de peso, es ingresada en un centro hospitalario con sospecha de tuberculosis pulmonar, y recibe el esquema antibiótico correspondiente.

Hallazgos clínicos:

Al ingreso presenta: TA: 113/72 FC: 130 FR: 36 T: 37.8°C, Peso 44kg, se evidencia tórax enflaquecido, retracción intercostal, matidez en campo pulmonar izquierdo, expansibilidad y elasticidad disminuida, murmullo vesicular abolido en bases de campo pulmonar izquierdo y disminuido en ápices.

Evaluación diagnóstica:

Dentro de exámenes de laboratorio destaca parámetros inflamatorios elevados (reporte de baciloscopia realizado en hospital de referencia con reporte negativo), leucocitos 16.900, neutrófilos 86%. Tomografía de tórax: colección líquida de gran tamaño hacia hemitórax inferior izquierdo (Imagen N° 1). Además, en la radiografía de tórax se evidencia derrame pleural izquierdo con secuestro pulmonar ipsilateral (Imagen N° 2).

Imagen N° 1

TAC de Tórax: Colección líquida, con niveles hidroaéreos, y múltiples tabicaciones (11x9cm)

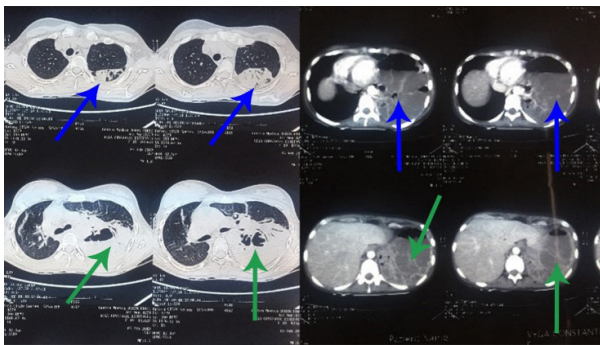
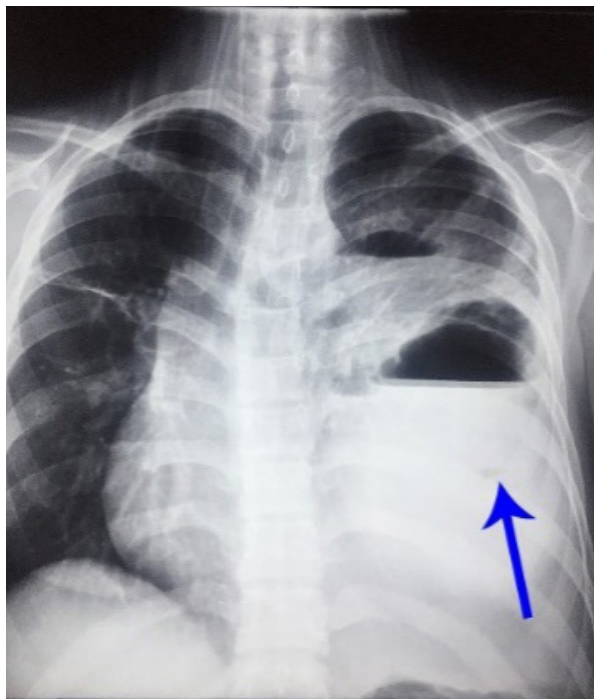


Imagen N° 2

RX de tórax: derrame pleural y neumotórax tabicado (empiema pleural)



Intervención terapéutica:

Se realiza una sola intervención quirúrgica que consistió en una toracotomía posterolateral izquierda donde se identifica absceso pulmonar en lóbulo inferior izquierdo con contenido purulento aproximadamente 600 cc más material caseoso (Imagen N° 3). Además, de resección de lóbulo inferior izquierdo donde se identifica secuestro pulmonar y se envía pieza a anatomía patológica (Imagen N° 4).

Imagen N° 3

Visión operatoria de absceso pulmonar y material caseoso.

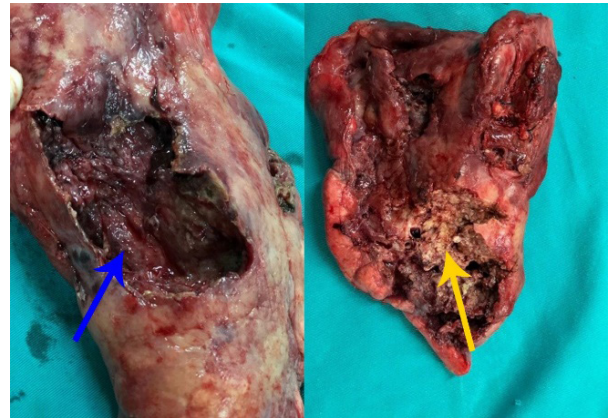
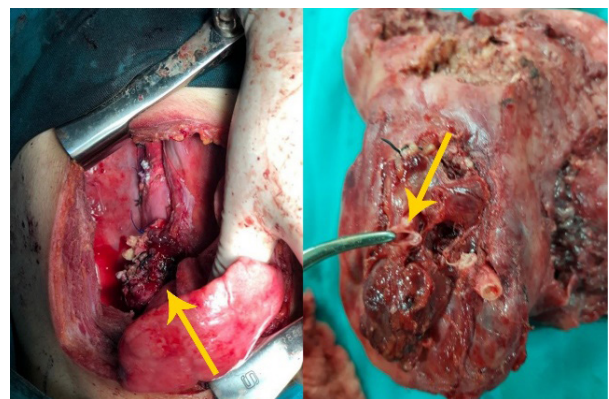


Imagen N° 4

Visión operatoria de pedículo vascular y pieza anatómica



Seguimiento y resultados:

El control clínico y radiográfico en el postoperatorio inmediato y mediato fue satisfactorio. Ingresó a terapia intensiva en el posquirúrgico, por 48 horas, antibióticoterapia a base de Piperacilina + Tazobactam, dada de alta a los 12 días

postoperatorios para completar esquema antibiótico, su evolución es favorable y sin complicaciones. Cultivos negativos. Patología reportada en la pleura tejido fibroso con infiltrado mixto, predominio de polimorfonucleares con vasos congestivos, focos de necrosis, áreas de hemorragia y epitelio sin atipia; pulmón con infiltrado mixto, predominio de polimorfonucleares, áreas de necrosis, vasos congestivos, abundantes macrófagos espumosos, epitelio respiratorio sin atipia, hilio con infiltrado inflamatorio mixto, ganglio linfático con hiperplasia nodular. Tinción de Ziehl Neelsen negativo.

DISCUSIÓN

El secuestro pulmonar representa una enfermedad del tracto respiratorio infrecuente entre el 0.15% y 6.4%, de las alteraciones congénitas pulmonares del intestino anterior, que compromete el parénquima pulmonar y su vascularización [1,2,7].

Definido como una masa del tejido pulmonar no funcional, que recibe irrigación a partir de la circulación sistémica y que no presenta comunicación con el árbol traqueobronquial, lo cual representa un signo patognomónico de esta enfermedad [8].

Por lo común su presentación se da en etapas tempranas de la vida, existen casos reportados en la adultez donde puede ser en forma aguda y con síntomas como distrés respiratorio, neumonía recurrente, infecciones repetidas, puede asociarse a esputo purulento, hemoptisis y en casos atípicos hemotórax y falla cardíaca [8–10].

La radiografía ha demostrado ser de utilidad en el diagnóstico de esta patología, sin embargo, es la TAC de tórax el medio auxiliar de mejor rendimiento, ya sea para la localización o para medir el tamaño y volumen del mismo, la TAC reemplaza la necesidad de una arteriografía [11,12].

El absceso pulmonar es una de las complicaciones del secuestro que se define como una infección subaguda con necrosis localizada con acumulación de pus en el parénquima pulmonar [13].

Se recomienda tratar el absceso pulmonar con antibióticos de amplio espectro, debido a la flora poli microbiana, como Clindamicina (600 mg IV en 8 h) y luego 300 mg vía oral en 8 h o combinación

de ampicilina / sulbactam (1.5-3 gr IV en 6 h). La terapia alternativa es piperacilina / tazobactam 3.375 gr IV en 6 h o Meropenem 1 gr IV en 8 h. Para SARM (*Staphylococcus aureus resistente a la meticilina*) se recomienda usar linezolid 600 mg IV en 12 h o vancomicina 15 mg / kg BM en 12 h; la duración de la terapia depende de la respuesta clínica y radiográfica del paciente [4,14].

Lin T-H, y colaboradores en el 2018, compararon los resultados perioperatorios para los accesos unipuerto y multipuerto en tratamiento quirúrgico del secuestro pulmonar, con 19 pacientes (7 en el grupo uniportal y 12 en el grupo multiportal). La segmentectomía por VATS se realizó significativamente más en el grupo uniportal ($P = 0.033$). Se encontró un tiempo operatorio más corto, menos pérdida de sangre intraoperatoria, un tiempo de drenaje pleural más corto y una estancia hospitalaria postoperatoria más corta para el grupo uniportal; sin embargo, las diferencias en comparación con el grupo multiportal no fueron significativas. Tampoco hubo diferencias significativas en los parámetros perioperatorios entre los pacientes sometidos a resección en cuña, segmentectomía y lobectomía, respectivamente. Todos los pacientes estaban libres de síntomas en el seguimiento [6].

CONCLUSIONES

El secuestro pulmonar es una patología rara que consiste en una masa no funcionante con irrigación sistémica que no se comunica al árbol traqueobronquial.

Si bien se presentan en etapas tempranas, presentamos el caso en edad adulta, donde un diagnóstico adecuado y un manejo multidisciplinario permiten una evolución satisfactoria del paciente.

ASPECTOS BIOÉTICOS

Los autores cuentan con el consentimiento informado escrito de la paciente para la publicación del caso y sus imágenes

INFORMACIÓN DE LOS AUTORES

- Ayala Yunga Jonathan Alfredo. Médico. Universidad de Cuenca. Postgradista en Cirugía General. Machala. El Oro. Ecuador

e-mail: jonathan_ayala18@hotmail.com
ORCID: <https://orcid.org/0000-0002-9465-1626>

- Quizhpi Lazo Julia Marcela. Médica. Universidad de Cuenca. Postgradista en Cirugía General. Cuenca. Azuay. Ecuador.
e-mail: jmarcelita0807@hotmail.com
ORCID: <http://orcid.org/0000-0002-1904-2257>
- Crespo Guillen Mauro Rogelio. Médico. Ministerio de Salud Pública. Centro de salud de Nabón. Medicina General. Cuenca. Azuay. Ecuador.
e-mail: roge095@hotmail.com
ORCID: <https://orcid.org/0000-0003-3442-0620>
- Salamea Molina Juan Carlos. Especialista en Cirugía de Trauma y Emergencias. Hospital Vicente Corral Moscoso. Trauma y Emergencia. Cuenca. Azuay. Ecuador.
e-mail: jsalamea@gmail.com
ORCID: <https://orcid.org/0000-0002-9084-3030>
- Endis Miranda Miurkis. Especialista en Primer Grado en Cirugía Pediátrica. Hospital Vicente Corral Moscoso. Cirugía Pediátrica. Cuenca. Azuay. Ecuador.
e-mail: miurkis@gmail.com
ORCID: <https://orcid.org/0000-0002-0299-2037>

CONTRIBUCIÓN DE LOS AUTORES

JS: diagnóstico, planificación de tratamiento. **ME:** planificación del tratamiento. **JA, MQ, MC, JS, ME:** ejecución de tratamiento y seguimiento del caso, diseño, revisión bibliográfica, análisis crítico, redacción del manuscrito. Todos los autores leyeron y aprobaron la versión final del manuscrito.

CONFLICTO DE INTERESES

Los autores no reportan conflicto de intereses.

FUENTES DE FINANCIAMIENTO

Autofinanciado

AGRADECIMIENTO

Dra. Doris Sarmiento Altamirano, Especialista en cirugía general, por su gran aporte en cuanto a análisis, redacción y revisión crítica del artículo.

REFERENCIAS BIBLIOGRÁFICAS

1. Zapata-González R, Naranjo-Salazar C, Méndez-Giraldo M, Vêlez-Castaño P, Montoya-Medina C, Roncancio-Villamil G, et al. Secuestro pulmonar en adultos: reporte de tres casos y revisión de la literatura. *CES Medicina*. 2018;32[2]:150-8. Disponible en: <http://www.scielo.org.co/pdf/cesm/v32n2/0120-8705-cesm-32-02-150.pdf>
2. Dosi R, Jain A, Motiwale S, Joshi P. Lung sequestration- a rare case of non- resolving pneumonia. *Journal of Evolution of Research in Pulmonary Medicine*. 2017;3[1]:9-11. Disponible en: http://www.jerpm.com/latest-articles.php?at_id=29
3. Fuchs J. Congenital Lung Malformations. En: Parikh D, Rajesh PB, editores. *Tips and Tricks in Thoracic Surgery* [Internet]. London: Springer London; 2018. p. 3-16. Disponible en: http://link.springer.com/10.1007/978-1-4471-7355-7_1
4. Kuhajda I, Zarogoulidis K, Tsirgogianni K, Tsavlis D, Kioumis I, Kosmidis C, et al. Lung abscess-etiology, diagnostic and treatment options. *Ann Transl Med*. 2015;3[13]:183. Disponible en: <https://www.ncbi.nlm.nih.gov/pmc/articles/PMC4543327/>
5. Ko Y, Tobino K, Yasuda Y, Sueyasu T, Nishizawa S, Yoshimine K, et al. A Community-acquired Lung Abscess Attributable to *Streptococcus pneumoniae* which Extended Directly into the Chest Wall. *Internal Medicine*. 2017;56[1]:109-13. Disponible en: <https://www.ncbi.nlm.nih.gov/pmc/articles/PMC5313435/pdf/1349-7235-56-0109.pdf>
6. Lin T-H, Huang W-L, Chang C-C, Yen Y-T, Lai W-W, Tseng Y-L, et al. Uniportal video-assisted thoracoscopic surgery lobectomy and segmentectomy for pulmonary sequestration. *J Thorac Dis*. junio de 2018;10[6]:3722-8. Disponible en: <https://www.ncbi.nlm.nih.gov/pmc/articles/PMC6051798/pdf/jtd-10-06-3722.pdf>
7. Martínez SI, Carvajal CA. Secuestro pulmonar. *Respirar*. 2014;6[1]: 5-15

8. Berríos S. R, Seymour M. C, Martín H. JS, Pérez C. P, Santolaya C. R. Dolor torácico y hemotórax como presentación atípica de secuestro pulmonar en adulto. *Revista chilena de enfermedades respiratorias*. 2018;34[1]:55-8. Disponible en: <https://scielo.conicyt.cl/pdf/rcher/v34n1/0717-7348-rcher-34-01-0055.pdf>
9. Wani SA, Mufti GN, Bhat NA, Baba AA. Pulmonary Sequestration: Early Diagnosis and Management. *Case Rep Pediatr*. 2015; 2015:454860. Disponible en: <https://www.ncbi.nlm.nih.gov/pmc/articles/PMC4529943/>
10. Pulmonary Sequestration: A Case Report | C43. Pulmonary alveolar proteinosis and other rare lung disease: case reports. American Thoracic Society International Conference Meetings Abstracts American Thoracic Society International Conference Meetings Abstracts. 2016;193. Disponible en: https://www.atsjournals.org/doi/pdf/10.1164/ajrccm-conference.2016.193.1_MeetingAbstracts.A5100
11. Samudio-Domínguez GC, Ortiz-Cuquejo LM, Coronel J, Centurión I, Pérez-Regalado D. Absceso pulmonar primario en pediatría. Reporte de casos y revisión de la literatura. *Pediatría [Asunción]*. 21 de julio de 2018;45[1]:59-64. Disponible en: <http://scielo.iics.una.py/pdf/ped/v45n1/1683-9803-ped-45-01-59.pdf>
12. Acuña-Fernández L, Acuña-Zavala PD, Anyosa-Palomino V, Sotomayor-Castillo C. Secuestro pulmonar intralobar: hallazgo en el intraoperatorio. *Horizonte Médico*. octubre de 2016;16[4]:75-80. Disponible en: <http://www.horizontemedicina.usmp.edu.pe/index.php/horizontemed/article/view/516/361>
13. Izumi H, Kodani M, Matsumoto S, Kawasaki Y, Igishi T, Shimizu E. A case of lung abscess successfully treated by transbronchial drainage using a guide sheath: GS drainage for lung abscess. *Respirology Case Reports*. mayo de 2017;5[3]:e00228. Disponible en: <https://www.ncbi.nlm.nih.gov/pmc/articles/PMC5371385/pdf/RCR2-5-na.pdf>
14. David MZ, Daum RS. Community-Associated Methicillin-Resistant Staphylococcus aureus: Epidemiology and Clinical Consequences of an Emerging Epidemic. *Clin Microbiol Rev*. julio de 2010;23[3]:616-87. Disponible en: <https://www.ncbi.nlm.nih.gov/pmc/articles/PMC2901661/>