

Cáncer de mama en el hombre. Reporte de caso

Male breast cancer. Case report

Chehab Andrade Jorge Chafic¹, Montes Lainez Hector Daniel¹,
Campoverde Vilela Nathaly Paola¹

VOLUMEN 40 | N° 1 | ABRIL 2022

FECHA DE RECEPCIÓN: 27/05/2021
FECHA DE APROBACIÓN: 27/04/2022
FECHA PUBLICACIÓN: 07/05/2022

1. SOLCA. Unidad de Cirugía.
Departamento de Cirugía
Oncológica.
Guayaquil - Ecuador

Caso Clínico | Clinical Case

<https://doi.org/10.18537/RFCM.40.01.07>

Correspondencia:
jorgechehab@hotmail.com

Dirección:
Cdla. Ceibos

Código Postal:
090615

Celular:
0994447025

Guayaquil - Ecuador

RESUMEN

Introducción: el cáncer de mama en hombres es una enfermedad rara, representa menos del 1% de todos los tipos de cáncer en este sexo, y a nivel mundial alcanza el 0.2% de mortalidad.

Caso clínico: paciente masculino de 68 años, sin antecedentes de importancia con masa indolora retroareolar de 1 año de evolución, con crecimiento progresivo, que retrae la piel de su pezón, acude con una lesión inmóvil de 3 cm con adenopatía axilar de 2 cm en nivel II, (T2N1MX, Estadío IIB), se realizó biopsia con reporte de carcinoma ductal infiltrante, por estadiaje tumoral inicial se decide realizar quimioterapia neoadyuvante con protocolo TAC y mastectomía radical modificada, posteriormente se aplica radioterapia adyuvante y hormonoterapia. Al año de control no se presentan signos de recidiva tumoral.

Conclusión: ante la sospecha de patología mamaria maligna en el sexo masculino se debe estatificar y tratar de manera similar a la femenina.

Palabras clave: neoplasias de la mama, oncología, mastectomía.

ABSTRACT

Introduction: Male breast cancer is an uncommon disease, it represents less than 1% of all types of cancer in this sex, and worldwide it represents only 0.2% of all types of cancer's death.

Clinical case: It is a case of a 68-year-old male patient, with no significant history, with a painless retro areolar mass of 1-year evolution, with progressive growth, which retracts the skin of his nipple, the physical examination showed an immobile lesion of 3 cm with axillary adenopathy of 2 cm in level II, (T2N1MX, Stage IIB), An incisional biopsy was performed with a report of infiltrating ductal carcinoma. Due to initial tumor staging, it was decided to perform neoadjuvant chemotherapy with a CT protocol, and a modified radical mastectomy was performed late, subsequently adjuvant radiotherapy and hormonal therapy were applied. After a year of control, there are no signs of tumor recurrence

Conclusion: as soon as any malignant breast pathology is suspected in males, it should be staged and treated in a similar way to females.

Key words: breast neoplasms, oncology, mastectomy.

INTRODUCCIÓN

El cáncer de mama masculino (CMM) es una entidad rara que representa menos del 1% de todos los cánceres de este sexo¹; dentro de las muertes oncológicas alcanza el 0.2% a nivel mundial².

El origen de esta patología es multicausal, no obstante, se identifican factores de riesgo similares al cáncer de mama femenino, como la afección principalmente en poblaciones afroamericanas e hispanas². En Ecuador son contados los casos publicados de esta patología³.

Existen pocas directrices claras para su manejo y tratamiento, por lo que, se suele seguir las mismas normativas para la terapia de cáncer de mama en la mujer².

PRESENTACIÓN DEL CASO

Paciente masculino de 68 años, mestizo, ocupación comerciante, sin historial familiar ni personal relevante. Acude por sensación de masa más retracción del pezón en mama izquierda, indolora que no afecta las actividades diarias, con crecimiento progresivo de un año de evolución, que produjo retracción de la piel de su pezón, motivo por el cual buscó atención médica. Al examen físico se evidencia una lesión dura, inmóvil, de aproximadamente 3 cm, retroareolar acompañado de una adenopatía axilar de 2 cm en nivel II. Se realizó una biopsia en cuña con resultado de cáncer ductal infiltrante. En mamografía se evidenció lesión tumoral radiopaca con contornos espiculados de 2 x 3.5 cm retroareolar que retrae el pezón y engrosa la piel (Imagen N°1). Ganglios en axila aumentados de tamaño, morfología normal. Catalogada con BIRADS 6 por el diagnóstico histopatológico.

Se estadia al paciente clínicamente en el tipo T4bN1MX (Estadio IIIB) siendo enviado a oncología clínica para tratamiento neoadyuvante; se realizaron 6 ciclos de quimioterapia con Protocolo AC-T (docetaxel- doxorubicina- ciclofosfamida) luego del cual es referido a servicio de cirugía.

En el examen físico de control se aprecia la persistencia de masa retroareolar de 3 cm aproximadamente (Figura N°2A) sin ganglios

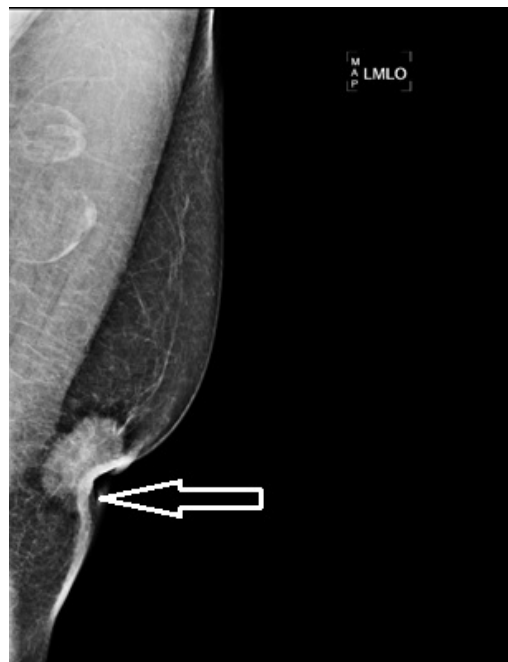

Imagen N°1

Mamografía digital: proyección oblicua medio lateral, lesión retroareolar que engrosa la piel y la retrae

palpables en axila, se realiza mastectomía radical modificada, la misma que se efectúa sin complicaciones.

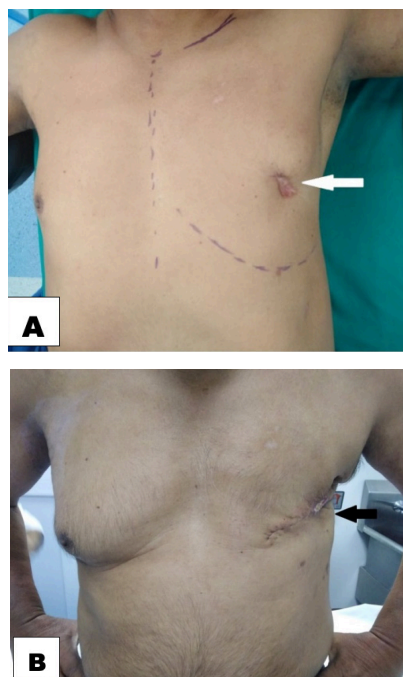


Imagen N°2

A: prequirúrgico con retracción de pezón. B: resultado postquirúrgico

El estudio patológico confirma el diagnóstico de carcinoma ductal infiltrante grado histológico 1. Medida tumoral: 3.2x3x1.5 cm unifocal, con invasión perineural evidente (Imagen N°3), bordes libres de lesión. Producto de linfadenectomía axilar: 20 ganglios de niveles I y II sin evidencia de metástasis PT2N0MX. Estudios de inmunohistoquímica establecen: receptor estrógeno: positivo (+), receptor progesterona: positivo (+), Her2neu: negativo (-), Ki67: 30%. Clasificado como Luminal A.

El paciente presentó evolución postquirúrgica favorable con resultados estéticos aceptables (Imagen N°2B). Luego de la cirugía es valorado por el servicio de oncología clínica quienes indican tratamiento hormonal con tamoxifeno 20 mg vía oral diario, se decide iniciar radioterapia como terapia adyuvante por 3 meses completando 66 GYS sobre la pared costal y 50 GYS sobre regiones ganglionares. En control anual clínico no reporta signos de recidiva tumoral.

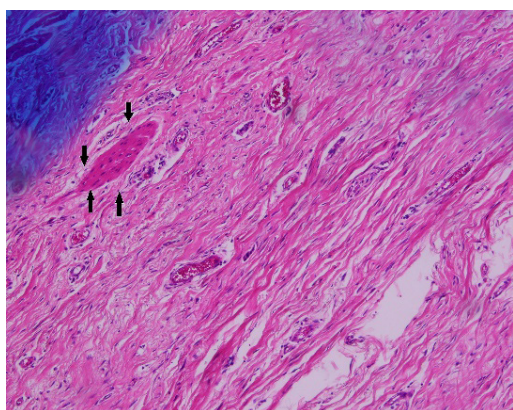


Imagen N°3

Estudio anatomopatológico: carcinoma ductal infiltrante. Invasión perineural evidente (flechas negras). Tinción de hematoxilina y eosina

DISCUSIÓN

El cáncer de mama (CM) es una patología frecuente en mujeres, siendo la principal causa de muertes en población oncológica femenina en el mundo, pero en hombres es una entidad rara que representa menos del 1% de todos los tipos de cáncer del sexo masculino en el mundo¹. En Colombia se presenta una incidencia anual estimada de 1 por cada 1 000 000 habitantes⁴. En Ecuador según datos del Registro de Tumores de SOLCA en el año 2015 la incidencia fue del 0.2%³. El riesgo de padecer cáncer de mama en

mujeres en su vida es de 1:8, mientras que en hombres es de 1:1 000⁵

La edad constituye un factor de riesgo de desarrollar CM, aunque generalmente el diagnóstico es más temprano en las mujeres⁶. La historia familiar de CM es un factor de riesgo compartido para ambos sexos, un 20% de pacientes tiene antecedentes en familiares de primer grado, el riesgo aumenta 5 veces cuando hay más de uno con cáncer de mama. Del 5% al 10% de hombres que posean mutación del gen BRCA2 desarrollarán eventualmente CM y en menor proporción aquellos con mutaciones del BRCA1⁷. Las mutaciones familiares de estos genes de línea germinal son los responsables del 4% al 40% del CMM².

El incremento de la concentración de estrógenos o la disminución en el nivel de testosterona podría aumentar el riesgo de desarrollar CMM⁶. Se demostró que en pacientes con CMM, el nivel de estradiol es mayor en comparación con un grupo de la misma edad y etnia⁸. El uso de antiandrógenos para el cáncer de próstata o estrógenos en transexuales se ha asociado al CMM⁹. La obesidad, orquitis/epididimitis también se relacionan con su génesis, pero no de manera concluyente⁷. En el caso presentado no se registran evidencias de asociación con factores hormonales, obesidad o infecciones genitales.

El diagnóstico de CMM es subóptimo, generalmente el estadio inicial es mayor al compararse con el CM en mujeres¹⁰. El síntoma más frecuente es una masa indolora retroareolar con retracción en un 9%, secreción y ulceración en un 6% cada una¹¹. Es común que se encuentre ginecomastia bilateral, pero esta no incrementa el riesgo de producir la enfermedad¹².

Los métodos diagnósticos como ecografía mamaria y mamografía se solicitan previa a la toma de muestra para histopatología¹². Se prefiere la biopsia con aguja gruesa; las indicaciones de cada tipo de biopsia son iguales que en la mujer¹³.

Del total de casos de CM cerca del 90% corresponden a carcinoma ductal infiltrante, seguido de carcinoma ductal in situ, mucinosos, papilares o medulares; los lobulillares generalmente se asocian al síndrome de Klinefelter o estados de hiperestrogenismo¹².

Los CMM tienden a ser receptor estrogénico (RE) positivo (+) hasta en el 90%, y en las mujeres es del 75%; receptor de progesterona (RP) positivo (+) hasta el 80%, comparado con el 65% del CM femenino¹². Es menos probable que el protooncogen Her 2 se exprese en CMM¹⁴. Por dicho motivo el subtipo luminal A (RE+ RP+, Her 2 -) es el más común y concuerda con el caso reportado.

Se estadifica mediante el TNM de igual forma que en el CM femenino. La supervivencia general es del 40% al 65 % a los 5 años¹⁴. Los protocolos siguen el mismo esquema o abordaje que para el cáncer de mama en la mujer y la cirugía es la piedra angular del tratamiento a nivel mundial². El procedimiento mayormente realizado es la mastectomía con disección radical de axila o con disección de ganglio centinela (GC), se podría considerar la opción de la cirugía conservadora¹⁵. La biopsia del GC es exitosa y precisa en pacientes masculinos con CM. Para los hombres con ganglios negativos, la biopsia del GC puede reducir la morbilidad relacionada con la disección radical de axila¹⁶. La identificación doble técnica, está recomendada (azul de isosulfán y Tc-99m)¹⁷.

Los criterios para aplicar radioterapia son los mismos que para el CM en la mujer⁷; generalmente en tumores de más de 5mm o márgenes de menos de 10mm¹⁴. La quimioterapia (QT) sigue los lineamientos aprobados para mujeres, por esta razón su uso es más aplicado a pacientes con menos edad, afectación linfática importante o tumores de alto grado. La terapia neoadyuvante es poco utilizada, pero recomendada en casos seleccionados¹⁸.

A pesar del estadiaje del paciente se decidió terapia neoadyuvante para luego ofrecerle un tratamiento quirúrgico. La terapia hormonal se ofrece a pacientes con RE+ por un periodo de 5 años⁵.

El seguimiento deberá realizarse con pruebas de imagen que incluyan mamografía anual⁵.

CONCLUSIÓN

El presente caso clínico revela la necesidad de mantener un índice de sospecha frente a la patología mamaria maligna en el sexo masculino, que merece estadiificación y tratamiento de manera similar a la neoplasia mamaria femenina.

ASPECTOS BIOÉTICOS

Se cuenta con la aprobación del servicio para la realización del presente estudio, además el paciente dio su consentimiento informado, durante el desarrollo de la investigación se mantuvieron las medidas correspondientes para guardar la confidencialidad y cuidar la identidad del paciente.

INFORMACIÓN DE LOS AUTORES

- ChehabAndrade Jorge Chafic. Doctor en Medicina y Cirugía. Especialista en Cirugía Oncológica. SOLCA. Unidad de Cirugía. Departamento de Cirugía Oncológica. Guayaquil-Guayas-Ecuador.
e-mail: jorgechehab@hotmail.com
ORCID: <https://orcid.org/0000-0003-0275-8563>
- Montes Lainez Hector Daniel. Médico. Especialista en Cirugía General. SOLCA. Unidad de Cirugía. Departamento de Cirugía Oncológica. Guayaquil-Guayas-Ecuador.
e-mail: hector_montes93@hotmail.com
ORCID: <https://orcid.org/0000-0003-3243-456X>
- Campoverde Vilela Nathaly Paola. Médica. SOLCA. Unidad de Cirugía. Departamento de Cirugía Oncológica. Guayaquil-Guayas-Ecuador.
e-mail: nathycampoverdev@gmail.com
ORCID: <https://orcid.org/0000-0002-7617-3472>

CONTRIBUCIÓN DE LOS AUTORES

Todos los autores declaran haber contribuido de manera similar en la elaboración del presente manuscrito.

CONFLICTO DE INTERESES

Los autores declaran no poseer conflicto de intereses.

FUENTES DE FINANCIAMIENTO

Autofinanciado.

REFERENCIAS BIBLIOGRÁFICAS

1. Nofal M, Yousef A. El diagnóstico de cáncer de mama masculino. *Neth J Med.* 2019;77(10):356–9. Disponible en: <http://www.njmonline.nl/getpdf.php?id=2169>.

2. Gucalp A, Traina T, Eisner J, Parker J, Selitsky S, Park B, et al. Male breast cancer: a disease distinct from female breast cancer. *Breast Cancer Res Treat.* 2019;173(1):37-48. Disponible en: <https://www.ncbi.nlm.nih.gov/pmc/articles/PMC7513797/>
3. Tanca J, Real J, Jaramillo L, Quinto R. Cáncer en Guayaquil. Registro de Tumores SOLCA-Guayaquil. Sociedad de Lucha contra el Cáncer. Informe año 2019. Disponible en: http://www.estadisticas.med.ec/Publicaciones/Publicacion_RT_2015_22-nov-2019_enero-2020.pdf
4. Angel J, Ibarra J, Diaz S, Lehmann C, Garcia M, Guzman L, et al. Comportamiento clínico de cáncer de mama en hombres en una población latinoamericana. *Rev colomb cancerol.* 2015;19(3):150-5. Disponible en: <https://www.elsevier.es/es-revista-revista-colombiana-cancerologia-361-articulo-comportamiento-clinico-cancer-mama-hombres-S0123901515000566>
5. Hassett M, Somerfield M, Baker E, Cardoso F, Kansal K, Kwait D, et al. Management of male breast cancer: ASCO guideline. *J Clin Oncol.* 2020;38(16):1849-63. Disponible en: <https://ascopubs.org/doi/10.1200/JCO.19.03120>
6. Ali Jad Abdelwahab Y. Male breast cancer: Epidemiology and risk factors. *Semin Oncol.* 2017;44(4):267-72. <https://doi.org/10.1053/j.seminoncol.2017.11.002>. Disponible en: <https://www.sciencedirect.com/science/article/abs/pii/S0093775417300684?via%3Dihub>
7. Ruddy K, Winer E. Male breast cancer: risk factors, biology, diagnosis, treatment, and survivorship. *Ann Oncol.* 2013;24(6):1434-43. Disponible en: <https://pubmed.ncbi.nlm.nih.gov/23425944/>
8. Nirmul D, Pegoraro R, Jialal I, Naidoo C, Joubert S. The sex hormone profile of male patients with breast cancer. *Br J Cancer.* 1983;48(3):423-7. Disponible en: <https://pubmed.ncbi.nlm.nih.gov/6684472/>
9. Lee S, Ellis R. Male breast cancer during finasteride therapy. *J Natl Cancer Inst.* 2004;96(4):338-9. <https://doi.org/10.1093/jnci/djh062> Disponible en: <https://academic.oup.com/jnci/article/96/4/338/2606725>
10. Ishii T, Nakano E, Watanabe T, Higashi T. Epidemiology and practice patterns for male breast cancer compared with female breast cancer in Japan. *Cancer Med.* 2020;9(16):6069-75. Disponible en: <https://onlinelibrary.wiley.com/doi/full/10.1002/cam4.3267>
11. Agrawal A, Ayantunde A, Rampaul R, Robertson J. Male breast cancer: a review of clinical management. *Breast Cancer Res Treat.* 2007;103(1):11-21. Disponible en: <https://pubmed.ncbi.nlm.nih.gov/17033919/>.
12. Ibáñez R, Calderón G, Márquez Z. Cáncer de mama en hombres: Situación actual a nivel mundial y nacional. *Rev chil cir.* 2011;63(1):95-101. Disponible en: https://www.scielo.cl/scielo.php?script=sci_arttext&pid=S0718-40262011000100018
13. Vargas-Howell M. Cáncer de mama en hombres: reporte de caso. *Rev médica Univ Costa Rica.* 2014;7(2):58-64. DOI 10.15517/rmu.v7i2.14963. Disponible en: <https://revistas.ucr.ac.cr/index.php/medica/article/view/14963>
14. Rudlowski C. Male breast cancer. *Breast Care (Basel).* 2008;3(3):183-9. Disponible en: <https://www.ncbi.nlm.nih.gov/pmc/articles/PMC2931115/>
15. Yadav S, Karam D, Bin Riaz I, Xie H, Durani U, Duma N, et al. Male breast cancer in the United States: Treatment patterns and prognostic factors in the 21st century. *Cancer.* 2020;126(1):26-36. Disponible en: <https://acsjournals.onlinelibrary.wiley.com/doi/full/10.1002/cncr.32472>
16. Gupta S, Kadayaprath G, Gupta N. Sentinel lymph node biopsy in a male breast cancer: An underutilized procedure in India. *Indian J Surg.* 2020; Disponible en: <https://link.springer.com/article/10.1007/s12262-020-02562-8#citeas>
17. Fentiman I. Surgical options for male breast cancer. *Breast Cancer Res Treat.* 2018;172(3):539-44. Disponible en: <https://www.ncbi.nlm.nih.gov/pmc/articles/PMC6245106/>
18. Prada N, Ángel J, Ríos D. Cáncer de mama en hombres. ¿Es una entidad diferente al cáncer de mama en la mujer? Revisión de la literatura.

Rev colomb cancerol. 2014;18(2):78–82.
Disponible en: <http://dx.doi.org/10.1016/j.rccan.2014.04.003>