

Caracterización anatómica de la región palatina-revisión de literatura

Anatomical characterization of the palatal region-revisión of literature

Caracterização anatômica da região palatina-revisão da literatura

Recibido: 03/06/2022 | Revisado: 13/06/2022 | Acepto: 15/06/2022 | Publicado: 27/06/2022

Gladys Viviana Suárez Pesántez

ORCID: <https://orcid.org/0000-0002-5162-6236>

Universidad de Cuenca, Ecuador

E-mail: gladys.suarez@ucuenca.edu.ec

Jason Leonardo López Tenesaca

ORCID: <https://orcid.org/0000-0001-5485-0180>

Universidad de Cuenca, Ecuador

E-mail: jason.lopezt@ucuenca.edu.ec

David Manuel Pineda Álvarez

ORCID: <https://orcid.org/0000-0002-6395-7702>

Universidad de Cuenca, Ecuador

E-mail: david.pineda@ucuenca.edu.ec

Resumen

Objetivo: entregar una descripción anatómica de la región palatina, tanto del paladar duro como del paladar blando, describiendo su irrigación e inervación mediante un abordaje tomográfico e ilustraciones de sus estructuras, sintetizando los criterios de varios autores tras una revisión bibliográfica. **Métodos:** la revisión de literatura se desarrolló utilizando información de libros de anatomía humana, embriología humana, cirugía oral y maxilofacial y artículos científicos de las siguientes bases de datos: Medical Literature Analysis and Retrieval System Online (Medline), Literatura Latinoamericana y del Caribe en Ciencias de la Salud (LILACS), Scientific Electronic Library Online (SciELO). Estas bases de datos fueron encontradas en el Centro de Documentación Regional Juan Bautista Vázquez, (biblioteca de la Universidad de Cuenca). **Resultados:** una búsqueda usando palabras claves y operadores Booleanos arrojó una base de datos con 4.120 artículos. Se analizaron 25 artículos después de aplicar criterios de inclusión y exclusión. Posteriormente se analizaron un total de 16 libros de anatomía humana, embriología humana, cirugía oral y maxilofacial de los cuales 11 fueron excluidos por información repetitiva e incompleta sobre la región anatómica en estudio. **Conclusiones:** la región palatina es una zona muy vascularizada e inervada formada por una estructura dura situada en la zona anterior del paladar y una estructura blanda en la zona posterior, así también como elementos vasculares, nerviosos, musculares, mucosos, membranosos y glandulares. Al conocer la anatomía normal de esta región, será posible identificar de manera eficiente patologías o alteraciones que puedan afectarla.

Palabras clave: Paladar duro; Paladar blando; Anatomía; Nervios; Arterias.

Abstract

Objective: to provide an anatomical description of the palatal region, both hard palate and soft palate, describing its irrigation and innervation through a tomographic approach and illustrations of its structures, synthesizing the criteria of several authors after a bibliographic review. **Methods:** the literature review was performed using information from books of human anatomy, human embryology, oral and maxillofacial surgery and scientific articles from the following databases: Medical Literature Analysis and Retrieval System Online (Medline), Literatura Latinoamericana y del Caribe en Ciencias de la Salud (LILACS) and Scientific Electronic Library Online (SciELO). These databases were found in the Regional Documentation Center Juan Bautista Vázquez, (library of the University of Cuenca). **Results:** a search using keywords and Boolean operators yielded a database with 4,120 articles. Then, 25 articles were analyzed after applying inclusion and exclusion criteria. Subsequently, a total of 16 books of human anatomy, human embryology, oral and maxillofacial surgery were analyzed, of which 11 were excluded due to repetitive and incomplete information on the anatomical region under study. **Conclusions:** the palatal region is a very vascularized and innervated area formed by a hard structure located in the anterior area of the palate and a soft structure in the posterior area, as well as vascular, nervous, muscular, mucous, membranous and glandular elements. By knowing the normal anatomy of this region, it will be possible to efficiently identify pathologies or alterations that may affect it.

Keywords: Hard palate; Soft palate; Anatomy; Nerves; Arteries.

Resumo

Objetivo: fornecer uma descrição anatômica da região palatina, tanto do palato duro quanto do palato mole, descrevendo sua irrigação e inervação por meio de uma abordagem tomográfica e ilustrações de suas estruturas, sintetizando os critérios de diversos autores após revisão bibliográfica. **Métodos:** a revisão de literatura foi

desenvolvida utilizando informações de livros sobre anatomia humana, embriologia humana, cirurgia oral e maxilofacial e artigos científicos das seguintes bases de dados: Medical Literature Analysis and Retrieval System Online (Medline), Latin American and Caribbean Literature in Health Sciences (LILACS), Scientific Electronic Library Online (SciELO). Esses bancos de dados foram encontrados no Centro de Documentação Regional Juan Bautista Vázquez (biblioteca da Universidade de Cuenca). Resultados: a busca por palavras-chave e operadores booleanos resultou em uma base de dados com 4.120 artigos. 25 artigos foram analisados após a aplicação dos critérios de inclusão e exclusão. Posteriormente, foram analisados um total de 16 livros sobre anatomia humana, embriologia humana, cirurgia bucomaxilofacial, dos quais 11 foram excluídos por apresentarem informações repetitivas e incompletas sobre a região anatômica em estudo. Conclusões: a região palatina é uma área altamente vascularizada e inervada formada por uma estrutura dura localizada na região anterior do palato e uma estrutura mole na região posterior, além de estruturas vasculares, nervosas, musculares, mucosas, membranosas e glandulares. Elementos. Conhecendo a anatomia normal desta região, será possível identificar com eficiência patologias ou alterações que possam afetá-la.

Palavras-chave: Palato duro; Palato mole; Anatomia; Nervos; Artérias.

1. Introducción

El desarrollo del paladar primario se da en la quinta semana de gestación, al mismo tiempo que el desarrollo de la cara por el proceso frontonasal y maxilares. Posteriormente, entre la séptima semana fetal se forma el paladar secundario como resultado de la fusión del tabique nasal y los procesos palatinos laterales (Picazo & Gallegos, 2019).

El paladar duro es la estructura anatómica formada por los huesos maxilares, palatinos y por la mucosa bucal y nasal que separa la cavidad nasal de la oral López-Cedrún JL. (2019). El paladar blando por otro lado está compuesto por fibras musculares cubiertas por una membrana mucosa, constituida por cinco músculos que tienen un papel funcional importante durante el habla, la deglución, la fonación y la respiración (Olaechea Ramos et al., 2018, Zabaleta-López et al., 2020). El músculo tensor del velo del paladar (periestafilino externo): tensa el paladar blando y abre el orificio de la trompa auditiva durante la deglución y el bostezo; el músculo elevador del velo del paladar (periestafilino interno): eleva el paladar blando y participa en la deglución; el músculo palatofaríngeo (faringoestafilino): tensa el paladar blando y eleva la faringe durante la deglución; el músculo ácigos de la úvula (palatoestafilino): funciona para elevar y retraer la úvula, ayudando a los músculos elevadores del paladar a la apertura del istmo de las fauces; el músculo palatogloso (glosoestafilino): tira del paladar blando hacia la lengua participando en la deglución (Zabaleta-López et al., 2020, Keith L Moore et al., 2017). La irrigación del paladar está dada por la arteria carótida externa por la cual se ramifica la arteria facial que da origen a la arteria palatina ascendente y ésta a su vez asciende externa a la faringe y hace un giro alrededor del músculo constrictor superior de la faringe para entrar con el músculo elevador del velo del paladar hacia el paladar blando (McCausland & Suárez-Quintanilla, 2021).

Por lo tanto, el presente artículo tiene como objetivo entregar una descripción anatómica de la región palatina, tanto del paladar duro como del paladar blando, describiendo su irrigación e inervación mediante un abordaje tomográfico e ilustraciones de sus estructuras, sintetizando los criterios de varios autores tras una revisión bibliográfica.

2. Materiales y Métodos

Franco et al. (2018), nos brinda información pertinente para la presentación de este tema en donde el presente artículo se trata de una revisión de literatura narrativa, utilizando información de libros de anatomía humana, embriología humana, cirugía oral y maxilofacial y artículos científicos que fueron encontrados en el Centro de Documentación Regional Juan Bautista Vázquez, (biblioteca de la Universidad de Cuenca y sus bases de datos digitales). En cuanto a los libros, se utilizaron aquellos que fueron publicados en idioma español en los últimos 5 años. De los artículos se utilizaron aquellos publicados tanto en el idioma español e inglés publicados en los últimos 5 años, los cuales fueron buscados en las siguientes bases de datos: Medical Literature Analysis and Retrieval System Online (Medline), Literatura Latinoamericana y del Caribe en Ciencias de la Salud (LILACS), Scientific Electronic Library Online (SciELO). Se utilizaron términos claves en inglés,

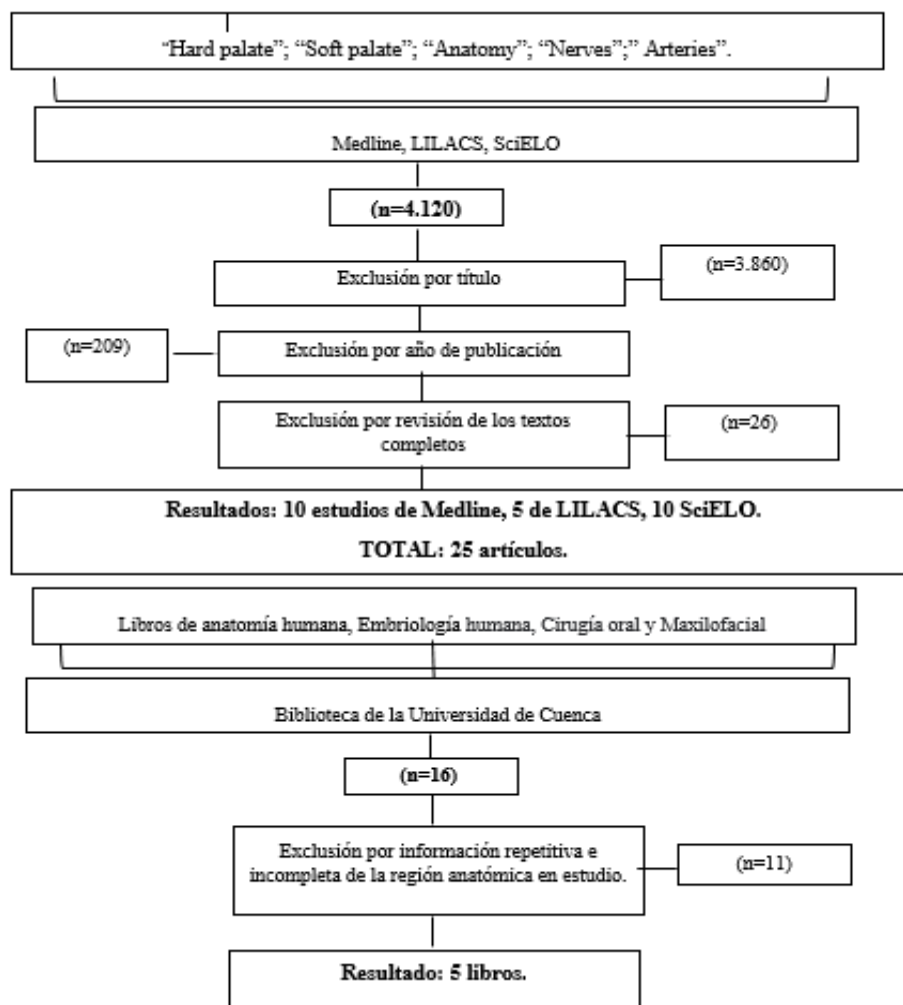
disponibles en Medical Subject Headings (MeSH), una plataforma con vocabulario terminológico controlado para publicaciones de artículos. Con la ayuda de operadores Booleanos and, not, or; se combinaron y escogieron las siguientes palabras clave: Hard palate; Soft palate; Anatomy; Nerves; Arteries.

Los criterios de inclusión definidos para este estudio fueron: libros de anatomía, embriología humana, cirugía oral y maxilofacial, trabajos de revisión sistemática, revisiones de la literatura y ensayos clínicos aleatorizados controlados, que discutieron aspectos sobre la anatomía de la región palatina y las estructuras que la conforman, realizados en seres humanos sin alteraciones anatómicas y en aquellos que presentaban anomalías congénitas del paladar. Se excluyeron estudios in vitro, ensayos clínicos y experimentales en animales, resúmenes y tesis.

Utilizando el algoritmo de búsqueda (operadores Booleanos) fueron encontrados 4.120 artículos. Se excluyeron 3.860 por el título debido a que no se refería a la anatomía del paladar, luego 209 debido a que no eran publicados en los últimos 5 años y posterior a la revisión de los textos completos se excluyeron 26 porque no cumplían con los criterios de selección para este estudio. Finalmente, 25 artículos fueron analizados en esta revisión.

Asimismo, fueron encontrados un total de 16 libros incluyendo de anatomía, embriología humana, cirugía oral y maxilofacial de los cuales se excluyeron 11 debido a información repetitiva e incompleta de la región anatómica. Finalmente, 5 libros fueron analizados en este estudio (Figura 1).

Figura 1. Diagrama de flujo de la búsqueda de datos.



Fuente: Propiedad de los autores.

3. Desarrollo Teórico

La región palatina tanto en sentido anteroposterior como en sentido transversal tiene forma de una bóveda cóncava. El rafe palatino se encuentra en la línea media a veces saliente o deprimido en canal, el cual termina anteriormente en una pequeña eminencia llamada papila incisiva. Esta elevación de la mucosa está situada inmediatamente anterior a la fosa incisiva subyacente (Keith L Moore et al., 2017). Lateralmente desde la papila incisiva se puede apreciar también unos salientes estrechos e irregulares, llamados pliegues palatinos transversos o rugosidades palatinas, que ayudan a manejar el alimento durante la masticación (Keith L Moore et al., 2017; Martínez, 2019). La región palatina consta de dos porciones: una anterior, bucal o paladar duro y una posterior, faríngea o paladar blando (Martínez, 2019). A continuación, se procederá a describir las dos porciones que conforman la bóveda palatina.

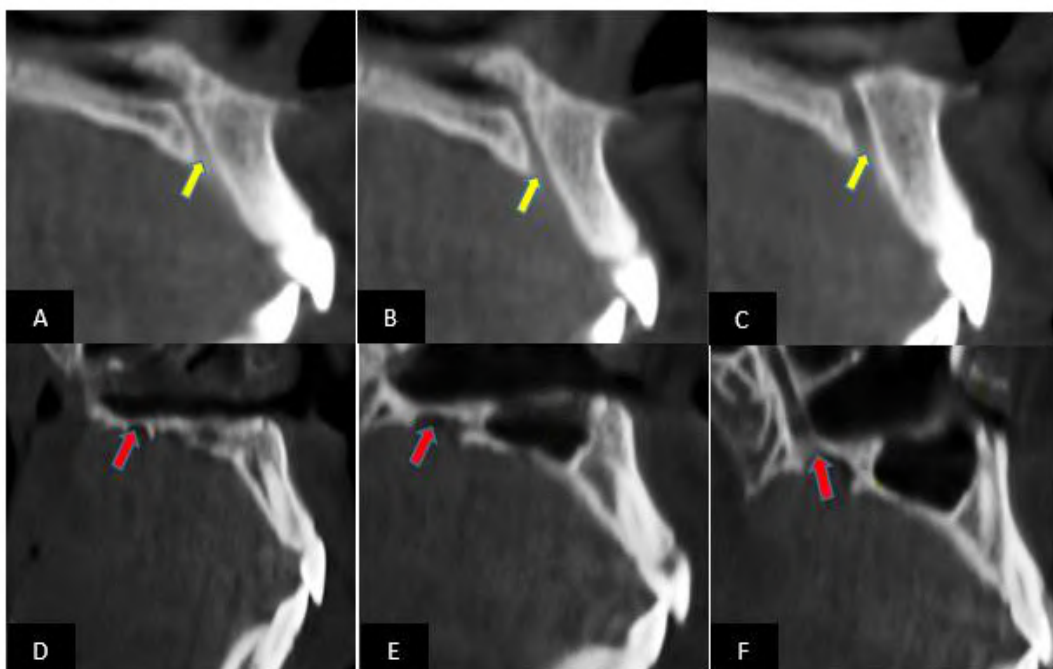
3.1 Paladar duro

Es un segmento duro, e inmóvil que separa la cavidad bucal de las cavidades nasales, formando el piso de la cavidad nasal y el techo de la cavidad bucal, cuya estructura ósea subyacente consiste en las apófisis palatinas de los huesos maxilares anteriormente y las láminas horizontales de los huesos palatinos posteriormente (López, 2019; Keith L Moore et al., 2017).

Keith L Moore et al., (2017) y Salcedo et al., (2019) mencionan que los huesos maxilares y palatinos derecho e izquierdo se unen en el medio con una estructura llamada sutura palatina media. El paladar duro contiene tres forámenes que sirven como pasajes para estructuras neurovasculares críticas que inervan e irrigan la cavidad oral.

1. El Foramen palatino mayor que se encuentra en la parte posterolateral del paladar duro a la altura del ápice radicular palatino del segundo molar superior, por el cual emerge la arteria palatina mayor rama de la palatina descendente y los nervios palatinos mayores, los cuales discurren anteriormente por el paladar donde se anastomosa con el nervio nasopalatino (Dursun et al., 2018) (Figura 2).

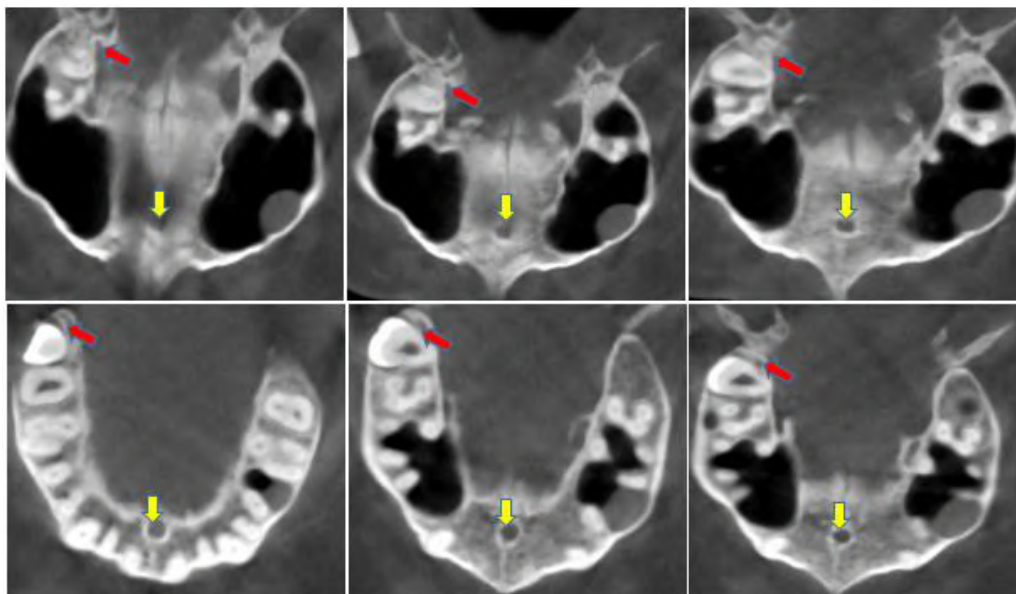
Figura 2. Tomografía computarizada, corte sagital. Figura (2a, 2b, 2c) desarrollo del conducto incisivo (flecha amarilla). Figura (2d, 2e, 2f) desarrollo del foramen palatino mayor (flecha roja).



Fuente: Imagen obtenida del centro de Imagenología de la Universidad de Cuenca.

2. El foramen palatino menor también llamado accesorio, está ubicado posterior al foramen palatino mayor en la base del proceso piramidal del palatino y es atravesado por los nervios palatinos menores o accesorios (pueden ser hasta 3) (Keith L Moore et al., 2017).
3. La fosa incisiva es una depresión que se encuentra en la parte anterior de la sutura palatina media, posterior a los incisivos centrales, por el cual se abren los conductos incisivos superiores. Los nervios nasopalatinos derecho e izquierdo pasan desde la nariz a través de un número variable de conductos y forámenes incisivos que se abren en la fosa incisiva (Keith L Moore et al., 2017; Souza, & Raggio, 2021; Bodereau et al., 2019; Demiralp et al., 2018; Almache et al., 2019) (Figura 3).

Figura 3. Tomografía computarizada, corte axial en la que se observa el desarrollo del conducto incisivo (flecha amarilla) el foramen palatino mayor (flecha roja).



Fuente: Imagen obtenida del centro de Imagenología de la Universidad de Cuenca.

Cada hueso palatino tiene forma de “L” y contribuye en la formación del techo de la cavidad oral. Cada uno se divide en lámina perpendicular, lámina horizontal y presenta 3 apófisis, una inferior (apófisis piramidal) y dos situadas en el borde superior del hueso, están separadas por una escotadura: hacia adelante y arriba, la apófisis orbitaria; hacia atrás y medial, la apófisis esfenoidal. La lámina horizontal se proyecta desde el hueso palatino en su porción inferior para unirse por una sutura con las apófisis palatinas de los huesos maxilares. Lámina perpendicular que se une a la precedente en ángulo recto. Además, la espina nasal posterior es una proyección posterior de las partes mediales de las láminas horizontales de los huesos palatinos (Latarjet & Liard, 2019).

3.1.1 Constitución

La bóveda palatina está formada por cuatro capas:

- **Una capa superior o nasal:** la cara nasal del paladar duro está tapizada por la mucosa respiratoria.
- **Una capa inferior o bucal:** cubierta por mucosa bucal. Se encuentra adherida al periostio, con el cual está fusionada y se continúa con la encía a nivel del borde alveolar del maxilar.
- **Una capa glandular:** está formada por las glándulas salivales palatinas situadas a cada lado de la línea media en el espesor mismo de la mucosa inferior y presentan su máximo desarrollo en la parte posterior, de la región donde forma

una capa continua y espesa.

- **Una capa Ósea:** que es rugosa y constituida por las apófisis horizontales de los huesos maxilares superiores y palatinos (Keith L Moore et al., 2017; Latarjet & Liard, 2019).

3.2 Paladar blando

El paladar blando, es un pliegue musculomembranoso móvil; que separa la nasofaringe de la orofaringe (López-Cedrún JL. (2019); Zabaleta-López et al., 2020). Durante el proceso de la deglución, el paladar blando se tensa inicialmente para permitir que la lengua presione contra el paladar blando y empuje el bolo alimenticio (masa masticada) hacia la parte posterior de la cavidad bucal. Luego el paladar blando se eleva posterior y superiormente contra la pared de la faringe y previene así el paso del alimento hacia el interior de la cavidad nasal (Keith L Moore et al. 2017).

El límite entre la cavidad oral y la orofaringe está dado por el istmo de las fauces; el cual está delimitado: lateralmente por los arcos palatoglosos, en la porción superior está el paladar blando y en la porción inferior se encuentra la base de la lengua (López-Cedrún, 2019; Keith L Moore et al., 2017). Durante la pronunciación de sonidos como la “m” y la “l”, el velo del paladar se relaja. Por otro lado, cuando se le pide al paciente decir “a” se produce un ensanchamiento del istmo de las fauces y se hace más visible la porción oral de la faringe. Así mismo, durante la fonación de la “e” el paladar blando se mueve hacia arriba, hacia la pared faríngea (Olaechea Ramos et al., 2018).

Según Keith L Moore et al., (2017) y Britt et al., (2019) mencionan que el paladar blando está constituido por: una capa gruesa fibrosa denominada aponeurosis palatina y por 5 músculos; 4 de ellos pares y 1 músculo impar que contribuyen a la estructura y función del paladar blando.

Felipe Inostroza-Allende et al., (2021) mencionan que estos músculos conforman el esfínter velofaríngeo (EVF) que constituyen una válvula muscular situada entre la nasofaringe y la orofaringe. A continuación, se describe cada estructura mencionada, así como también su funcionalidad.

3.2.1 Constitución

3.2.2 Aponeurosis Palatina

Es una membrana que continúa hacia atrás al paladar duro y ocupa la mitad anterior del paladar blando siendo una lámina fibrosa o aponeurosis palatina (Zabaleta-López et al., 2020).

Olaechea Ramos et al., (2018) y Zabaleta-López et al., (2020) describen que esta lámina fibrosa es más o menos cuadrilátera y tiene 3 bordes.

- **Borde anterior:** se inserta en el borde posterior del paladar duro.
- **Borde posterior:** libre, en la parte media se localiza la úvula, de ella parten los pilares amigdalinos; uno anterior (pliegue palatogloso) y otro posterior (pliegue palatofaríngeo) que delimitan la fosa amigdalina.
- **Bordes laterales:** se insertan en el borde inferior y gancho de la lámina medial del proceso pterigoides y se continúan con las paredes laterales de la faringe.

3.2.3 Músculos del paladar blando.

- **Músculo tensor del velo del paladar (periestafilino externo):**

Este músculo se origina en la fosa escafoidea y posteriormente a esta, en el borde medial del ala mayor del esfenoides, medialmente a los agujeros oval y espinoso y lateralmente al surco de la trompa auditiva. Sus fibras descienden convergiendo en la parte inferior de la apófisis pterigoides donde forman un tendón que contornea al gancho de las apófisis pterigoides, este tendón se expande en abanico en la cara inferior de la aponeurosis palatina (Zabaleta-López et al., 2020).

Su función principal es tensar el paladar blando y así como también dilatar la trompa auditiva durante la deglución y el bostezo (David S. P. Heidsieck, 2016 y Felipe Inostroza-Allende, 2021) (Figura 4).

- **Músculo elevador del velo del paladar (periestafilino interno):**

Este músculo se inserta en la parte anteroinferior de la porción petrosa del hueso temporal, por delante del conducto carotídeo, en la cara medial del cartílago de la trompa auditiva y en la cara superior de la aponeurosis palatina (Zabaleta-López et al., 2020; Kotlarek et al., 2017; Olszewska, E., & Woodson, B. T, 2019).

Su función es elevar el paladar blando y dilatar la trompa auditiva. De esta forma favorece la apertura del istmo de las fauces que en conjunto con el músculo tensor del velo del paladar evitan la entrada de los alimentos a la nasofaringe durante el proceso de la deglución (Olszewska, E., & Woodson, B. T, 2019; Mu et al., 2021) (Figura 4).

- **Músculo ácigos de la úvula (palatoestafilino):**

El músculo de la úvula se origina de la espina nasal posterior y se dirige en sentido posterior a la cara posterior de la aponeurosis palatina y está encapsulado por una banda de tejido mucoso, que le proporciona apoyo y estabilidad a lo largo de su longitud. Su función es elevar y retraer la úvula palatina, ayudando a los músculos elevadores del paladar a la apertura del istmo de las fauces entre la cavidad oral propiamente dicha y la orofaringe; así como también permite la extensión del paladar blando durante la fonación (Zabaleta-López et al., 2020; Keith L Moore et al., 2017; Latarjet & Liard., 2019) (Figura 4).

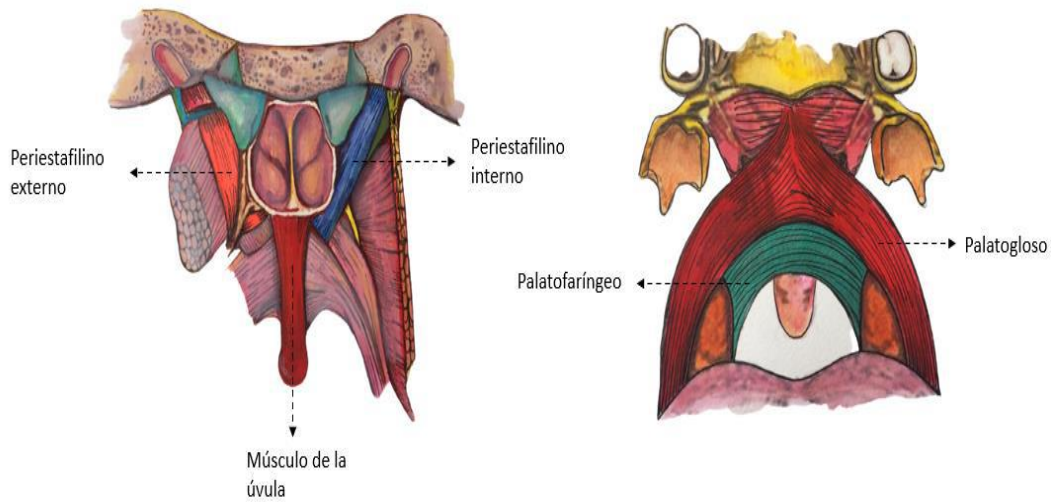
- **Músculo palatofaríngeo (faringoestafilino):**

Este músculo emerge del paladar duro y la aponeurosis palatina y se une al borde superior del cartílago tiroideos. Este músculo cumple la función de estrechar el istmo faringonasal, descender el velo del paladar y elevar la faringe durante la deglución y el habla. Además, cierra las vías respiratorias laríngeas durante la deglución para evitar la aspiración de alimentos (Zabaleta-López et al., 2020; Keith L Moore et al., 2017) (Figura 4).

- **Músculo palatogloso (glosoestafilino):**

Es un músculo de la lengua y del paladar blando, está contenido en el arco palatogloso y constituye su armazón. Se origina de la raíz de la lengua por dos fascículos, uno anteroposterior, que sigue el margen de la lengua y un fascículo transversal que discurre del tabique lingual, cuya unión constituye una hoja anterior que se expande en el velo del paladar uniéndose con su homólogo del lado opuesto. Su función es elevar la raíz de la lengua, descende el velo del paladar y estrecha el istmo de las fauces a manera de un esfínter permitiendo la masticación, la succión, así como el último tiempo de la deglución que proyecta el bolo alimenticio al esófago (Zabaleta-López et al., 2020, Latarjet & Liard, 2019) (Figura 4).

Figura 4. Músculos del paladar blando.



Fuente: Imagen propiedad de los autores.

3.3 Mucosa

Según Keith L Moore et al., (2017) menciona que la mucosa del paladar duro se encuentra fuertemente unida al hueso, por lo tanto, las inyecciones submucosas en esta zona son muy dolorosas. Profundamente a la mucosa del paladar se encuentran las glándulas palatinas que secretan moco. Las aberturas de los conductos de estas glándulas otorgan un aspecto de hoyuelos (piel de naranja) a la mucosa palatina.

3.4 Vascularización e inervación de la bóveda palatina

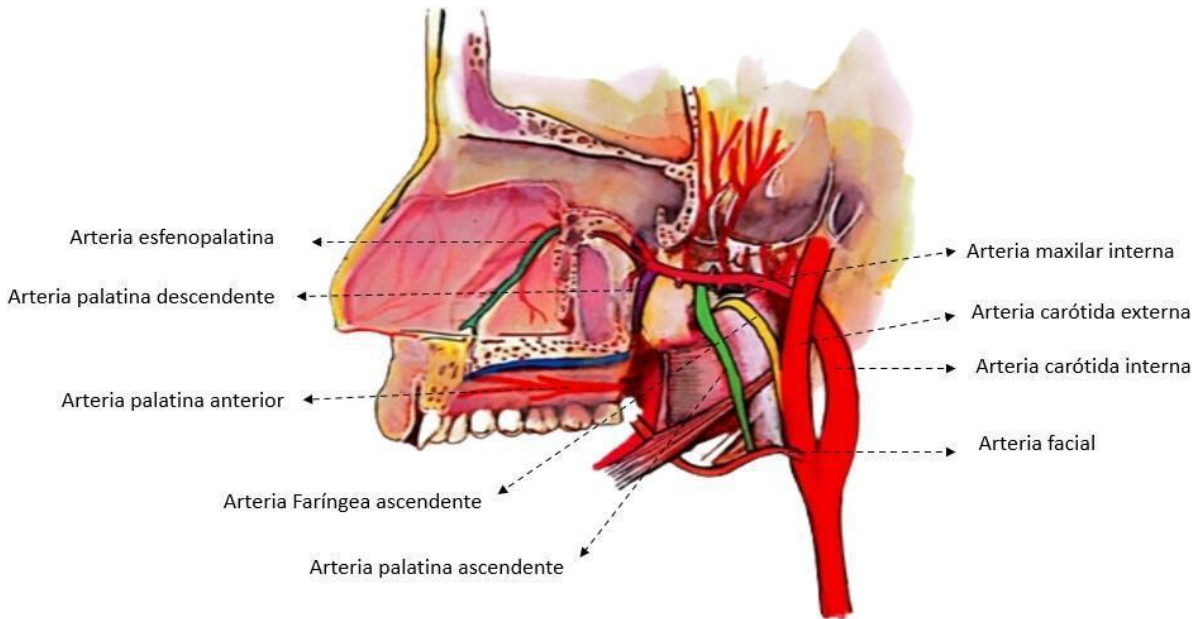
- **Arterias**

La irrigación primaria del paladar duro está dada por las arterias: palatina descendente y la arteria esfenopalatina (Keith L Moore et al., 2017). La arteria palatina descendente, se origina en la porción pterigopalatina de la arteria maxilar interna, discurre hacia abajo por el conducto palatino mayor y llega a la bóveda palatina luego de atravesar el agujero palatino mayor y discurre antero medialmente hacia el conducto incisivo e irriga la encía palatina, la mucosa del paladar duro y las glándulas palatinas y se anastomosa con la rama terminal de la arteria esfenopalatina (McCausland & Suárez-Quintanilla, 2021) (Figura 5).

La irrigación del paladar blando proviene de las siguientes arterias: arteria palatina menor y faríngea ascendente (rama de la carótida externa). La arteria palatina menor es una rama más pequeña de la arteria palatina descendente y penetra en el paladar a través del foramen palatino menor y se anastomosa con la arteria palatina ascendente (rama de la arteria facial) (Keith L Moore et al., 2017).

La arteria palatina ascendente, se dirige externa a la faringe y pasa por encima del músculo constrictor superior de la faringe y se anastomosa con la arteria amigdalina y la arteria faríngea ascendente para ayudar a la irrigación del paladar blando, sus músculos, así como la trompa auditiva y la tonsila palatina (McCausland & Suárez-Quintanilla, 2021; Cho et al., 2017) (Figura 5).

Figura 5. Irrigación del paladar.



Fuente: Imagen propiedad de los autores.

- **Venas**

Las venas del paladar son variables y difusas. El vaso principal que drena el paladar es la vena facial que discurre desde el canto interno, por detrás de la arteria facial, para unirse con la vena retromandibular por debajo de la mandíbula, esta unión se denomina vena facial común. Además, el drenaje venoso del paladar duro se realiza a través del plexo venoso pterigoideo en la fosa infratemporal, mientras que el drenaje del paladar blando ocurre por el plexo faríngeo, que es una red venosa que recorren por los troncos colectores laterales hacia la vena yugular interna (Zabaleta-López et al., 2020).

- **Vasos linfáticos**

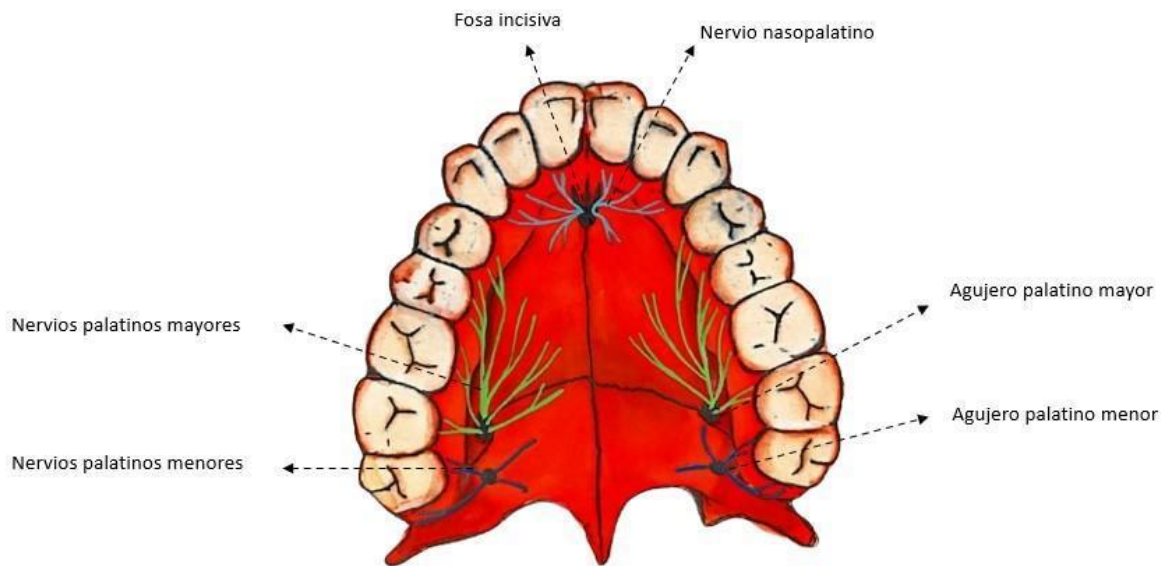
Los que provienen del paladar, drenan en los ganglios cervicales laterales profundos que están localizados a lo largo de la vena yugular interna, en los ganglios retrofaríngeos que están a la altura de las masas laterales del atlas, en contacto con el borde lateral de la pared posterior de la faringe y en los ganglios yugulodigástricos ubicados en el cruce entre la vena yugular interna y el vientre posterior del digástrico (Zabaleta-López et al., 2020).

- **Nervios**

En el paladar duro solo encontramos inervación sensitiva, que está dada por el nervio nasopalatino y el nervio palatino mayor que surge de su canal a través del agujero palatino mayor y discurre anteriormente en el techo del paladar. Inervando así las encías, la mucosa y las glándulas de la mayor parte del paladar duro, estos dos nervios se comunican en la porción anterior del paladar duro (Keith L Moore et al., 2017) (Figura 6).

El paladar blando tiene una inervación motora, destinada a sus músculos, asegurando así la motricidad del velo del paladar (Keith L Moore et al., 2017). A excepción del músculo tensor del velo del paladar, todos los músculos palatinos están inervados por fibras del plexo faríngeo derivadas del nervio vago. El músculo tensor del velo del paladar está inervado por el nervio pterigoideo medial, rama motora del nervio mandibular, rama del trigémino. Además, tiene una inervación gustativa dada por el nervio facial y sensitiva que está dada por el nervio glossofaríngeo y los nervios palatinos menores (Zabaleta-López et al., 2020; Keith L Moore et al., 2017) (Figura 6).

Figura 6. Inervación del paladar



Fuente: Imagen propiedad de los autores.

4. Discusión

El presente artículo nos muestra una revisión de literatura sobre la caracterización anatomía del paladar duro y blando. Por lo tanto, Picazo y Gallegos (2019) menciona que el paladar primario o anterior se forma dentro del segmento intermaxilar, fusionándose después con los procesos maxilares. La formación del paladar secundario o posterior se da a partir de dos porciones del mesodermo de los procesos maxilares. Sin embargo (Picazo & Gallegos, 2019; Carlson B, 2020) dan a conocer que el rostro humano externo se forma entre la quinta y décima semana del desarrollo, en este periodo se incluye el desarrollo del paladar el cual se deriva de tres primordios un proceso palatino medio impar y dos procesos palatinos laterales.

López-Cedrún JL. (2019) y Keith Moore et al., (2017) mencionan que el paladar forma la pared superior arqueada de la boca y la pared inferior de las cavidades nasales. Está dividido en dos partes, la bóveda palatina o paladar óseo, en sus dos tercios anteriores y el paladar blando en su tercio posterior.

Almache et al., (2019) nos menciona que el maxilar superior posee mayor proporción de hueso esponjoso y por lo tanto, sus corticales son más estrechas, siendo menos resistente. La cortical externa es menos gruesa que la interna en la región del conducto nasopalatino a diferencia del maxilar inferior donde la cortical externa es más gruesa a nivel incisal. Los procesos alveolares pierden volumen tras las extracciones dentarias. Se pierde altura, anchura y superficie, acercándose las corticales vestibular y palatina. La pérdida durante el primer año en el maxilar superior es de dos a tres veces más avanzada con respecto al maxilar inferior y con el paso del tiempo, la reabsorción suele ser más lenta que en la mandíbula.

Rocha et al., (2019) han reportado diferencias significativas en la longitud del conducto nasopalatino (CNP) entre los individuos siendo mayor en los hombres con valores medios entre 10,96 mm y en mujeres con un valor de 9,20 mm, esta diferencia asociada al sexo se puede atribuir a la diferencia en las dimensiones craneales de ambos sexos. Obando et al., (2020) evidenciaron un tamaño relativamente mayor en el sexo masculino de 12,11 mm respecto al sexo femenino siendo 9,79 mm.

Khojastepour, L et al., (2017) mencionan que la longitud media para hombres y mujeres fue de 11,46 mm y 9,37 mm respectivamente, mostrando una diferencia estadística significativa.

Salcedo et al., (2019) mencionan que el foramen palatino mayor se ubica a 10 mm por delante del gancho pterigoideo y a 5 a 6 mm del límite de separación entre paladar duro y paladar blando, su posición no muestra diferencias sexuales

primando la posición frente a la cara palatina del 3er molar superior seguida por la posición entre la cara distal del 2do molar y 3er molar superior y por último frente al segundo molar superior.

Rincón et al., (2021) nos comentan que, en el tercio posterior, se encuentran los agujeros palatinos mayores, uno para cada lado y los agujeros palatinos accesorios (menores) en número de 3 a 4 en cada lado, ubicados estos forámenes en las láminas perpendiculares de los huesos palatinos. De igual manera, Abhilasha M et al. (2019) mencionan que hay una variación en el número de agujeros palatinos menores en número de 1 a 3 en cada lado (derecho e izquierdo).

Felipe Inostroza-Allende (2021) y Prada et al., (2019) mencionan que el esfínter velofaríngeo (EVF) cumple con un rol importante en la fase faríngea de la deglución, separando las cavidades nasal y oral, mediante la activación y relajación sincrónica de distintos músculos como el elevador del velo del paladar, palatofaríngeo y el constrictor superior de la faringe, permitiendo generar cambios en las presiones faríngeas, siendo necesarios para transportar el bolo alimenticio desde la boca al esófago. Sin embargo, Thone (2019) menciona que el esfínter velofaríngeo cumple con una función adicional que es la fonación. Durante esta función el velo del paladar se desplaza hacia superior y posterior, la pared faríngea posterior se mueve levemente hacia anterior y las paredes laterales de la faringe se desplaza medialmente contra el velo del paladar generando así mayor cierre de la zona.

En Olszewska y Woodson, (2019) destacan que el músculo elevador del velo del paladar ocupa el 40% de la longitud del paladar blando, entre el paladar duro y la base de la úvula, siendo así mayor en los hombres que en las mujeres, con una diferencia promedio de 7,56 mm.

Tabla 1: Datos extraídos de los artículos incluidos en la discusión, según el año de publicación, título y objetivo.

Año de publicación/Autores	Título	Objetivo
Picazo & Gallegos (2019)	Labio y paladar hendido. Conceptos actuales	Describir la etiología de esta malformación, así como presentar la epidemiología, cuadro clínico clasificación, diagnóstico y tratamiento multidisciplinario actualizado.
Carlson B (2020)	Embriología humana y biología del desarrollo.	
López-Cedrún JL. (2019)	Cirugía Oral y Maxilofacial. Atlas de procedimientos y técnicas quirúrgicas.	
Keith Moore et al., (2017)	Anatomía con orientación clínica	
Almache et al., (2019)	Alteraciones anatómicas del conducto nasopalatino en pacientes dentados y desdentados en el sector anterosuperior utilizando tomografía computarizada de haz cónico.	Comparar las medidas del conducto nasopalatino y su forma mediante tomografía de haz cónico en pacientes dentados y pacientes desdentados en el sector anterosuperior.
Rocha et al., (2019)	Estudio Morfológico de Canales Nasopalatinos en Población Mexicana Mediante Tomografía Computarizada de Haz Cónico.	Determinar la morfología y dimensiones del CNP en la población mexicana mediante tomografía computarizada de haz cónico (CBCT).
Obando et al., (2020)	Caracterización anatómica del conducto nasopalatino mediante tomografía computarizada de haz cónico en una población peruana.	Realizar una característica atómica del CNP utilizando Tomografía Computarizada de Haz Cónico (TCHC).
Khojastepour, L et al., (2017)	Morphology and Dimensions of Nasopalatine Canal: A Radiographic Analysis Using Cone Beam Computed Tomography.	Este estudio está diseñado para evaluar la anatomía de NPC en una población iraní seleccionada.

Salcedo et al., (2019)	Contribución al Estudio Descriptivo del Foramen y Canal Palatino Mayor.	Describir estas características en cráneos de adultos chilenos. Se utilizaron 31 cráneos de ambos sexos.
Rincón, F et al., (2021)	Afinidad morfogeométrica palatina en cementerios prehispánicos del Valle de Quíbor, Venezuela.	Se centra en el análisis morfométrico del paladar duro y el agujero palatino mayor en cráneos de dos cementerios prehispánicos del Valle de Quíbor Venezuela por medio de un análisis multivariante.
Abhilasha M et al. (2019)	Un estudio de índices palatales y forámenes en el paladar duro de cráneos humanos adultos en la región central de la India	Determinar los índices morfométricos del paladar duro, la posición y ubicación del agujero palatino mayor (GPF) en relación con los molares maxilares y el número de agujeros palatinos menores (LPF).
Felipe Inostroza-Allende (2021)	Fisiología del esfínter velofaríngeo durante la deglución. Revisión sistemática de literatura	Describir el funcionamiento del esfínter velofaríngeo (EVF) durante la deglución mediante una revisión de literatura.
Thone M N (2019)	Voz hipernasal y regurgitación nasal aguda: Reporte de un caso clínico y revisión de la literatura.	Describir un caso clínico de voz hipernasal aguda en un paciente pediátrico y su etiología, y realizar una revisión de la literatura de esta causa poco frecuente de incompetencia velofaríngea.
Prada JR, et al., (2019)	Diagnóstico e intervención temprana de insuficiencia velofaríngea posterior a palatoplastia primaria en pacientes atendidos interdisciplinariamente en FISULAB (Bogotá, Colombia).	Determinar el porcentaje de IVF detectado y manejado antes de los primeros 5 años de vida en pacientes con paladar hendido tratados en el Centro de Rehabilitación para niños con Labio y Paladar Fisurado (FISULAB) en Bogotá, Colombia, evidenciando la efectividad del abordaje temprano.
Olszewska, E., & Woodson, B. T (2019)	Anatomía palatina para cirugía de apnea del sueño.	Avanzar en la comprensión de la anatomía del paladar muscular y de los tejidos blandos en relación con la cirugía del paladar para la apnea del sueño y las variaciones fenotípicas que generan la forma y la colapsabilidad de la vía aérea retropalatina.

Fuente: Propiedad de los autores.

5. Conclusiones

- El paladar es una zona ampliamente vascularizada e innervada, dentro del cual tenemos, la arteria palatina mayor que cruza de posterior a anterior el paladar, el nervio palatino mayor y el nervio nasopalatino inervan el paladar duro, mientras tanto el paladar blando es innervado por el nervio palatino menor ubicado posterolateral.
- El paladar blando está conformado por 5 músculos, los cuales contribuyen con funciones importantes como la respiración, el habla, la deglución y la fonación.
- Existen dos tipos de ramos nerviosos: unos sensitivos, proceden de los nervios palatinos mayores, menores y el nervio nasopalatino y otros motores que se encuentran a nivel de los músculos del paladar blando.
- Por lo tanto, es importante conocer las estructuras que forman parte de la región palatina, así como sus músculos, vasos, nervios y arterias al momento de realizar un procedimiento quirúrgico, colocación de las técnicas anestésicas lo que ayudará a disminuir las posibles complicaciones y accidentes.

Dentro de las sugerencias para investigaciones futuras que se pueden brindar por parte de los autores serían las siguientes; recopilar información lo más actualizada posible dentro de diversas bases de datos digitales, sobre las anomalías que se pueden llegar a presentar a nivel del paladar con su respectiva intervención quirúrgica para solucionar el problema; por otra parte se puede investigar la frecuencia de la presencia de torus palatino dentro de una zona o región específica; por último con la ayuda de la tomografía computarizada se puede determinar la forma y angulación que presenta el agujero nasopalatino además de analizar diversas estructuras que forman parte del paladar.

Referencias

- Almache, M. E. C., Cordero, L. M. A., Vivar, D. E. P., Cordero, M. F. A., & Quizhpe, C. B. S. (2019). Alteraciones anatómicas del conducto nasopalatino en pacientes dentados y desdentados en el sector anterosuperior utilizando tomografía computarizada de haz cónico. *Acta Odontológica Colombiana*, 9(1), 49-57.
- Abhilasha M. Wahane, Rajeshree A. Nandanwar. (2019). A study of palatal indices and foramina in the hard palate of adult human skulls in central india region. *International Journal of Anatomy and Research*, 7(2.1), 6397-6403. <https://doi.org/10.16965/ijar.2019.125>
- Bodereau, E. F., Flores, V. Y., Naldini, P. A., & Tortolini, P. (2019). Injerto en bloque para la regeneración horizontal y vertical por palatino en brecha unitaria. Implicancia clínica del conducto nasopalatino. *Revista de la Asociación Odontológica Argentina*, 107(3), 82-94.
- Britt, C. J., Hwang, M. S., Day, A. T., Boahene, K., Byrne, P., Haughey, B. H., & Desai, S. C. (2019). A Review of and Algorithmic Approach to Soft Palate Reconstruction. *JAMA Facial Plastic Surgery*, 21(4), 332-339. <https://doi.org/10.1001/jamafacial.2019.0008>
- Carlson B. (2019). *Embriología humana y biología del desarrollo*. <https://es.b-ok.lat/book/11908023/f0b849>
- Cho, J. H., Kim, J. W., Park, H. W., Suh, J. D., Kim, J. K., & Yoon, J.-H. (2017). Arterial supply of the human soft palate. *Surgical and Radiologic Anatomy*, 39(7), 731-734. <https://doi.org/10.1007/s00276-016-1798-3>
- Demiralp, K. Ö., Kursun-Çakmak, E. S., Bayrak, S., Sahin, O., Atakan, C., & Orhan, K. (2018). Evaluation of Anatomical and Volumetric Characteristics of the Nasopalatine Canal in Anterior Dentate and Edentulous Individuals: A CBCT Study. *Implant Dentistry*, 27(4), 474-479. <https://doi.org/10.1097/ID.0000000000000794>
- Dursun, A., Öztürk, K., & Albay, S. (2018). Development of Hard and Soft Palate During the Fetal Period and Hard Palate Asymmetry. *Journal of Craniofacial Surgery*, 29(8), 2358-2362. <https://doi.org/10.1097/SCS.0000000000000516>
- Franco, J. V. A., Arancibia, M., Simancas-Racines, D., & Madrid, E. (2018). Síntesis de información biomédica: Revisiones narrativas, revisiones sistemáticas y estructuras emergentes. *Medwave*, 18(07). <https://doi.org/10.5867/medwave.2018.07.7354>
- Heidsieck, D. S. P., Smarius, B. J. A., Oomen, K. P. Q., & Breugem, C. C. (2016). The role of the tensor veli palatini muscle in the development of cleft palate-associated middle ear problems. *Clinical Oral Investigations*, 20(7), 1389-1401. <https://doi.org/10.1007/s00784-016-1828-x>
- Inostroza-Allende, F., Palomares-Aguilera, M., Figueroa, F. G., & Giugliano-Villaruel, C. (2021). Fisiología del esfínter velofaríngeo durante la deglución. Revisión sistemática de literatura. *Revista de otorrinolaringología y cirugía de cabeza y cuello*, 81(3), 448-458. <https://doi.org/10.4067/S0718-48162021000300448>
- Keith L. Moore & Arthur F. Dalley & Anne M. R. (2017), *Anatomía con orientación clínica, 8.ª (Spanish Edition)*. <https://es.b-ok.lat/book/11907966/602c9a>
- Khojastepour, L., Haghnegahdar, A., & Keshtkar, M. (2017). Morphology and Dimensions of Nasopalatine Canal: A Radiographic Analysis Using Cone Beam Computed Tomography. *Journal of Dentistry*, 18(4), 244-250.
- Kotlarek, K. J., Perry, J. L., & Fang, X. (2017). Morphology of the Levator Veli Palatini Muscle in Adults With Repaired Cleft Palate. *Journal of Craniofacial Surgery*, 28(3), 833-837. <https://doi.org/10.1097/SCS.00000000000003373>
- Martínez, M. G. (2022). *Donado. Cirugía bucal (Spanish Edition)*. <https://es.b-ok.lat/book/11908569/fbc8e9>
- McCausland, C., & Suárez-Quintanilla, J. (2021). Anatomy, Head and Neck, Ascending Palatine Artery. En *StatPearls [Internet]*. StatPearls Publishing. <https://www.ncbi.nlm.nih.gov/books/NBK541022/>
- Mu, L., Chen, J., Li, J., Fowkes, M., Benson, B., Nyirenda, T., Sobotka, S., Christopherson, M., & Sanders, I. (2021). Innervation of human soft palate muscles. *The Anatomical Record*, 304(5), 1054-1070. <https://doi.org/10.1002/ar.24531>
- Latarjet, M., & Liard, A. R. (2019). *Anatomía Humana*. <https://es.b-ok.lat/book/5570494/f8839f>.
- López-Cedrún JL. (2019) *Cirugía Oral y Maxilofacial. Atlas de procedimientos y técnicas quirúrgicas*. <https://es.b-ok.lat/book/5560695/0f9f7b>
- Obando Castillo, J. L., & Ruiz García de Chacón, V. E. (2020). Caracterización anatómica del conducto nasopalatino mediante tomografía computarizada de haz cónico en una población peruana. *Revista Estomatológica Herediana*, 30(1), 7-15. <https://doi.org/10.20453/reh.v30i1.3672>
- Olaechea Ramos, M. A., Sovero Gaspar, A., & Gutiérrez-Ventura, F. (2018). Evaluación anatómica del paladar blando mediante resonancia magnética. Artículo de revisión. *Revista Estomatológica Herediana*, 28(3), 201. <https://doi.org/10.20453/reh.v28i3.3398>
- Olszewska, E., & Woodson, B. T. (2019). Palatal anatomy for sleep apnea surgery. *Laryngoscope Investigative Otolaryngology*, 4(1), 181-187. <https://doi.org/10.1002/lio2.238>
- Peñarrocha M, N; Peñarrocha D, O. (2018). *Anestesia en odontología*. <https://books.google.es/books?hl=es&lr=&id=VtRmDwAAQBAJ&>
- Picazo, J. P., & Gallegos, M. F. R. (s. f.) (2019). *Labio y paladar hendido. Conceptos actuales*. <https://www.medigraphic.com/cgi-bin/new/resumen>.
- Prada, J. R., Zambrano, J. C., Díaz-López, D. M., Echeverri, M. P., Tibaquirá, C., & Parra, A. M. (2019). Diagnóstico e intervención temprana de insuficiencia velofaríngea posterior a palatoplastia primaria en pacientes atendidos interdisciplinariamente en FISULAB (Bogotá, Colombia). *Cirugía Plástica Ibero-latinoamericana*, 45(1), 51-56. <https://medes.com/publication/142524>
- Rincón, F., David, C., Sosa, D., García-Sívoli, C., & Díaz, N. (2021). Afinidad morfogeométrica palatina en cementerios prehispánicos del Valle de Quíbor, Venezuela. *Boletín Antropológico*, 1(101), 101-125. <https://doi.org/10.53766/BA/2021.01.101.04>

Rocha-Castillo, A., García-Cortes, J. O., Gutiérrez-Cantú, F. J., Ruiz-Flores, A., Muñoz-Ruíz, A. I., López-Ramírez, J. C., & Mariel-Cárdenas, J. (2019). Estudio Morfológico de Canales Nasopalatinos en Población Mexicana Mediante Tomografía Computarizada de Haz Cónico. *International Journal of Morphology*, 37(4), 1272-1279. <https://doi.org/10.4067/S0717-95022019000401272>

Salcedo, A., Araya, C., Silva, J., Barraza, N., & Latín, A. (2019). Contribución al Estudio Descriptivo del Foramen y Canal Palatino Mayor. *International journal of odontostomatology*, 13(1), 40-45. <https://doi.org/10.4067/S0718-381X2019000100040>

Souza, S. S., & Raggio, B. S. (2021). Anatomy, Head and Neck, Sphenopalatine Foramen. En *StatPearls [Internet]*. StatPearls Publishing. <https://www.ncbi.nlm.nih.gov/books/NBK549911/>

Thone M, N., Cabello E, P., Santander B, M., Astudillo S, J., & Winter D, M. (2019). Voz hipernasal y regurgitación nasal aguda: Reporte de un caso clínico y revisión de la literatura. *Revista de otorrinolaringología y cirugía de cabeza y cuello*, 79(2), 191-198. <https://doi.org/10.4067/s0718-48162019000200191>

Zabaleta-López, M., Ramos-Casademont, L., Cerio-Canduela, P. D. D., Ibáñez-Muñoz, C., Lacosta-Nicolás, J. L., & Carreras-Alcaraz, A. (2020). Anatomía quirúrgica en el carcinoma de paladar blando. Revisión bibliográfica. *Revista ORL*, 11(4), 427-437. <https://doi.org/10.14201/orl.23103>