

## Artículo de revisión

**Cardiomiopatía en el paciente con cirrosis hepática: artículo de revisión***Cardiomyopathy in patients with liver cirrhosis: review article*

Esteban González-Domínguez<sup>1</sup> , Diego Córdova<sup>2</sup> , Paula Abad<sup>3</sup> ,  
Eduardo González<sup>4</sup> , Camila González<sup>5</sup> , Juan José Cordero<sup>6</sup> 

**Resumen**

La cardiomiopatía cirrótica se trata de una complicación en el paciente cirrótico, con una prevalencia superior al 40%. Es una entidad subclínica, pero ante el ejercicio o estrés circulatorio, desencadena su sintomatología. Su fisiopatología se explica por la hipertensión portal que lleva a vasodilatación esplácnica, con posterior liberación de vasodilatadores y factores cardiosupresores, lo cual conduce a una circulación hiperdinámica y disfunción circulatoria, con elevación del gasto cardíaco, disminución de la resistencia vascular y presión arterial baja. Sus características principales son disfunción cardíaca sistólica y diastólica, circulación hiperdinámica y alteraciones electrofisiológicas, especialmente prolongación del intervalo QT. Para su diagnóstico se usa la ecocardiografía y pruebas de estrés físico o farmacológico. No existe un protocolo de tratamiento estandarizado, sin embargo, el trasplante hepático puede ser un procedimiento efectivo para revertir la disfunción cardíaca en algunos pacientes. En el presente artículo se describen tanto las características de la cardiomiopatía cirrótica, como su papel en la morbilidad y mortalidad del paciente con cirrosis.

**Palabras clave:** cardiopatía, cirrosis hepática, circulación, disfunción, diástole, sístole, trasplante hepático.

**Abstract**

Cirrhotic cardiomyopathy is a complication in cirrhotic patients, with a prevalence of more than 40%. During the resting state, it is a subclinical entity, which triggers symptoms upon exercise or circulatory

<sup>1</sup> Médico, Especialista en Gastroenterología, Hepatología y Trasplante Hepático, PhD en Gastroenterología, Hospital Santa Inés. Profesor, Facultad de Medicina, Universidad de Cuenca. Cuenca, Ecuador. E-mail: tebogonzalez@hotmail.com.

<sup>2</sup> Médico General, Universidad de Cuenca. Cuenca, Ecuador.

<sup>3</sup> Médica General, Universidad de Cuenca. Cuenca, Ecuador.

<sup>4</sup> Médico, Especialista en Cirugía General, Hospital São Francisco de Assis. Belo Horizonte, Brasil.

<sup>5</sup> Médica General, Universidad de Cuenca. Cuenca, Ecuador.

<sup>6</sup> Estudiante de Medicina, Universidad de Cuenca. Cuenca, Ecuador.

Conflicto de interés: los autores declaran que no tienen conflicto de interés.

Hepatología 2022;3:131-142. <https://doi.org/10.52784/27112330.154>.

Recibido el 25 de agosto de 2021; aceptado el 15 de noviembre de 2021. Editora Médica Colombiana S.A., 2022®.

stress. Its pathophysiology is explained by portal hypertension leading to splanchnic vasodilatation, with subsequent release of vasodilators and cardio-suppressive factors, which leads to hyperdynamic circulation and circulatory dysfunction, with elevated cardiac output, decreased vascular resistance and low blood pressure. The main characteristics are systolic and diastolic cardiac dysfunction, hyperdynamic circulation and electrophysiological alterations, especially prolongation of the QT interval. Echocardiography and physical or pharmacological stress tests are used in diagnosis. There is not an standardized treatment protocol. Liver transplantation can be an effective procedure to reverse cardiac dysfunction in selected patients. In this review, we describe the characteristics of cirrhotic cardiomyopathy and its role in the morbidity and mortality of the patient with cirrhosis.

**Keywords:** heart disease, hepatic cirrhosis, circulation, dysfunction, diastole, systole, liver transplantation.

## Introducción

Hace casi 70 años, la cirrosis hepática (CH) por consumo crónico de alcohol fue asociada a la aparición de disfunción cardiaca [1-4]. Años después, otros estudios confirmaron que evidentemente existía una relación entre cirrosis y disfunción circulatoria [5-8], y actualmente se conoce esta entidad con el nombre de cardiomiopatía cirrótica (CMC). Se trata de una complicación de la CH diferente a la cardiomiopatía alcohólica, ya que esta última se produce por lesión miocárdica directa de las moléculas de etanol, mientras que la CMC es producto de la circulación hiperdinámica subyacente en el hígado cirrótico [7,9,10]. Debido a que es un tema con escasa información por su baja prevalencia, se encontró pertinente realizar una revisión bibliográfica para describir esta complicación y su papel en la morbilidad y mortalidad del paciente con cirrosis.

## Metodología

Se realizó una búsqueda en la base de datos PubMed utilizando los siguientes descriptores: (((liver cirrhosis [MeSH Terms] OR (hypertension, portal [MeSH Terms])) AND ((cardiomyopathy [MeSH Terms] OR (cardiac disease [MeSH Terms]))) NOT (pleural

effusion [MeSH Terms]) NOT (abnormalities, congenital [MeSH Terms]) NOT (children)). Para identificar si se ajustaban a la temática, se leyeron los títulos y resúmenes en español e inglés. Adicionalmente, fueron incluidos 7 artículos de las referencias de las publicaciones citadas. En total, se documentaron 45 artículos (figura 1).

## Cardiomiopatía cirrótica

Consiste en una afección cardiaca presente en pacientes con cirrosis, no asociada a otros trastornos cardiacos conocidos, que cursa con disfunción diastólica (DD) y/o disminución de la respuesta contráctil ante el estrés, y que se acompaña de una serie de alteraciones electrofisiológicas, como la prolongación del intervalo QT [10-12].

Existen otras alteraciones que se han descrito en esta entidad, como dilatación biventricular, engrosamiento septal, hipertrofia del ventrículo derecho, e incluso fibrosis y edema de la fibra endocárdica [13-15]. También se ha documentado aumento de la presión pulmonar [16].

Una de las principales causas de la cirrosis hepática es la esteatohepatitis no alcohólica (NASH, del inglés, *Non-Alcoholic Steatohepatitis*), cuyos factores de riesgo



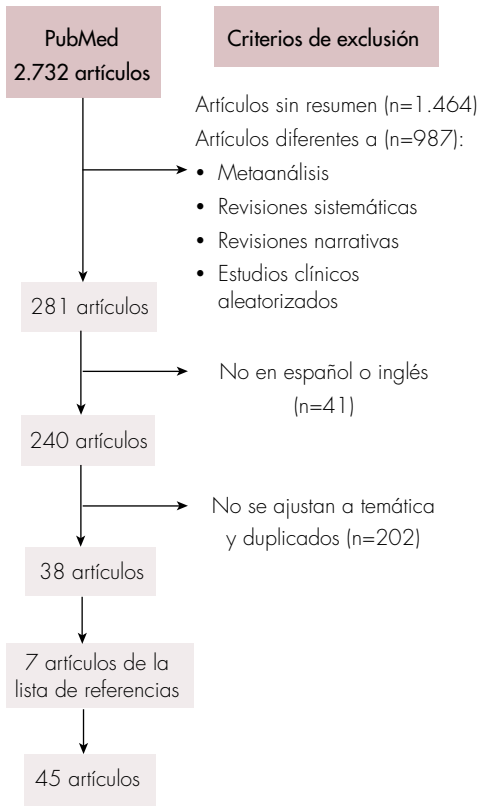

Figura 1. Proceso de selección de los artículos.

son el sobrepeso, el sedentarismo, la dislipidemia, la resistencia insulínica y la diabetes tipo 2, los cuales se han incrementado exponencialmente en la población. Sin embargo, dichos factores de riesgo son compartidos en general por las cardiopatías, de manera que muchos pacientes con cirrosis pueden tener enfermedades cardíacas concomitantes, sin que estas tengan relación directa con la injuria hepática, y son casos que corresponden a situaciones diferentes a la cardiomiopatía cirrótica [3].

## Epidemiología

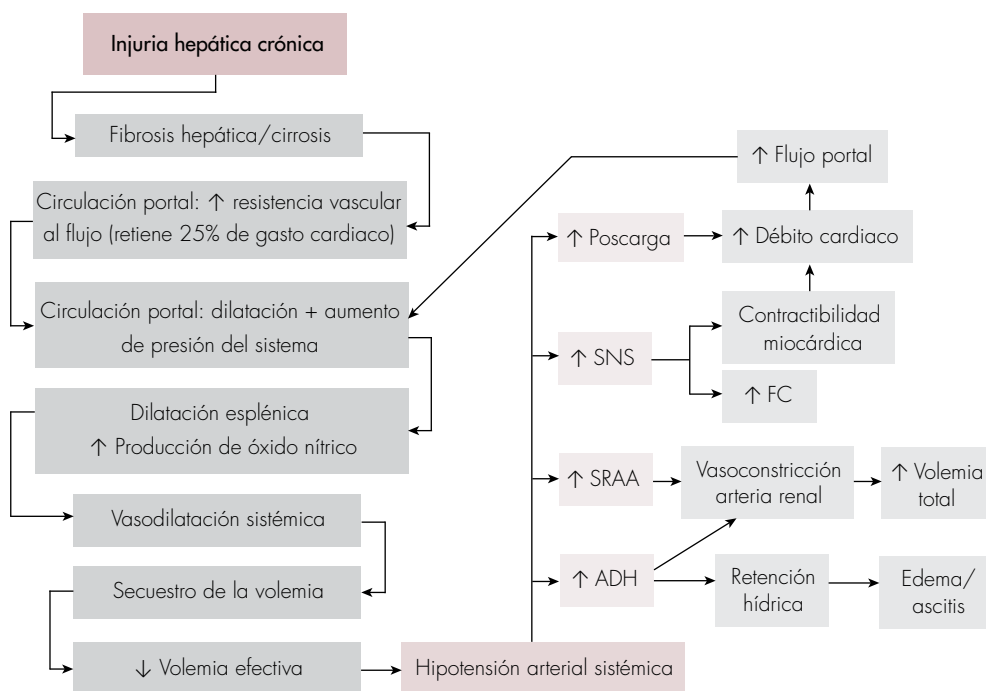
La CMC es una entidad bien tolerada por el paciente, ya que se mantiene como un cua-

dro subclínico por largos periodos de tiempo. Esto es debido a que la función cardíaca en reposo no genera alteraciones clínicas, gracias a procesos que compensan este trastorno [11], de manera que clínicamente se puede evidenciar sólo ante el estrés físico o farmacológico. A pesar de que el diagnóstico es complejo de alcanzar y su prevalencia es incierta, existe una estimación de que entre el 40% al 50% de los pacientes cirróticos que se someten a un estrés quirúrgico, como el trasplante hepático, presentan signos de disfunción cardíaca [12,16].

El estadio de la cirrosis tiene correlación directa con la aparición y progresión de la CMC [17]. Se ha documentado que más del 50% de los pacientes con cirrosis Child-Pugh B y C presentarán al menos una característica de esta enfermedad, como la prolongación del QT o la DD [15]. Además, se debe tener en cuenta que, ante una descompensación o complicación de la cirrosis, la cardiomiopatía puede manifestarse y asociarse a un empeoramiento clínico [14].

## Fisiopatología

La evolución natural de la cirrosis lleva a la aparición de complicaciones como ascitis, várices esofágicas y encefalopatía hepática, entre otros, con la característica en común que todas son consecuencia de la hipertensión portal. Este aumento de presión es debido a que la fibrosis hepática impide el paso de la sangre venosa portal, lo que retiene el 25% del gasto cardíaco y conduce a estasis venosa, dilata el sistema porta, y consecuentemente, produce una vasodilatación esplácnica, con la consiguiente liberación patológica de sustancias vasodilatadoras, tales como óxido nítrico (ON), monóxido de carbono, endocannabinoides y prostaciclina que provocan una vasodilatación sistémica [10,18,19] (figura 2). Al inicio de la enfermedad, la homeostasis circulatoria se mantiene prácticamente intacta, sin embargo, con la pro-



**Figura 2.** Alteraciones fisiopatológicas de la cardiomiopatía cirrótica. Tomado y adaptado de [9]. ADH: hormona antidiurética; SRAA: sistema renina-angiotensina-aldosterona; SNS: sistema nervioso simpático; FC: frecuencia cardíaca.

gresión y las descompensaciones habituales, la circulación se torna anormal [19].

La vasodilatación sistémica que se genera, conduce a la activación de varios sistemas vasopresores como el de la renina-angiotensina-aldosterona, el sistema simpático a través de las catecolaminas y la secreción de hormona antidiurética, induciendo un aumento de la frecuencia cardíaca, del volumen sistólico y, en consecuencia, del gasto cardíaco, junto a una reducción de la resistencia vascular sistémica que lleva a un estado circulatorio elevado [10,13,18,20,21] (figura 2). Sin embargo, el objetivo de compensar la baja tensión originada por la vasodilatación mediante los sistemas vasopresores, no

es conseguido totalmente debido a la respuesta vasoconstrictora endotelial deficiente. Además, se mantiene una liberación endotelial de ON como consecuencia del gasto cardíaco aumentado, desarrollándose así un círculo vicioso que impide revertir la vasodilatación [20]. Todo lo anterior origina circulación hiperdinámica, una condición vascular con hipervolemia ineficaz que induce la disfunción cardíaca, caracterizada por una respuesta contráctil deficiente ante el estrés, disfunción diastólica ventricular izquierda y repolarización ventricular prolongada, que llevarán a lesiones estructurales a largo plazo [6,10,11,22]. La elevación del gasto cardíaco de forma sostenida por estrés se asocia con una sobrecarga de volumen,

dilatación de las cavidades cardíacas a largo plazo, y consecuentemente, con aumento de la presión arterial pulmonar, pudiendo terminar en insuficiencia cardíaca, predominantemente derecha [23,24].

Existen ciertos cambios microestructurales detallados en experimentos animales, que explican parte de la fisiopatología. Primero, una alteración de la función de los  $\beta$ -receptores a través de una desensibilización y regulación negativa de estos, determinando una baja respuesta cronotrópica e inotrópica ante condiciones de estrés [7,12]. Segundo, existe alteración de los canales de  $\text{Ca}^{2+}$ , especialmente del intercambiador  $\text{Na}^+/\text{Ca}^{2+}$ , y la homeostasis de este ion, que determina una alteración en la respuesta contráctil miocárdica, así como su depósito intracitoplasmático desencadena el proceso de apoptosis [12,21]. Tercero, se observa una tendencia al aumento de los receptores de endocannabinoides [19]. Cuarto, hay alteración de las membranas plasmáticas, con aumento del contenido de colesterol, que interfiere en la activación de los receptores miocárdicos. Este efecto ha sido demostrado únicamente a nivel eritrocitario, y se asume que también sucede a nivel de miocardio, por lo que se requieren más estudios específicos [3,25].

Los cambios humorales documentados en la CMC indican un aumento de producción de ON, monóxido de carbono, endocannabinoides y citoquinas, que tienen un efecto cardiodepresor y vasodilatador [12,25]. Los procesos inflamatorios como la peritonitis bacteriana espontánea (PBE), determinan un incremento de ON y de moléculas inflamatorias tipo citoquinas, como  $\text{TNF-}\alpha$ , IL-6, IL-8, lipopolisacáridos (LPS), péptido relacionado con el gen de la calcitonina (CGRP) y adrenomedulina [19,26]. Por lo que la cardiomiopatía cirrótica podría desempeñar un papel patogénico en las complicaciones de la cirrosis [27].

Finalmente, otro aspecto de la cirrosis es la disminución de la capacidad de detoxificación de sustancias vasoactivas, como el péptido natriurético auricular (ANP), glucagón, catecolaminas, renina, angiotensina, vasopresina y aldosterona, entre otras; tal evento juega un papel importante a largo plazo en el daño miocárdico [3,25]. Así también, se ha documentado que la retención de ácidos biliares en ciertos tipos de cirrosis, juega un papel cardiodepresor y arrítmico [26,28].

### Disfunción sistólica

La disfunción sistólica (DS) es la presencia de una fracción de eyección (FE) menor del 55%, asociada a una capacidad contráctil inadecuada para elevar el gasto cardíaco correctamente ante situaciones de estrés, como actividad física o estimulación farmacológica [10]. La prevalencia de DS con FE <55% en pacientes con cardiomiopatía cirrótica, determinada en un estudio prospectivo analítico, fue de 39,32% [17]. Esta condición suele revelarse más a menudo ante situaciones de estrés.

Aunque la mayoría de los pacientes cirróticos no evidencian afección de la FE, puesto que mantienen valores normales durante el reposo en el ventrículo izquierdo [18,19], estudios demuestran que la fracción de eyección ventricular durante y después del ejercicio, la capacidad de ejercicio aeróbico y la frecuencia cardíaca máxima, están disminuidas en comparación a las de pacientes no cirróticos [29,30].

Si bien esta disfunción suele revelarse más a menudo ante condiciones de estrés farmacológico o hemodinámico, existen estudios que han demostrado la presencia de disfunción subclínica sistólica y diastólica en reposo, mediante técnicas ecocardiográficas como el uso de imágenes Doppler tisulares y el cálculo de la deformación longitudinal global (GLS, del inglés, *Global*

*Longitudinal Strain*) a través de la técnica de *speckle tracking* [19,31].

La DS se debe a la baja respuesta de la frecuencia cardiaca al ejercicio, disminución de la contractilidad del miocardio y lesiones estructurales, causando así un consumo y demanda deficientes de oxígeno periférico [8,21]. El mecanismo está relacionado posiblemente con la disminución de los  $\beta$ -receptores, aumento de los receptores cannabinoides y con el aumento de los efectos inhibidores de sustancias cardiodepresoras señaladas anteriormente [32].

La DS contribuye a un empeoramiento y progresión de la enfermedad hepática, desencadenando otras afecciones como la insuficiencia multiorgánica o el síndrome hepatorenal [19].

## Disfunción diastólica

La DD se caracteriza por una disminución de la velocidad de relajación, la cual restringe el flujo de entrada al ventrículo, y aumenta la presión diastólica final. Usualmente se presenta antes que la DS, y es más prevalente con rangos entre 35% a 61,9% de los pacientes cirróticos por cualquier etiología [19,27,28,33].

Según varios autores, se puede presentar en grados variables [34], con una ligera disminución de la relajación ventricular, sin cambios hemodinámicos, o bien, puede llevar a una extrema elevación de la presión diastólica ventricular, repercutiendo en el desplazamiento del bucle presión-volumen. A su vez, existe cierta asociación entre el grado de DD y la severidad de la insuficiencia hepática evaluada por la escala Child-Pugh y/o el puntaje MELD [19,35]. A esto se asocia el hecho de que pacientes que se encuentran con ascitis, tienen una disfunción más marcada que aquellos sin ascitis [18].

Entre los principales mecanismos que conducen a la DD, se incluyen el aumento de la rigidez de la pared miocárdica causada por hipertrofia ventricular, edema subendotelial y fibrosis miocárdica irregular, resultando en disminución de la distensibilidad y aumento de las presiones de llenado ventricular y auricular izquierdas [19,36].

En lo que respecta a la hipertrofia ventricular izquierda, estudios clínicos y de autopsias reportan que tiene múltiples causas, como son la circulación hiperdinámica, la activación del sistema renina-angiotensina-aldosterona y el aumento de los niveles circulantes de endotoxinas, citoquinas y ácidos biliares, todo lo cual facilita el remodelado miocárdico a largo plazo [19].

En cuanto a la fibrosis, esta se relaciona con alteraciones en la composición de proteínas estructurales como el colágeno, y con el aumento del volumen extracelular del miocardio [28]. Así mismo, algunos experimentos en ratas con cirrosis demostraron que la DD se desarrolla al mismo tiempo que existen alteraciones en la modulación de la proteína titina, la proteína quinasa A y en la configuración del colágeno [37]. Además, existe evidencia científica de que la retención característica de sodio y líquido en el cirrótico, también juega un papel determinante en el desarrollo de la DD [38].

Otro mecanismo alterado es la disminución de la distensibilidad. A medida que aumenta la presión de llenado ventricular, será menor el aumento del volumen, debido a que la cavidad cardiaca ya no se distiende lo suficiente; esto puede explicarse por las alteraciones estructurales como la hipertrofia, la fibrosis, y en otras ocasiones, se debe a anomalías en los mecanismos celulares de relajación de los miocitos, por ejemplo, la causada por hipoxia e isquemia [19].

La caracterización precisa de la DD se puede lograr mediante ecocardiografía

que realiza Doppler transvalvular y valoración tisular, y por resonancia magnética cardíaca [24,39], teniendo en cuenta que, a diferencia de la DS, esta se puede estudiar durante el reposo [25]. En la ecocardiografía Doppler, se describe la observación de una alteración en la relajación ventricular, con reducción de la fase temprana y tardía del llenado ventricular [12]. A su vez, se ha demostrado una correlación entre la disfunción diastólica y circulatoria con el desarrollo de ascitis, síndrome hepatorenal y con la supervivencia [17].

### Anormalidades electrofisiológicas

El principal cambio en el electrocardiograma es la prolongación del segmento QT. Su prevalencia varía dependiendo de la etiología y grupo poblacional. Algunos estudios han documentado que está entre el 47% y el 83%, y es mayor según la severidad de la enfermedad [3,7,33]. En Child-Pugh A se estima que es del 25%, en Child-Pugh B del 51% y en Child-Pugh C del 60% [22]. Además, se considera que la gravedad de la cirrosis se asocia con una mayor prolongación QT [19], como consecuencia de la alteración de los canales iónicos y receptores antes detallados [22]. Esta condición se asocia con muerte súbita, mal pronóstico ante episodios hemorrágicos y menor tiempo de supervivencia [27], y debe ser tenida en cuenta ante el uso de fármacos, especialmente aquellos que prolongan el intervalo QT, tales como quinolonas, vasopresinas, macrólidos, amiodarona y fenotiazinas [22].

### Clínica

La CMC es una entidad subclínica que puede ser bien tolerada por largos periodos de tiempo, debido a procesos de compensación cardíaca [11]. Sin embargo, puede ser perceptible y debe sospecharse ante situaciones de estrés como infecciones, procedimientos invasivos y descompensaciones hepáticas, así como

en pacientes con cirrosis moderada a avanzada (Child-Pugh B o C) con signos de intolerancia al ejercicio, aumento de la fatiga y/o edema periférico, sin antecedentes conocidos de enfermedad cardíaca [15], donde se empeora significativamente el pronóstico. Ante estos signos clínicos, se sugiere realizar la confirmación electrocardiográfica y ecocardiográfica que actualmente recomiendan los consensos de diagnósticos.

### Factores desencadenantes en pacientes cirróticos

Como se describió anteriormente, los síntomas y signos cardiovasculares en el paciente cirrótico con hipertensión portal, se presentan en situaciones de estrés que requieren una mayor demanda del esfuerzo cardíaco. Algunas de las cuales, se analizarán a continuación.

#### Infecciones

En el caso de las infecciones abdominales, como peritonitis bacteriana espontánea, se desencadena una sintomatología por alteración hemodinámica que puede cursar con sepsis y vasodilatación, exigiendo un mayor gasto cardíaco. Si no es tratada la infección de manera oportuna, podría progresar a un síndrome hepatorenal empeorando aún más el cuadro [3,18]. Para estos casos, además de dar el tratamiento antibiótico, será necesario un soporte con fármacos vasoactivos como terlipresina, vasopresina, e inclusive noradrenalina.

#### Procedimientos invasivos

Las consecuencias clínicas de la miocardiopatía cirrótica son cada vez más evidentes por procedimientos invasivos como el trasplante hepático o la inserción de TIPS (del inglés, *Transjugular Intrahepatic Portosystemic Shunt*), [25,40]. A pesar de que la presencia de CMC preoperatoria cons-

tituye un factor de riesgo importante para desarrollar múltiples complicaciones como arritmias, insuficiencia cardiaca, isquemia miocárdica aguda, y edema pulmonar, esta no es una contraindicación para dichos procedimientos, pero sí tiene indicación de un seguimiento más cuidadoso [7].

### **Trasplante hepático**

En pacientes con CMC que se someten a trasplante hepático es frecuente el desarrollo de insuficiencia cardiaca, la cual ha sido establecida como la causa más común de mortalidad postrasplante en el 7% al 21% de los pacientes, seguida del rechazo del injerto [17]. El trasplante involucra sangrado quirúrgico, hipovolemia, oclusión y acúmulo de volemia del sistema porta momentáneamente para implantar el injerto, con su posterior revascularización y aumento importante de manera inmediata de la precarga, una vez revascularizado el injerto [16,41], lo que causa una descompensación cardiaca transitoria grave, que en el caso de los pacientes con cardiopatía cirrótica grave, con baja o ninguna capacidad de respuesta al estrés, no sobreviven a este fenómeno [7].

### **TIPS**

La DD puede perjudicar el resultado de la colocación de TIPS [20], ocasionando una descompensación cardiaca por aumento de la precarga. El 20% de los pacientes puede manifestar una insuficiencia cardiaca dentro del primer año del procedimiento [42]. La DD del ventrículo izquierdo es un predictor importante de los resultados clínicos adversos después de procedimientos invasivos, en pacientes con DS del ventrículo izquierdo (DSVI) [19].

### **Descompensación hepática**

La CMC se manifiesta frecuentemente ante la descompensación de la cirrosis, que

puede ser desencadenada por varias afecciones como peritonitis bacteriana espontánea y ascitis, las cuales se asocian con un aumento de la producción de citoquinas inflamatorias, de LPS, y con aumento de la disfunción y vasodilatación [3,25], llevando a un estado vasodilatador e hiperdinámico que predispone a la aparición de CMC [25,39].

### **Diagnóstico**

Debido a que la CMC es una entidad subclínica, existe una falta o retraso en su diagnóstico, sin embargo, el diagnóstico temprano de esta entidad es de suma importancia debido a que contribuye a incrementar la morbimortalidad de los pacientes con cirrosis [10]. Existen criterios diagnósticos (**figura 3**) que requieren los siguientes exámenes para ser detectados:

- **Ecocardiografía:** mediante ecocardiografía Doppler bidimensional (2D) en reposo, se pueden detectar varios signos como la reducción del llenado ventricular diastólico temprano y un llenado auricular aumentado ( $E/A < 1,0$ ), que caracteriza a un primer grado de DD. No obstante, existen técnicas ecocardiográficas como la imagen por Doppler tisular (TDI) y el *Speckle Tracking Ecocardiography* (STE), que aplican modalidades con mayor sensibilidad diagnóstica aun con el paciente en reposo. El STE es una técnica que estudia la deformación miocárdica tridimensional, mediante el seguimiento de marcadores acústicos naturales (*speckles*), y su alteración indica DS [33].
- **Electrocardiograma:** permite principalmente la observación de la prolongación del intervalo QT ( $>440$  ms) [10].

Algunas pruebas complementarias a los estudios básicos señalados, que también pueden aportar información diagnóstica, son:





<b>Disfunción sistólica</b>	<ul style="list-style-type: none"> <li>• Fracción de eyección en reposo &lt;55%</li> <li>• Modesto/insuficiente aumento del gasto cardiaco con ejercicio o estímulos farmacológicos</li> </ul>
<b>Disfunción diastólica</b>	<ul style="list-style-type: none"> <li>• Relación de llenado auricular diastólico temprano (relación E/A) &lt;1,0 (corregida por edad)</li> <li>• Tiempo de desaceleración (DT) &gt;200 ms</li> </ul>
<b>Criterios de apoyo</b>	<ul style="list-style-type: none"> <li>• Anormalidades electrofisiológicas (prolongación de QT)</li> <li>• Respuesta cronotrópica anormal</li> <li>• Disociación electromecánica</li> <li>• Aurícula izquierda agrandada</li> <li>• Aumento de la masa miocárdica</li> <li>• Aumento del péptido y pro-péptido natriurético cerebral</li> <li>• Aumento de troponina I</li> </ul>

**Figura 3.** Criterios diagnósticos de cardiomiopatía cirrótica (Consenso Mundial de Montreal, 2005). Tomado y adaptado de [13,23,43-45].

- **Troponinas cardiacas:** elevación de la troponina I [3,28].
- **Marcadores cardiacos:** el péptido natriurético cerebral (BNP) y sus pro-péptidos (pro-BNP) suelen elevarse, y se consideran marcadores tempranos de CMC. Asimismo, el ANP suele encontrarse aumentado en pacientes con cirrosis no compensada [3, 10, 18].
- **Resonancia magnética cardiovascular:** otorga un realce tardío (después de 10 a 15 minutos de la infusión con el gadolinio) de distribución miocárdica difusa con apariencia de miocarditis. Además, puede ser útil en las pruebas de respuesta

inotrópica al estrés farmacológico [10]. La resonancia magnética cuantitativa se considera un nuevo recurso diagnóstico alternativo [28].

## Tratamiento

El tratamiento es similar al utilizado en un paciente con insuficiencia cardiaca no cirrótica, principalmente de soporte para controlar la sintomatología. En este se incluye reposo en cama, oxígeno, diuréticos y reducción de la precarga [18].

Por otra parte, estudios actuales han demostrado que las lesiones miocárdicas pueden ser reversibles mediante el trasplante hepático en ciertos casos [13], consiguiendo incluso una mejoría a nivel electrocardiográfico con corrección del intervalo QT [12]. Sin embargo, aunque el trasplante ortotópico aparentemente mejora la condición de la CMC, el verdadero pronóstico tras el trasplante en este grupo de pacientes permanece aún incierto [10].

Farmacológicamente se ha descrito la utilidad de los betabloqueadores no selectivos y de la terlipresina, como importantes agentes reductores del estado hiperdinámico (especialmente en situaciones emergentes), además de la corrección del intervalo QT, de la disminución de la presión portal y de la prevención del sangrado varicoso [2,21,39]. En cuanto a fármacos no recomendados, se encuentran los vasodilatadores tales como los IECA (inhibidores de la enzima convertidora de angiotensina), puesto que exacerban la dilatación vascular sistémica, y por ende, la hiperdinamia [16].

No obstante, la verdadera función y efecto de los betabloqueadores requiere mayor investigación, puesto que existen otros estudios contradictorios que concluyen que el uso de estos fármacos no mejora la disfunción cardiaca, ni corrige su morfología

en pacientes con cardiomiopatía cirrótica, especialmente en CMC avanzada [39].

## Pronóstico/evolución

En general, la CMC afecta el pronóstico de los pacientes con cirrosis, sobre todo cuando existen descompensaciones o intervenciones quirúrgicas, así como también cuando se da la progresión de la cirrosis a un estado más avanzado. Específicamente, la supervivencia después de procedimientos invasivos como la inserción de un *stent* y el trasplante de hígado se ve disminuida al coexistir esta afección [19].

La DD es la principal alteración descrita con la característica de empeorar el pronóstico tras el trasplante hepático, aumenta el riesgo de rechazo del injerto y es un predictor independiente de mortalidad [6]. A este hecho, se contraponen resultados de otras investigaciones, que más bien concluyeron que la DD no estaba relacionada con la mortalidad. Sin embargo, tal incongruencia puede ser originada por las diferentes variables y consideraciones tomadas para cada estudio [43].

## Conclusiones

La disfunción cardiaca es una complicación en el paciente cirrótico. Es imperativo que los médicos estén atentos y conscientes de las posibles implicaciones que la cirrosis puede tener en el corazón. Se requiere reforzar la investigación en este campo para revelar mejor y exactamente los mecanismos fisiopatológicos detrás del desarrollo de CM en la cirrosis, así como el tratamiento y el desarrollo de complicaciones.

El paciente con enfermedad hepática crónica que desarrolla hipertensión portal tiene alteraciones hemodinámicas, con consecuencias cardiovasculares graves, que en pacientes estables pueden ser asintomáticas o no evidentes, difícilmen-

te diagnosticables, pero que en situación de estrés y aumento de la demanda de la función cardiaca son evidentes y pueden traer graves consecuencias. Por lo tanto, todo paciente cirrótico que esté expuesto a una situación de estrés como el trasplante hepático, deberá ser valorado con exámenes que determinen su capacidad cardiaca para responder y adaptarse a cada situación de estrés con el objetivo de evitar posibles complicaciones secundarias a la disfunción cardiaca.

## Referencias

1. Murray JF, Dawson AM, Sherlock S. Circulatory changes in chronic liver disease. *Am J Med* 1958;24:358-367. [https://doi.org/10.1016/0002-9343\(58\)90322-x](https://doi.org/10.1016/0002-9343(58)90322-x).
2. Kontos HA, Shapiro W, Mauck HP, Patterson JL, Jr. General and regional circulatory alterations in cirrhosis of the liver. *Am J Med* 1964;37:526-535. [https://doi.org/10.1016/0002-9343\(64\)90066-x](https://doi.org/10.1016/0002-9343(64)90066-x).
3. Yoon KT, Liu H, Lee SS. Cirrhotic cardiomyopathy. *Curr Gastroenterol Rep* 2020;22:45. <https://doi.org/10.1007/s11894-020-00783-1>.
4. Kowalski HJ, Abelmann WH. The cardiac output at rest in Laennec's cirrhosis. *J Clin Invest* 1953;32:1025-1033. <https://doi.org/10.1172/jci102813>.
5. Caramelo C, Fernandez-Muñoz D, Santos JC, Blanchart A, Rodriguez-Puyol D, López-Novoa JM, et al. Effect of volume expansion on hemodynamics, capillary permeability and renal function in conscious, cirrhotic rats. *Hepatology* 1986;6:129-134. <https://doi.org/10.1002/hep.1840060125>.
6. Cazzaniga M, Salerno F, Pagnozzi G, Dionigi E, Visentin S, Cirello I, et al. Diastolic dysfunction is associated with poor survival in patients with cirrhosis with transjugular intrahepatic portosystemic shunt. *Gut* 2007;56:869-875. <https://doi.org/10.1136/gut.2006.102467>.
7. Elleuch N, Mrabet S, Ben Slama A, Jaziri H, Hammami A, Brahim A, et al. Cirrhotic cardiomyopathy. *Tunis Med* 2020;98:206-210.
8. Grose RD, Nolan J, Dillon JF, Errington M, Hannan WJ, Bouchier IA, et al. Exercise-induced left ven-



- tricular dysfunction in alcoholic and non-alcoholic cirrhosis. *J Hepatol* 1995;22:326-332. [https://doi.org/10.1016/0168-8278\(95\)80286-x](https://doi.org/10.1016/0168-8278(95)80286-x).
9. **Mirijello A, Tarli C, Vassallo GA, Sestito L, Antonelli M, d'Angelo C, et al.** Alcoholic cardiomyopathy: What is known and what is not known. *Eur J Intern Med* 2017;43:1-5. <https://doi.org/10.1016/j.ejim.2017.06.014>.
  10. **Carvalho MVH, Kroll PC, Kroll RTM, Carvalho VN.** Cirrhotic cardiomyopathy: the liver affects the heart. *Braz J Med Biol Res* 2019;52:e7809. <https://doi.org/10.1590/1414-431x20187809>.
  11. **Zardi EM, Abbate A, Zardi DM, Dobrina A, Margiotta D, Van Tassell BW, et al.** Cirrhotic cardiomyopathy. *J Am Coll Cardiol* 2010;56:539-549. <https://doi.org/10.1016/j.jacc.2009.12.075>.
  12. **Gassanov N, Caglayan E, Semmo N, Maschenkeil G, Er F.** Cirrhotic cardiomyopathy: a cardiologist's perspective. *World J Gastroenterol* 2014;20:15492-15498. <https://doi.org/10.3748/wjg.v20.i42.15492>.
  13. **Chen Y, Chan AC, Chan SC, Chok SH, Sharr W, Fung J, et al.** A detailed evaluation of cardiac function in cirrhotic patients and its alteration with or without liver transplantation. *J Cardiol* 2016;67:140-146. <https://doi.org/10.1016/j.jjcc.2015.08.001>.
  14. **Wiese S, Hove JD, Mo S, Mygind ND, Tønnesen J, Petersen CL, et al.** Cardiac dysfunction in cirrhosis: a 2-yr longitudinal follow-up study using advanced cardiac imaging. *Am J Physiol Gastrointest Liver Physiol* 2019;317:G253-g263. <https://doi.org/10.1152/ajpgi.00402.2018>.
  15. **Lyssy LA, Soos MP.** Cirrhotic cardiomyopathy. StatPearls. Treasure Island (FL): StatPearls Publishing; 2021. Disponible en <https://www.ncbi.nlm.nih.gov/books/NBK556089/>.
  16. **Rahman S, Mallett SV.** Cirrhotic cardiomyopathy: Implications for the perioperative management of liver transplant patients. *World J Hepatol* 2015;7:507-520. <https://doi.org/10.4254/wjh.v7.i3.507>.
  17. **Naqvi IH, Mahmood K, Naeem M, Vashwani AS, Ziaullah S.** The heart matters when the liver shatters! Cirrhotic cardiomyopathy: frequency, comparison, and correlation with severity of disease. *Prz Gastroenterol* 2016;11:247-256. <https://doi.org/10.5114/pg.2016.57962>.
  18. **Timoh T, Protano MA, Wagman G, Bloom M, Vittorio TJ.** A perspective on cirrhotic cardiomyopathy. *Transplant Proc* 2011;43:1649-1653. <https://doi.org/10.1016/j.transproceed.2011.01.188>.
  19. **Møller S, Wiese S, Halgreen H, Hove JD.** Diastolic dysfunction in cirrhosis. *Heart Fail Rev* 2016;21:599-610. <https://doi.org/10.1007/s10741-016-9552-9>.
  20. **Møller S, Bendtsen F.** The pathophysiology of arterial vasodilatation and hyperdynamic circulation in cirrhosis. *Liver Int* 2018;38:570-580. <https://doi.org/10.1111/liv.13589>.
  21. **Chayanupatkul M, Liangpunsakul S.** Cirrhotic cardiomyopathy: review of pathophysiology and treatment. *Hepatol Int* 2014;8:308-315. <https://doi.org/10.1007/s12072-014-9531-y>.
  22. **Bernardi M, Maggioli C, Dibra V, Zaccherini G.** QT interval prolongation in liver cirrhosis: innocent bystander or serious threat? *Expert Rev Gastroenterol Hepatol* 2012;6:57-66. <https://doi.org/10.1586/egh.11.86>.
  23. **Farr M, Schulze PC.** Recent advances in the diagnosis and management of cirrhosis-associated cardiomyopathy in liver transplant candidates: advanced echo imaging, cardiac biomarkers, and advanced heart failure therapies. *Clin Med Insights Cardiol* 2014;8:67-74. <https://doi.org/10.4137/cmc.S15722>.
  24. **Izzy M, VanWagner LB, Lin G, Altieri M, Findlay JY, Oh JK, et al.** Redefining cirrhotic cardiomyopathy for the modern era. *Hepatology* 2020;71:334-345. <https://doi.org/10.1002/hep.30875>.
  25. **Ruiz-del-Árbol L, Serradilla R.** Cirrhotic cardiomyopathy. *World J Gastroenterol* 2015;21:11502-11521. <https://doi.org/10.3748/wjg.v21.i41.11502>.
  26. **Wiese S, Bendtsen F, Møller S.** Cardiac biomarkers in cirrhosis and portal hypertension: Relation to circulatory and cardiac dysfunction. In: Patel VB, Preedy VR, eds. *Biomarkers in Cardiovascular Disease*. Dordrecht: Springer Netherlands; 2016. p. 573-599.
  27. **Wong F, Liu P, Lilly L, Bomzon A, Blendis L.** Role of cardiac structural and functional abnormalities

- in the pathogenesis of hyperdynamic circulation and renal sodium retention in cirrhosis. *Clin Sci (Lond)* 1999;97:259-267.
28. Møller S, Danielsen KV, Wiese S, Hove JD, Bendtsen F. An update on cirrhotic cardiomyopathy. *Expert Rev Gastroenterol Hepatol* 2019;13:497-505. <https://doi.org/10.1080/17474124.2019.1587293>.
  29. Kelbaek H, Eriksen J, Brynjolf I, Raboel A, Lund JO, Munck O, et al. Cardiac performance in patients with asymptomatic alcoholic cirrhosis of the liver. *Am J Cardiol* 1984;54:852-855. [https://doi.org/10.1016/s0002-9149\(84\)80220-9](https://doi.org/10.1016/s0002-9149(84)80220-9).
  30. Kelbaek H, Rabøl A, Brynjolf I, Eriksen J, Bonnevie O, Godtfredsen J, et al. Haemodynamic response to exercise in patients with alcoholic liver cirrhosis. *Clin Physiol* 1987;7:35-41. <https://doi.org/10.1111/j.1475-097x.1987.tb00631.x>.
  31. Sampaio F, Pimenta J, Bettencourt N, Fontes-Carvalho R, Silva AP, Valente J, et al. Systolic and diastolic dysfunction in cirrhosis: a tissue-Doppler and speckle tracking echocardiography study. *Liver Int* 2013;33:1158-1165. <https://doi.org/10.1111/liv.12187>.
  32. Lee SS, Marty J, Mantz J, Samain E, Braillon A, Lebrec D. Desensitization of myocardial beta-adrenergic receptors in cirrhotic rats. *Hepatology* 1990;12:481-485. <https://doi.org/10.1002/hep.1840120306>.
  33. Karki N, Kc S, Sharma D, Jaisi B, Khadka S. Cardiac dysfunction in patients with liver cirrhosis. *J Nepal Health Res Counc* 2019;17:357-361. <https://doi.org/10.33314/jnhrc.v17i3.1969>.
  34. Møller S, Dümcke CW, Krag A. The heart and the liver. *Expert Rev Gastroenterol Hepatol* 2009;3:51-64. <https://doi.org/10.1586/17474124.3.1.51>.
  35. Stundiene I, Sarnelyte J, Norkute A, Aidietiene S, Liakina V, Masalaite L, et al. Liver cirrhosis and left ventricle diastolic dysfunction: Systematic review. *World J Gastroenterol* 2019;25:4779-4795. <https://doi.org/10.3748/wjg.v25.i32.4779>.
  36. Liu H, Gaskari SA, Lee SS. Cardiac and vascular changes in cirrhosis: pathogenic mechanisms. *World J Gastroenterol* 2006;12:837-842. <https://doi.org/10.3748/wjg.v12.i6.837>.
  37. Glenn TK, Honar H, Liu H, ter Keurs HE, Lee SS. Role of cardiac myofibrillar proteins titin and collagen in the pathogenesis of diastolic dysfunction in cirrhotic rats. *J Hepatol* 2011;55:1249-1255. <https://doi.org/10.1016/j.jhep.2011.02.030>.
  38. Fields NG, Yuan BX, Leenen FH. Sodium-induced cardiac hypertrophy. Cardiac sympathetic activity versus volume load. *Circ Res* 1991;68:745-755. <https://doi.org/10.1161/01.res.68.3.745>.
  39. Silvestre OM, Farias AQ, Ramos DS, Furtado MS, Rodrigues AC, Ximenes RO, et al.  $\beta$ -Blocker therapy for cirrhotic cardiomyopathy: a randomized-controlled trial. *Eur J Gastroenterol Hepatol* 2018;30:930-937. <https://doi.org/10.1097/meg.0000000000001128>.
  40. Friedman HS, Fernando H. Ascites as a marker for the hyperdynamic heart of Laennec's cirrhosis. *Alcohol Clin Exp Res* 1992;16:968-970. <https://doi.org/10.1111/j.1530-0277.1992.tb01902.x>.
  41. Kim MY, Baik SK, Won CS, Park HJ, Jeon HK, Hong HI, et al. Dobutamine stress echocardiography for evaluating cirrhotic cardiomyopathy in liver cirrhosis. *Korean J Hepatol* 2010;16:376-382. <https://doi.org/10.3350/kjhep.2010.16.4.376>.
  42. Izzy MJ, VanWagner LB. Current concepts of cirrhotic cardiomyopathy. *Clin Liver Dis* 2021;25:471-481. <https://doi.org/10.1016/j.cld.2021.01.012>.
  43. Rimbaş RC, Baldea SM, Guerra R, Visoiu SI, Rimbaş M, Pop CS, et al. New definition criteria of myocardial dysfunction in patients with liver cirrhosis: A speckle tracking and tissue doppler imaging study. *Ultrasound Med Biol* 2018;44:562-574. <https://doi.org/10.1016/j.ultrasmedbio.2017.11.013>.
  44. Wiese S, Hove JD, Bendtsen F, Møller S. Cirrhotic cardiomyopathy: pathogenesis and clinical relevance. *Nat Rev Gastroenterol Hepatol* 2014;11:177-186. <https://doi.org/10.1038/nrgastro.2013.210>.
  45. Møller S, Lee SS. Cirrhotic cardiomyopathy. *J Hepatol* 2018;69:958-960. <https://doi.org/10.1016/j.jhep.2018.01.006>.

