

## **Precisión diagnóstica de la tomografía volumétrica de haz de cono en terceros molares impactados en relación con el canal mandibular. Revisión de la literatura**

**Diagnostic accuracy of cone beam volumetric tomography in impacted third molars in relation to the mandibular canal. Literature review**

**Precisão diagnóstica da tomografia volumétrica de feixe cônico em terceiros molares impactados em relação ao canal mandibular. Revisão da literatura**

Recibido: 01/06/2022 | Revisado: 15/06/2022 | Acepto: 17/06/2022 | Publicado: 29/06/2022

**María Gabriela Parra Martínez**

ORCID: <https://orcid.org/0000-0002-2412-2067>

Universidad de Cuenca, Ecuador

E-mail: [gabriela.parra96@ucuenca.edu.ec](mailto:gabriela.parra96@ucuenca.edu.ec)

**Luis Alejandro Marcatoma Guamán**

ORCID: <https://orcid.org/0000-0002-3641-8009>

Universidad de Cuenca, Ecuador

E-mail: [luis.marcatoma@ucuenca.edu.ec](mailto:luis.marcatoma@ucuenca.edu.ec)

**Marcelo Enrique Cazar Almache**

ORCID: <https://orcid.org/0000-0002-6806-7442>

Universidad de Cuenca, Ecuador

E-mail: [marcelo.cazar@ucuenca.edu.ec](mailto:marcelo.cazar@ucuenca.edu.ec)

### **Resumen**

Esta revisión tuvo como objetivo determinar la precisión diagnóstica de la tomografía volumétrica de haz de cono en comparación con la radiografía panorámica de los terceros molares impactados, en relación con el canal mandibular al momento de la intervención quirúrgica y evitar complicaciones postoperatorias. Se realizó una revisión bibliográfica de los diferentes estudios publicados en la base de datos científica PubMed; se tomó en consideración a artículos de los últimos doce años. Los artículos se seleccionaron utilizando métodos de inclusión y exclusión, recopilando un total de 16 artículos en idioma inglés para el análisis final del estudio. La CBCT mostró mayor evidencia de la estrecha relación existente entre los terceros molares impactados, el nervio y el canal mandibular, en contraste con la RP. La CBCT presentó mayor sensibilidad siendo considerada como el examen radiográfico de primera elección en casos complejos para evitar complicaciones postoperatorias. La CBCT es el método óptimo para esclarecer la relación que exista entre los terceros molares inferiores y el CM, en una unidad de medida y de esta manera elaborar guías quirúrgicas para los distintos tratamientos.

**Palabras-clave:** Tercer molar; Tomografía computarizada de haz cónico; Diente impactado; Lesión del nervio alveolar inferior; Nervio alveolar inferior.

### **Abstract**

This review aimed to determine the diagnostic accuracy of cone beam volumetric tomography compared to panoramic radiography of impacted third molars, in relation to the mandibular canal at the time of surgery and to avoid postoperative complications. A bibliographic review of the different studies published in the scientific database PubMed was carried out; Articles from the last twelve years were taken into consideration. Articles were selected using inclusion and exclusion methods, collecting a total of 16 English-language articles for final study analysis. The CBCT showed more evidence of the close relationship between the impacted third molars, the nerve and the mandibular canal, in contrast to the RP. CBCT presented greater sensitivity, being considered the radiographic examination of first choice in complex cases to avoid postoperative complications. CBCT is the optimal method to clarify the relationship that exists between the lower third molars and the CM, in a unit of measure and thus develop surgical guides for the different treatments.

**Keywords:** Third molar; Cone-Beam Computed Tomography; Impacted teeth; Mandibular Nerve Injuries; Inferior alveolar nerve.

### **Resumo**

Esta revisão teve como objetivo determinar a acurácia diagnóstica da tomografia volumétrica de feixe cônico em comparação com a radiografia panorâmica de terceiros molares impactados, em relação ao canal mandibular no momento da cirurgia e evitar complicações pós-operatórias. Foi realizada uma revisão bibliográfica dos diferentes

estudios publicados na base de dados científica PubMed; Foram considerados artigos dos últimos doze anos. Os artigos foram selecionados pelos métodos de inclusão e exclusão, coletando-se um total de 16 artigos em língua inglesa para análise final do estudo. A TCFC mostrou mais evidências da estreita relação entre os terceiros molares impactados, o nervo e o canal mandibular, em contraste com o RP. A TCFC apresentou maior sensibilidade, sendo considerada o exame radiográfico de primeira escolha em casos complexos para evitar complicações pós-operatórias. A TCFC é o método ideal para esclarecer a relação que existe entre os terceiros molares inferiores e o CM, em uma unidade de medida e assim desenvolver guias cirúrgicos para os diferentes tratamentos.

**Palavras chave:** Dente serotino; Tomografia Computadorizada de Feixe Cônico; Dente impactado; Lesão do nervo alveolar inferior; Nervo alveolar inferior.

## 1. Introducción

La extracción de los terceros molares se encuentra entre los procedimientos más realizados por los cirujanos maxilofaciales. Con frecuencia están impactados, lo que significa que aún no se encuentran en la cavidad oral (Reia, 2021; Ghaeminia, 2015). Sin embargo, como con cualquier procedimiento quirúrgico también puede estar asociado con ciertas complicaciones (Ghaeminia, 2015). La hemorragia, la fractura radicular, las lesiones de dientes contiguos, el edema, dolor, infección de la herida, la osteítis alveolar y los trastornos neurosensoriales (ND) se enumeran en la literatura como complicaciones trans y postoperatorias (Hasani, 2017). Entre las complicaciones más angustiosas después de la extracción del tercer molar mandibular está el daño al alveolar inferior (Ghaeminia, 2015).

La pérdida temporal de la sensibilidad relacionada con el nervio alveolar inferior (NAI) oscila entre el 0.4% y 9.4%, por otra parte, el daño permanente del NAI ocurre aproximadamente en el 1% (Ziccardi, 2007). La lesión del canal alveolar inferior (CAI) durante la cirugía del tercer molar inferior depende de varios factores como, la ubicación y el contacto del diente con el canal, además el grado y la orientación de la impactación, la masa y densidad ósea, edad del paciente, así como la habilidad del cirujano (Badawy, 2016).

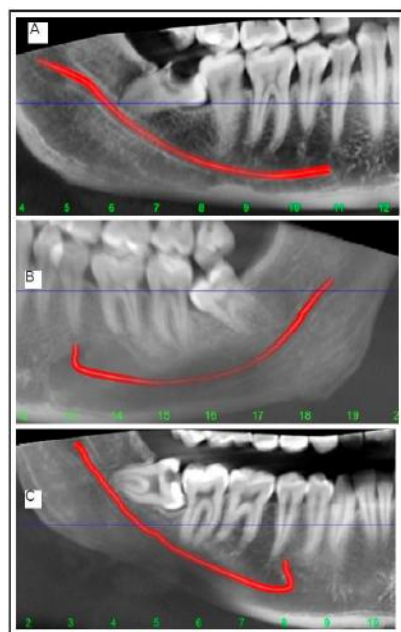
Para minimizar estas complicaciones, es importante evaluar la posición de los terceros molares inferiores impactados y su contigüidad con el CAI apoyada de un examen radiográfico, la misma que es esencial para diagnosticar el grosor de las placas corticales, la ubicación del conducto y su relación con las raíces, además el grado de inclinación de los molares antes de realizar cualquier proceso quirúrgico, para prevenir algún trastorno neurosensorial del NAI (Badawy, 2016). Anteriormente, las radiografías panorámicas se recomendaban como método radiográfico primario, sin embargo, por la superposición de imágenes en estas radiografías, es difícil conocer la relación posicional del canal mandibular (CM) con precisión, especialmente en la dirección vestibulolingual (Chaudhary, 2020).

La tomografía computarizada (TC) de haz cónico se recomienda cuando se sospecha una relación cercana entre el tercer molar con el canal mandibular, porque proporciona imágenes morfológicas precisas del sitio quirúrgico (Shujaat, 2014; Bürklein, 2015). Con la CBCT, los dientes impactados o retenidos se pueden ver en varias vistas (coronal, sagital, axial u horizontal) además de la vista panorámica. Esto permite obtener la ubicación precisa y su relación con el paquete neurosensorial adyacente (Badawy, 2016). Predecir de forma exacta y correcta la exposición del NAI previa a la extracción puede evitar posibles complicaciones postoperatorias o incluso reducir el número de trastornos sensoriales (Nakamori, 2008; Tay, 2004). Por ende, la CBCT proporciona un acceso más conservador al campo quirúrgico, permitiendo al médico tomar una decisión formada y un plan de tratamiento preciso para el diente a extraer, con una mayor conservación del hueso alveolar y un tiempo de procedimiento reducido. Disminuyendo las complicaciones postoperatorias y dando buen pronóstico (Ghaeminia, 2015). Además, según el resultado de varios estudios realizados sobre la sensibilidad (Falsos negativos) y especificidad (Falsos positivos), se demostró que la CBCT y la RP tienen una sensibilidad excelente y buena respectivamente, detectando más casos verdaderos positivos que predicen la exposición del NAI durante la extracción de los terceros molares mandibulares, mientras la especificidad para la RP fue pobre comparado con la CBCT (Reia, 2021; Ghaeminia, 2015; Hasani, 2017). Determinando que la CBCT es una de las más

precisas al momento de realizar un diagnóstico y mantener alerta al odontólogo antes de una cirugía de una posible exposición del nervio.

Algunos autores al observar las imágenes CBCT en condiciones de visualización ideales interpretaron y calificaron el recorrido del CAI en base a la relación horizontal entre el tercer molar mandibular y el CM, la relación vertical entre el tercer molar mandibular, el CM y la integridad de la pared del CM, de la siguiente manera: (Figura 1)

**Figura 1.** Variación en el curso del canal mandibular.



Fuente: Chaudhary, (2020).

- a) Proyección recta: La última parte del canal mandibular estaba casi al mismo nivel que un agujero mentoniano;
- b) Configuración en catenaria: Canal mandibular curvado como colgando entre dos puntos;
- c) Descenso progresivo: Descenso del canal mandibular de posterior a anterior (Chaudhary, 2020; Ozturk,2012).

La posición del CM en relación con las raíces del tercer molar inferior se analizó como: (Figura 2)

Clase I: CM en el lado apical;

Clase II: CM en el lado bucal;

Clase III: CM en el lado lingual;


Clase IV: CM entre las raíces. (Chaudhary, 2020; Gu, 2018)

La relación de contacto del tercer molar inferior y canal mandibular en cada clase se clasifica en cuatro condiciones.

(Figura 2)

- a) Tercer molar mandibular sin contacto con el canal mandibular;
- b) El tercer molar mandibular sí tiene contacto con el canal mandibular con una línea blanca completa;
- c) El tercer molar mandibular sí tiene contacto con el canal mandibular con una línea blanca defectuosa;
- d) El tercer molar mandibular penetra en el canal mandibular. (Chaudhary, 2020; Gu, 2018).

**Figura 2.** Clasificación de la posición y relación de contacto del canal mandibular en relación con el tercer molar mandibular. La posición del canal mandibular en relación con las raíces del tercer molar mandibular se clasificó en cuatro clases. Clase I: posición apical sin contacto; b) contacto con una línea blanca completa; c) contacto con una línea blanca defectuosa; d) penetración del canal mandibular. Clase II: posición bucal y sin contacto; f) contacto con una línea blanca completa; g) contacto con una línea blanca defectuosa; h) penetración del canal mandibular. Clase III: posición lingual, i) sin contacto; j) contacto con una línea blanca completa; k) contacto con una línea blanca defectuosa; l) penetración del canal mandibular. Clase IV: posición interradicular; m) contacto con línea blanca defectuosa; n) penetración del canal mandibular.



Fuente: Gu, (2018).

La disposición vertical del tercer molar y el canal mandibular según la profundidad de penetración de las raíces se clasifica en: la raíz en la mitad superior del canal mandibular; la raíz en la mitad inferior del canal mandibular (Gu, 2018). La lesión del NAI se considera como una de las principales complicaciones de las extracciones de los terceros molares mandibulares; la incidencia de lesión por NAI y la alteración neurosensorial temporal consecuente varía de 0,4% a 8,4%, mientras tanto el daño permanente permanece menos del 1% (Gomes, 2008; Szalma, 2010).

Es por eso, que el objetivo de esta revisión sistemática fue investigar la precisión de la CBTC en el diagnóstico de terceros molares impactados en relación con el canal mandibular, permitiendo de esta manera minimizar los riesgos de lesión nerviosa durante la intervención quirúrgica.

## 2. Metodología

Esta es una revisión sistemática de la literatura, realizada a través de análisis de diversos artículos científicos, tanto revisiones sistemáticas como casos clínicos que estuvieran relacionados con la Tomografía computarizada de haz cónico como un procedimiento preoperatorio en la intervención quirúrgica de terceros molares impactados con el nervio mandibular y sus beneficios postoperatorias. Se realizó una búsqueda de la bibliografía en la base de datos digitales de la biblioteca US National Library of Medicine National Institutes of Health (PubMed), para obtener un mayor alcance en la búsqueda de los estudios se combinó DeCS, MeSH y palabras claves con los operadores booleanos “AND”, “OR”: Third molar, Cone-Beam Computed

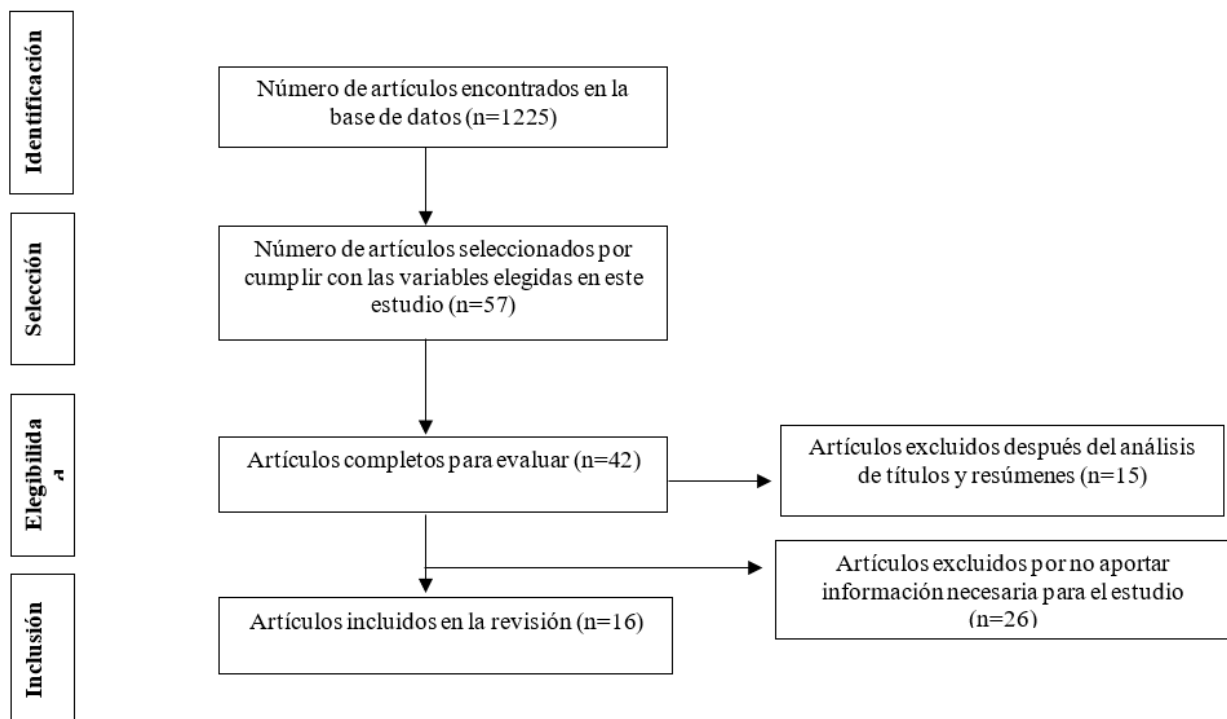
Tomography, Impacted Teeth, Mandibular Nerve Injuries, Inferior alveolar nerve. Se seleccionaron artículos relacionados con el tema central y disponibles a través de la plataforma de búsqueda PubMed de forma gratuita. Durante la primera búsqueda se identificaron 1225 artículos y se eligieron 57 de ellos por cumplir con las variables elegidas en este estudio; finalmente solo 42 fueron seleccionados para su lectura completa y 15 fueron excluidos después de un análisis de títulos y resúmenes. Luego de su respectiva lectura, 26 artículos fueron excluidos por no aportar información necesaria para el estudio, resultando en 16 artículos seleccionados para esta revisión como se muestra en el diagrama de flujo PRISMA. (Figura 3)

Los criterios de inclusión fueron artículos en inglés cuya temática se relacione con la precisión que ofrece la tomografía volumétrica de haz de cono en terceros molares impactados que se encuentren en relación con el canal mandibular o el canal alveolar inferior. También se incluyó estudios en los cuales, comparaba la precisión de la tomografía con las radiografías panorámicas, las complicaciones postoperatorias, los indicadores radiográficos y la precisión diagnóstica de cada equipo al momento de realizar la extracción del tercer molar, quedando 16 artículos para el análisis final del estudio.

### 3. Resultados

Una vez realizada la búsqueda en la base de datos, PubMed, se evidenció que la tomografía computarizada de haz volumétrica es de gran ayuda para evaluar la relación del canal mandibular con el tercer molar, dado que, varios estudios indican que la mayoría de los terceros molares están situados lingualmente por lo tanto, tienen mayor incidencia de afectación del nervio mandibular. La precisión de la tomografía computarizada ayuda a predecir una exposición del NAI en el momento de la cirugía, disminuyendo así, las probabilidades de generar alguna alteración neurosensorial. Estudios demuestran los beneficios que trae el conocer la configuración de los terceros molares mandibulares y el recorrido del canal, exponiendo así, la rentabilidad de la CBCT para la elaboración de un adecuado plan quirúrgico; puesto que, se evidenció la existencia de variaciones en cuanto a la ubicación del canal del NAI.

**Figura 3.** Diagrama de flujo PRISMA de los estudios recopilados para el estudio.



Fuente: Autores (2022).

**Tabla 1.** Características de los estudios incluidos.

Autor y año	Nombre del artículo	Tipo de estudio	Región Geográfica	Pacientes	Edad	Resultados	Conclusiones
Chaudhary et al. (2020)	Anatomical Position of Lower Third Molar in Relation to Mandibular Canal on Cone- Beam Computed Tomography Images in A Tertiary Care Hospital: A Descriptive Cross- sectional Study	Estudio transversal descriptivo	Nepal	200 F=108 M=92	Rango de 18 a 52 años	El estudio mostró que 173 (86,5) terceros molares tenían una estrecha relación con el canal mandibular. Destacando que existió un mayor porcentaje cuando el canal mandibular estaba en el lado lingual.	Los hallazgos del estudio concluyen que la mayoría de los terceros molares mandibulares situados lingualmente tenían una mayor incidencia de afectación del nervio mandibular.
Ozturk, Potluri, and Vieira. (2012)	Position and course of the mandibular canal in skulls	Estudio transversal descriptivo	Pittsburgh, Pennsylvania	52 (cráneos)	Aproximadamente 40 años	Se observó 3 tipos de curso: proyección recta, catenaria y descenso progresivo de posterior a anterior. Bucolingual, el canal mandibular se encuentra teniendo una fuerte correlación entre la altura de la mandíbula y la ubicación del agujero mentoniano.	En este estudio se presentan diferentes configuraciones anatómicas y posiciones del canal mandibular. La mejor comprensión de la variabilidad anatómica del curso del canal mandibular guiará al médico en la planificación del tratamiento para procedimientos que involucren la mandíbula posterior.
Gu L et al. (2018)	Anatomic study of the position of the mandibular canal and corresponding mandibular third molar on cone-beam computed tomography images	Estudio transversal descriptivo	China	749	Rango de 18 a 78 años.	El porcentaje de contactos del canal mandibular con el tercer molar mandibular fue mayor cuando el canal mandibular estaba en posición lingual.	Las estructuras anatómicas del tercer molar mandibular y el canal mandibular pueden ser útiles para hacer una planificación quirúrgica adecuada para evitar o reducir la afectación del nervio.
Patel, Purv Shashank et al. (2020)	Comparison of panoramic radiograph and cone beam computed tomography findings for impacted mandibular third molar root and inferior alveolar nerve canal relation	Estudio transversal descriptivo	India	120 F= 92 M= 108	Rango de 19 a 72 años	Se encontró que CBCT tenía menor variación y mayor valor en comparación con la ortopantomografía para la evaluación de IMTM.	En la ortopantomografía; Los signos radiográficos de Rood y Sheehab, que se mencionan en el artículo se asocia con la ausencia de corticalización entre la raíz del tercer molar mandibular y el canal del nervio alveolar inferior requiriendo de esta manera una CBCT antes de intentar la extracción quirúrgica para minimizar las complicaciones neurológicas postoperatorias.
Reia VCB et al. (2021)	Diagnostic accuracy of CBCT compared to panoramic radiography in predicting IAN exposure: a systematic review and meta-analysis	Revisión sistemática y un metaanálisis	Brasil	-	-	Los valores de precisión para CBCT fueron del 95,1 % para la sensibilidad y del 64,4 % para la especificidad. Para la sensibilidad y especificidad de radiografías panorámicas, fue 73,9% y 24,8%, respectivamente.	Ambos exámenes fueron confiables para detectar casos positivos de exposición del NAI. Sin embargo, CBCT tuvo un mejor desempeño en comparación con RP.

K. Janovics, B. Soós, Á. Tóth et al (2021)	Is it possible to filter third molar cases with panoramic radiography in which roots surround the inferior alveolar canal? A comparison using cone-beam computed tomography	Estudio retrospectivo de casos y controles	Hungría	149	-	De 149 pacientes, 8 fueron detectados con atrapamiento del NAI por medio de la CBCT. Los demás 141 pacientes de riesgo no se observó atrapamiento nervioso.	En conclusión, la desviación hacia arriba del canal, el oscurecimiento de la raíz, la interrupción de las líneas corticales y los signos de posición de los dientes rotados y especialmente sus combinaciones múltiples son predictivas de atrapamiento de NAI por eso se recomienda enfáticamente la evaluación CBCT para analizar las conformaciones radiculares exactas y disminuir la amenaza de lesión Iatrogénica permanente, junto con las implicaciones legales.
--	---	--	---------	-----	---	---	--

Fuente: Autores (2022).

#### 4. Discusión

Durante la extracción de terceros molares impactados la lesión del nervio alveolar inferior, es una de las complicaciones más graves dentro del área de la cirugía oral y/o maxilofacial. Entre los terceros molares maxilares y mandibulares, los que con mayor continuidad se encuentran impactados son los terceros molares inferiores. La mayoría de los terceros molares mandibulares situados lingualmente tienen esta mayor incidencia de afectación del nervio mandibular (Chaudhary, 2020). Esto podría deberse a que el profesional siempre comienza su abordaje quirúrgico, incluso en el caso de un NAI posicionado lingualmente, en el lado bucal de la muela del juicio, generando fuerzas desfavorables dirigidas hacia lingual (Ghaeminia, Meijer, 2009). Estos dientes exhiben diferencias significativas en tamaño, forma y camino de erupción; es por eso que pueden dar lugar a diferentes complicaciones como pericoronaritis, caries dental, reabsorción, formación de abscesos y celulitis, siendo necesaria su extracción quirúrgica (Chaudhary, 2020).

La radiografía panorámica es un recurso de detección útil para evaluar la relación anatómica entre la raíz del tercer molar mandibular impactado y el canal del NAI. Una de las desventajas de la interpretación radiográfica tanto de la radiografía intraoral como de la panorámica es que brindan información solo en dos dimensiones (Patel, 2020). En la valoración preoperatoria para extracción de terceros molares inferiores, la RP se utiliza como un diagnóstico estándar de entre los exámenes imagenológicos de la cavidad oral, en los que los dientes pueden ser evaluados directamente con las estructuras anatómicas de la región (Reia, 2021). La CBCT dental ha sido aceptada por su alta sensibilidad y por ser significativamente superior a las radiografías panorámicas en la predicción de una exposición del haz neurovascular (Patel, 2020). Considerándola, como un mecanismo óptimo para localizar el canal mandibular y su relación con las raíces del tercer molar inferior, ya que genera imágenes tridimensionales del cuerpo mandibular en cualquier plano.

Ghaeminia et al. determinaron que la forma del CM es un factor de riesgo importante para la lesión temporal de NAI. Se encontró un CM significativamente más redondo u ovalado cuando se encontraba en una posición bucal o inferior en relación con las raíces del tercer molar, donde aparentemente había suficiente espacio para el CM. El estrechamiento del CM fue más frecuente si se encontraba en una posición lingual o interradicular (Ghaeminia, 2015)

Las complicaciones más comunes tras la cirugía son hemorragia, infección, edema, trismo, osteítis alveolar, equimosis y daño nervioso. La lesión del NAI, ocurre con mayor frecuencia cuando el tercer molar mandibular está en contacto directo con el nervio (Chaudhary, 2020). La literatura describe algunos análisis que se pueden realizar en la radiografía panorámica para identificar el contacto íntimo entre el CM y los terceros molares inferiores, lo que aumentaría las posibilidades de exposición del nervio, y consecuentemente el daño del mismo. Entre los signos radiográficos que indican esta proximidad, la interrupción de ambas líneas corticales, el oscurecimiento de la raíz, la constricción del canal en el medio de la raíz y la desviación del canal (Reia, 2021; Tantanapornkul, 2009; Janovics, 2021).

En casos de alto riesgo de lesión de NAI, una estrategia alternativa, como la monitorización (manejo conservador) o una coronectomía, podría ser más apropiada (Ghaeminia, 2015). La coronectomía se reporta como un procedimiento seguro, sin aumento de osteítis alveolar, infección o dolor a corto plazo y podría usarse en la práctica clínica para extracciones de terceros molares con alto riesgo de lesión del nervio (Long, 2012).

Rood y Sheehab distinguieron cuatro indicadores radiográficos observados en la raíz del diente (oscurecimiento, deflexión y estrechamiento de la raíz y un ápice radicular bífido), y los otros tres en el conducto (desviación, estrechamiento e interrupción en la línea blanca del conducto) (Patel, 2020). Motamedi et al. afirmó que la interrupción de las líneas corticales tanto superior como inferior es un indicador confiable para atrapamiento del nervio alveolar inferior (IANE) (Motamedi, 1999). Otros estudios revelan que la desviación hacia arriba del CM era bastante predictiva de IANE (Pippi, 2010). Chopra et al. sin embargo, concluyó que independientemente de los signos que presente, es imposible detectar estos casos de manera confiable con base en imágenes radiográficas bidimensionales (Chopra, 2019). Si se presentan estos signos, es necesario solicitar una



CBCT.

Sklavos, Anton et al. mostró una correlación entre el grado de compresión del conducto alveolar inferior (CAI) y el riesgo de parestesia del NAI después de la extracción del tercer molar. La compresión severa, definida como una reducción del 75 % en el diámetro del CAI en el plano transaxial debido a un tercer molar contiguo, fue un hallazgo relativamente común (23,62 %) y fue estadísticamente significativo para predecir una lesión del NAI (Sklavos, 2021). Abidi et al. en su estudio concluyeron que, el factor de riesgo más importante para el daño del NAI durante los procedimientos dentales, es la proximidad del canal a los ápices de las raíces. El riesgo de daño temporal aumenta cuando hay una estrecha relación y es evidente radiográficamente. Creemos que la TC de haz cónico es una herramienta precisa para realizar mediciones lineales preoperatorias de la proximidad del canal alveolar a los dientes mandibulares (Adibi, 2017).

Según estudios realizados, la sensibilidad de CBCT y PR es excelente y buena, respectivamente. Sin embargo, la especificidad fue regular y pobre. En consecuencia, ambas pruebas son más confiables para detectar la exposición del NAI. Pero la CBCT puede funcionar mejor que la radiografía panorámica para predecir la exposición de NAI durante la cirugía del tercer molar inferior (Reia, 2021). La CBCT puede identificar la mayoría de los casos de exposición nerviosa con precisión; de la misma forma identifica la inexistencia de dicha exposición (Hasani, 2017). Además, la CBCT está indicada cuando en la radiografía panorámica se revelan signos sospechosos de proximidad de la raíz al CM. Las imágenes 3D pueden ser útiles como respaldo, brindando información adicional sobre la relación entre el tercer molar inferior y el CM, lo que le da confianza al cirujano y, en consecuencia, previene movimientos dañinos durante la cirugía que pueden causar alteraciones neurosensoriales del NAI (Araujo, 2019).

En la RP la posición de los terceros molares mandibulares impactados (IMTM) de Winter como la mesioangular y vertical, y la clase 1ª de Pell y Gregory no son indicativos de un examen de CBCT antes de intentar la extracción quirúrgica. Además, la posición de los IMTM de Winter, como horizontal, distoangular y otras, así como las clases 1B, 1C, 2A, 2B, 2C, 3A, 3B, 3C de Pell y Gregory, están asociadas con la ausencia de corticalización entre la raíz IMTM y el canal NAI. Para tales casos, se debe realizar un examen tridimensional como la imagen CBCT antes de intentar la extracción quirúrgica (Patel, 2020).

## 5. Conclusión

Claramente podemos concluir que la relación anatómica que existe entre los terceros molares mandibulares y el canal alveolar inferior debe ser estudiada, analizada y visualizada de manera más cercana a lo real, para dar una orientación a un buen plan quirúrgico y prevenir complicaciones postoperatorias. En esta revisión bibliográfica se determinó que el recorrido y ubicación del canal mandibular presenta ciertas variaciones anatómicas en relación con los terceros molares. Por lo que, concluimos que la CBCT es el método óptimo para esclarecer la relación que exista en una unidad de medida (mm) y de esta manera elaborar guías quirúrgicas para los distintos tratamientos, cumpliendo de esta manera el objetivo planteado.

Respecto a la sensibilidad y especificidad de la CBCT y la RP, en base a los estudios analizados se consideró una sensibilidad ecuánime para la tomografía, detectando más casos verdaderos positivos que favorecen a la predicción de una exposición del NAI durante la cirugía de terceros molares inferiores. La especificidad se consideró regular y las imágenes CBCT mostraron casos verdaderos negativos. Para la RP se consideró buena la sensibilidad, detectando más casos verdaderos positivos en la predicción de la exposición de la NAI. Por otro lado, la especificidad de la RP fue pobre, lo que indica que los signos radiográficos predictivos mostraron una posible exposición de la NAI durante la cirugía cuando en realidad no estaba presente. Se sugiere realizar más estudios exhaustivos por ser un tema de gran relevancia e importancia para los cirujanos al momento de una intervención quirúrgica.

## Referencias

- Adibi, S., & Paknahad, M. (2017). Comparison of cone-beam computed tomography and osteometric examination in preoperative assessment of the proximity of the mandibular canal to the apices of the teeth. *The British journal of oral & maxillofacial surgery*, 55(3), 246–250. <https://doi.org/10.1016/j.bjoms.2016.10.024>
- Araujo, G., Peralta-Mamani, M., Silva, A., Rubira, C., Honório, H. M., & Rubira-Bullen, I. (2019). Influence of cone beam computed tomography versus panoramic radiograph on the surgical technique of third molar removal: a systematic review. *International journal of oral and maxillofacial surgery*, 48(10), 1340–1347. <https://doi.org/10.1016/j.ijom.2019.04.003>
- Badawy, I., El Prince, N., & El Ashwah, A. (2016). Evaluation of panoramic x-ray versus cone beam computerized tomography in surgical removal of horizontally impacted mandibular third molars. *Alexandria Dental Journal*, 41(3), 277–282. [10.21608/adjalexu.2016.58039](https://doi.org/10.21608/adjalexu.2016.58039)
- Bürklein, S., Grund, C., & Schäfer, E. (2015). Relationship between Root Apices and the Mandibular Canal: A Cone-beam Computed Tomographic Analysis in a German Population. *Journal of endodontics*, 41(10), 1696–1700. <https://doi.org/10.1016/j.joen.2015.06.016>
- Chaudhary, B., Joshi, U., Dahal, S., Sagtani, A., Khanal, P., & Bhattarai, N. (2020). Anatomical Position of Lower Third Molar in Relation to Mandibular Canal on Cone-Beam Computed Tomography Images in A Tertiary Care Hospital: A Descriptive Cross-sectional Study. *JNMA; journal of the Nepal Medical Association*, 58(231), 879–883. <https://doi.org/10.31729/jnma.5314>
- Chopra, R., Patel, D., Sproat, C., & Patel, V. (2019). Identifying the Polo ® mint mandibular third molar: a case series. *Oral Surgery*, 12(2), 89–95. <https://doi.org/10.1111/ors.12387>
- Ghaemina, H., Gerlach, N. L., Hoppenreijts, T. J., Kicken, M., Dings, J. P., Borstlap, W. A., de Haan, T., Bergé, S. J., Meijer, G. J., & Maal, T. J. (2015). Clinical relevance of cone beam computed tomography in mandibular third molar removal: A multicentre, randomised, controlled trial. *Journal of cranio-maxillo-facial surgery: official publication of the European Association for Cranio-Maxillo-Facial Surgery*, 43(10), 2158–2167. <https://doi.org/10.1016/j.jcms.2015.10.009>
- Ghaemina, H., Meijer, G. J., Soehardi, A., Borstlap, W. A., Mulder, J., & Bergé, S. J. (2009). Position of the impacted third molar in relation to the mandibular canal. Diagnostic accuracy of cone beam computed tomography compared with panoramic radiography. *International journal of oral and maxillofacial surgery*, 38(9), 964–971. <https://doi.org/10.1016/j.ijom.2009.06.007>
- Gomes, A. C., Vasconcelos, B. C., Silva, E. D., Caldas, A., Jr, & Pita Neto, I. C. (2008). Sensitivity and specificity of pantomography to predict inferior alveolar nerve damage during extraction of impacted lower third molars. *Journal of oral and maxillofacial surgery: official journal of the American Association of Oral and Maxillofacial Surgeons*, 66(2), 256–259. <https://doi.org/10.1016/j.joms.2007.08.020>
- Gu, L., Zhu, C., Chen, K., Liu, X., & Tang, Z. (2018). Anatomic study of the position of the mandibular canal and corresponding mandibular third molar on cone-beam computed tomography images. *Surgical and radiologic anatomy* : SRA, 40(6), 609–614. <https://doi.org/10.1007/s00276-017-1928-6>
- Hasani, A., Ahmadi Moshtaghin, F., Roohi, P., & Rakhshan, V. (2017). Diagnostic value of cone beam computed tomography and panoramic radiography in predicting mandibular nerve exposure during third molar surgery. *International journal of oral and maxillofacial surgery*, 46(2), 230–235. <https://doi.org/10.1016/j.ijom.2016.10.003>
- Janovics, K., Soós, B., Tóth, Á., & Szalma, J. (2021). Is it possible to filter third molar cases with panoramic radiography in which roots surround the inferior alveolar canal? A comparison using cone-beam computed tomography. *Journal of cranio-maxillo-facial surgery : official publication of the European Association for Cranio-Maxillo-Facial Surgery*, 49(10), 971–979. <https://doi.org/10.1016/j.jcms.2021.05.003>
- Long, H., Zhou, Y., Liao, L., Pyakurel, U., Wang, Y., & Lai, W. (2012). Coronectomy vs. total removal for third molar extraction: a systematic review. *Journal of dental research*, 91(7), 659–665. <https://doi.org/10.1177/0022034512449346>
- Motamedi, M. H. (1999). Impacted lower third molar and the inferior alveolar nerve. *Oral Surgery, Oral Medicine, Oral Pathology, Oral Radiology, and Endodontics*, 87(1), 3–4. [https://doi.org/10.1016/s1079-2104\(99\)70307-0](https://doi.org/10.1016/s1079-2104(99)70307-0)
- Nakamori, K., Fujiwara, K., Miyazaki, A., Tomihara, K., Tsuji, M., Nakai, M., Michifuri, Y., Suzuki, R., Komai, K., Shimanishi, M., & Hiratsuka, H. (2008). Clinical assessment of the relationship between the third molar and the inferior alveolar canal using panoramic images and computed tomography. *Journal of oral and maxillofacial surgery: official journal of the American Association of Oral and Maxillofacial Surgeons*, 66(11), 2308–2313. <https://doi.org/10.1016/j.joms.2008.06.042>
- Ozturk, A., Potluri, A., & Vieira, A. R. (2012). Position and course of the mandibular canal in skulls. *Oral surgery, oral medicine, oral pathology and oral radiology*, 113(4), 453–458. <https://doi.org/10.1016/j.tripleo.2011.03.038>
- Patel, P. S., Shah, J. S., Dudhia, B. B., Butala, P. B., Jani, Y. V., & Macwan, R. S. (2020). Comparison of panoramic radiograph and cone beam computed tomography findings for impacted mandibular third molar root and inferior alveolar nerve canal relation. *Indian journal of dental research : official publication of Indian Society for Dental Research*, 31(1), 91–102. [https://doi.org/10.4103/ijdr.IJDR\\_540\\_18](https://doi.org/10.4103/ijdr.IJDR_540_18)
- Pippi R. (2010). A case of inferior alveolar nerve entrapment in the roots of a partially erupted mandibular third molar. *Journal of oral and maxillofacial surgery : official journal of the American Association of Oral and Maxillofacial Surgeons*, 68(5), 1170–1173. <https://doi.org/10.1016/j.joms.2009.10.007>
- Reia, V., de Toledo Telles-Araujo, G., Peralta-Mamani, M., Biancardi, M. R., Rubira, C., & Rubira-Bullen, I. (2021). Diagnostic accuracy of CBCT compared to panoramic radiography in predicting IAN exposure: a systematic review and meta-analysis. *Clinical oral investigations*, 25(8), 4721–4733. <https://doi.org/10.1007/s00784-021-03942-4>
- Shujaat, S., Abouelkheir, H. M., Al-Khalifa, K. S., Al-Jandan, B., & Marei, H. F. (2014). Pre-operative assessment of relationship between inferior dental nerve canal and mandibular impacted third molar in Saudi population. *The Saudi dental journal*, 26(3), 103–107. <https://doi.org/10.1016/j.sdentj.2014.03.005>

Sklavos, A., Delpachitra, S., Jaunay, T., Kumar, R., & Chandu, A. (2021). Degree of Compression of the Inferior Alveolar Canal on Cone-Beam Computed Tomography and Outcomes of Postoperative Nerve Injury in Mandibular Third Molar Surgery. *Journal of oral and maxillofacial surgery: official journal of the American Association of Oral and Maxillofacial Surgeons*, 79(5), 974–980. <https://doi.org/10.1016/j.joms.2020.12.049>

Szalma, J., Lempel, E., Jeges, S., Szabó, G., & Olasz, L. (2010). The prognostic value of panoramic radiography of inferior alveolar nerve damage after mandibular third molar removal: retrospective study of 400 cases. *Oral surgery, oral medicine, oral pathology, oral radiology, and endodontics*, 109(2), 294–302. <https://doi.org/10.1016/j.tripleo.2009.09.023>

Tantanapornkul, W., Okochi, K., Bhakdinaronk, A., Ohbayashi, N., & Kurabayashi, T. (2009). Correlation of darkening of impacted mandibular third molar root on digital panoramic images with cone beam computed tomography findings. *Dento maxillo facial radiology*, 38(1), 11–16. <https://doi.org/10.1259/dmfr/83819416>

Tay, A. B., & Go, W. S. (2004). Effect of exposed inferior alveolar neurovascular bundle during surgical removal of impacted lower third molars. *Journal of oral and maxillofacial surgery : official journal of the American Association of Oral and Maxillofacial Surgeons*, 62(5), 592–600. <https://doi.org/10.1016/j.joms.2003.08.033>

Ziccardi, V. B., & Zuniga, J. R. (2007). Nerve injuries after third molar removal. *Oral and maxillofacial surgery clinics of North America*, 19(1), 105–vii. <https://doi.org/10.1016/j.coms.2006.11.005>