

# UCUENCA

## Universidad de Cuenca

Facultad de Odontología

Carrera de Odontología

### Osteomielitis crónica no supurativa mandibular: reporte de caso

Trabajo de titulación previo a la obtención del título de Odontólogo.


**Modalidad:** Artículo académico

**Autor:**

Darwin Vicente Castillo Yaguana

**Tutor:**

Marcelo Enrique Cazar Almache

ORCID:  0000-0002-6806-7442

Cuenca, Ecuador

2023-05-19

## Resumen

La osteomielitis (OM) es considerada como una de las condiciones médicas más desafiantes para los cirujanos, en los últimos 50 años se ha visto que el número de casos de OM maxilar ha disminuido debido a una mejora en la higiene oral, sin embargo, su complicación sigue siendo relevante. El propósito del trabajo es presentar el reporte de un caso clínico de un paciente con osteomielitis mandibular y analizar la literatura referente a esta condición.

*Palabras clave:* osteomielitis, mandibular, infección, necrosis ósea.

**Abstract**

Osteomyelitis (OM) is considered one of the most challenging medical conditions for surgeons. In the last 50 years the number of cases of maxillary OM has decreased due to an improvement in oral hygiene, however, its complication is still relevant. The purpose of this paper is to present a case report of a patient with mandibular osteomyelitis and to analyze the literature on this condition.

*Keywords:* osteomyelitis, mandibular, infection, bone necrosis.

## Índice de contenido

### Contenido

1. Introducción .....	6
2. Metodología .....	6
3. Caso clínico .....	7
4. Discusión .....	9
5. Conclusión .....	11
Referencias.....	13

## Índice de figuras

Figura 1. Corte transversal mandibular, se observa secuestro óseo en cuerpo mandibular izquierdo. ....	7
Figura 2. Áreas de hueso necrótico expuesto durante el tratamiento quirúrgico.....	8
Figura 3. Radiografía de Control .....	8
Figura 4. Microfotografía en donde se aprecia tejido óseo necrótico y conjuntivo asociado a proceso inflamatorio. (Tinción H&E 400x) .....	9

## 1. Introducción

La Osteomielitis crónica no supurativa es una infección del tejido óseo que afecta principalmente en adultos en la mandíbula, debido a su menor vascularidad (Blanco et al., 2022; Dym & Zeidan, 2017; Kushner, 2004). Es principalmente causada por bacterias poco virulentas que favorecen la persistencia de la infección con la consiguiente destrucción ósea, necrosis, formación de tejido de granulación y sin presencia de supuración ni infiltración de los espacios medulares por células inflamatorias y que se puede extender más allá de la zona inicial de afectación (De Antoni et al., 2018; Lew, & Waldvogel, 2004; Scully et al., 2010).

La terapia con antibióticos y el desbridamiento quirúrgico son los principales tratamientos para la osteomielitis, estos tienen un curso largo que requiere una participación importante entre paciente y el clínico. (Dym & Zeidan, 2017; Liu et al., 2019; Sedghizadeh et al., 2009).

El propósito de este artículo es presentar un caso clínico poco frecuente de osteomielitis crónica no supurativa mandibular asociada a Artritis reumatoide y su manejo clínico posterior.

## 2. Metodología

Este artículo es un reporte de caso clínico, presentado de manera descriptiva y de carácter cualitativo (Pereira, Shitsuka, Parreira, & Shitsuka, 2018). La paciente firmó el Término de Consentimiento Libre e Informado, en el que declara conocer el tratamiento y el uso de historia clínica, fotografías y estudios radiográficos para su difusión. La Universidad de Cuenca únicamente emite certificaciones por el comité de ética cuando se realizan estudios experimentales y ensayos clínicos. La publicación ha respetado los principios éticos de la Declaración de Helsinki. Se realizó una revisión de la literatura para complementar y sustentar el estudio, a partir de la búsqueda en las bases de datos digitales PubMed, Science Direct y Cochrane.

Los autores autofinancian esta investigación.

Los autores declaran no tener ningún conflicto de intereses.

### 3. Caso clínico

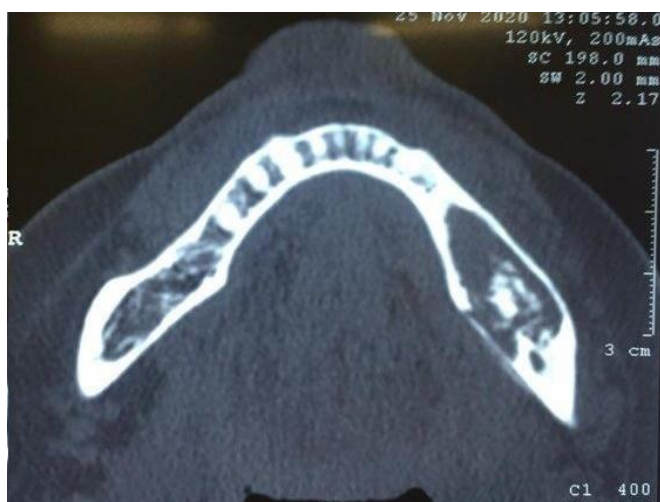Paciente femenino de 65 años de edad acude a consulta por presentar dolor que intensifica a nivel mandibular del lado izquierdo con una evolución clínica de 2 meses tras la exodoncia de una pieza dentaria y refiriendo fractura de hueso.

En la anamnesis paciente relata que aproximadamente hace 9 años se realizó exéresis de masa a nivel mandibular del lado izquierdo, presentando a los pocos meses prurito y leve dolor, que es controlado con varios medicamentos. La paciente es ASA II con artritis reumatoidea e hipertensión arterial, la cual hace uso de una serie de medicamentos como Metotrexato, Prednisona, Arava, Telmisartán.

Al examen extraoral no se evidenció signos relevantes. Al examen intraoral se evidenció la presencia de reabsorción de la cresta alveolar del lado izquierdo.

Se realizaron exámenes complementarios como hemograma completo y exámenes microbiológicos el cual reportó presencia de *Pseudomonas streptococo*. Los exámenes radiográficos (ortopantomografía y Tomografía computarizada), revelaron una lesión lítica, expansiva del cuerpo mandibular izquierdo y zonas radiopacas compatibles con secuestros óseos (Figura 1).

Figura 1. Corte transversal mandibular, se observa secuestro óseo en cuerpo mandibular izquierdo.

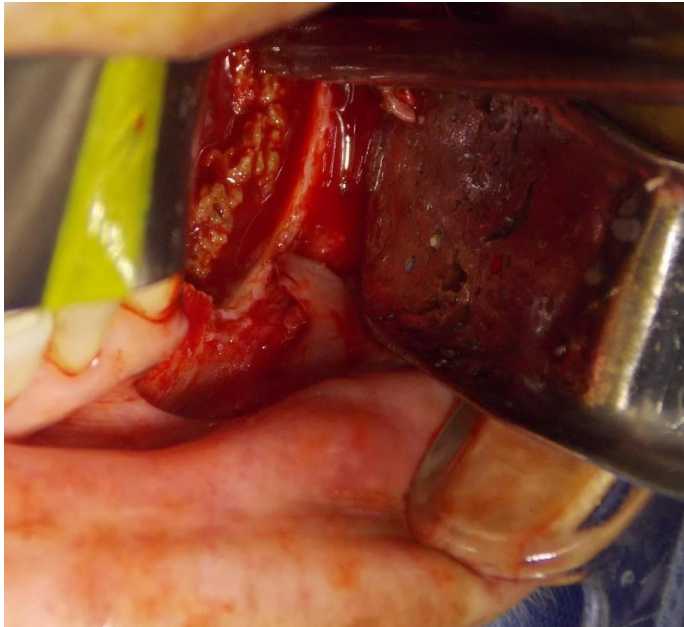


Fuente: Autores

Fue prescrito Cefepime (2 gr vía intravenosa, cada 8 horas) durante 7 días y cirugía con cita para después de 5 días de haber empezado el tratamiento con el antibiótico.

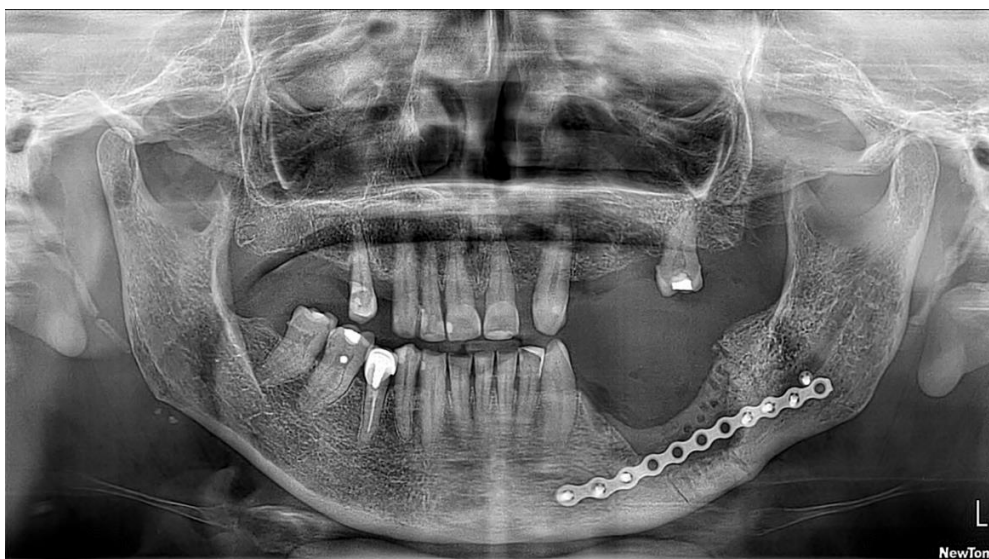
El tratamiento quirúrgico consistió en una resección del cuerpo mandibular izquierdo (Figura 2), respetando el hueso basal, exodoncia de órgano dental 3.4, limpieza de tejido blando perimandibular izquierdo y colocación de placa de titanio fijado con tornillos (Figura 3).

Figura 2. Áreas de hueso necrótico expuesto durante el tratamiento quirúrgico.



Fuente: Autores

Figura 3. Radiografía de Control

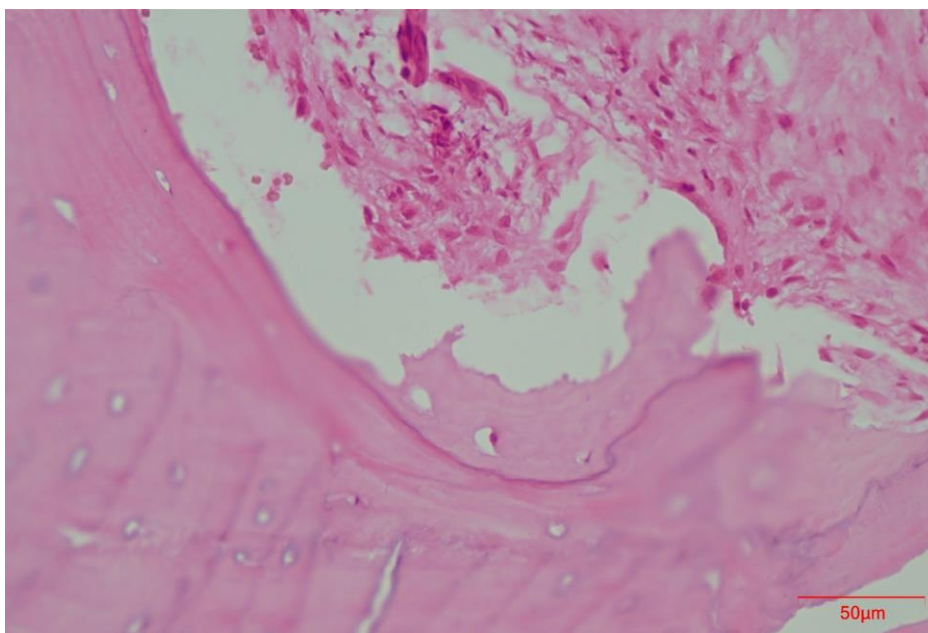


Fuente: Autores



Finalmente, los resultados anatomopatológicos muestran fragmentos constituidos por abundante tejido conectivo asociado a proceso inflamatorio crónico. Presencia de tejido óseo contiene trabéculas óseas separadas de bordes irregulares cuyas lagunas están carentes de osteocitos (hueso necrótico, secuestros óseos) y zonas de tejido óseo no laminar inmaduro, presencia de líneas de inversión y trabéculas bordeadas de osteoblastos; los espacios medulares del tejido óseo muestran intensa fibrosis. Varios fragmentos se encuentran en relación a colonias microbianas, diagnóstico compatible con osteomielitis crónica (Figura 4).

Figura 4. Microfotografía en donde se aprecia tejido óseo necrótico y conjuntivo asociado a proceso inflamatorio. (Tinción H&E 400x)



Fuente: Autores

#### 4. Discusión

Entre 1989 hasta 1999 de artículos revisados de Osteomielitis mandibular se observó mayor incidencia en EEUU, Japón, Holanda y Tanzania respectivamente (Carrera Graño, Berini & Gay, 2000). En Francia entre 2009 y 2015 de 40 pacientes con diagnóstico de Osteomielitis maxilomandibular, 11 fueron crónica primaria, 26 crónica secundaria y solo 3 con osteomielitis aguda siendo la mandíbula el sitio más afectado en un 87% y con un origen dental en el 90% de pacientes (André et al., 2017). En Latinoamérica son pocos los casos reportados (Villasana et al., 2011).

La Osteomielitis crónica se encuentra presente por más de un mes, ésta es una infección reincidente y persistente que abarca meses o años, en las personas adultas la Osteomielitis

inicia cuando las bacterias se extienden hacia el hueso mandibular (Baur et al., 2015; Dym & Zeidan, 2017). La misma puede ser causada por una extracción dental, tratamiento endodóntico o fractura mandibular resultando un proceso inflamatorio bacterial (Blanco et al., 2022; Dym & Zeidan, 2017; Hudson, 1993; Taihi & Radoi, 2018). También, puede ser un signo de alguna enfermedad debilitante como la diabetes mellitus, un defecto inmunológico, una enfermedad autoinflamatoria o efectos del alcoholismo (Scully et al., 2010). En el caso actual la paciente presentaba dos enfermedades sistémicas hipertensión arterial y artritis reumatoide.

Clínicamente en la Osteomielitis encontramos la presencia de bajo grado de inflamación, necrosis ósea, aposición de nuevo tejido óseo; los síntomas más comunes son dolor persistente, pus, drenaje de fístulas intra-extraorales, presencia de hueso que no sana y heridas en el tejido blando superpuesto. En el segmento afectado las piezas dentarias son móviles y sensibles a las pruebas de percusión (Scully et al., 2010; Dym & Zeidan, 2017).

El diagnóstico se basa en la historia clínica, exámenes de sangre, radiológicos y microbiológicos. La sedimentación de los eritrocitos y la proteína-C reactiva se encuentran con valores anormales, a diferencia de los glóbulos blancos que al conteo se encuentran con un valor normal o aumentado, en una larga duración de la infección puede estar presente anemia crónica normocítica, normocrómica (Schmitt, 2017; Maffulli et al., 2016). Las características radiográficas son variables, se puede identificar elevación perióstica, rotura de la cortical, afectación medular y osteólisis; estos signos son visibles aproximadamente después de dos semanas por lo que radiografías no son confiables en etapas tempranas, aunque presenten alta sensibilidad en cuanto al diagnóstico avanzado (Maffulli et al., 2016). La tomografía computarizada y la resonancia magnética son herramientas más sensibles al momento del diagnóstico (Schmitt, 2017). En la OM crónica no supurativa las bacterias no se cultivan fácilmente, sin embargo, los microorganismos más comunes en la infección por Osteomielitis son el *Staphylococcus aureus*, *Streptococos*, bacterias anaerobias como *Bacteroides* o *Peptostreptococcus* (Scully et al., 2010; Dym & Zeidan, 2017; Goda et al., 2013; Schmitt, 2017).

El diagnóstico definitivo se realiza mediante histopatología en el que se evidencia focos subperiósticos y supracorticales de formación de hueso reactivo con actividad osteoblástica pronunciada (Scully et al., 2010; Taihi & Radoi, 2018). Independientemente de la etiología, el aspecto histopatológico más observado se caracterizó por trabéculas entrelazadas con borde osteoblástico asociadas a un tejido conectivo fibroso infiltrado por células inflamatorias (Taihi & Radoi, 2018).

El manejo de esta patología se dirige a un enfoque médico-quirúrgico para eliminar la fuente de la infección por medio de terapia combinada mediante la administración de antibióticos sistémicos en periodos de 4 semanas e incluso hasta 6 meses y por medio de manejo quirúrgico el cual se enfoca en la remoción del secuestro óseo (Scully et al., 2010; Dym & Zeidan, 2017; Maffulli et al., 2016).

La penicilina es el antibiótico de elección utilizado en el tratamiento de osteomielitis crónica, pero se puede tratar con metronidazol, clindamicina, ticarcilina y ácido clavulánico, cefalosporinas, carbapenémicos, vancomicina combinado con otros antibióticos y fluoroquinolonas (Dym & Zeidan, 2017). La duración de estos se determina por el cumplimiento estricto del paciente, progreso clínico y la condición sistémica a la que está asociada la salud general con la evaluación de marcadores sistémicos de inflamación (Dym & Zeidan, 2017).

En lo que se debe a una diferenciación de la Osteomielitis con otras patologías muy similares como la Osteonecrosis de la mandíbula relacionada con medicamentos y la Osteorradionecrosis, no existe una relevancia significativa en cuanto la histopatología de las mismas, pero sí se encontró pequeñas diferencias, donde la osteomielitis presentaba mayor cantidad de hueso reactivo y recubrimiento osteoblástico que las otras dos enfermedades mencionadas (De Antoni et al., 2018).

El tratamiento está dirigido a la resolución de la infección y focos inflamatorios mientras se maximiza la función del paciente (Dym & Zeidan, 2017; Chang et al., 2012). El predominio de especies anaerobias orales en infecciones mixtas en la osteomielitis crónica sugiere que los asociados ecológicos son relevantes (Dym & Zeidan, 2017; Gaetti-Jardim et al., 2012; Pincus, Armstrong & Thaller 2009). Debido a que la mayoría de los microorganismos orales pueden formar biopelículas, el tratamiento de la osteomielitis crónica requiere remoción de secuestro óseo, curetaje, desbridamiento y antibióticos sistémicos durante semanas (Dym & Zeidan, 2017; Gaetti-Jardim et al., 2012, Liu et al., 2019; Sedghizadeh et al., 2009).

El clínico debe realizar el diagnóstico correcto para dar el manejo correcto al paciente.

## 5. Conclusión

La osteomielitis sigue siendo un caso desafiante en el diagnóstico que se identifica en el hallazgo radiográfico, pero los exámenes histopatológicos, hemograma y microbiológicos son fundamentales para el diagnóstico definitivo de la lesión descartando posibles diagnósticos diferenciales. El tratamiento quirúrgico se basa en el tamaño de la lesión, en estos casos se realizó la recesión de los sitios afectados, exodoncia y limpieza de tejidos blandos. El paciente

debe realizarse controles clínicos, radiográficos a largo plazo y de forma sistemática para identificar posibles complicaciones. La evidencia científica en relación a la Osteomielitis en nuestra región es escasa, por lo cual es necesario la investigación del tema en futuras publicaciones.

## Referencias

Andre, C.-V., Khonsari, R.-H., Ernenwein, D., Goudot, P., & Ruhin, B. (2017). Osteomyelitis of the jaws: A retrospective series of 40 patients. *Journal of Stomatology, Oral and Maxillofacial Surgery*, 118(5), 261–264. <https://doi.org/10.1016/j.jormas.2017.04.007>

Baur, D. A., Altay, M. A., Flores-Hidalgo, A., Ort, Y., & Queresby, F. A. (2015). Chronic osteomyelitis of the mandible: diagnosis and management--an institution's experience over 7 years. *Journal of Oral and Maxillofacial Surgery: Official Journal of the American Association of Oral and Maxillofacial Surgeons*, 73(4), 655–665. <https://doi.org/10.1016/j.joms.2014.10.017>

Blanco, G. de O., Pelissaro, G. S., Oliveira, J. G. P., Mendonça, J. C. G. de, Figueiredo, F. T., Silva, J. C. L. da, Santos, A. A., & Jardim, E. C. G. (2022). Osteomielite crônica associada à fratura mandibular em paciente pediátrico – relato de caso. *Research, Society and Development*, 11(3), e50511327004. <https://doi.org/10.33448/rsd-v11i3.27004>

Carrera Grañó, I., Berini Aytés, L., & Gay Escoda, C. (2000). *Osteomielitis mandibular secundaria a la extracción quirúrgica del tercer molar inferior. Presentación de un caso y revisión bibliográfica.* <https://www.recercat.cat/handle/2072/258294>

Chang, Y.-C., Shieh, Y.-S., Lee, S.-P., Hsia, Y.-J., Lin, C.-K., Nieh, S., Sytwu, H.-K., & Chen, Y.-W. (2015). Chronic osteomyelitis with proliferative periostitis in the lower jaw. *Journal of Dental Sciences*, 10(4), 450–455. <https://doi.org/10.1016/j.jds.2012.09.020>

De Antoni, C. C., Matsumoto, M. A., Silva, A. A. da, Curi, M. M., Santiago Júnior, J. F., Sassi, L. M., & Cardoso, C. L. (2018). Medication-related osteonecrosis of the jaw, osteoradionecrosis, and osteomyelitis: A comparative histopathological study. *Brazilian Oral Research*, 32(0). <https://doi.org/10.1590/1807-3107bor-2018.vol32.0023>

Dym, H., & Zeidan, J. (2017). *Microbiology of Acute and Chronic Osteomyelitis and Antibiotic Treatment. Dental Clinics of North America*. 61, 271–282.

Gaetti-Jardim, E., Jr, Landucci, L. F., de Oliveira, K. L., Costa, I., Ranieri, R. V., Okamoto, A. C., & Schweitzer, C. M. (2012). Microbiota associated with infections of the jaws. *International Journal of Dentistry*, 2012, 369751. <https://doi.org/10.1155/2012/369751>

Goda, A., Maruyama, F., Michi, Y., Nakagawa, I., & Harada, K. (2014). Analysis of the factors affecting the formation of the microbiome associated with chronic osteomyelitis of the jaw. *Clinical Microbiology and Infection: The Official Publication of the European Society of Clinical Microbiology and Infectious Diseases*, 20(5), O309-17. <https://doi.org/10.1111/1469-0691.12400>

Hudson, J. W. (1993). Osteomyelitis of the jaws: a 50-year perspective. *Journal of Oral and Maxillofacial Surgery: Official Journal of the American Association of Oral and Maxillofacial Surgeons*, 51(12), 1294–1301. [https://doi.org/10.1016/s0278-2391\(10\)80131-4](https://doi.org/10.1016/s0278-2391(10)80131-4)

Kushner, G.M. (2004). Osteomyelitis and osteoradionecrosis. Petereson's principles of oral and maxillofacial surgery. Lewiston.

Lew, D. P., & Waldvogel, F. A. (2004). Osteomyelitis. *Lancet*, 364(9431), 369–379. [https://doi.org/10.1016/S0140-6736\(04\)16727-5](https://doi.org/10.1016/S0140-6736(04)16727-5)

Liu, D., Zhang, J., Li, T., Li, C., Liu, X., Zheng, J., Su, Z., & Wang, X. (2019). Chronic osteomyelitis with proliferative periostitis of the mandibular body: report of a case and review of the literature. *Annals of the Royal College of Surgeons of England*, 101(5), 328–332. <https://doi.org/10.1308/rcsann.2019.0021>

Maffulli, N., Papalia, R., Zampogna, B., Torre, G., Albo, E., & Denaro, V. (2016). The management of osteomyelitis in the adult. *The Surgeon: Journal of the Royal Colleges of*

Surgeons of Edinburgh and Ireland, 14(6), 345–360.

<https://doi.org/10.1016/j.surge.2015.12.005>

Moratin, J., Freudlsperger, C., Metzger, K., Braß, C., Berger, M., Engel, M., Hoffmann, J., & Ristow, O. (2021). Development of osteomyelitis following dental abscesses influence of therapy and comorbidities. *Clinical Oral Investigations*, 25(3), 1395–1401. <https://doi.org/10.1007/s00784-020-03447-6>.

Pereira, A., Shinseki, D., Parreira, F. & Shitsuka, R. (2018). *Metodologia da pesquisa científica*. [e-book]. Santa Maria. Ed.

Pincus, D. J., Armstrong, M. B., & Thaller, S. R. (2009). Osteomyelitis of the craniofacial skeleton. *Seminars in Plastic Surgery*, 23(2), 73–79. <https://doi.org/10.1055/s-0029-1214159>

Schmitt, S. K. (2017). Osteomyelitis. *Infectious Disease Clinics of North America*, 31(2), 325–338. <https://doi.org/10.1016/j.idc.2017.01.010>

Scully, C. (2010). *Scully's Medical Problems in Dentistry*. Elsevier.

Sedghizadeh, P. P., Kumar, S. K. S., Gorur, A., Schaudinn, C., Shuler, C. F., & Costerton, J. W. (2009). Microbial biofilms in osteomyelitis of the jaw and osteonecrosis of the jaw secondary to bisphosphonate therapy. *Journal of the American Dental Association* (1939), 140(10), 1259–1265. <https://doi.org/10.14219/jada.archive.2009.0049>

Taihi, I., & Radoi, L. (2018). Chronic non-suppurative mandibular osteomyelitis with proliferative periostitis: A review. *Quintessence International*, 49(3), 219–226. <https://doi.org/10.3290/j.qi.a39747>

Villasana, E. M., Carrillo Terán, E., Wong Romo, G., Picco Díaz, M. I., & Grecia, D. (2011). *www.medigraphic.org.mx Osteomielitis supurativa crónica de la mandíbula. Reporte de un caso*. Medigraphic.com. Recuperado el 5 de marzo de 2022, de <https://www.medigraphic.com/pdfs/cirugiabucal/cb-2011/cb113d.pdf>