



# UNIVERSIDAD DE CUENCA

Facultad de Ciencias Agropecuarias

Carrera de Medicina Veterinaria y Zootecnia

“Diagnóstico de la Degeneración Valvular Mitral Mixomatosa en perros por medio de Ecocardiografía”

Trabajo de titulación previo a la obtención del título de Médico Veterinario Zootecnista

Autor:

Josué Santiago Salgado Morales

CI: 0105251219

jsantiago.salgadam@gmail.com

Director:

Dr. Juan Wualverto Taboada Pico

CI: 1802039378

**Cuenca – Ecuador**

13-octubre-2021



## Resumen:

La Degeneración Valvular Mitral Mixomatosa (MMVD) es una de las principales enfermedades valvulares causantes de insuficiencia mitral, con una frecuencia de presentación del 75% en pacientes cardiopatas. El objetivo de esta investigación fue utilizar la técnica de ecocardiografía en el diagnóstico de la MMVD según la edad, sexo e índice de progresión de la enfermedad. Se requirieron 200 perros con enfermedad cardiaca, seleccionados previamente a los que se realizó un examen ecocardiográfico, mediante una valoración en la morfometría de las estructuras cardíacas como de flujos sanguíneos para establecer el diagnóstico de la enfermedad con las variables establecidas. Como método estadístico se establecieron tablas cruzadas de los datos y se aplicó la prueba de Chi Cuadrado de Pearson, para determinar significancias entre los diferentes grupos y se determinó el Odds Ratio para establecer la frecuencia de presentación de la enfermedad. Se concluye que del total de pacientes evaluados, la MMVD representa el 54.5%. En el análisis univariable para el sexo y para el índice de progresión no se presentó significancia estadística ( $p>0.05$ ), mientras que para edad si se presentó significancias estadística ( $p<0.05$ ). En el análisis multivariado del sexo con edad, se estableció significancia estadística ( $p<0.05$ ) en Machos Senior con valor relativo de 68.5% en la presentación de la MMVD y una estimación de riesgo de presentar la enfermedad de 6.53 veces más; mientras que en Hembras Senior también se presentó significancia estadística ( $p<0.05$ ) con valor relativo de 62.9% en la presentación de la MMVD y una estimación de riesgo de presentar la enfermedad de 5.4 veces más.

**Palabras clave:** Degeneración valvular mitral mixomatosa. Sexo. Edad. Índice de progresión. Ecocardiografía. Perros.



**Abstract:**

Myxomatous Mitral Valve Degeneration (MMVD) is one of the main valve diseases causing mitral regurgitation. This condition is most common in dogs with a 75% presentation with high mortality. The aim of this research was to implement the echocardiography technique in the diagnosis of MMVD according to age, sex and rate of disease progression. 200 previously clinically selected dogs with heart disease were required to undergo an echocardiographic examination, by assessing the morphometry of cardiac structures and blood flow to determine the diagnosis of the disease with the established variables. As a statistical method, cross-tabulations were established and the Pearson's Chi-square test was applied to determine significances between the different groups and the Odds Ratio was determined to establish the frequency of presentation of the disease. It was concluded that of the total number of patients evaluated, the MMVD represents 54,5%. In the univariate analysis for sex and for the progression index, there was no statistical significance ( $p > 0,05$ ), while for age there was statistical significance ( $p < 0,05$ ). In the multivariate analysis of sex with age, statistical significance ( $p < 0,05$ ) was established in Senior Males with a relative value of 68,5% in the presentation of MMVD and an estimate of the risk of presenting the disease of 6,53 times more; while in Senior Females the statistical significance ( $p < 0,05$ ) was also present with a relative value of 62,9% in the presentation of MMVD and an estimate of the risk of presenting the disease of 5,4 times more.

**Keywords:** Myxomatous mitral valve disease. Sex. Age. Progression index. Echocardiography. Dogs.



## INDICE

ABSTRAC.....	2
LISTA DE TABLAS.....	10
1. INTRODUCCIÓN.....	18
2. OBJETIVOS.....	20
2.1. General.....	20
2.2. Específicos.....	20
2.3. Hipótesis.....	20
3. REVISIÓN BIBLIOGRÁFICA.....	21
3.1. Anatomía topográfica cardíaca.....	21
3.1.1. Planos:.....	21
3.1.2. Estructuras:.....	22
3.1.3. Ubicación topográfica del corazón.....	22
3.2. Anatomía macroscópica.....	23
3.2.1. Pericardio.....	23
3.2.2. Aurícula derecha:.....	24
3.2.3. Ventrículo derecho.....	25
3.2.4. Estructuras valvulares.....	25
3.2.5. Aurícula izquierda.....	26
3.2.6. Ventrículo izquierdo.....	27
3.2.7. Vasos sanguíneos principales.....	27
3.3. Sistema de conducción.....	28
3.3.1. Electrofisiología cardíaca.....	29
3.3.1.1. Potencial de membrana en reposo.....	29
3.4. Fisiología cardiovascular.....	30
3.4.1. Ciclo cardíaco.....	30



3.5.	Degeneración Valvular Mitral Mixomatosa.....	32
3.5.1.	Características macroscópicas de la válvula mitral.....	32
3.5.1.1.	Válvula Mitral.....	34
3.5.1.2.	Cuerdas tendinosas y músculos papilares .....	36
3.5.2.	Características microscópicas de la válvula mitral.....	38
3.5.2.1.	Características microscópicas de las cuerdas tendinosas. ....	39
3.5.2.2.	Características microscópicas de vasos y nervios. ....	40
3.5.3.	Factores predisponentes .....	41
3.5.3.1.	Raza:.....	41
3.5.3.2.	Tamaño: .....	41
3.5.3.3.	Peso.....	42
3.5.4.	Patología de la Degeneración Valvular Mitral Mixomatosa .....	42
3.5.4.1.	Alteración histopatológica.....	44
3.5.4.2.	Matriz Extracelular.....	45
3.5.4.3.	Metaloproteinasas (MMPs)/TIMPs .....	46
3.5.4.4.	Células .....	48
3.5.4.5.	La expresión de proteínas de señalización. ....	50
3.5.5.	Lesiones .....	52
3.5.6.	Predictores de la Degeneración Valvular Mitral Mixomatosa .....	54
3.5.6.2.	Niveles de lactato en sangre .....	54
3.5.6.3.	Biomarcador Humanina frente al NT-roBNO plasmático.....	54
3.5.6.4.	Variación radiológica de incremento auricular izquierdo .....	55
3.5.7.	Estadios de la Degeneración Valvular Mitral Mixomatosa .....	56
3.5.7.1.	Etapa A.....	56
3.5.7.2.	Etapa B.....	56
3.5.7.3.	Etapa C .....	57



3.5.7.4.	Etapa D .....	58
3.5.8.	Diagnóstico .....	58
3.5.8.1.	Recomendaciones diagnósticas para el estadio A.....	59
3.5.8.2.	Recomendaciones diagnósticas para el estadio B.....	59
3.5.8.3.	Recomendaciones diagnósticas para el estadio C.....	60
3.5.8.4.	Recomendaciones diagnósticas para el estadio D.....	61
3.6.	Ecocardiografía .....	61
3.6.1.	Modalidades de la ecocardiografía .....	61
3.6.1.1.	Ecocardiografía unidimensional o modo-M .....	61
3.6.1.2.	Ecocardiografía bidimensional .....	63
3.6.1.3.	Ecocardiografía Doppler.....	64
3.6.2.	Cortes y mediciones ecocardiográficos .....	67
3.6.2.1.	Corte paraesternal longitudinal izquierdo. ....	67
3.6.2.2.	Corte paraesternal longitudinal derecho.....	68
3.6.2.3.	Corte paraesternal transversal .....	68
3.6.2.4.	Corte apical .....	68
4.	MATERIALES Y MÉTODOS.....	70
4.1.	Materiales.....	70
4.1.1.	Materiales Biológicos. ....	70
4.1.2.	Materiales Físicos .....	70
4.1.3.	Materiales Químicos .....	70
4.2.	Métodos .....	70
4.2.1.	Área de estudio.....	70
4.2.2.	Caracterización de la unidad de análisis.....	71
4.3.1.	Muestra y selección de pacientes.....	72
4.3.2.	Preparación de los pacientes.....	72



4.3.3.	Posición de los pacientes .....	72
4.3.4.	Técnicas ecocardiográficas a realizar .....	73
4.3.5.	Evaluación de cortes.....	74
4.3.5.1.	Paraesternal Derecho .....	74
4.3.5.2.	Paraesternal Izquierdo .....	75
4.3.6.	Variables a evaluar .....	75
4.3.6.1.	Variables Independientes .....	75
4.3.6.2.	Variables dependientes .....	75
4.4.	Análisis estadístico.....	76
5.	RESULTADOS.....	77
5.1.	Frecuencia de presentación de la Degeneración Valvular Mitral Mixomatosa frente a otras cardiopatías.....	77
5.2.	Frecuencia de presentación de enfermedades cardíacas diagnosticadas por ecocardiografía en caninos. ....	78
5.3.	Relación de la presentación de la Degeneración Valvular Mitral Mixomatosa por el sexo.....	79
5.4.	Frecuencia de presentación de la Degeneración Valvular Mitral Mixomatosa según su sexo .....	80
5.5.	Relación en la presentación de la Degeneración Valvular Mitral Mixomatosa por el rango de edad. ....	81
5.6.	Relación en la presentación de la Degeneración Valvular Mitral Mixomatosa según el sexo y rango de edad. ....	83
5.6.1.	Presentación de la Degeneración Valvular Mitral Mixomatosa en machos adultos y machos senior. ....	84
5.6.2.	Presentación de la Degeneración Valvular Mitral Mixomatosa en hembras adultas y hembras senior. ....	86
5.7.	Frecuencia de presentación de la Degeneración Valvular Mitral Mixomatosa según su Índice de Progresión.....	87
5.8.	Relación del Índice de Progresión de la Degeneración Valvular Mitral Mixomatosa según el sexo.....	88



5.9. Relación en el índice de progresión de la Degeneración Valvular Mitral Mixomatosa según el rango de edad. ....	89
6. DISCUSIÓN .....	91
7. CONCLUSIONES Y RECOMENDACIONES .....	94
7.1. Conclusiones.....	94
7.2. Recomendaciones.....	95
8. BIBLIOGRAFÍA .....	99





## LISTA DE FIGURAS

<b>Figura 1</b> Términos de dirección y planos topográficos en el perro.....	21
<b>Figura 2:</b> Órganos torácicos del perro .....	22
<b>Figura 3:</b> Corazón canino vista derecha e izquierda.....	24
<b>Figura 4:</b> Corazón canino: tracto de entrada ventricular izquierda. ....	24
<b>Figura 5:</b> Corazón canino: ventricular derecho .....	25
<b>Figura 6:</b> Corazón canino: vista dorsal de válvulas cardíacas .....	26
<b>Figura 7:</b> Corazón canino: tracto de entrada ventricular izquierda .....	26
<b>Figura 8</b> Corazón canino: tracto de salida ventricular izquierdo .....	27
<b>Figura 9</b> Sistema de conducción cardíaca .....	28
<b>Figura 10</b> Diagrama del ciclo cardíaco .....	31
<b>Figura 11</b> Aparato de la válvula mitral .....	32
<b>Figura 12.</b> Anillo mitral, cuerdas tendinosas y músculo papilar durante el ciclo cardíaco.....	33
<b>Figura 13</b> Vista dorsolateral valvular mitral normal .....	33
<b>Figura 14</b> Corte sagital de una válvula mitral y un aparato subvalvular normales ...	34
<b>Figura 15</b> Vista transversal de la base cardíaca .....	34
<b>Figura 16</b> Corte sagital en tractos de entrada y salida del ventrículo izquierdo, raíz aórtica (Ao).....	35
<b>Figura 17</b> Corte sagital de tractos de entrada y salida del ventrículo izquierdo, raíz aórtica (Ao).....	36
<b>Figura 18</b> Vista dorsolateral de valvas mixomatosas de la válvula .....	37
<b>Figura 19</b> Capas histológicas de la válvula mitral .....	38
<b>Figura 20</b> Modelo de válvula mitral obtenido mediante RT-3DTTE .....	41
<b>Figura 21</b> Las razas en riesgo de MMVD.....	42
<b>Figura 22</b> Esquema de clasificación de Whitney para la degeneración valvular mixomatosa .....	43



<b>Figura 23</b> Histomorfología de válvulas mitrales normales y degeneradas .....	44
<b>Figura 24</b> Inmunohistoquímica de colágeno VI.....	46
<b>Figura 25</b> Inmunohistoquímica de MMP-14 .....	47
<b>Figura 26</b> Inmunohistoquímica TIMP-3.....	47
<b>Figura 27</b> Inmunohistoquímica a-actina.....	49
<b>Figura 28</b> Vías de señalización de MMVD.....	50
<b>Figura 29</b> Imagen radiográfica de tórax lateral derecha representativa de un perro con agrandamiento de LA secundaria a MMVD .....	55
<b>Figura. 30</b> Diagrama esquemático en la ecocardiografía en modo M.....	62
<b>Figura 31</b> Ecocardiografía en modo-M del corte paraesternal trasverso .....	62
<b>Figura 32</b> Ecocardiografía bidimensional.....	63
<b>Figura 33</b> Doppler continuo.....	64
<b>Figura 34</b> Doppler pulsado.....	65
<b>Figura 35</b> El Doppler pulsado registra la velocidad de flujo sanguíneo en regiones específicas del corazón .....	66
<b>Figura 36</b> Cortes ecocardiográficos del corazón.....	67
<b>Figura 37</b> Esquematización de variación de posiciones en paraesternal .....	67
<b>Figura 38</b> Esquematización de variación de posiciones en paraesternal en vista de 4 cámaras.....	68
<b>Figura 39</b> Proyecciones de eje corto desde la posición del transductor paraesternal derecho.....	68
<b>Figura 40</b> Ubicación del área de estudio (Cuenca-Azuay).....	71
<b>Figura 41</b> Distribución de las frecuencia relativa de presentación de la MMVD frente a otras enfermedades cardiacas encontradas por ecocardiografía en caninos evaluados .....	77
<b>Figura 42:</b> Frecuencias absolutas en la presentación de la MMVD, en pacientes machos adultos y senior .....	85
<b>Figura 43:</b> Frecuencias absolutas en la presentación de la MMVD, en pacientes hembras adultas y senior.....	86



## LISTA DE TABLAS

<b>Tabla 1:</b> Frecuencia de la MMVD frente a otras enfermedades cardiacas .....	77
<b>Tabla 2:</b> Frecuencia de las principales enfermedades cardiacas encontradas por ecocardiografía en caninos.....	78
<b>Tabla 3:</b> Tabla cruzada de la presentación de la MMVD, según el sexo. ....	79
<b>Tabla 4:</b> Tabla de Chi-cuadrado.....	80
<b>Tabla 5:</b> Frecuencia según el sexo de pacientes caninos que presentan MMVD ....	80
<b>Tabla 6:</b> Tabla cruzada de la presentación de la MMVD, según el rango de edad ..	81
<b>Tabla 7:</b> Tabla de Chi-cuadrado.....	82
<b>Tabla 8:</b> Tabla de estimación de riesgo .....	82
<b>Tabla 9:</b> Tabla cruzada de la presentación de la MMVD, según el rango de edad con sexo .....	83
<b>Tabla 10:</b> Tabla de Chi-cuadrado.....	84
<b>Tabla 11:</b> Tabla de estimación de riesgo .....	85
<b>Tabla 12:</b> Tabla de Chi-cuadrado.....	86
<b>Tabla 13:</b> Tabla de estimación de riesgo .....	87
<b>Tabla 14:</b> Frecuencia según grado de severidad en pacientes caninos con MMVD	87
<b>Tabla 15:</b> Tabla cruzada del índice de progresión de la MMVD en perros según el sexo.....	88
<b>Tabla 16:</b> Tabla de Chi-Cuadrado.....	88
<b>Tabla 17:</b> Tabla cruzada del índice de progresión de la MMVD en perros según el rango de edad .....	89
<b>Tabla 18:</b> Tabla de Chi-cuadrado.....	90



## ABREVIATURAS Y SIMBOLOGIA

**aVIC:** Miofibroblastos Activado

**ADAMTS:** A Desintegrina y Metaloproteinasas con motivos de Trombospodina

**ALTA 2:** Actina Alfa 2

**ARNm:** Ácido Ribonucleico Mensajero

**ATP:** Adenosin Trifosfato

**Ca:** Calcio

**CoQ 10:** Coenzima Q10

**CTNN B1:** Beta Cateninina

**DAP:** Ductos Arterioso Persistente

**EndoMT:** Endotelio a Mesenquimal

**ET:** Receptor Endotelina

**EV:** Endovenoso

**HAS 2:** Hialuronato Sintasa

**HN:** Humanina

**ICC:** Insuficiencia Cardíaca Congestiva

**IECA:** Inhibidor de la Enzima Convertidora de Angiotensina

**IGF 1:** Factor de Sulfatación

**IL:** Interleucina

**IM:** Regurgitación Mitral

**IM:** Intramuscular

**Kcal:** Kilocalorías

**KHz:** Kilohertzios

**Kg:** Kilogramo

**LA-AO:** Relación Aurícula Izquierda-Válvula Aórtica

**MCP-1:** Proteína Quimioatrayente de Monocitos

**MEC:** Matriz Extracelular

**MMOL:** Milimoles

**MMP:** Metaloproteinasas

**MMVD:** Degeneración Valvular Mitral Mixomatosa

**MSNM:** Metros Sobre el Nivel del Mar



**NADPH:** Nicotinamida Adenina Dinucleótido Fosfato

**NO:** Óxido Nítrico

**NRX2-5:** Gen NRX2-5

**NT-roBNP:** Péptido Natriurético de Tipo pro-B

**PG:** Prostaglandina

**PRF:** Frecuencia de Repetición de Pulso

**qVIC:** Células Intersticiales Inactivas

**R I-II:** Receptor I y II

**SC:** Subcutáneo

**SHT2BR:** Receptor B2

**SMA:** Alfa Actina del Músculo Liso

**SMAD2:** Homólogo de Madres contra Decantapléjico (proteína)

**SNA1:** Represor Transcripcional normal 1

**TGF:** Factor de Crecimiento Transformante Beta

**TIMP:** Inhibidor Tisular de la Transcripción de Metaloproteinasas

**TPH:** Triptófano Hidroxilasa

**VHS:** Puntuación Radiográfica del Corazón Vertebral

**VM:** Válvula Mitral

**VIC:** Célula Valvular Intersticial

**VO:** Vía Oral

**Zn:** Zinc

**5 HT:** 5 Hidroxitriptamina



## CLÁUSULA DE LICENCIA Y AUTORIZACIÓN PARA PUBLICACIÓN EN EL REPOSITORIO INSTITUCIONAL

---

Josué Santiago Salgado Morales en calidad de autor y titular de los derechos morales y patrimoniales del trabajo de titulación **“Diagnóstico de la Degeneración Valvular Mitral Mixomatosa en perros por medio de ecocardiografía”**, de conformidad con el Art. 114 del CÓDIGO ORGÁNICO DE LA ECONOMÍA SOCIAL DE LOS CONOCIMIENTOS, CREATIVIDAD E INNOVACIÓN reconozco a favor de la Universidad de Cuenca una licencia gratuita, intransferible y no exclusiva para el uso no comercial de la obra, con fines estrictamente académicos.

Asimismo, autorizo a la Universidad de Cuenca para que realice la publicación de este trabajo de titulación en el repositorio institucional, de conformidad a lo dispuesto en el Art. 144 de la Ley Orgánica de Educación Superior.

Cuenca, 13 de octubre de 2021



---

Josué Santiago Salgado Morales

C.I: 0105251219



## CLÁUSULA DE PROPIEDAD INTELECTUAL

---

Josué Santiago Salgado Morales, autor del trabajo de titulación **“Diagnóstico de la Degeneración Valvular Mitral Mixomatosa en perros por medio de ecocardiografía”**, certifico que todas las ideas, opiniones y contenidos expuestos en la presente investigación son de exclusiva responsabilidad de su autor.

Cuenca, 13 de octubre de 2021



---

Josué Santiago Salgado Morales  
C.I: 0105251219



## AGRADECIMIENTOS

Primeramente a Dios, pues fue quien me brindó la fuerza y perseverancia para poder culminar uno de los pasos que forman parte de mi crecimiento profesional y personal.

A mi bello hijo Yoshua, quien llegó en el momento exacto para poder darme ese aliento de superación y con un Te Amo Papi, la inspiración necesaria para cada día iniciar con pie firme, cada día más cerca a la meta

A mis queridos padres, Santiago y Jeimmy; quienes desde el primer momento fueron mi total apoyo, pues les cuento que lo logré; como te lo dije esa vez mi querida mumukita, como sea lo haré pero me graduaré y aquí estoy, lo hice. A mi querido taita, pues te comento que toca pegarnos esos primeros tragos juntos que me ofreciste cuando llegue a cumplir esta meta, nomás que sea del bueno, rogaría por favor.

A las dos bellas damas que tengo por hermanas, Danny y Sofi; siempre ahí presentes en cada momento; que siempre estemos juntos a pesar de todo, nada más quiero, y tener la dicha de abrazar a la futura Ingeniera y pues bueno aunque no esté decidido pero es lo más seguro, la futura Doctorcita.

A mis abuelos, Apo y Lucía, simplemente me van a faltar palabras para agradecerles todo, absolutamente todo lo que han hecho por el nietecito, desde no permitir que me falte el pan de cada día en la mesa, hasta su apoyo y amor incondicional; todo como me enseñaron desde pequeño, junto a Dios.

A mí querida Tía Taty y Lilo, porque un simple, dale mijo tú puedes y eres capaz; era más que suficiente para ayudarme en esos bajones que nunca faltaban, les agradezco infinitamente.





A la famosísima e indispensable Titi Pachi, siempre me cuidaste y lo sigues haciendo, nunca permitiste que me falte un esfero ni un libro, y en mis gadejos tristes los abrazos y palabras de aliento no faltaron, pues te cuento que el varoncito lo logró.

No pueden faltar pues mis queridísimos Tíos; Jhonny y Gabiruchis, a pesar de estar distantes siempre estuvieron presentes en cada momento con risas, tristezas, les agradezco un montón por apoyarme siempre.

Me falta aquella persona que por herencia me deja esa pasión hacia los animales, con quien he tenido las conversaciones más amenas sobre lo que hacía en su niñez en lugar que tenemos en común, el campo; mi querido abuelo Manuel.

Cuando el momento es el correcto, simplemente pasa y conoces a aquella persona con la que llegas a conectar tanto, que sin saberlo comparten gustos, anhelos, sueños y sobre todo quiere verte brillar, volar alto; Gaby gracias por tu amor y apoyo constante. Vamos con todo CENOV

Aquellas personas que no solo me abrieron las puertas hacia la preparación profesional, sino que me hicieron integrante de la prestigiosa Clínica Veterinaria Santa Bárbara, Dr. Oswaldo y Sra. Delfi, a Uds. les debo lo que hoy soy; sin olvidarme del promotor que no entiendo lo que vió en mi para darme la confianza pero inició todo esto, mi gran amigo y colega Cris.

A mi gran amigo y colega, Dr. Diego Silva, Director de CARDIOMEDIC Cuenca, por su confianza y empeño durante todo el proceso para obtener como resultado final un trabajo de alto nivel en el área de la Cardiología Veterinaria.

Josué Santiago Salgado Morales



## **DEDICATORIA**

Este trabajo está dedicado, principalmente a Dios quien siempre guio mi trayecto, a mi amado Hijo, a mis queridos padres, hermanas, abuelos, tíos, tías, primos, a Gaby.

Sin ustedes hubiese sido imposible poder culminar de manera exitosa esta fase de mi preparación profesional en mi vida

Josué Santiago Salgado Morales



## 1. INTRODUCCIÓN

Las enfermedades de origen cardíaco según Markby *et al.* (2020), son una de las principales causas de muerte en la clínica veterinaria. Esto se debe a que la presentación de la patología inicia con un curso leve como lo mencionan Lee y Jung, (2020), por lo tanto, la sintomatología puede manifestarse de manera muy sutil (Vatnikov *et al.*, 2020) o no presentarse en sus primeras etapas (Blake *et al.*, 2019). Stepien *et al.* (2020), consideran que un diagnóstico oportuno en etapas tempranas es muy complicado de realizar concordando con Kittleson (2020), que estableció que del total de pacientes que vienen a una consulta rutinaria, el 10% presenta ya un cambio estructural del corazón compatible con una cardiopatía.

Una deficiente valoración del paciente durante el examen clínico realizado por el Médico Veterinario (Achiel, Carver y Sanders, 2020), sobre todo una auscultación incorrecta (Chan San, 2019) puede aumentar el índice de pacientes cardiopatas sin un diagnóstico temprano. Otros factores de riesgo influyen de manera directa para su presentación (Kittleson, 2020), dentro de los cuales tenemos la edad 97% (Bagardi *et al.*, 2020), sexo 84% (Stack *et al.*, 2020), estrés físico, peso, soplos cardíacos, entre otros.

Según Stack, Fries, Kruckman y David (2020), la Degeneración Valvular Mitral Mixomatosa es una de las principales cardiopatías de válvulas aurículoventriculares, con una presentación del 75 al 85% de casos en la práctica diaria (Park y Park, 2019).

La MMVD es una enfermedad crónica (Li, Heaney, Langenfeld-mccoy, Boler y Laflamme, 2019), que se caracteriza por presentar un reducido índice en el diagnóstico temprano, una elevada tasa de morbilidad y mortalidad (Orozco, 2019), sólo un 50% de pacientes que presentan esta enfermedad manifiestan signos tales como soplos secundarios, lesiones degenerativas y regurgitación mitral; mientras que el otro 50% no presentan signos clínicos evidentes (Vatnikov *et al.*, 2020).



Uno de los principales propósitos en la prevención de enfermedades cardíacas y promoción de la salud debe estar centrado en diagnosticar a tiempo estas patologías (Cardia, 2018), mediante una detección e intervención inmediata en los factores de riesgo (Allen *et al.*, 2019) que predisponen a los pacientes a padecerlas; como también un proceso de capacitación y actualización de Médicos Veterinarios generalistas y afines a la Cardiología (Markby *et al.*, 2020), que con el uso adecuado de esta información, llevarán de manera inmediata al paciente a la modificación de sus hábitos, cuyo objetivo en particular será mejorar el estado de salud y reducir el riesgo de complicaciones de la enfermedad (Bagardi *et al.*, 2020).

Es importante y beneficioso para nuestros pacientes la adecuada adopción de medidas preventivas y evaluaciones desde una edad temprana (Hornig *et al.*, 2018), el uso de tecnología avanzada como método de diagnóstico preventivo, como es la ecocardiografía (Reimann y Olsen, 2020) de característica dinámica y no invasiva (Vatnikov *et al.*, 2020), al ser un estudio de alta complejidad requiere ser manejada por especialistas en el área para obtener un diagnóstico de alta precisión y significancia clínica (Marques *et al.*, 2020).

La MMVD puede diagnosticarse mediante la identificación de anomalías características de la morfología de la válvula como el engrosamiento o prolapso, según Suh *et al.*, (2019) y evidencia de flujo de regurgitación a través de la válvula mitral, como lo menciona Oyama *et al.*, (2019), parámetros que son detectados por ecocardiografía y presenta una valoración con gran exactitud por sus diferentes modalidades de estudio que considera dimensiones en tiempo real como el modo M y modo bidimensional (Suh, Ta, Ran y Changbaig, 2017) y también modificaciones en el flujo sanguíneo mediante Doppler de flujo de color (Ferasin y Linney, 2019).



## **2. OBJETIVOS**

### **2.1. General**

Diagnosticar la Degeneración Valvular Mitral Mixomatosa en perros según su sexo, edad e índice de progresión de la enfermedad por medio de ecocardiografía.

### **2.2. Específicos**

- Identificar la presentación de la degeneración valvular mitral mixomatosa en perros según el sexo valorados por medio de la técnica de ecocardiografía.
- Establecer la presentación de la degeneración valvular mitral mixomatosa en perros según la edad valorados por medio de la técnica de ecocardiografía.
- Determinar los índices de progresión de la degeneración valvular mitral mixomatosa en perros valorados por medio de la técnica de ecocardiografía.

### **2.3. Hipótesis**

La Degeneración valvular mitral mixomatosa diagnosticada por medio de la técnica de ecocardiografía presentará variación en su presentación según el sexo, edad e índice de progresión.

### 3. REVISIÓN BIBLIOGRÁFICA

#### 3.1. Anatomía topográfica cardíaca

La anatomía topográfica se encuentra relacionada de manera directa con la forma y relaciones de todos los órganos, los cuales se encuentran ubicados en determinadas zonas o regiones del cuerpo.

##### 3.1.1. Planos:

Encina, Martínez y Rojo (2010) establecieron que el plano dorsal divide al tronco u otra estructura del cuerpo de forma paralela a la superficie dorsal, mientras que el plano mediano divide el cuerpo desde la cabeza hasta la punta de la cola en dos mitades simétricas. Todo plano que sea paralelo a éste, determina Dyce (2012), es un plano o corte sagital a diferencia de los planos o cortes cercanos al plano mediano llamados planos paramedianos. Un corte que en forma perpendicular a su eje longitudinal secciona el tronco, la cabeza o miembro, corresponde a un plano transverso.

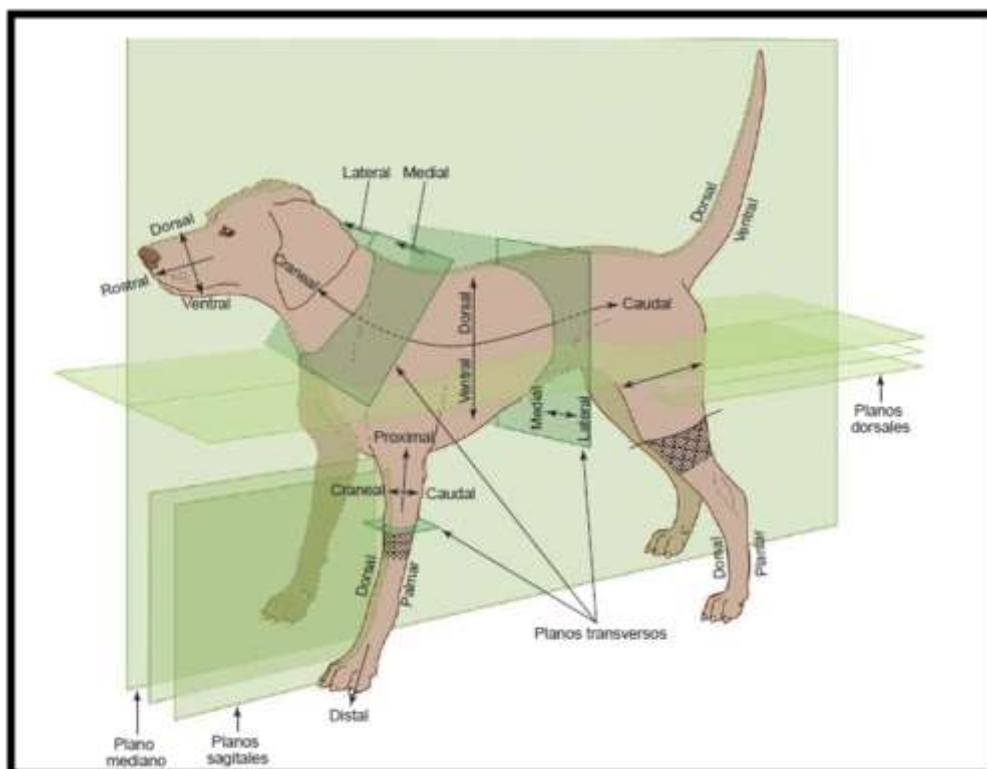


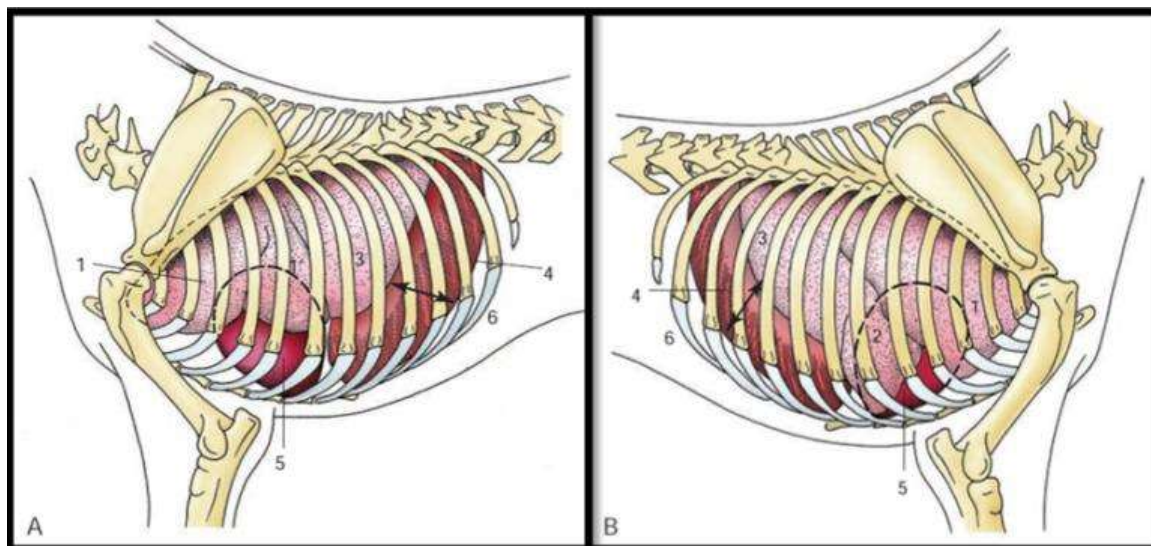
Figura 1 Términos de dirección y planos topográficos en el perro. Las áreas punteadas representan el carpo y el tarso en el miembro torácico y en el pélvico, respectivamente. Fuente: Dyce (2012)

### 3.1.2. Estructuras:

Las estructuras dorsales son aquellas que están dirigidas hacia la parte del tronco como menciona Koning y Liebich (2011) y las estructuras ventrales se ubican en la parte inferior del mismo. Las estructuras craneales se dirigen hacia la cabeza, mientras que las caudales hacia la cola. Las estructuras mediales para Dyce (2012) se ubican o están dirigidos hacia el plano mediano, el mismo que divide al cuerpo en mitades simétricas derecha e izquierda pero las estructuras laterales se encuentran ubicadas hacia el costado del animal.

### 3.1.3. Ubicación topográfica del corazón

Mcilwain y Rcs (2019) establecieron que el corazón se encuentra dentro del mediastino medio ventral, siendo éste quien divide a las cavidades pleurales derecha e izquierda. Mantiene una estructura cónica y se encuentra situado de manera asimétrica dentro del tórax, con su mayor parte a la izquierda del plano mediano (Encina *et al.*, 2010). Sisson y Grossman (2005) describieron que la base del corazón alcanza aproximadamente el plano dorsal que se encuentra junto a la primera costilla y se inclina en grado variable para apuntar hacia craneodorsal.



**Figura 2:** Órganos torácicos del perro en los lados A, izquierdo y B, derecho. El contorno del corazón está indicado por una línea de trazo discontinuo. 1, Lóbulo craneal; 1, parte caudal del lóbulo craneal izquierdo; 2, lóbulo medio; 3, lóbulo caudal; 4, diafragma; 5, corazón; 6, fosa costodiafragmática. **Fuente:** Dyce (2012)

Visser (2017) estableció que el vértice del corazón se ubica cerca del esternón, de manera opuesta al sexto cartílago costal. El eje longitudinal que une la base con el vértice se encuentra ubicado caudoventralmente, con algo de desviación a la



izquierda impuesta por la orientación oblicua. La proyección del corazón sobre la pared del tórax se extiende entre la tercera y la sexta costillas (Hornig *et al.*, 2018).

El corazón presenta una compresión lateral que para Dyce (2012) permite adaptarse a la compresión similar del tórax de la mayoría de los cuadrúpedos y esto define mejor las superficies derecha e izquierda, dan hacia los pulmones, los cuales forman un espacio para alojarlas. La escotadura cardíaca en el borde ventral de cada pulmón permite al corazón un contacto restringido con la pared del tórax, el cual Encina *et al.* (2010) valoró que es normalmente mayor en el lado izquierdo debido a la posición asimétrica.

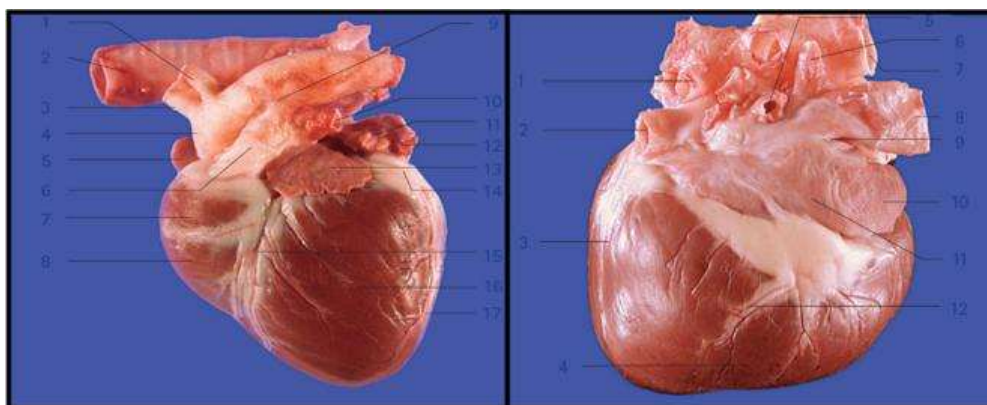
Cada estructura de superficie lateral se encuentra cruzada por el nervio frénico. La cara craneal determinada por Boon (2011), está relacionada en gran parte con el timo en el caso de animales jóvenes, mientras que la superficie caudal se dirige hacia el diafragma y puede estar relacionada de manera indirecta por los órganos abdominales más craneales.

## **3.2. Anatomía macroscópica**

### **3.2.1. Pericardio**

El pericardio descrito por Sisson y Grossman (2001) está constituido por dos capas, la primera es una capa fibrosa que se encuentra desde el ápice del corazón y llega hasta el diafragma para formar el ligamento frenicopericárdico. De manera externa una capa delgada de pleura mediastínica está adherida al pericardio, lo que permite mantener al corazón centrado en el tórax (Koning y Liebich, 2011). La segunda capa o serosa, recubre la capa fibrosa y al corazón denominándose epicardio, y se caracteriza por presentar una capa de células mesoteliales sobre una lámina que contiene fibras elásticas. La capa parietal y visceral, contiene líquido que permite la fácil movilidad del corazón durante la contracción y relajación (Encina *et al.*, 2010; Koning y Liebich, 2011)

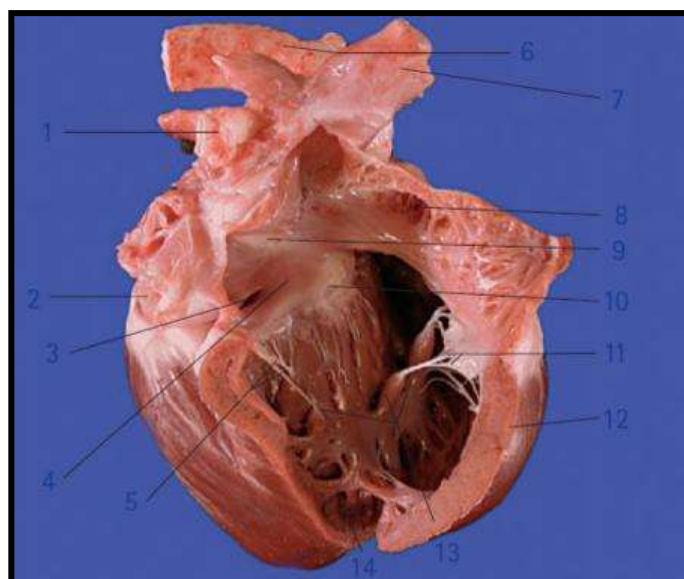




**Figura 3:** Corazón canino vista derecha e izquierda a = arteria; v = vena; i = izquierda; d = derecha. 1. A subclavia i, 2. Tráquea 3. Tronco braquiocefálico 4. Aorta 5. Aurícula derecha 6. Tronco pulmonar 7. Conus arterioso 8. Ventriculo derecho 9. Ligamento arterioso 10. a. pulmonar i, 11. v. pulmonar. 12. Atrio i, 13. Aurícula. i 14. Surco coronario 15. Rama coronario 16. Rama craneal interventricular de a. coronaria i. 17. Rama interventricular caudal de a. coronaria i. **Fuente:** Ware (2007)

### 3.2.2. Aurícula derecha:

El aurícula derecha corresponde a un compartimento que Koning *et al.* (2011) lo determinó ubicado en la parte superior del ventrículo derecho, cuya función principal es la de recibir y retener la sangre venosa sistémica que se encuentra sin oxigenación durante la fase de sístole; pero durante la fase diastólica funciona como compartimento para bombeo y mantener el flujo sanguíneo. Calderón, Dávila, y Gavidia (2014) lo establecieron con el grosor de la pared del ventrículo derecho que aproximadamente es de un tercio de la pared del ventrículo izquierdo, por lo que en esta estructura se maneja una menor presión sistólica.

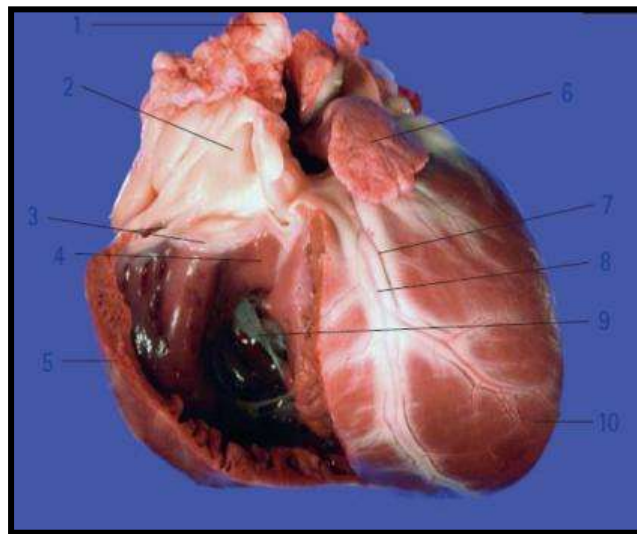


**Figura 4:** Corazón canino: tracto de entrada ventricular izquierda. mm = músculos; d = derecha. 1. a. pulmonar d. 2. Vena cava caudal 3. Seno coronario 4. Región del nódulo AV 5. Cuerdas tendinosas 6. Aorta 7. Vena cava craneal 8. Aurícula derecha 9. Tabique interauricular 10. Folleto tricúspide septal 11. Folleto tricúspide parietal 12. R. pared libre ventricular 13. Papilar mm 14. Trabeculae carneae **Fuente:** Ware (2007)

La estructura interna de la aurícula derecha valorada por Hernández (2009), mantiene una consistencia lisa a diferencia de la pared lateral y orejuela derecha, que presentan estructuras trabeculadas y bandas musculares que junto con los músculos pectíneos dan la separación de la pared medial.

### 3.2.3. Ventrículo derecho

El ventrículo derecho presenta para Jourde (2002), una formación angular y su función principal es el bombeo sanguíneo de forma activa por el sistema pulmonar para el proceso de oxigenación, la cual se encuentra dividida en 2 partes: entrada o cuerpo caudal situada debajo de la válvula tricúspide y el infundíbulo o tracto de salida que se dirige hacia craneal e izquierda. El cuerpo caracterizado por Renán (2016), presenta una consistencia lisa hacia dorsal de los músculos papilares por el septo interventricular, se caracteriza por presentar una estructura trabecular. La banda moderadora es una estructura muy fina que comienza desde el septo interventricular hasta la pared del ventrículo derecho.

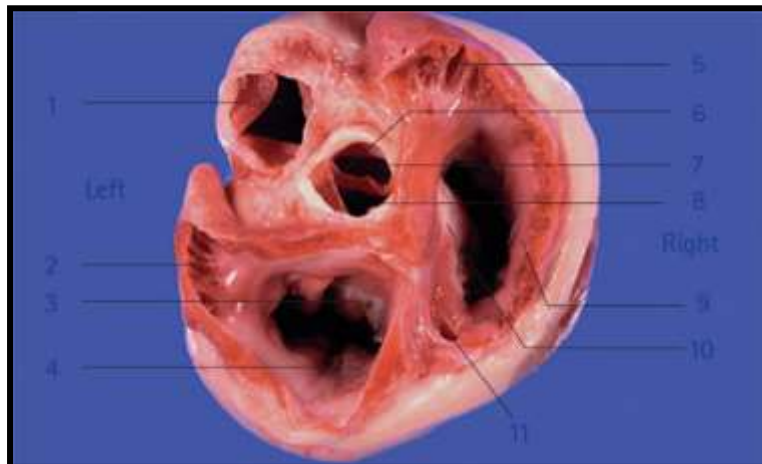


**Figura 5:** Corazón canino: ventricular derecho = izquierda; d = derecha; a = arteria; v = vena. 1. Aorta 2. Tronco pulmonar 3. Válvula pulmonar 4. Cresta supraventricular 5. Ventrículo derecho 6. Aurícula i. 7. V. coronaria mayor. 8. Rama interventricular craneal de a. coronaria i. 9. Válvula tricúspide 10. Ventrículo izquierdo **Fuente:** Ware (2007)

### 3.2.4. Estructuras valvulares

La válvula tricúspide o aurículoventricular derecha, tiene dos valvas principales en el perro (Kittleson, 2000). El proceso lateral o parietal que es más grande y el folíolo septal o medial, el más pequeño que se encuentra por el área del tabique membranoso. Según Sisson *et al.* (2005) la válvula pulmonar semilunar presenta

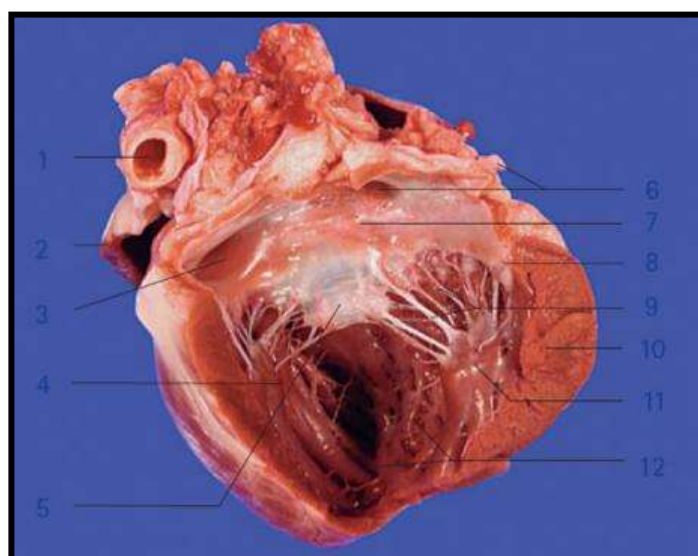
similitud en apariencia, pero es más delgada que la válvula aórtica. No hay ostia coronaria detrás de las cúspides de la válvula pulmonar.



**Figura 6:** Corazón canino: vista dorsal de válvulas cardíacas. I = izquierda; D = derecha 1. Válvula pulmonar 2. Músculo pectinado en la aurícula izquierda 3. Válvula mitral: valva septal (anterior) 4. Válvula mitral: valva parietal (posterior) 5. Músculo pectinado en la aurícula derecha 6. Válvula aórtica: valva izquierda 7. Válvula aórtica: cúspide derecha 8. Cúspide caudal 9. Válvula tricúspide: valva parietal 10. Válvula tricúspide: valva septal 11. Seno coronario. Ventriculo izquierdo **Fuente:** Ware (2007)

### 3.2.5. Aurícula izquierda

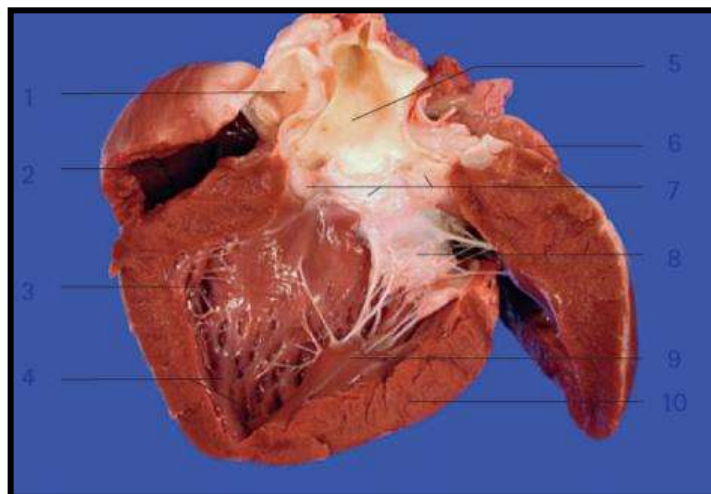
La aurícula izquierda se caracteriza para Allen *et al.* (2019), por recibir la sangre oxigenada que proviene de la circulación pulmonar a través de las venas pulmonares y se divide en la orejuela y el cuerpo de la aurícula izquierda. Se encuentra ubicada en la cara dorsocaudal al corazón, en la parte inferior de la carina de la tráquea y de los principales bronquios. La orejuela izquierda se caracteriza por presentar un gran número de trabéculas (Gálvez, 2010).



**Figura 7:** Corazón canino: tracto de entrada ventricular izquierda. I = izquierda; D = derecha; M = músculo; V = vena. 1. Aorta descendente 2. Pared ventricular d. 3. Aurícula L. 4. Músculo papilar ventral. 5. Cúspide mitral septal (anterior) 6. V pulmonar. 7. Tabique interauricular 8. Cúspide mitral parietal (posterior) 9. Cuerdas tendinosas 10. Pared libre ventricular L. 11. Músculo papilar dorsal. 12. Trabeculae carneae **Fuente:** Ware (2007)

### 3.2.6. Ventrículo izquierdo

Koning y Liebich (2011) establecieron como la estructura más grande de todo el corazón y es el encargado de bombear la sangre hacia toda la circulación sistémica, la estructura miocárdica que la conforma presenta un tamaño 3 veces mayor a la del ventrículo derecho. Presenta una estructura cónica y al momento de abrirse la hoja del septo de la válvula mitral, ésta divide de manera fisiológica en una región para su entrada y salida (Ghiassi, Shirani, Veshkini y Bahonar, 2019)



**Figura 8** Corazón canino: tracto de salida ventricular izquierdo I = izquierda; D = derecha; M = músculo. 1. Tronco pulmonar 2. Región de salida del ventrículo derecho 3. Tabique interventricular 4. Trabéculas carneae 5. Aorta ascendente 6. Aurícula izquierda 7. Cúspides de la válvula aórtica 8. Cúspide septal mitral 9. Músculo papilar dorsal. 10. Ventrículo I. **Fuente:** Ware (2007)

La presencia de trabéculas para Hernández (2009), es una característica del ventrículo izquierdo pero la diferencia es que se encuentran en menor cantidad que la del ventrículo derecho. Se han observado estructuras en forma de pequeñas láminas las cuales cruzan la cavidad ventricular y se las ha denominado tendones falsos. Atkins *et al.* (2009) establecieron que el septo membranoso se encuentra formando parte de la porción debajo de la unión de las cúspides aórticas no coronarias izquierdas y caudal a la cresta septal interventricular entre el tejido de la cúspide caudal.

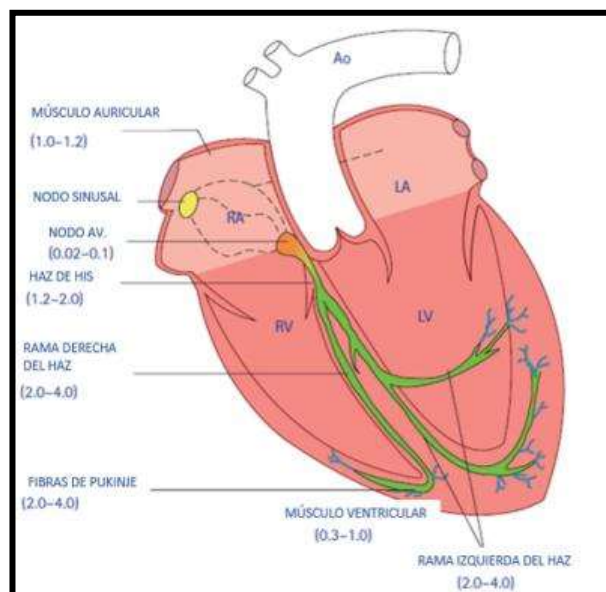
### 3.2.7. Vasos sanguíneos principales

Las arterias coronarias tanto izquierda como derecha para Konig y Liebich (2004) nacen de la raíz de la aorta detrás de las valvas. Estas arterias se despliegan sobre la superficie externa del corazón antes de que sus ramas invadan el miocardio, la arteria principal izquierda se caracteriza por ser muy corta con un diámetro de 5 mm

(Buba, Ana, Marlos y Sousa, 2017). Las venas coronarias más pequeñas para Cavallo (2017) fluyen hacia la gran vena coronaria, que desemboca en el seno coronario en la aurícula derecha caudal.

### 3.3. Sistema de conducción

El nodo sinoauricular para Pérez (2009) se caracteriza por presentar células especializadas denominadas cardiomiocitos, los cuales son responsables de la formación de los impulsos eléctricos de manera automática y más rápida o despolarización diastólica espontánea, que genera el proceso de contractibilidad del corazón. El nodo sinoauricular se encuentra localizado según Cunnigham (2014) de manera craneal a la aurícula derecha, cerca de su unión con la vena cava craneal. Los impulsos eléctricos que son formados en el nodo sinoauricular se dirigirán al nodo auriculoventricular de manera rápida por acción de las fibras especializadas internodales, las cuales facilitan la conducción.



**Figura 9** Sistema de conducción cardíaca. Los componentes principales del sistema de conducción cardíaca, con la velocidad de conducción aproximada (m/s) entre paréntesis. **Fuente:** Cunnigham (2014)

El nodo auricular es aquel que recepta los impulsos nerviosos y permite su posterior control y transmisión hacia los ventrículos, este se encuentra localizado en el lado ventral derecho del tabique interauricular (Cunnigham, 2014), cerca del folículo tricúspide septal (Kittleson y Kienle, 2000). Las células nodales auriculoventriculares son pequeñas y ramificadas, lo que causa una conducción lenta, provocando que se



retarden los impulsos eléctricos, lo que da tiempo para la contracción auricular antes de la contracción ventricular (Pérez, 2009; Cunnigham, 2014).

Los impulsos eléctricos descritos por Figueira, Chammas y Guido (2008) ingresan al haz de His después de pasar a través del nodo auriculoventricular. La conducción por el haz de His se realiza de manera rápida generando una distribución tanto en su rama izquierda como derecha. La rama derecha del haz desciende por el lado derecho y se ramifica distalmente. La rama izquierda del haz se divide en un fascículo septal, un fascículo posterior o caudal, que sirve a la cara ventrocaudal de la pared del ventrículo izquierdo y un fascículo anterior que sirve a la pared craneal (Cavallo, 2017). Un sistema de ramificación de fibras de Purkinje transmite impulsos eléctricos desde las ramas del haz hacia el miocardio ventricular.

### **3.3.1. Electrofisiología cardíaca**

Los potenciales de acción cardíaca para Cunnigham (2014) se generan cuando existe un cambio en la acción de los electrolitos como el sodio ( $\text{Na}^+$ ), potasio ( $\text{K}^+$ ) y calcio ( $\text{Ca}^{++}$ ). El cambio transmembrana de todos estos iones hacia la célula por Calderón *et al.* (2014) dependen completamente de canales que se abren y cierran dependiendo de la necesidad. La duración de los potenciales de acción cardíaca es mayor que la de los tejidos no cardíacos. Los potenciales de acción cardíaca también difieren entre los tipos de células cardíacas, dependiendo de la ubicación y función celular (Hornig *et al.*, 2018). Hay dos tipos principales de potenciales de acción cardíaca, la primera que es una respuesta rápida siendo esta típica de las células musculares auriculares, ventriculares y fibras de Purkinje; mientras que otra denominada por Encina *et al.* (2010) presenta una respuesta lenta, característica de las células nodales sinoauriculares y auriculoventriculares.

#### **3.3.1.1. Potencial de membrana en reposo**

La membrana celular cardíaca encargada de la transmisión del impulso nervioso para el proceso de contractibilidad mantiene un gradiente de ciertos iones y enzimas entre el ambiente intra y extracelular (Vega, 2006). En las células miocárdicas normales en reposo, la diferencia de potencial eléctrico a través del sarcolema es de aproximadamente  $-70$  mV, por lo que el interior de la célula se encuentra en estado



negativo a diferencia del exterior. Kittleson y Kienle (2000) mencionan que este potencial de reposo en las células se encuentra determinado por el equilibrio electroquímico determinado por la polaridad de los diferentes electrolitos y su correspondiente carga. La concentración de  $K^+$  dentro de la célula es mucho mayor que la de afuera; por el contrario, las concentraciones extracelulares de  $Na^+$  y  $Ca^{++}$  superan las concentraciones intracelulares (Pibot y Rush, 2002). El sarcolema en reposo es relativamente permeable al  $K^+$ , pero no al  $Na^+$  y  $Ca^{++}$ , así como a las proteínas intracelulares cargadas negativamente (Ramos *et al.*, 2017).

### **3.4. Fisiología cardiovascular**

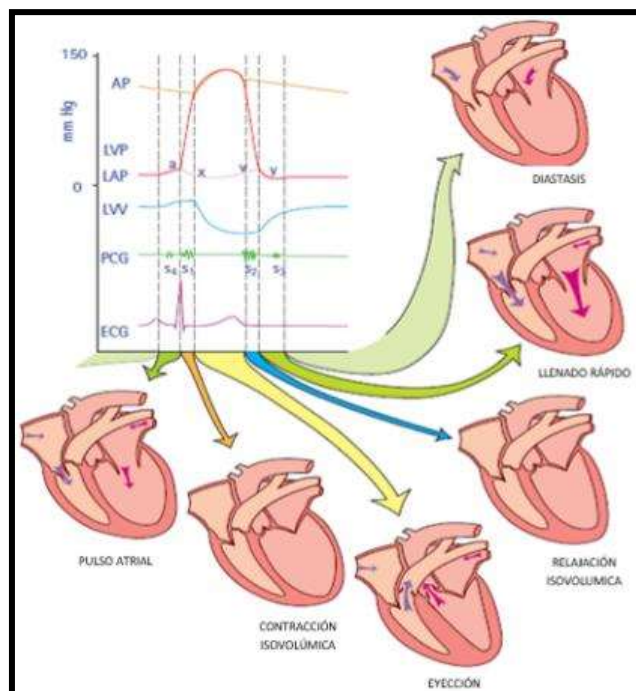
#### **3.4.1. Ciclo cardíaco**

El ciclo cardíaco se divide por Cunnigham (2014) en diástole ventricular cuando las cúspides de las válvulas aurículoventriculares que se encuentra abiertas permiten el llenado ventricular para que durante la sístole ventricular se genere la contracción de los ventrículos izquierdo y derecho e induzca la eyección de sangre a través de las válvulas aórtica y pulmonar para la circulación sistémica como pulmonar con una duración en el perro de 0,15 a 0,28 segundos. La relación de los ruidos cardíacos y el ciclo cardíaco establecido por Figueira *et al.* (2008) se basa en que se escucha dos ruidos cardíacos principales, el primer ruido (S1) y el segundo ruido (S2). El S1 se asocia con el cierre de las válvulas tricúspide y mitral que produce un reflujo retrógrado momentáneo de sangre para Pibot y Rush (2002) desde los ventrículos a las aurículas al comienzo de la sístole ventricular que, cuando se detiene de repente contra las válvulas cerradas, crea una breve vibración en la sangre y las paredes cardíacas que son las responsables del ruido.

El S2 asoció Calderón *et al.* (2014) con el cierre de la válvula aórtica en el lado izquierdo del corazón y de la válvula pulmonar en el lado derecho siendo esta más breve, aguda y más intensa que la primera.

El torrente de la sangre dentro de los ventrículos durante la fase de llenado rápido al principio de la diástole genera choque y turbulencia en las paredes ventriculares generando de esta manera el tercer ruido cardíaco (S3) (Cunnigham, 2014). Un

cuarto ruido cardíaco (S4), si es audible, se produce exactamente al final de la diástole durante la sístole auricular (House y Park, 2010).



**Figura 10** Diagrama del ciclo cardíaco que muestra las interrelaciones entre la activación eléctrica; presiones dentro de la aurícula, el ventrículo y el gran vaso asociado; cambios en el volumen ventricular; y ruidos cardíacos. Las fases del ciclo cardíaco se indican mediante flechas de colores que correlacionan su momento de aparición, en el gráfico con ilustraciones pictóricas de los eventos cardíacos. Se ilustra la sincronización de los sonidos S3 y S4, aunque estos sonidos no son escuchados en perros y gatos normales  
**Fuente:** Cunningham (2014)

Fisiológicamente para Pérez (2009) la circulación puede establecerse en 2 tipos: la primera o sistémica que transporta sangre oxigenada de las venas pulmonares a la aurícula izquierda para pasar al ventrículo izquierdo y finalmente a los órganos sistémicos. La circulación pulmonar tiene como función básica por Pérez (2009) llevar la sangre desoxigenada proveniente de las venas cavas hacia la aurícula derecha, luego al ventrículo derecho y a través de la arteria pulmonar llegar a los pulmones donde se produce el intercambio gaseoso y luego por medio de las venas pulmonares lleva la sangre oxigenada a la aurícula izquierda, donde comienza nuevamente el ciclo (Belerenian y Mendoza, 2001).

Dado que las células miocárdicas para Pibot y Rush, (2002) forman un sincitio funcional y a su vez el potencial de acción provoca una contracción, cualquier célula muscular cardíaca puede iniciar un latido. Gran parte de las células musculares cardíacas tienen la propiedad de permanecer estables cuando el potencial de membrana está en reposo, sin generar uno por sí mismas (Sisson y Grossman,



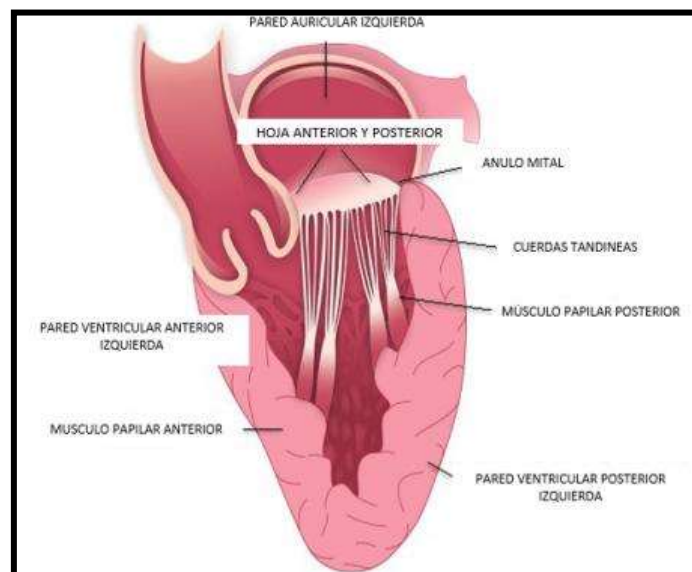
2001). Sin embargo, existen algunas células cardíacas especializadas que pueden despolarizarse de manera espontánea hasta alcanzar el umbral necesario para iniciar un potencial de acción y cuando esto ocurre, se produce un latido cardíaco (Koning *et al.*, 2011).

Estas células cardíacas que se despolarizan según Calderón *et al.* (2014) espontáneamente se denominan células marcapasos, ya que producen latidos y determinan la frecuencia o el ritmo cardíaco. Solo la célula marcapasos que llegue a alcanzar el umbral, genera un latido concreto. En un corazón sano, las células marcapasos que con mayor rapidez se despolarizan se encuentran en el nódulo sinoauricular, localizado en la pared auricular derecha, en el punto donde la vena cava entra en la misma (Cunnigham, 2014).

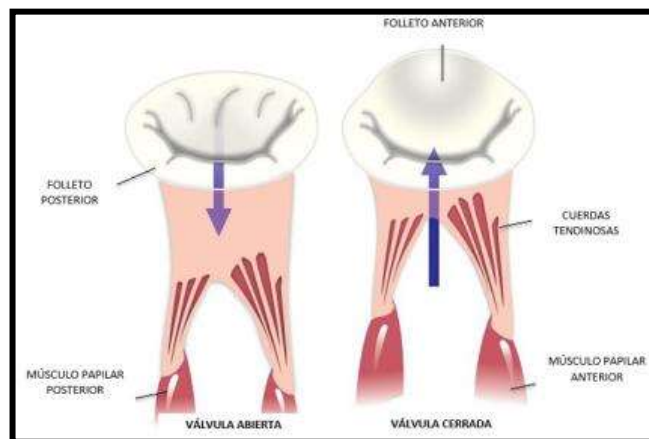
Para Pérez (2009) cuando se genera una despolarización, esta se propaga con rapidez de una célula a otra a través de la aurícula derecha e izquierda, provocando la contracción de ambas. A continuación, el potencial de acción se propaga lentamente, a lo largo de una ruta especial de células musculares cardíacas situadas entre las aurículas y los ventrículos, formada por el nódulo auriculoventricular y la primera porción del haz de His (Encina *et al.*, 2010).

### 3.5. Degeneración Valvular Mitral Mixomatosa

#### 3.5.1. Características macroscópicas de la válvula mitral

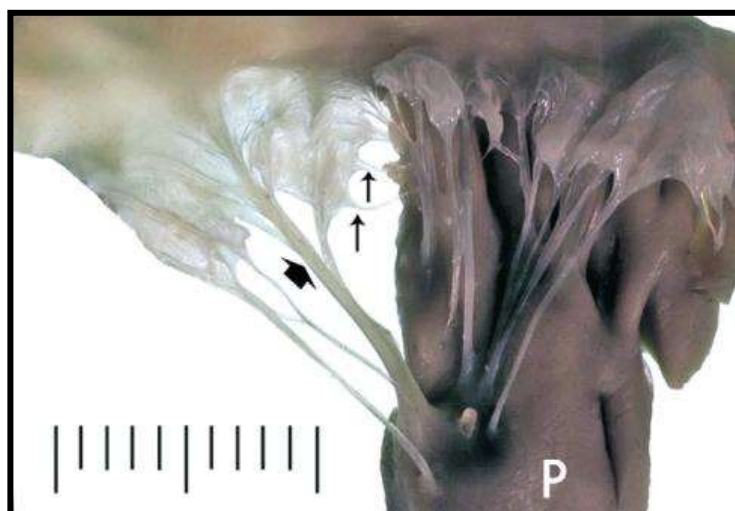


**Figura 11** Aparato de la válvula mitral. Las valvas de las válvulas, el anillo mitral, las cuerdas tendinosas, los músculos papilares, el ventrículo izquierdo y las paredes auriculares forman el aparato de la válvula mitral. **Fuente:** Orozco (2019)



**Figura 12.** Anillo mitral, cuerdas tendinosas y músculo papilar durante el ciclo cardíaco. La valva posterior es más pequeña, más delgada. La valva anterior tiene un módulo de elasticidad más alto debido a una capa fibrosa más gruesa. Los folíolos tienen una curvatura que reduce el estrés. El acortamiento del músculo papilar a lo largo de la relajación isovolumétrica del ventrículo izquierdo puede contribuir a la apertura de la válvula mitral, mientras que el alargamiento del músculo papilar durante la diástole tardía permite el cierre de la valva de la válvula mitral. **Fuente:** Orozco (2019)

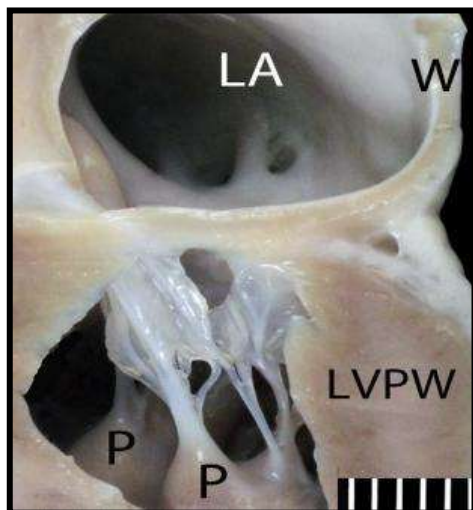
Para Cardia (2018), la estructura mitral se encuentra conformada por seis componentes: las valvas de la válvula mitral, el anillo de la válvula mitral, la pared posterior de la aurícula izquierda, los músculos papilares del ventrículo izquierdo, las cuerdas tendinosas y la pared ventricular izquierda asociada. Las cuerdas tendinosas de la válvula mitral según Corcoran, Macrae, y Summers (2019) se caracterizan por determinar la contracción ventricular de manera eficaz y contundente para optimizar el rendimiento sistólico ventricular izquierdo, lo que determina la importancia entre la interacción valvuloventricular (Ghiassi *et al.*, 2019).



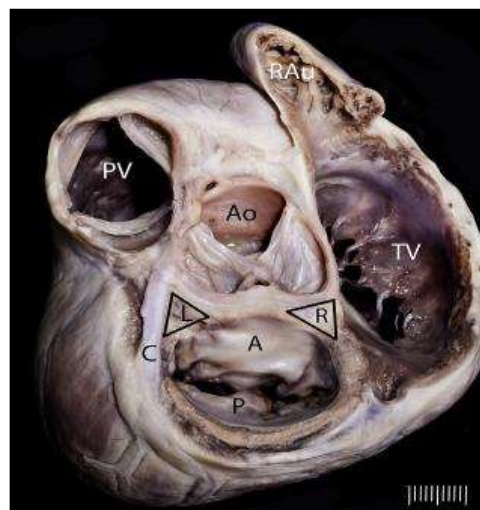
**Figura 13** Vista dorsolateral valvular mitral normal. Músculo papilar (P) que se encuentra debajo. Varias cuerdas delgadas de primer orden se identifican mediante flechas verticales pequeñas. Las cuerdas más gruesas de primer orden se ven inmediatamente a su derecha. Inserto de cordal de segundo orden (flecha ancha) en la superficie inferior de la válvula **Fuente:** Philip (2012)

### 3.5.1.1. Válvula Mitral

La válvula mitral presenta valvas anterior o septal y posterior o parietal. El apoyo entre la pared auricular izquierda y ventricular izquierda, se denomina anillo mitral (ACVIM, 2014) y lo constituye una red de elastina con fibras de colágeno y cartílago denominado esqueleto fibroso (Aupperle, 2012). Esta estructura según Boswood, Hezzell, Summerfield, Boswood y Belshaw (2018) refuerza el miocardio internamente, fija las cúspides de las válvulas, reduce la dilatación excesiva de los orificios valvulares, genera la inserción del miocito auricular y ventricular, y amortigua la conducción de impulsos eléctricos de aurículas y ventrículos.



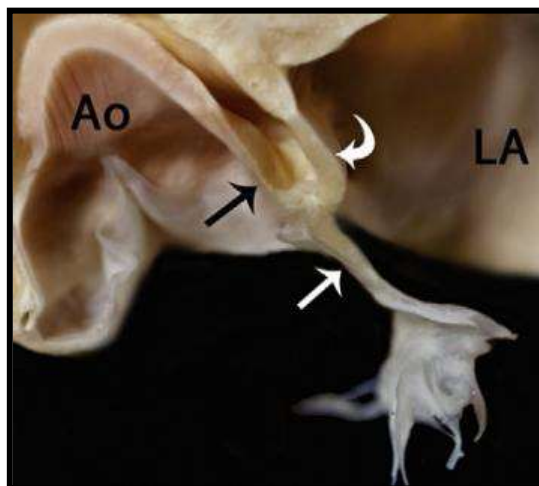
**Figura 14** Corte sagital de una válvula mitral y un aparato subvalvular normales. Estas valvas normales son delgadas, claras y translúcidas y las cuerdas tendinosas son lisas y simétricas. LA, aurícula izquierda; W, pared posterior de la aurícula izquierda; LVPW, pared posterior del ventrículo izquierdo; P, músculo papilar. **Fuente:** Philip (2012)



**Figura 15** Vista transversal de la base cardíaca. El anillo mitral anterior está flanqueado por los trigónos izquierdo (L) y derecho (R) (cuerpos fibrosos). El trigono fibroso derecho representa la confluencia de tejido conectivo fibroso asociado con la cara dorsal de la raíz aórtica (Ao), la válvula mitral anterior (A), la válvula tricúspide (TV) y el tabique membranoso. El anillo está bordeado por la rama circunfleja izquierda de la arteria coronaria (C) y el seno coronario. Una porción del apéndice auricular derecho (RAu) permanece adherida. P, valva de la válvula mitral posterior (caudal). **Fuente:** Philip (2012)

La base fibrosa establecida por Ghiassi *et al.* (2019) se encuentra entre los orificios auriculoventriculares izquierdo y derecho por el margen caudal de la raíz aórtica. En esta zona el anillo de la válvula mitral anterior presenta (Suh *et al.*, 2017) el trigono fibroso izquierdo y derecho de colágeno. En el trigono se encuentra la unión de la válvula mitral anterior y aórtica, debajo de la valva aórtica coronaria izquierda de consistencia fibrosa. El trigono fibroso derecho se encuentra ubicado entre la interacción del tabique membranoso auriculoventricular, el anillo de las válvulas mitral, tricúspide y el anillo aórtico (Willesen *et al.*, 2016; Menciotti, 2017).

Para Vatnikov *et al.* (2020) la unión de la valva de la válvula mitral posterior, el tracto de entrada la pared posterior del ventrículo izquierdo forma el anillo posterior. La estructura parábola hiperbólica en la unión auriculoventricular genera una curvatura que reduce el estrés de los folletos (Reyes *et al.*, 2013) que se establece como aspecto importante para determinar el tamaño del anillo, durante la contracción y presión forjada en la aurícula y ventrículo izquierdo que se relacionan a fases de estrés valvular (Savarese *et al.*, 2018). Con una presión de llenado normal, se determinó que el orificio de la válvula mitral canina al final de la sístole era 28% menos que en diástole, pero al ser sometida a una alta carga de volumen, el orificio de la válvula mitral aumentó un 30% sobre lo normal, lo que predispuso al desarrollo de la regurgitación mitral (Achiel *et al.*, 2020).



**Figura 16** Corte sagital en trectos de entrada y salida del ventrículo izquierdo, raíz aórtica (Ao). Hay continuidad de la valva de la válvula mitral anterior (flecha blanca recta) con la cara posterior de la raíz aórtica (flecha negra recta). LA, aurícula izquierda. **Fuente:** Philip (2012)

El efecto de la dilatación anular sobre la dinámica de la valva y sus cuerdas se ha demostrado con Coelho, Abreu, Schulien y Cherem, (2018) la coaptación retardada valvular, regurgitación incrementada con tensión elevada de las valvas y cuerdas. Por lo tanto, se determinó que el volumen sistólico regurgitante de la MMDV incrementa el daño del aparato de la válvula mitral y agravar la insuficiencia valvular (Stepien *et al.*, 2020), lo que da como resultado un proceso degenerativo en circuito cerrado (Li *et al.*, 2019).

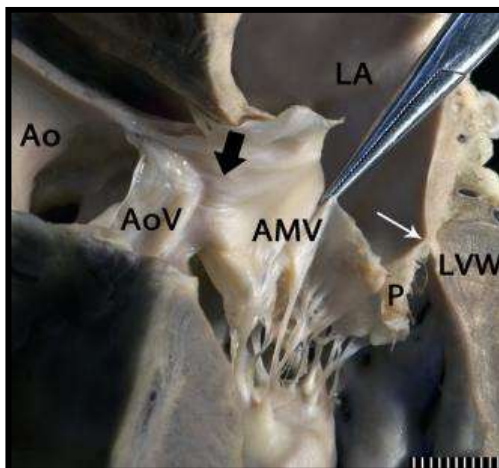


Figura 17 Corte sagital de trectos de entrada y salida del ventrículo izquierdo, raíz aórtica (Ao). Hay continuidad de la valva de la válvula mitral anterior (flecha blanca recta) con la cara posterior de la raíz aórtica (flecha negra recta). LA, aurícula izquierda. Fuente: Philip (2012)

### 3.5.1.2. Cuerdas tendinosas y músculos papilares

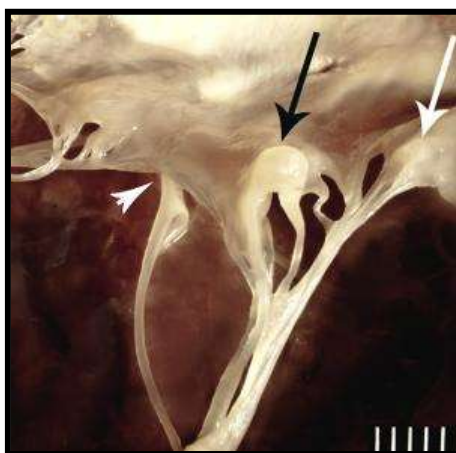
El cierre de la válvula mitral es la coordinación que Nakamura *et al.* (2016) valoró entre el anillo auriculoventricular izquierdo, las valvas mitrales y el aparato subvalvular. Las valvas se unen a los músculos papilares anterior y posterior de forma directa a la pared ventricular por las cuerdas fibrosas como mecanismo para prevenir el prolapso y la regurgitación de la válvula mitral (Corcoran *et al.*, 2019). De esta manera, todas las cuerdas que se encuentran en buen estado son quienes controlan la contracción ventricular, mejoran la función sistólica del ventrículo izquierdo con la reducción de la poscarga regional; se preserva la geometría y mejorar el rendimiento ventricular (Khor, 2018).

Las cuerdas tendinosas mitrales presentan diferentes ramificaciones y grosores variables. Por lo que se los ha clasificado por los sitios de inserción en las valvas de la válvula mitral.

- a. Marginal o primer orden, que representan a las cuerdas delgadas y surgen del músculo papilar, se insertan en los bordes libres de las valvas y se insertan en el margen libre de las regiones comisurales (Boswood *et al.*, 2020; Hezzell, 2019)
- b. Basales, suspensión, ventriculares, puntal o segundo orden que surgen del músculo papilar y por lo general son más grandes que las de primer orden y

se insertan más allá en la superficie inferior de las valvas, entre la unión de la zona lisa y rugosa. Las primeras como segundas pueden ser originarias de una cuerda común bifurcada (Keene *et al.*, 2019; Hezzell, 2019).

- c. Las cuerdas de tercer orden aparecen por Boswood *et al.* (2020) de la pared septal y se insertan de manera similar a las de segundo orden o al borde adjunto de la válvula con menor frecuencia en perros. Estas cuerdas de manera paulatina van aumentando de grosor desde las cuerdas marginales hasta las que están ubicadas en la zona central (Keene *et al.*, 2019).



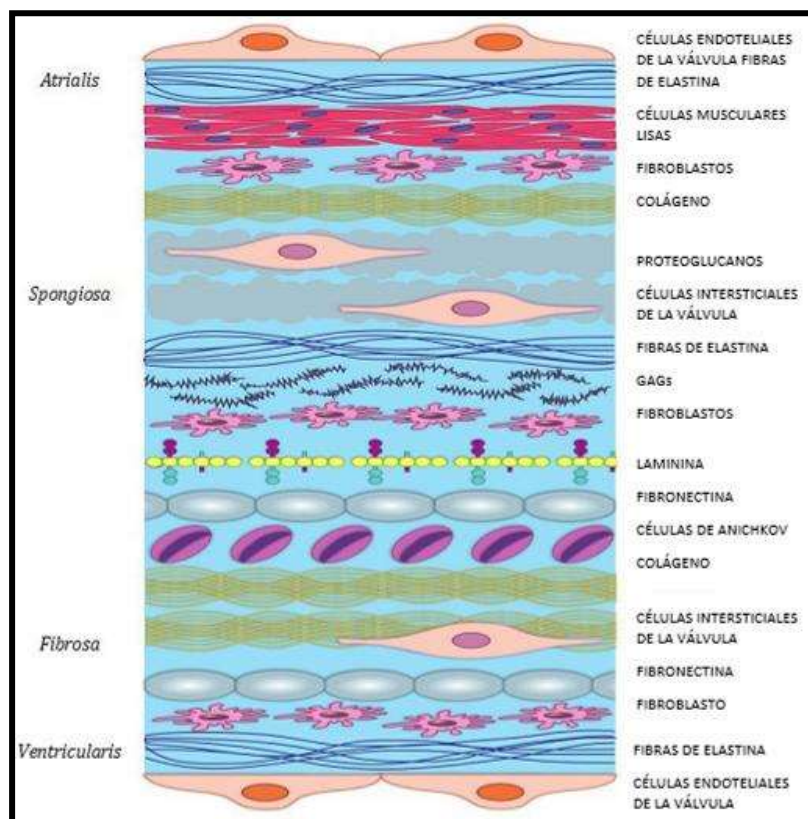
**Figura 18** Vista dorsolateral de valvas mixomatosas de la válvula. Pequeñas densidades nodulares son evidentes en algunos bordes (flecha blanca) y en algunos cortes se fusionan para formar lesiones más pronunciadas (flecha negra) siendo estas de primer orden ("marginales") excepto una cuerda de segundo orden ("ventral") (punta de flecha blanca). **Fuente:** Philip (2012)

Cada una de las valvas mitral acoge las cuerdas tendinosas de los músculos papilares anterior y posterior. El músculo papilar posterior se origina en la pared posterior cercana al surco interventricular subsinuoso sin tener contacto con la pared interventricular (Tan *et al.*, 2019). La parte ventral de los músculos papilares se presentan con divisiones de uno a tres segmentos en el ápice o base.

La dinámica de los músculos papilares para Ghiassi *et al.* (2019) contribuye a mejorar la convergencia entre las valvas. La reducción del músculo papilar durante el proceso de relajación volumétrica en el ventrículo izquierdo facilita la apertura de la válvula mitral, mientras que al elongarse durante la fase diastólica tardía favorece al cierre completo de las valvas de la válvula mitral (Boswood *et al.*, 2018).

### 3.5.2. Características microscópicas de la válvula mitral

La válvula se constituye de una capa de células endoteliales con fibroblastos, células musculares lisas, fibras de colágeno y elásticas (Suh *et al.*, 2017). La capa esponjosa contiene proteoglicanos y glicosaminoglicanos, sustancia fundamental con inclusión de colágeno, fibras elásticas, fibroblastos y células de Anichkov; que inicia desde el anillo hasta el borde libre de la valva (Silva *et al.*, 2018)



**Figura 19** Capas histológicas de la válvula mitral. El atrial comprende una capa delgada de células endoteliales sostenidas por fibras de elastina orientadas radialmente que minimizan las fuerzas de cizallamiento en el lado de flujo de la valva, lo que les permite experimentar un estiramiento y retroceso significativos; también hay fibroblastos, músculo liso y fibras de colágeno I, III y VI. La esponjosa es rica en proteoglicanos y glicosaminoglicanos (GAG), fibras de elastina, fibroblastos, células de Anichkov, laminina, fibronectina y fibras de colágeno I, III y VI. En la valva anterior hay células adiposas. La fibrosa es una capa densa y gruesa de fibras compactas de colágeno I, III, VI y fibronectina, con una cantidad dispersa de fibroblastos. La ventricularis tiene fibras de elastina a través de la válvula y fibras de colágeno orientadas circunferencialmente y en pequeñas cantidades. **Fuente:** Orozco (2019)

La capa esponjosa en su tercio proximal para Silva *et al.* (2018) presenta células adiposas; mientras que, la capa fibrosa más densa contiene colágeno y fibroblastos que se mantiene por el anillo proximal y el núcleo central de las cuerdas tendinosas a distal. La estructura ventricularis contiene una capa delgada similar al atrialis pero sin células de musculatura lisa.



Las fibras elásticas se encuentran generalmente en todas las valvas, pero con mayor cantidad en la capa subauricular. Las fibras de colágeno presentan un diámetro mayor mientras que las fibras más delgadas se encuentran dentro de la sustancia fundamental de la matriz extracelular (Sargent *et al.*, 2014).

La válvula mitral canina presenta las siguientes características inmunohistoquímicas según Richards *et al.* (2012): la membrana basal subendotelial que contiene fibronectina, laminina, colágeno I, III, IV y VI en cantidades menores y sulfato de heparina, con estructura más delgada en el lado ventricular en relación con la cara auricular. La capa esponjosa presenta en menor cantidad el colágeno I, III, laminina y fibronectina, pero el colágeno VI en cantidad más considerada. El atrialis contiene en mayor cantidad elastina y en cantidad reducida el colágeno I, III y VI (Dickson *et al.*, 2017). La capa fibrosa se constituye de colágeno I, III y VI, pero cantidades reducidas de colágeno IV y fibronectina. La ventricularis contiene colágeno I y III (Alihosseini y Kurtdede, 2019).

#### **3.5.2.1. Características microscópicas de las cuerdas tendinosas.**

Las células endoteliales aplanadas son la capa externa (Boswood *et al.*, 2018). El endotelio se mantiene separado por fibras elásticas, haces de colágeno densos, fibras elásticas, fibroblastos y nervios escasos por la lámina basal (Alihosseini y Kurtdede, 2019). La estructura central contiene colágeno denso, ondulado y presenta alineación paralela al eje largo de la cuerda y en dirección de la carga. La función de los fibroblastos es sintetizar colágeno, elastina y proteínas de la matriz para reducir el estrés mecánico y por ende las condiciones de carga (Toaldo *et al.*, 2018).

Con la interacción de las cuerdas ante el músculo papilar; estas presentan una apertura y proyección hacia los haces de miocito, donde se relacionan y discurren entre las células endocárdicas (Coelho *et al.*, 2018). La principal característica es la presencia de colágeno suelto, fibras elásticas e inclusiones lipídicas en la unión papilocordal. La estructura endotelial de las cuerdas y la valva es constante en la inserción del lado ventricular de la valva (Keene *et al.*, 2019). El colágeno en las





cuerdas presenta una división donde la mayor parte continua con el componente fibroso y lo recorre hacia el anillo. Estas fibras de colágeno generan un entrelazamiento caracterizado como tejido de cesta en la zona central de la valva. Parte del colágeno central se orienta hacia el borde libre de la valva, contribuyendo a la capa fibrosa del área lisa de la valva (Ghiassi *et al.*, 2019).

### **3.5.2.2. Características microscópicas de vasos y nervios.**

Los músculos papilares y las válvulas mitrales presentan vasos mientras que las arterias de paredes delgadas aumentan en un 18% desde la punta del músculo papilar proximal hasta la base a un 48% para Ferasin *et al.* (2013) mientras que las arterias de paredes intermedias disminuyen de un 56% desde la punta papilar hasta la base a un 14% y finalmente las arterias de paredes gruesas disminuyeron de 62% desde la punta hasta la porción media a 38% para Hadian *et al.* (2010); siendo estos los principales vasos de drenaje y vías linfáticas.

Tanto los electrolitos, proteínas, líquido intersticial, entre otros compuestos; regresan a la vía venosa por la linfa mediante las ramas de la arteria coronaria. Los capilares linfáticos contienen una capa delgada de células endoteliales y se presentan en las regiones subepicárdicas, miocárdicas y subendocárdicas (Dickson *et al.*, 2017).

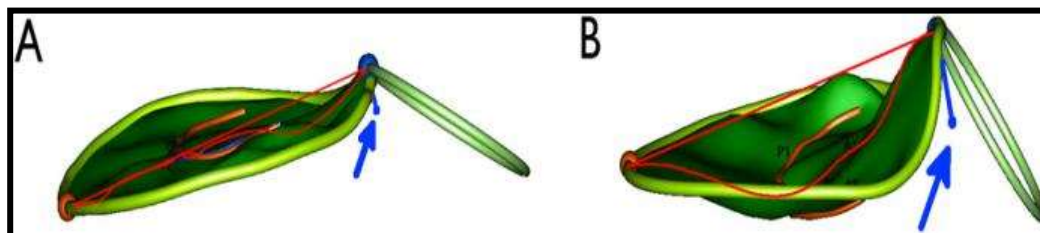
Las fibras nerviosas con funcionamiento simpático, se presentan mayormente en la zona proximal de las valvas, en menor cantidad en la parte medial y ausentes en la válvula distal y las cuerdas tendinosas (Alihosseini y Kurtde, 2019). Haces de fibras nerviosas de gran tamaño atraviesan el eje longitudinal de la valva; mientras que, los troncos nerviosos se mantienen perpendicularmente al eje longitudinal donde se encuentran vinculados con miocitos en la capa esponjosa con ramas nerviosas inervan músculos dentro del epimisio, perimisio y endomisio (Suh *et al.*, 2017).

Las fibras nerviosas tienen una capacidad de extensión más allá de los miocitos cardíacos, pero no se han podido determinar en el borde libre o la porción distal de la válvula, ni en las cuerdas (Achiel *et al.*, 2020).

### 3.5.3. Factores predisponentes

#### 3.5.3.1. Raza:

La estructura paraboloide hiperbólica de la válvula comúnmente denominada silla de montar, confiere ciertas ventajas mecánicas importantes para poder optimizar la curvatura valvar y así reducir el estrés de las tensiones por fuerzas de flujo que Menciotti *et al.*, (2018), en sus estudios demostró que la raza Cavalier King Charles Spaniels presentaba una reducción de la formación de las valvas y tenía una valva posterior de menor diámetro en relación a otras razas.



**Figura 20** Modelo de válvula mitral obtenido mediante RT-3DTTE y análisis fuera de línea de un Cavalier King Charles Spaniel (izquierda, A) y un perro de otra raza (derecha, B). Se puede observar que la carpa del folleto (línea roja) y la altura del anillo (barra azul apuntada por la flecha azul) se reducen en el Cavalier King Charles Spaniel, **Fuente:** Menciotti *et al.* (2018)

#### 3.5.3.2. Tamaño:

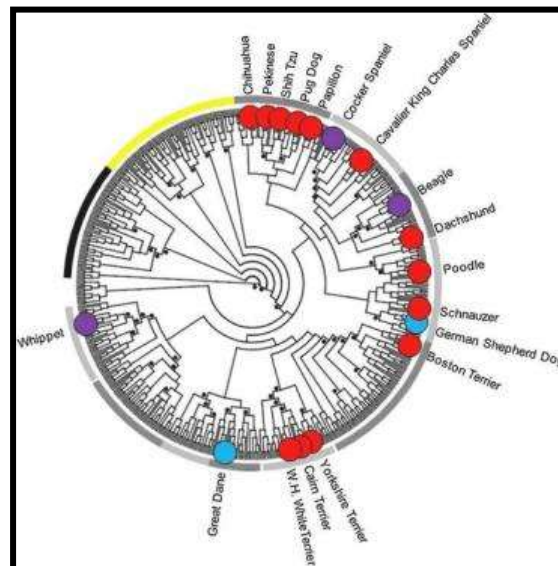
La determinación a una mayor predisposición a presentar MMVD en razas pequeñas y miniaturas se estableció por tres fuentes en común: morfológica, genética e histórica (Blake *et al.*, 2019). Los puntos en común morfológicos incluyen el tamaño corporal general, pero también pueden incluir formas o componentes esqueléticos que son comunes en animales muy pequeños. Las similitudes genéticas surgen de las mutaciones que restringen el crecimiento. Aparte de los genes bajo selección, las mutaciones que causan el MMVD pueden transmitirse con estos genes a través de lo que comúnmente se conoce como "autostop" (Oyama *et al.*, 2019).

Históricamente, es posible que todos los perros pequeños afectados por MMVD compartan un ancestro común único y hayan heredado un conjunto de mutaciones de esa fuente común que han aumentado la susceptibilidad a MMVD (Markby *et al.*, 2020)

### 3.5.3.3. Peso

El 75% de las razas con un peso corporal promedio menos de los 9 kg presentan problemas cardiovasculares como una causa importante de muerte en comparación con solo el 25 % de las razas con un peso promedio de más de 9 kg, donde se ha establecido que la principal causa es la remodelación cardíaca a nivel valvar generada por la MMVD (Sang *et al.*, 2016)

De esta manera Parker y Kilroy-glynn (2012) pudieron inferir a través de estas variables analizadas que variaciones en ciertos genes como NKX2-5, TGFb y SMAD2 que controla la formación de la válvula cardíaca, donde; mutaciones en NKX2-5 se han asociado con numerosos defectos cardíacos valvulares; y su vez se ha encontrado un solo halotipo que era idéntico por descendencia en el 93% de todos los perros de razas con pesos adultos de menos de 10 kg en promedio que representan a las tallas de pequeños a miniaturas y estas a su vez comparten al menos un ancestro común que contribuyó al alelo IGF1 como gen que afecta el tamaño corporal.

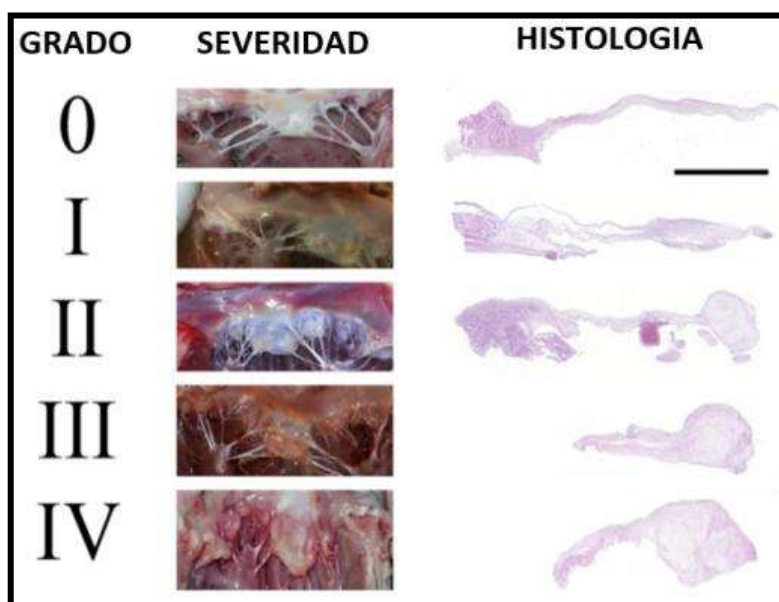


**Figura 21** Las razas en riesgo de MMVD se remontan a un ancestro común antiguo de las razas modernas. El arco negro indica los cánidos salvajes y el arco amarillo indica las razas antiguas. Todas las demás ramas comprenden las razas modernas. **Fuente:** Gordon *et al.* (2016)

### 3.5.4. Patología de la Degeneración Valvular Mitral Mixomatosa

La Degeneración Valvular Mitral Mixomatosa en perros se caracteriza por presentar una mayor celularidad, desorganización de la estructura valvular, así como la

transdiferenciación de las células endoteliales valvulares y las células intersticiales valvulares (Mattin, Brodbelt, Church y Boswood, 2019). La MMVD provoca el desarrollo de tejido conectivo degenerativo, que se manifiesta en la destrucción estridente excesiva y la alteración de la válvula con la pérdida de la organización del colágeno y la acumulación de proteoglicanos y glicosaminoglicanos en las valvas y cuerdas (Boswood *et al.*, 2020). Silva *et al.* (2018) demostró que durante la MMVD se da una reducción del 10% en el colágeno total y una reducción del 20% en el contenido de colágeno fibrilar en las áreas mixomatosas de las válvulas caninas con grado de leve a moderado (Vatnikov *et al.*, 2020; Menciotti, 2017)



**Figura 22** Esquema de clasificación de Whitney para la degeneración valvular mixomatosa. Se ilustran tanto la presentación macroscópica como la histológica. Nótese la ubicación de los nódulos mixomatosos en la punta de las valvas mitrales. Hay un aumento en el tamaño del nódulo con el grado, lo que da como resultado una marcada distorsión de la punta de la valva en grados superiores. En el grado IV, hay un engrosamiento evidente de las cuerdas tendinosas. **Fuente:** Markby *et al.* (2020)

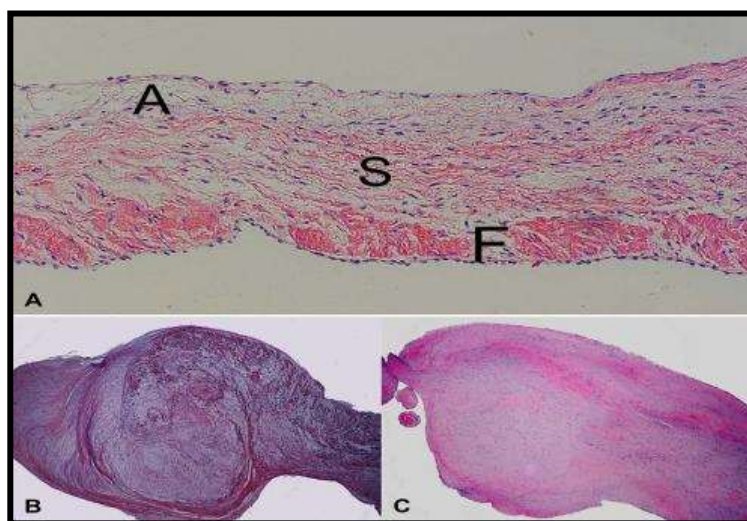
Estas alteraciones se conocen como mucopolisacáridos (Mamada, Chen, Takamura, Murakami y Uechi, 2020) que se caracterizan por una deficiencia funcional causada por una mutación genética de una enzima lisosómica que actúa sobre el catabolismo secuencial de los glicosaminoglicanos (Li *et al.*, 2019). Se ha informado que la ausencia de heparán sulfato y dermatán sulfato es una característica común en todos los síndromes mucopolisacáridos I, II y VI que afectan el corazón (Mcilwain y Rcs, 2019). Los factores de riesgo asociados con la progresión de la enfermedad o la muerte en perros con MMVD incluyen edad, sexo, intensidad del soplo cardíaco, grado de prolapso valvular, grado de regurgitación mitral, grado de agrandamiento

de la aurícula izquierda, gravedad de la hipertrofia excéntrica, ruptura de cuerdas tendinosas y concentraciones crecientes de péptidos natriuréticos (Tan *et al.*, 2019).

### 3.5.4.1. Alteración histopatológica

La estructura normal de las válvulas mitrales caninas presenta tres capas: la capa auricular que consiste en fibras elásticas, la capa esponjosa con glicosaminoglicanos y la capa de fibrosa con haces de colágeno densamente empaquetados. (Parker y Kilroy-glynn, 2012). El daño de las válvulas mixomatosas en perros se encuentra dada por la transdiferenciación de las células endoteliales valvulares (VEC) e intersticiales valvulares (VIC), aumento de la celularidad y desorganización de la estructura (Poser *et al.*, 2017). En válvulas degeneradas, los cambios se dan en la capa auricular por una acumulación de VIC transformado.

Para estadíos avanzados según Nakamura *et al.* (2016), los cambios se dan con la infiltración de glicosaminoglicanos en la capa esponjosa de la válvula y durante fases progresivas la cantidad de glicosaminoglicanos se incrementa e invade las otras capas. Las fibras elásticas se fragmentan y se parten, luego los haces de colágeno se desorientan por infiltración de glicosaminoglicanos (Cardia, 2018). Las fibrillas de colágeno se presentan con ruptura y se generan cambios similares igualmente en las cuerdas tendinosas (Philip, 2012; Reyes *et al.*, 2013).



**Figura 23** Histomorfología de válvulas mitrales normales y degeneradas (A) Las válvulas mitrales normales muestran una organización de capas bien diferenciada con atrialis (A), spongiosa (S) y fibrosa (F). Válvula mitral normal de un perro de 3 años. La válvula de enfermedad crónica canina (B) y la válvula mitral enferma (C) aparecen con desorganización de la estructura de la válvula nodular.

Fuente: Reyes *et al.* (2013)



### 3.5.4.2. Matriz Extracelular

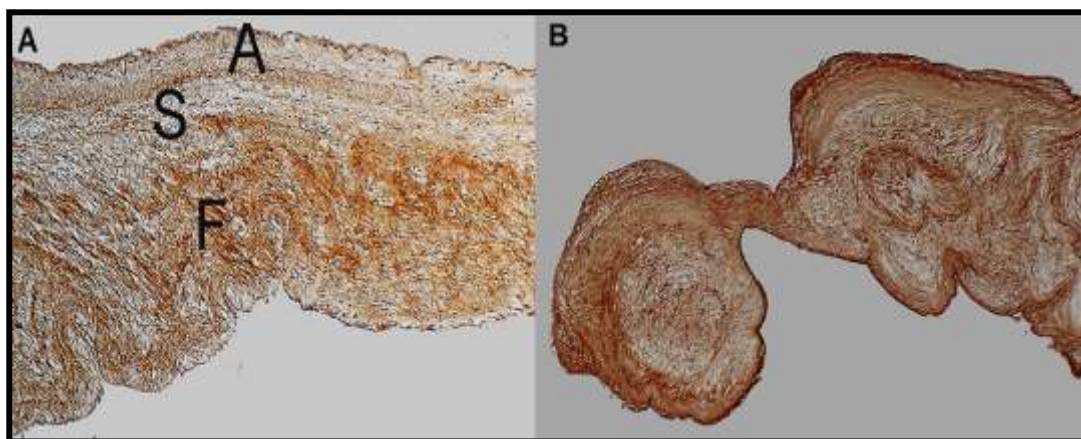
En la estructura valvular, la matriz extracelular (MEC), se produce por células endoteliales e intersticiales valvulares (Orozco, 2019). La MEC para Boswood *et al.* (2020) está constituido de varios componentes como el colágeno, elastina, fibronectina, laminina, proteoglicanos y glucosaminas que le da la característica una red física y química dinámica compleja.

Las válvulas cardíacas de algunas especies presentan colágeno de tipo I, III, IV, V y VI. El colágeno I y III es producido por fibroblastos, pero el tipo IV y VI son sintetizados por endotelio, fibroblastos y cardiomiocitos (Zois *et al.*, 2012). El colágeno VI en las válvulas mitrales caninas indican una cantidad de 472 mg/g como normal (Abbott y Larson, 2014).

La presencia de laminina es la mediación de las interacciones entre las células y la MEC que forma parte de la membrana basal del endotelio y los cardiomiocitos (Wang *et al.*, 2016). La elastina y la fibronectina son producidas de las células del músculo liso, los fibroblastos y el endotelio (Disatian, 2010).

Los componentes de la MEC en la válvula mitral presentan un patrón de distribución específico de refleja las fuerzas mecánicas en fase de sístole y diástole como lo es la flexibilidad de la capa esponjosa, elasticidad de la capa auricular y estabilidad de la capa fibrosa (Willesen *et al.*, 2016).

La inmunohistoquímica por parte de Philip (2012) en MMVD canina leve estableció que el colágeno I y III, generan una red fibrilar fina y suelta en la capa auricular y esponjosa con una membrana basal irregular. Para Bradshaw, Hadian, Corcoran, Han y Gu (2007) la MEC, laminina y colágeno VI incrementaron y se extendieron a la capa auricular, pero el colágeno I y III ya no presentaba sus capas características.



**Figura 24** Inmunohistoquímica de colágeno VI (A) Válvula cardíaca normal de un Schnauzer de 1 año: el colágeno VI formó una capa subendotelial delgada. La expresión fue leve en atrialis (A) y spongiosa (S), pero marcada en fibrosa (F). (B) Enfermedad valvular crónica grave de un chihuahua de 9 años: el colágeno VI fue moderadamente positivo en la capa subendotelial. Además apareció moderadamente en la periferia y levemente en el centro de los nódulos mixomatosos. **Fuente:** Markby et al. (2020)

En la MMVD canina avanzada se presentaron acumulaciones de fibronectina periférica en las lesiones nodulares, colágeno I se encontraba de manera difusa en todas las lesiones nodulares pero el colágeno III fue moderadamente positivo en el centro de los nódulos (Tan *et al.*, 2019) y el colágeno VI se incrementó notablemente. La laminina se depositó levemente de manera multifocal en la periferia de los nódulos mixomatosos junto con las membranas basales (Hadian *et al.*, 2010)

#### 3.5.4.3. Metaloproteinasas (MMPs)/TIMPs

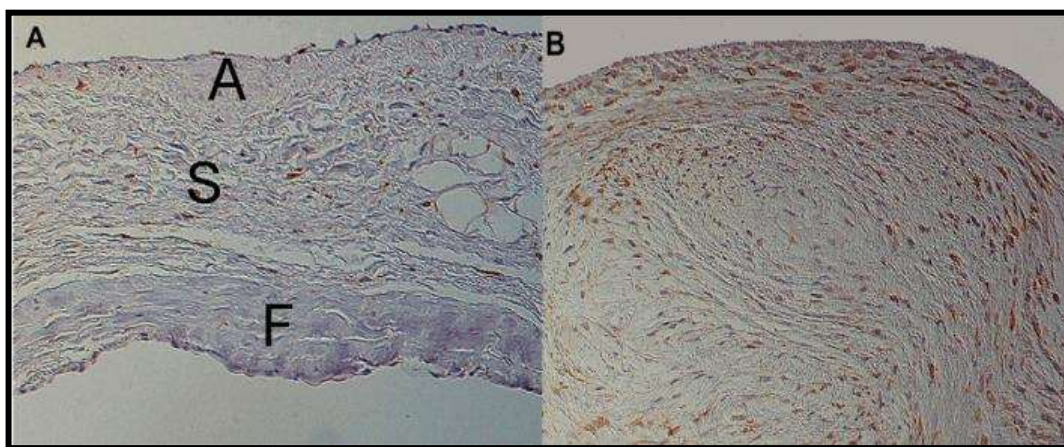
La ECM se encuentra en constantemente remodelado y equilibrio por la síntesis celular y su degradación por diferentes enzimas. Las metaloproteinasas de la matriz (MMP) desempeñan un papel importante para Park y Park (2019) en los procesos fisiológicos y en la patogénesis de las enfermedades que afectan a la ECM y se encuentran divididas en 5 grupos:

- Colagenasa (MMP-1, MMP -8, MMP-13, MMP-18)
- Gelatinasa A y B (MMP-2, MMP-9)
- Estromelina 1 y 2 (MMP-3, MMP-10)
- Estromelina 3 (MMP-11), V - Metaloelastasa (MMP-12)
- Unión a membrana (MMP-14, MMP-15, MMP-16, MMP-18)

Para Kvart *et al.*, (2010) las MMP son proteasas que dependen de  $Ca^{2+}$  y  $Zn^{2+}$  producidos y secretados como pro-MMP de zimógenos inactivos. La transcripción,

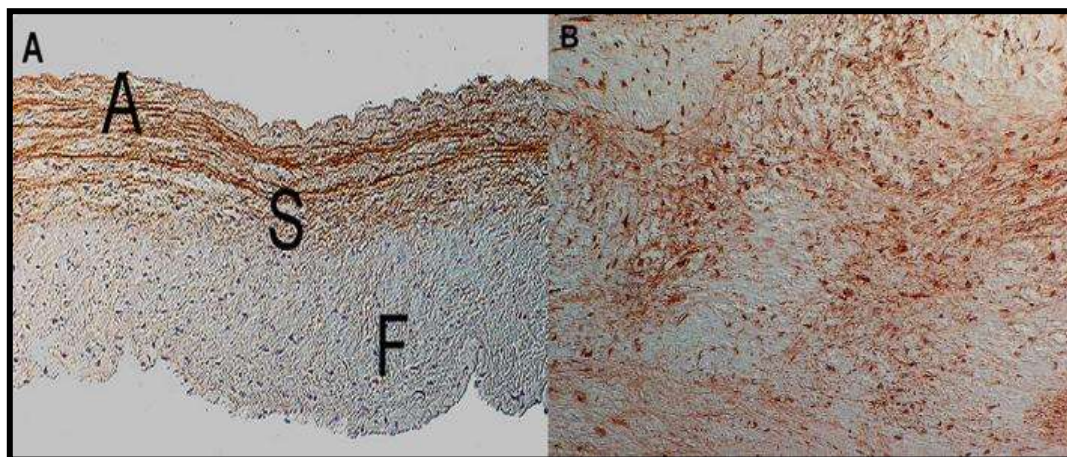
traducción, secreción o activación de MMP se da por mediadores como la angiotensina II, endotelina-1, catecolaminas, norepinefrina, TNF-a e interleucina-1b (Coelho *et al.*, 2018). El estrés oxidativo o mecánico también pueden alterar las MMP y el inhibidor tisular de la expresión de metaloproteinasas (TIMP) (Silva *et al.*, 2018).

La valoraciones inmunohistoquímicas de válvulas mitrales caninas normales indicaron: MMP-1, MMP-2, MMP-14 y TIMP-2 se expresaron levemente en células intersticiales individuales y la expresión de TIMP-3 fue intensa en numerosas células intersticiales en todas las capas (Willesen *et al.*, 2016).



**Figura 25** Inmunohistoquímica de MMP-14: (A) (aumento 6x) Válvula mitral canina normal de un Labrador de 2 años: Expresión de MMP-14 en células endoteliales y en células intersticiales individuales del atrialis (A) y esponjosa (S) pero no en la capa fibrosa (F). (B) (aumento de 6x) Pastor alemán de 10 años: Expresión de MMP-14 en numerosas células intersticiales en nódulos mixomatosos. **Fuente:** Markby et al. (2020)

Conforme la presentación de la MMVD canina por Philip (2012) incrementó, la expresión inmunohistoquímica de TIMP-2 y TIMP-3 incremento considerablemente y de MMP-2, MMP-9, MMP -14 se redujo.



**Figura 26** Inmunohistoquímica TIMP-3: (A) (aumento 4x) Válvula mitral canina normal de un Labrador de 2 años: Expresión de TIMP-3 en células endoteliales y en numerosas células intersticiales dentro de las capas auricular (A) y esponjosa (S) pero no dentro de la fibrosa (F). (B) Staffordshire terrier de 11 años: Expresión de TIMP-3 en numerosas células intersticiales y en el espacio extracelular de nódulos mixomatosos. **Fuente:** Reyes et al. (2013)



#### 3.5.4.4. Células

Las células endoteliales valvulares e intersticiales valvulares, presentan como función principal para Markby, Summers y Macrae (2017) el mantener la homeostasis de la válvula durante sus condiciones normales y participar en su proceso de reparación, así como también en remodelación de las válvulas enfermas. Tanto VIC como VEC tienen la capacidad de producir ECM, quimiocinas y enzimas catabólicas como MMP y sus inhibidores tisulares (TIMP) (Hadian *et al.*, 2010).

##### 3.5.4.4.1. Células Endoteliales Valvulares

Las VEC presentan un revestimiento de una sola celda en la superficie de ambos lados y funcionan como una barrera entre las valvas y la sangre (Keene *et al.*, 2019). Perros con MMVD presentan zonas dañadas o desnudas de la capa endotelial. En los tejidos de la válvula mixomatosa canina, las VEC presentaron protuberancias nucleares prominentes y activación por transdiferenciación en células positivas para  $\alpha$ -actina o miofibroblastos. El revestimiento endotelial parecía irregular y no liso como en las válvulas normales (Blake *et al.*, 2019). Se ha encontrado un aumento de la actividad de NADPH-diaforasa y un aumento posterior de la expresión de óxido nítrico sintasa en las células endoteliales en áreas de cambios mixomatosos de las válvulas mitrales caninas con una presentación más alta del receptor de endotelina en las capas endoteliales de las válvulas mixomatosas en perros ( Han *et al.*, 2010).

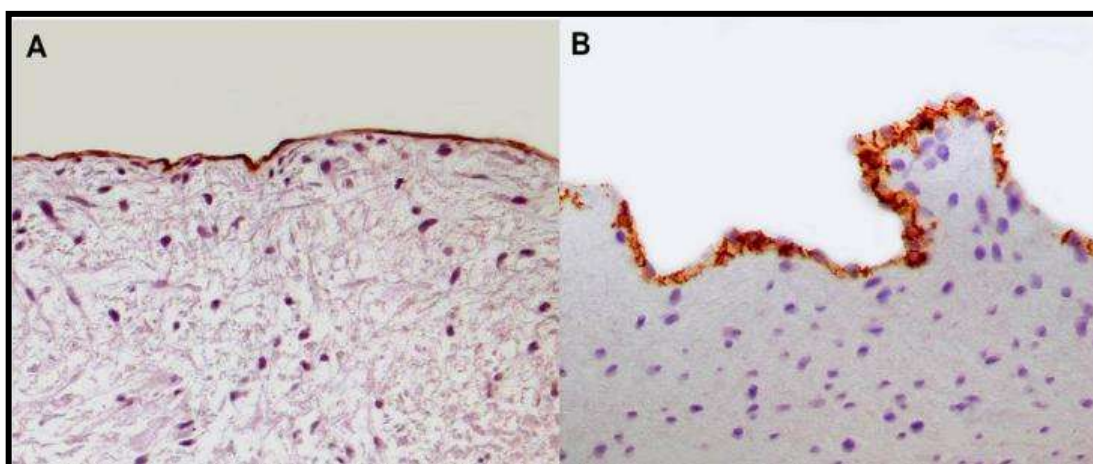


Fig.29. Inmunohistoquímica de CD31 (A) (aumento de 20x) La válvula mitral canina normal está cubierta por una capa de células endoteliales inactivas planas, que expresan intensamente CD31, un marcador de células endoteliales. (B) (aumento de 20x) En las válvulas caninas degeneradas, las células endoteliales se activan y proliferan y se disponen de forma irregular. Fuente: Reyes *et al.* (2013)

### 3.5.4.4.2. Células Intersticiales Valvulares

La célula intersticial de la válvula para Parker y Kilroy (2013) se dispersa en las tres capas valvulares, siendo esta un tipo de célula de gran importancia al desempeñar un papel en el mantenimiento de la estructura y función normal de la válvula. En las válvulas degenerativas caninas, las CIV se convierten en un fenotipo  $\alpha$ -actina positivo o miofibroblastos y se acumulan principalmente en el área debajo del endotelio, particularmente en el lado auricular de las valvas (Blake *et al.*, 2019). Los miofibroblastos presentan propiedades contráctiles y actúan como soporte para mantener el tono en las válvulas caninas enfermas. La miosina de cadena pesada embrionaria no muscular, un marcador de activación de células mesenquimales, se expresó en válvulas enfermas caninas (Zois *et al.*, 2012).

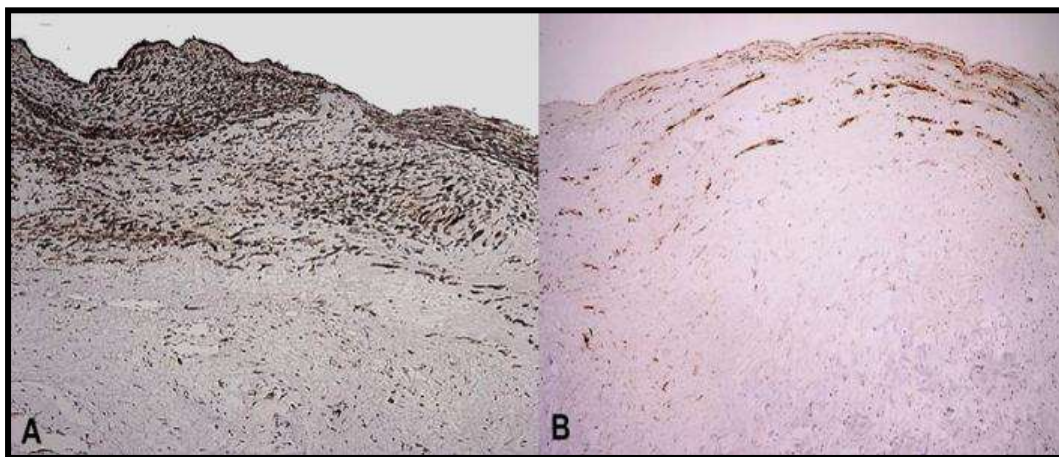


Figura 27 Inmunohistoquímica  $\alpha$ -actina. Células positivas se acumulan principalmente en la capa auricular del canino (A) y el MMVD humano (B) (aumento 10x). Fuente: Markby et al. (2020)

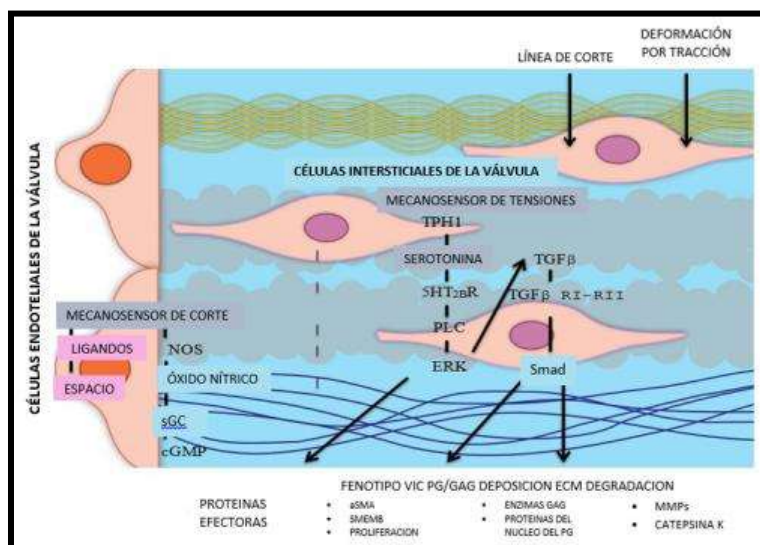
### 3.5.4.4.3. Células Inflamatorias

Los mastocitos generan un incremento en el perímetro de las áreas patológicas de válvulas enfermas, lo que representa un papel potencial de estas células como acción protectora en la prevención de infecciones secundarias en las válvulas mixomatosas caninas (Aupperle, 2012). Varios genes de citocinas inflamatorias fueron reguladas positivamente en las válvulas caninas afectadas, entre ellos, el endotelio valvular como una acción importante de estos mediadores inflamatorios (Han *et al.*, 2010). La estructura histológica de las válvulas reveló destrucción de la estructura de capas con espesores difusos, vasos con paredes e infiltración inflamatoria de células redondas y vascularización de manera reducida en pacientes con degeneración mixomatosa. (Blake *et al.*, 2019).

### 3.5.4.5. La expresión de proteínas de señalización.

En válvulas afectadas, las VIC y VEC positivas a  $\alpha$ -actina expresaron factor de crecimiento transformante TGF- $\beta$ 1 y TGF- $\beta$ 3 con regulación al alza del ARNm y las proteínas del receptor 5HT2B de serotonina (Hezzell, 2019). La enzima limitante de la velocidad de producción de serotonina o triptófano hidroxilasa 1 (TPH1), se regulaba en MMVD (Reyes *et al.*, 2013).

El TGF $\beta$  está regulado por 2 receptores de serinatreonina quinasa: el receptor TGF $\beta$  I (RI) y el receptor II (RII). Blake *et al.* (2019) determinó que la síntesis de serotonina local tiene como función detener la osteogénesis y estimular la condrogénesis. La transición de endotelio a mesenquimal (EndoMT) e incremento de genes actina alfa 2 de la aorta del músculo liso (ACTA2), CTNNB1 ( $\beta$ -cateninina), el represor transcripcional de la familia del caracol 1 (SNAI1) y la hialuronano sintasa (HAS2) se provoca en válvulas con MMVD caninas (Orozco, 2019).



**Figura 28** Vías de señalización de MMVD. Abreviaturas. Proteína homóloga de muesca de locus neurogénico (NOTCH), óxido nítrico sintetasa (NOS), guanilato ciclasa soluble (sGC), guanosina monofosfato cíclico (cGMP), triptófano hidroxilasa 1 (TPH 1), receptor de serotonina tipo 2B (5HT2BR), fosfolipasa C (PLC), quinasa regulada por señal extracelular (ERK), factor de crecimiento transformante  $\beta$  (TGF $\beta$ ), Receptor I (RI), Receptor II (RII), homólogo madre contra decantapléjico (Smad), actina de músculo liso ( $\alpha$ SMA), embrionario no muscular miosina (Smemb), glicosaminoglicano (GAG), proteoglicano (PG), metaloproteinasas de matriz (MMP). **Fuente:** Orozco (2019)

La serotonina o 5-hidroxitriptamina constituye la embriogénesis valvular y del intestino, su contenido se encuentra circulando en las plaquetas y se libera al suero en la acción de agregación y activación plaquetaria (Han *et al.*, 2013). La presencia en mayor cantidad de células positivas de alfa actina del músculo liso ( $\alpha$ SMA) en la



zona circunstancial de los nódulos mixomatosos y músculo papilar, establece una acción benéfica entre la expresión génica del receptor 2B (Domanjko, 2016), que asociado con un aumento de las concentraciones de 5HT en la válvula mitral y el miocardio, puede indicar que la señalización de 5HT clínica tiene niveles séricos elevados de plaquetas-5HT (Hezzell, 2019), también valvas de la válvula mitral y miocardio ventricular izquierdo en perros con MMVD (Blake *et al.*, 2019). Estos cambios para Chan y San (2019) se reflejaron por el engrosamiento de la capa de fibrosa y un aumento en la producción de colágeno. Los cambios en la composición de ECM en MMVD reduce la capacidad de las células para poder comunicarse, lo que potencializa la desregulación de la síntesis celular y altera la distribución de la tensión valvular.

Las células endoteliales en conjunto con el sistema inmune establecido por Hadian *et al.* (2010), generan la expresión de citocinas como la proteína quimioatrayente de monocitos 1 (MCP-1), una citocina proinflamatoria como factor quimiotáctico clave para células mononucleares en concentraciones elevadas en analogía con el control o perros sanos, se puede correlacionar con un aumento representativo de la expresión transcripcional en el tejido de MMVD (Reyes *et al.*, 2013). La constante agravación de la MMVD presentó una disminución de las interleucina IL-2, IL-7, e IL-8 con mayor pérdida de la función ventricular izquierda que sería un indicativo de la disminución a la respuesta inmunológica (Keene *et al.*, 2019).

El óxido nítrico (NO) se presentó con una mayor expresión en el receptor de endotelina (ET) (Blake *et al.*, 2019), como de la Galectina 3 (Chan y San, 2019) en las concentraciones plasmáticas y en el músculo cardíaco, tomado como un biomarcador para la fibrosis del corazón en perros con MMVD (Domanjko, 2015). La ontología genética y el análisis de redes identificaron al movimiento celular, organización de ECM-EndoMT, el desarrollo cardiovascular e inflamación como las funcionales biológicas relevantes relacionadas con la MMVD (Domanjko, 2016).

Las familias de genes como catepsina S, colágenos, ADAMTS (Mamada *et al.*, 2020), PG, TIMP, MMP, membrana basal, integrinas (Han *et al.*, 2010), proteínas de adhesión celular de unión estrecha, cadherinas y miembros de la serotonina (5-HT)



de vía de señalización  $\beta$  del factor de crecimiento transformante se han detectado como relevantes para MMVD (Parker y Kilroy, 2013). Se han determinado 3 vías canónicas: a) Endocitosis mediada por caveolar, que controla el crecimiento, b) La migración de las células endoteliales y c) Remodelación de las uniones epiteliales adherentes (Chan y San, 2019).

### 3.5.5. Lesiones

Las lesiones según Uehara *et al.* (2019), se manifiestan de manera gradual sin presentar signos clínicos previos al comienzo de los primeros cambios estructurales. La progresión de la enfermedad conduce a una coaptación inadecuada de las valvas al aumentar el flujo sanguíneo en la aurícula, conocida como regurgitación mitral (Sarcinella *et al.*, 2019). Esto provoca un aumento en la sobrecarga del volumen del ventrículo izquierdo (Visser *et al.*, 2018), como resultado, aumenta la demanda cardíaca de oxígeno que provoca dilatación del ventrículo izquierdo y del anillo mitral, acompañado de lesiones por eyección y ruptura de las cuerdas (Silva *et al.*, 2018). Los pacientes con movimientos respiratorios agudos generalmente muestran presión venosa pulmonar alta, mientras que aquellos con movimientos respiratorios crónicos muestran un ventrículo agrandado con disminución de la presión venosa pulmonar (Tidholm *et al.*, 2017).

Como resultado de estas lesiones, encontramos soplos mitrales sistólicos, que generan alteraciones de flujo sanguíneo al llegar al lado izquierdo y luego al lado derecho del corazón debido a la hipertensión pulmonar (Domanjko, 2016). Este signo según Tidholm, Ljungvall, Höglund y Häggström (2019) se toma como un aumento de la presión y una reacción vasoconstrictora de la arteria pulmonar asociada con hipoxia aguda o crónica.

Este mal funcionamiento de la válvula se relaciona con un engrosamiento focal o difuso de las válvulas y un rendimiento reducido de las cuerdas y los músculos papilares (Vatnikov *et al.*, 2020), lo que provoca una regurgitación en la aurícula que finalmente conduce a la aurícula derecha y a la dilatación del ventrículo.



La insuficiencia cardíaca congestiva para Sutayatram (2019), comienza cuando el cuerpo no puede proporcionar el oxígeno requerido a diferentes tejidos y las células activan un mecanismo de respuesta. La primera respuesta es la activación de los receptores  $\beta$  en la aorta debido a cambios en la presión (Morita *et al.*, 2019). A medida que la enfermedad avanza, estos receptores se saturan y liberan varias hormonas como endotelina, aldosterona, péptido natriurético auricular y renina, en un intento de corregir el problema (Suh *et al.*, 2019). Estos receptores retienen el líquido con el propósito de aumentar el volumen sanguíneo y la producción de sangre y oxígeno al corazón (Chetboul *et al.*, 2018). Durante un tiempo, estos mecanismos son los compensatorios en ayudar a la situación, pero por otro lado el aumento de la retención de líquidos se vuelve perjudicial para los capilares en los pulmones, el abdomen y otros tejidos (Bradshaw *et al.*, 2007).

Mediadores metabólicos, neurohormonales o inflamatorios sistémicos o locales entre ellos las catecolaminas endógenas, citocinas inflamatorias, también pueden influir en la progresión de la lesión valvular o posterior remodelación miocárdica y disfunción ventricular que acompañan a los cambios valvulares y por tanto alteraciones hemodinámicas de larga duración (Savarese, Probo, Locatelli, Gazzonis y Zanzani, 2018). Las interacciones de estos factores, para Suh *et al.* (2019) así como el impacto de los cambios en la geometría anular de la válvula mitral, el estrés mecánico sobre la patogénesis y la progresión de la MMVD todavía no son comprendidos en su totalidad.

Cuando la insuficiencia cardíaca congestiva es secundaria a MMVD, puede causar la muerte súbita debido a arritmias, hipoxemia, embolia pulmonar e insuficiencia orgánica múltiple (Tan *et al.*, 2019). Chetboul *et al.*, (2018) mencionan que el estrés mecánico contribuye a los cambios fenotípicos en la válvula mitral que sufren degeneración, lo que sugiere que estos factores contribuyen a la degeneración respectiva en perros.



### **3.5.6. Predictores de la Degeneración Valvular Mitral Mixomatosa**

Una de las principales problemáticas de la MMVD es la reducida presentación de signos que predicen la evolución de la enfermedad y son notorios únicamente en sus fases graves.

#### **3.5.6.1. Valores Ecográficos**

En estudios realizados por Olsen, Martinussen y Pedersen (2003), se demostró que existen patrones de variación valvular como el índice de prolapso, la clase de reflujo y la intensidad del soplo. Los pacientes con reflujo severo, presentación de soplos grado II y III presentan un mayor incremento del diámetro de la aurícula izquierda, dando como resultado un factor predictor de la protrusión de la valva.

#### **3.5.6.2. Niveles de lactato en sangre**

Al ser el lactato un producto procedente por la activación de mecanismos compensatorios en fase de anaerobiosis generada en el organismo ante la hipoperfusión sanguínea a nivel tisular, una alteración a nivel cardiaco se viera reflejada en un incremento de este compuesto, es así que Pirintr, Saengklub, Limprasutr y Kijawornrat (2018) determinaron que en pacientes con MMVD según sus estadios de gravedad se identificaron diferencias significativas entre los pacientes sanos frente al estadio C ( $3,99 \pm 0,47$  mmol/L) y D ( $6,97 \pm 1,23$  mmol/L).

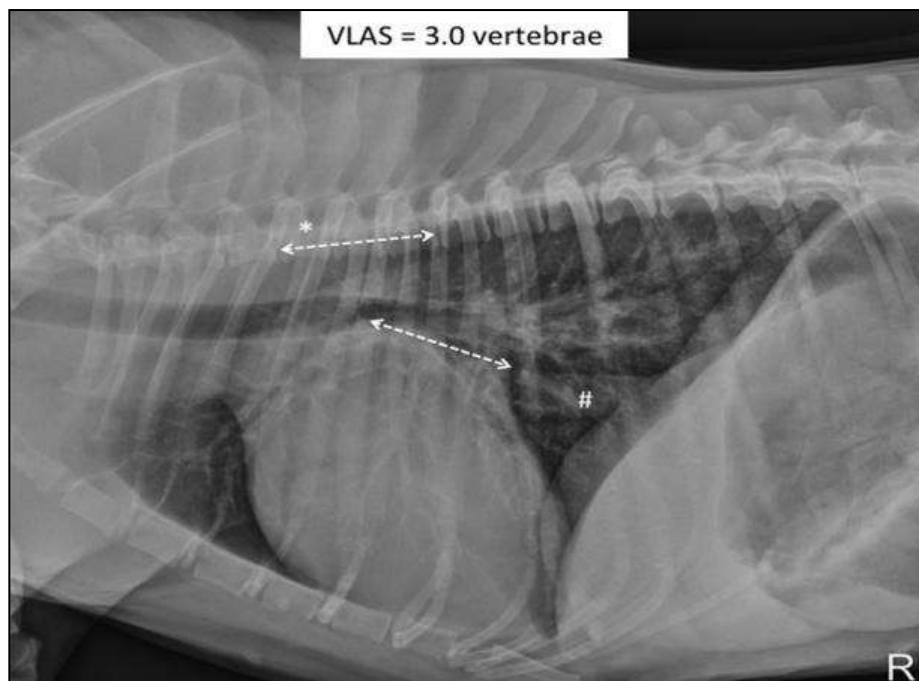
#### **3.5.6.3. Biomarcador Humanina frente al NT-roBNO plasmático**

Muchos biomarcadores empleados dentro de la medicina humana han sido de referencia para la veterinaria como mecanismos de predicción ante una patología, es así que Mangkhang, Punyapornwithaya, Tankaw y Pongkan (2018), establecieron que la humanina; un polipéptido que ejerce un efecto citoprotector en cardiomiocitos contra la apoptosis por la unión a receptores del complejo trimérico tipo 1 del receptor formilpéptido y la inhibición de la translocación de la proteína proapoptótica a las mitocondrias; redujo sus niveles en pacientes con MMVD de manera progresiva según sus estadios de progresión, mientras que el péptido

natriurético de tipo pro-B N-terminal (NT-proBNP), incremento sustancialmente sus niveles.

#### 3.5.6.4. Variación radiológica de incremento auricular izquierdo

Describir el tamaño vertebral de la aurícula izquierda, un método cuantitativo para estimar radiográficamente el tamaño de la aurícula izquierda y determinar su diagnóstico en MMVD según Visser *et al.* (2018), puede ser determinado como medio de predicción pues en su investigación, trazó y midió una línea desde el centro de la cara más ventral de la carina hasta la cara más caudal de la aurícula izquierda donde se cruzaba con el borde dorsal de la vena cava cauda y similar trazó una segunda línea que tenía la misma longitud que la primera, comenzando en el borde craneal de T4 y extendiéndose caudalmente justo ventral y paralela al canal vertebral que fueron corroboradas con la medición ecocardiográfica del anillo de la válvula aórtica (LA: AoLx) y determinado a partir de una vista de eje corto paraesternal derecha (LA: AoSx) con gran significancia en pacientes el fase C y D.



**Figura 29** Imagen radiográfica de tórax lateral derecha representativa de un perro con agrandamiento de LA secundaria a MMVD que muestra la medición del VLAS. **Fuente:** Visser *et al.* (2018)





### 3.5.7. Estadios de la Degeneración Valvular Mitral Mixomatosa

#### 3.5.7.1. Etapa A

La etapa A identifica a los perros con alto riesgo de desarrollar enfermedades cardíacas pero que actualmente se encuentran sin ninguna anomalía estructural aparente o sin soplo cardíaco audible, en el momento del examen (Menciotti *et al.*, 2018; Savarese *et al.*, 2018).

#### 3.5.7.2. Etapa B

Etapa B identifica a los perros con enfermedad cardíaca estructural o soplo típico de insuficiencia valvular mitral acompañado de alguna patología valvular típica (Ljungvall, 2015), pero que nunca han desarrollado signos clínicos causados por insuficiencia cardíaca (Sang *et al.*, 2016).

- **Fases de la etapa B**

- **Fase B1:** Se describe a perros asintomáticos que no tienen evidencia radiográfica o ecocardiográfica de remodelación cardíaca en respuesta a su MMVD (ACVIM, 2014), así como aquellos en los que hay cambios de remodelación, pero no lo suficientemente graves como para cumplir con los criterios evaluación clínicos que se han utilizado para determinar que el tratamiento de iniciación está garantizado (Veiga *et al.*, 2019).
- **Fase B2:** Se refiere según Sutayatram (2019) a perros asintomáticos que tienen una insuficiencia valvular mitral más avanzada que es hemodinámicamente severa y lo suficientemente larga como para haber causado hallazgos radiográficos y ecocardiográficos de agrandamiento auricular y ventricular izquierdo que cumplen con los criterios de ensayos clínicos utilizados para identificar perros que claramente deberían beneficiarse desde el inicio del tratamiento farmacológico (Li *et al.*, 2019) para retrasar la aparición de insuficiencia cardíaca.



### 3.5.7.3. Etapa C

Se caracteriza por presentar signos clínicos actuales o pasados de insuficiencia cardíaca causada por MMVD (Ribeiro, 2019). Debido a las importantes diferencias de tratamiento entre los perros con insuficiencia cardíaca aguda que requieren atención hospitalaria y aquellos en los que la insuficiencia cardíaca puede tratarse de forma ambulatoria (Keene *et al.*, 2019). Es importante tener en cuenta que algunos perros que presentan insuficiencia cardíaca por primera vez pueden tener signos clínicos graves que requieren un tratamiento agresivo que típicamente se reservaría para aquellos pacientes refractarios al tratamiento estándar (Jojima *et al.*, 2019).

La etapa C incluye a todos los perros con MMVD que han experimentado un episodio de insuficiencia cardíaca clínica y que no son refractarios al tratamiento estándar de insuficiencia cardíaca (Borgarelli *et al.*, 2019). Morita *et al.*, (2019) menciona que estos pacientes continúan siendo categorizados como Etapa C, incluso después de la mejora o para Mattin *et al.* (2019) la resolución completa de sus signos clínicos con el tratamiento estándar. En casos excepcionales, para Ferasin y Linney (2019), pacientes que se sometían a una reparación quirúrgica exitosa de la válvula mitral, se garantiza la reclasificación a la Etapa B.

Tanto para las etapas C como D, el cuidado agudo de la insuficiencia cardíaca se centra en regular el estado hemodinámico del paciente y el suministro de oxígeno a los tejidos (Keene *et al.*, 2019). Esto se logra mediante el monitoreo y optimizando la precarga, poscarga, frecuencia cardíaca, contractilidad y oxigenación del paciente, mientras disminuye la demanda de oxígeno (Borgarelli *et al.*, 2019). Siendo como objetivos finales del control el mejorar el gasto cardíaco, disminuir la insuficiencia de la válvula mitral y aliviar los signos clínicos asociados con un gasto cardíaco bajo o un aumento excesivo de las presiones venosas, especialmente la disfunción pulmonar (Ribeiro, 2019).



#### **3.5.7.4. Etapa D**

Se refiere a perros con MMVD en etapa terminal, en los cuales los signos clínicos de insuficiencia cardíaca son refractarios al tratamiento estándar (Khor, 2018). Dichos pacientes requieren estrategias de tratamiento avanzadas o especializadas para permanecer clínicamente cómodos con su enfermedad y, en algún momento, los esfuerzos de tratamiento se vuelven inútiles sin la reparación quirúrgica de la válvula (Coelho, Abreu, Schulien y Cherem, 2018). Al igual que con la Etapa C, se ha distinguido entre los perros en la Etapa D que requieren un tratamiento agudo en el hospital (D1) y aquellos que pueden manejarse como pacientes ambulatorios (D2) (Jojima *et al.*, 2019).

La intervención quirúrgica para reparar la válvula mitral en el estadio D es posible e indicada cuando sea factible, aunque se asocia con una mayor mortalidad perioperatoria y una disminución de la supervivencia general (Christiansen *et al.*, 2019).

#### **3.5.8. Diagnóstico**

Aunque algunos perros con MMVD permanecen asintomáticos durante varios años o incluso durante toda su vida, pueden ocurrir complicaciones graves que conducen a la muerte del paciente (Keene *et al.*, 2019). Por esta razón, el diagnóstico exacto y el seguimiento de la progresión de manera oportuna son de interés clínico para poder predecir el riesgo de descompensación, determinar un pronóstico y adoptar una prescripción médica adecuada.

Una evaluación importante para Stack *et al.*, (2020) en el examen clínico de pacientes es la auscultación, a través de la cual podemos detectar y clasificar un soplo cardíaco, dependiendo de su intensidad y la presencia de shock precordial. Existe evidencia de que la intensidad del soplo detectado durante la auscultación depende del grado de regurgitación y es pronóstico para la progresión de la insuficiencia cardíaca (Ward, Ware y Viall, 2019).

Por lo tanto, el grado del soplo puede ser un indicador útil para el diagnóstico. Sin embargo, es posible que MMVD se manifieste sin la presencia específica de este



signo (Kittleson, 2020). En gran parte, el grado de soplo parece ser un indicador diagnóstico adecuado de la gravedad de la enfermedad e indica que la degeneración cardíaca ocurre sin ser detectada por un largo período de tiempo y, por lo tanto, la presencia de un soplo siempre debe evaluarse mediante ecocardiografía para determinar la remodelación de los ventrículos y las aurículas (Marques *et al.*, 2020).

#### **3.5.8.1. Recomendaciones diagnósticas para el estadio A**

- Para Keene *et al.*, (2019) considerar a perros de razas pequeñas, incluidas aquellas con predisposición a desarrollar MMVD como Cavalier King Charles Spaniels, Dachshunds, Poodles Miniature y Toy para someterse a evaluaciones frecuentes como auscultaciones periódicas, siendo parte de la atención médica de rutina.
- Los propietarios de perros de cría o aquellos que corren un riesgo especialmente alto, como los Cavalier King Charles Spaniels, pueden optar por participar en eventos anuales de detección en exposiciones caninas u otros eventos patrocinados por su asociación de razas o club canino y realizados por cardiólogos certificados por la junta que participan en un registro de enfermedades aprobado por ACVIM (Reimann y Olsen, 2020).

#### **3.5.8.2. Recomendaciones diagnósticas para el estadio B**

- Las radiografías de tórax permiten evaluar la relevancia hemodinámica de la valvulopatía y de tórax basales. Los pacientes con MMVD presentan enfermedades traqueales o bronquiales y tener radiografías (Dickson *et al.*, 2017) de referencia mejora la capacidad de diferenciar radiográficamente las causas cardíacas de las no cardíacas frente a signos clínicos futuros.
- Para Hezzell (2018), es necesaria la medición de la presión arterial a todos los pacientes para identificar o descartar hipertensión sistémica concurrente y para establecer la presión arterial basal.



- La ecocardiografía, permitirá determinar la causa del soplo y establecer la gravedad del agrandamiento de la cavidad cardíaca mediante la identificación de anomalías hemodinámicas que concluyan en incremento de la presión auricular izquierda (Boswood y Brodbelt, 2018).

#### **3.5.8.2.1. Especificaciones para estadio B1**

- La predicción de MMVD, es muy variable puesto que el empleo de ecocardiografía como radiografía son muy inciertas, con hallazgos de imagen con dimensiones radiográficas y ecocardiográficamente normales de la aurícula izquierda y ventricular con función sistólica del VI normal y corazón vertebral radiográfico normal, hasta aquellos con evidencia ecocardiográfica o radiográfica de agrandamiento de la aurícula y el ventrículo izquierdos que no cumple con los criterios específicos que se describen a continuación (Keene *et al.*, 2019).

#### **3.5.8.2.2. Especificaciones para estadio B2**

- Como parámetros para la determinación de fase B2 se encuentra a aparición de los signos clínicos de insuficiencia cardíaca: intensidad del soplo  $\geq 3 / 6$
- Cociente LA:Ao ecocardiográfico en la proyección del eje corto del lado derecho en la diástole temprana  $\geq 1,6$  (Hezzell, 2018)
- Diámetro interno del ventrículo izquierdo en diástole, normalizado para el peso corporal  $\geq 1,7$ ; puntuación radiográfica del corazón vertebral (VHS) ajustada por raza  $>10,5$  (Toaldo *et al.*, 2017)

#### **3.5.8.3. Recomendaciones diagnósticas para el estadio C**

- El perro típico en estadio C de MMVD presenta signos clínicos de ICC del lado izquierdo y antecedentes que pueden incluir taquipnea, inquietud, dificultad respiratoria o tos (Keene *et al.*, 2019).
- La ecocardiografía permite cuantificar el agrandamiento de la cámara y la función cardíaca, proporcionar estimaciones generales de presiones de llenado e identificar las comorbilidades y complicaciones de la insuficiencia mitral crónica.



- Las concentraciones séricas de NT-proBNP pueden aportar pruebas complementarias útiles para determinar la causa de los signos clínicos en perros con MMVD, especialmente cuando la concentración de NT-proBNP es normal o casi normal en un animal sintomático (Hezzell, 2018).
- Es prudente completar la base de datos clínica con una evaluación de la presión arterial, hemograma completo, perfil bioquímico sérico y análisis de orina.

#### **3.5.8.4. Recomendaciones diagnósticas para el estadio D**

- Al ser los pacientes con insuficiencia cardíaca en estadio D, refractarios a los tratamientos estándar para pacientes en estadio C, definir la ICC refractaria implica el mismo mecanismo empleado para el estadio C más el hallazgo de falta de respuesta a los tratamientos. (Savarese *et al.*, 2018)

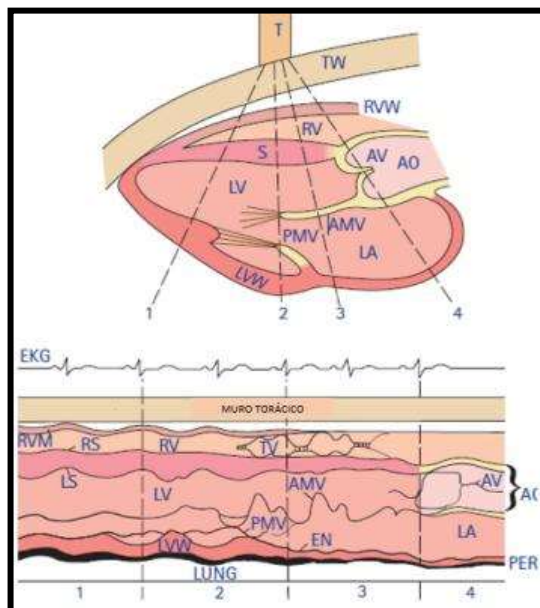
### **3.6. Ecocardiografía**

La ecocardiografía es una herramienta importante y no invasiva para evaluar la anatomía y función cardíacas, así como las estructuras circundantes. También se pueden detectar el líquido pericárdico, el líquido pleural y las lesiones masivas en el corazón o cerca del mismo. Al igual que con muchas otras pruebas de diagnóstico, el ecocardiograma debe interpretarse dentro del contexto de la historia del paciente, los hallazgos del examen CV y cualquier otra prueba apropiada

#### **3.6.1. Modalidades de la ecocardiografía**

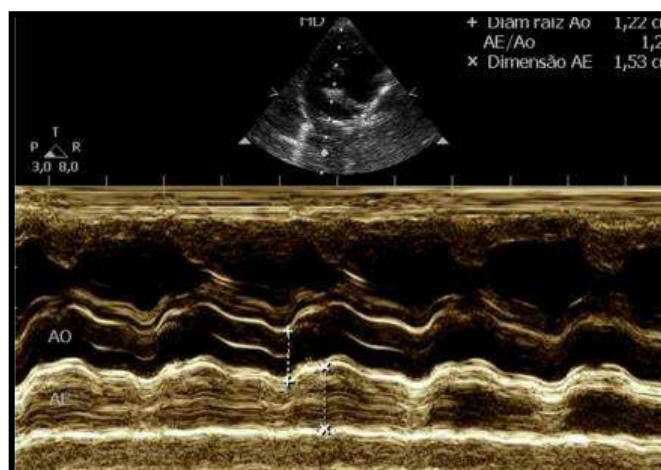
##### **3.6.1.1. Ecocardiografía unidimensional o modo-M**

El ecocardiograma en modo M proporciona una vista unidimensional o de profundidad del corazón (Ramos *et al.*, 2017). Las imágenes en modo M representan ecos de varias interfaces de tejido que atraviesa el haz mediante eje vertical a medida que sus posiciones relativas se mueven a través del tiempo interpretadas por el eje horizontal durante el ciclo cardíaco (Hornig *et al.*, 2018).



**Figura. 30** Diagrama esquemático que ilustra cómo se muestran varias interfaces de tejido cruzadas por un haz de ultrasonido unidimensional (panel superior) a lo largo del tiempo en la ecocardiografía en modo M (panel inferior). **Fuente:** Ware (2007)

Ramos *et al.*, (2017) mencionó que una utilidad importante de la ecocardiografía en modo M es medir los diámetros de las cámaras cardíacas, el movimiento y grosor de sus paredes, las dimensiones de los grandes vasos y los movimientos de la válvula mitral. En la ecocardiografía de modo M, los movimientos de la válvula mitral pueden ser utilizados como una referencia del ritmo de los eventos intracardiacos y para la determinación de los intervalos de tiempo sistólico y diastólico (Boon, 2011). El ecocardiograma en modo-M, generalmente es realizado solamente a partir de un eje paraesternal.

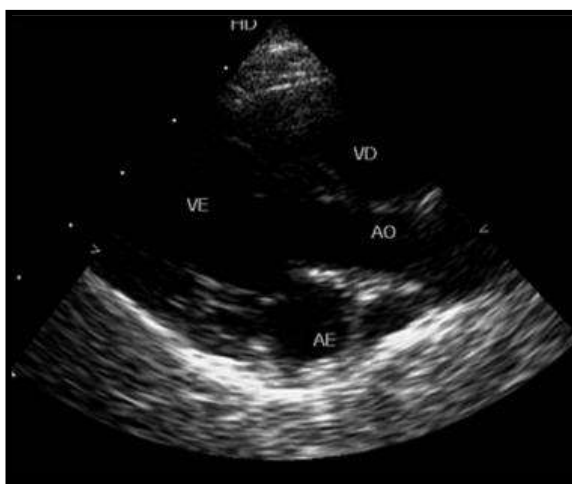

**Figura 31** Ecocardiografía en modo-M del corte paraesternal trasverso – plano de la aorta y atrio izquierdo. **Fuente:** Luiz *et al.* (2016).

### 3.6.1.2. Ecocardiografía bidimensional

Es el estudio del corazón en dos dimensiones Referrals (2018), por ofrecer una visión más anatómica del corazón, permite el estudio más complejo de la morfología cardiaca, siendo de gran utilidad cuando se trata de anomalías congénitas. Es también útil en la diferenciación entre trombos y masas intracardiacas y en el análisis de regiones de difícil acceso con el ecocardiograma unidimensional (House y Park, 2010).

Al ofrecer una visualización inmediata del órgano, es posible direccionar el cursor con una mayor exactitud para la estructura a ser observada a través del modo-M (Barr y Gaschen, 2011). Una de las desventajas es que no permite delinear nítidamente las interfaces de los tejidos de diferentes densidades como ocurre en la ecocardiografía de modo-M (Kvart *et al.*, 2010).



**Figura 32** Ecocardiografía bidimensional, en el corte paraesternal longitudinal izquierdo es posible evaluar la aorta (AO), el átrio izquierdo (AE), y los ventrículos derecho (VD) e izquierdo (VE). **Fuente:** Luiz *et al.* (2016).

Es posible realizar las medidas del diámetro de las cavidades, los vasos y el espesor de la pared a través del ecocardiograma bidimensional, siempre y cuando sean respetadas las localizaciones estandarizadas y el tiempo del ciclo cardíaco (Figueira *et al.*, 2008).

Un tejido, tanto en profundidad como en ancho, se evalúa con ecocardiografía bidimensional (Dickson *et al.*, 2017). Se observan cambios anatómicos provocados enfermedades o defectos congénitos. Cualquier sospecha de anomalía debe escanearse en varios planos para verificarla y delinearla. El flujo sanguíneo no se



visualiza con imágenes en modo 2D o M solo. Se pueden hacer comparaciones del grosor de la pared con el tamaño de la luz y de las estructuras del corazón derecho con el izquierdo (Strohm *et al.*, 2018).

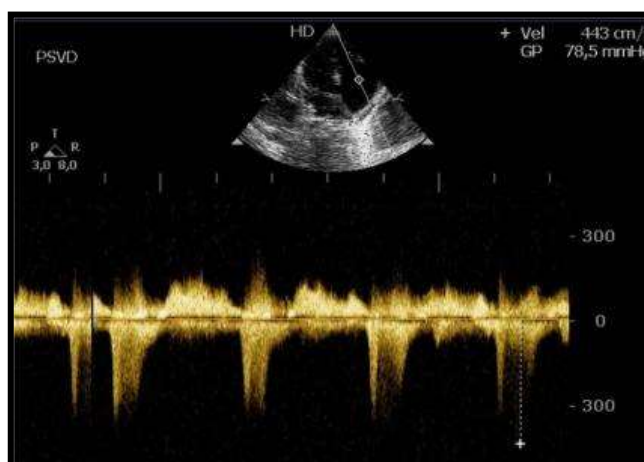
### 3.6.1.3. Ecocardiografía Doppler

La ecocardiografía Doppler para Hornig *et al.* (2018) utiliza el cambio en la frecuencia de un haz de ultrasonido que ocurre cuando ese es reflejado a partir del movimiento de los elementos celulares de la sangre, para medir la velocidad del flujo sanguíneo. De tal manera el cambio en la frecuencia de onda atribuible al movimiento relativo entre la fuente y el observador, en el cual la frecuencia resultante será proporcional a la velocidad relativa del movimiento entre estos dos.

En el momento de su uso, ya debe existir un diagnóstico establecido y el conocimiento de la repercusión hemodinámica de la patología envuelta: el análisis del flujo sanguíneo servirá solo para confirmar resultados previamente obtenidos por el ecocardiograma bidimensional y modo-M (Ribeiro, 2019).

#### 3.6.1.3.1. Doppler continuo

El Doppler continuo utiliza cristales duales para que el ultrasonido pueda transmitirse y recibirse de forma continua y simultánea a lo largo de la línea de interrogación. Debido a que la PRF es muy alta, teóricamente no hay límite de velocidad máxima con el Doppler y permite medir flujos de alta velocidad (Anavekar y Oh, 2009).

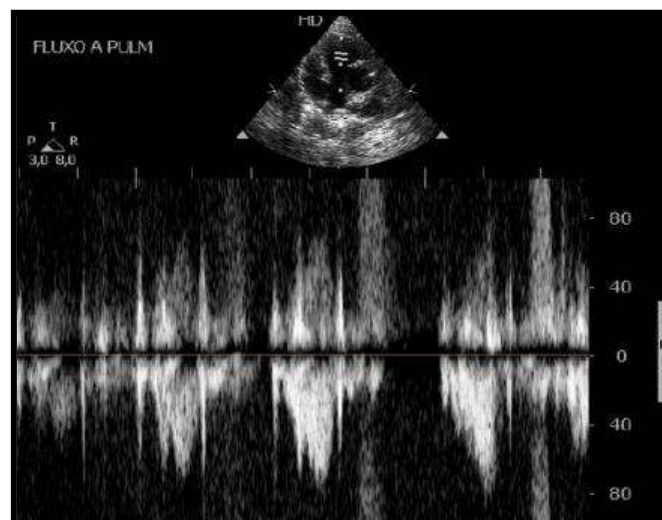


**Figura 33** Doppler continuo permite evaluar flujos sanguíneos de alta velocidad y medir la presión interna en diferentes regiones del corazón, como los registrados en el interior del ventrículo derecho. En la esquina izquierda, PSVD – presión de salida del ventrículo derecho. **Fuente:** Luiz *et al.* (2016).

La ventaja del Doppler continuo según Ramos *et al.* (2017) es captar flujos de cualquier velocidad, pero no se puede diferenciar un objetivo individual, tampoco saber dónde está en relación con el transductor, lo que hace imposible para mapear áreas específicas.

### 3.6.1.3.2. Doppler pulsado

El Doppler pulsado usa ráfagas cortas de ultrasonido para interrogar un área específica, designada como volumen de muestra, distante del transductor. Esto se conoce como control de rango. Su ventaja es que la velocidad, la dirección y las características espectrales del flujo sanguíneo se pueden calcular a partir de una ubicación específica en el corazón o en los vasos sanguíneos (Ramos *et al.*, 2017). La principal desventaja es que la velocidad máxima medible está limitada por la frecuencia transmitida, la distancia del volumen de la muestra desde el transductor y por la frecuencia de repetición de pulsos (PRF). El PRF se refiere al tiempo requerido para enviar, recibir y procesar ecos que regresan de la ubicación seleccionada como pulsos discretos. El doble de PRF define la velocidad máxima medible, que está influenciada por la frecuencia transmitida y la distancia del volumen de la muestra desde el transductor (Buba *et al.*, 2017).



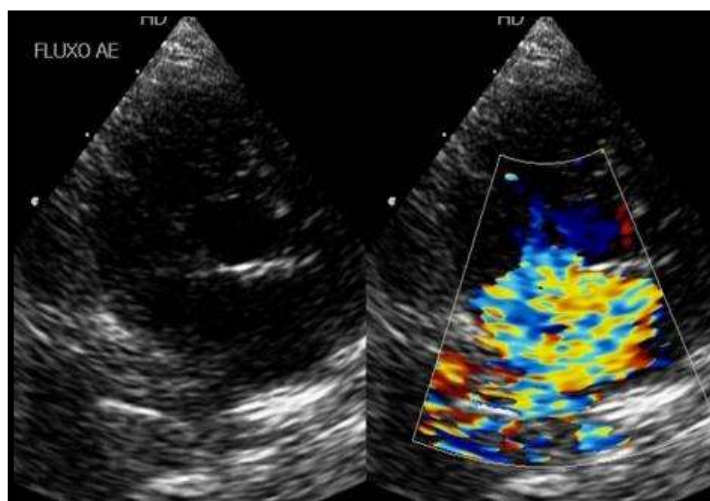
**Figura 34** El Doppler pulsado registra la velocidad de flujo sanguíneo en regiones específicas del corazón. En este caso se observa la señal del ambigüedad o aliasing (fajas verticales anchas) en los intervalos de tiempo en los cuales la velocidad es mayor que el límite de detección. **Fuente:** Luiz et al. (2016).

El aspecto de velocidad es una curva que proyecta variaciones sistólicas y diastólicas de frecuencias distintas, en función del tiempo. El análisis de la ruta formada, ofrece informaciones sobre la velocidad y dirección del flujo sanguíneo

(Castro *et al.*, 2009). El tiempo transcurrido es evaluado en eje horizontal o línea de base, la frecuencia de desplazamiento Doppler en eje vertical, que puede ser leída en KHz. Por regla general, el flujo que va en dirección al transductor queda dispuesto arriba de la línea de base y el flujo que va en la dirección opuesta al transductor queda dispuesto debajo de la línea de base (Figueira *et al.*, 2008).

### 3.6.1.3.3. Doppler color

En lugar de una única muestra de volumen a lo largo de un sector lineal, para Ramos *et al.* (2017) los múltiples sitios de muestras son evaluados simultáneamente, a lo largo de múltiples velocidades medias evaluadas, y son designadas colores para representar esas propiedades. Esa imagen de velocidad decodificada en colores es entonces superpuesta a la imagen bidimensional.



**Figura 35** El Doppler pulsado registra la velocidad de flujo sanguíneo en regiones específicas del corazón. En este caso se observa la señal del ambigüedad o aliasing (fajas verticales anchas) en los intervalos de tiempo en los cuales la velocidad es mayor que el límite de detección. **Fuente:** Luiz *et al.* (2016).

El movimiento de flujo que se disloca en dirección al transductor que Figueira *et al.* (2008) demuestra en color rojo y el flujo sanguíneo que se distancia del transductor en azul. La variancia se muestra en verde e indica turbulencia mediante las velocidades y direcciones múltiples en el flujo sanguíneo. Martí, Bragayo, Martins, y Santos (2015) mencionan que un color vivo, indica flujo sanguíneo más rápido y color oscuro indica flujo sanguíneo más lento. Como el Doppler color es una manera de Doppler pulsado, hay propensión a la ambigüedad, se muestra como una inversión roja/azul.

### 3.6.2. Cortes y mediciones ecocardiográficos

Kittleson y Kienle (2000) comentan que durante el examen ecocardiográfico son utilizados cuatro cortes para la evaluación del corazón: el corte paraesternal longitudinal izquierdo; corte paraesternal longitudinal derecho; corte paraesternal lateral y corte apical.

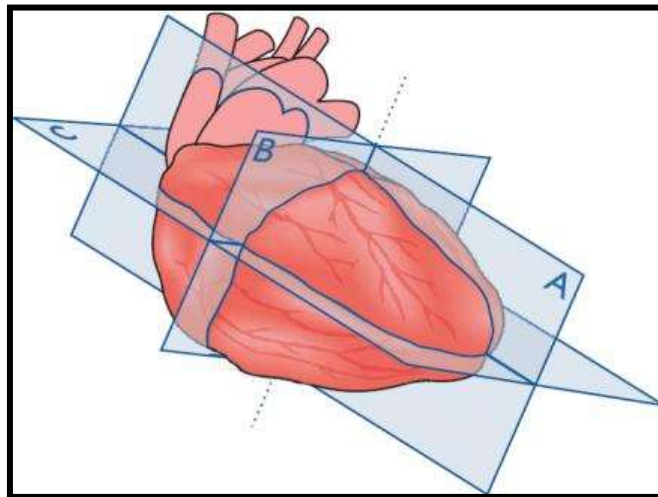


Figura 36 Cortes ecocardiográficos del corazón: A: Cortes longitudinales del ventrículo izquierdo; B: Cortes transversales; C: Cortes de cuatro cavidades. Fuente: Ware (2007)

#### 3.6.2.1. Corte paraesternal longitudinal izquierdo.

En este corte es posible visualizar el ventrículo derecho, aorta con válvula aortica, aurícula izquierda, válvula mitral y el ventrículo izquierdo (Pibot y Rush, 2002). Ramos *et al.* (2017) determinaron que utilizando la imagen bidimensional, el operario debe conocer la relación que las estructuras mantienen entre sí: aorta y aurícula izquierda, ventrículo izquierdo en diástole y ventrículo derecho en diástole. Es también útil para medir la velocidad sanguínea en la vía de salida ventricular y en la raíz aortica por el Doppler continuo.

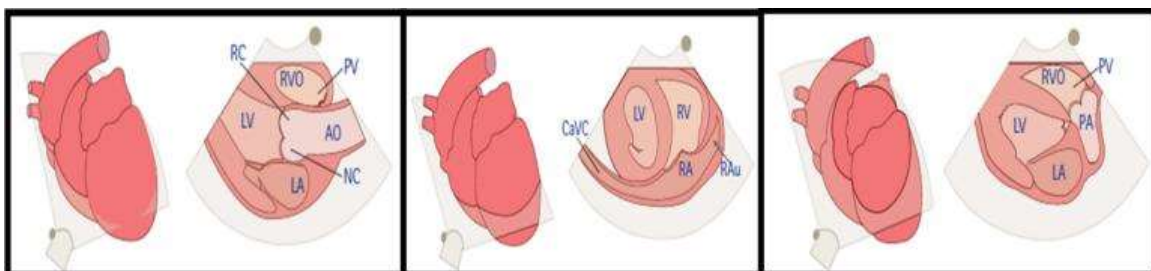


Figura 37 Esquematización de variación de posiciones en paraesternal craneal izquierda, vistas de eje largo. Fuente: Ware (2007)

### 3.6.2.2. Corte paraesternal longitudinal derecho

Que aparece a la izquierda y la base a la derecha, con la rotación del transductor en dirección a la derecha, muestra la vía de salida ventricular izquierda, válvula aórtica, raíz aórtica y la aorta ascendente proximal (Ramos *et al.*, 2017).

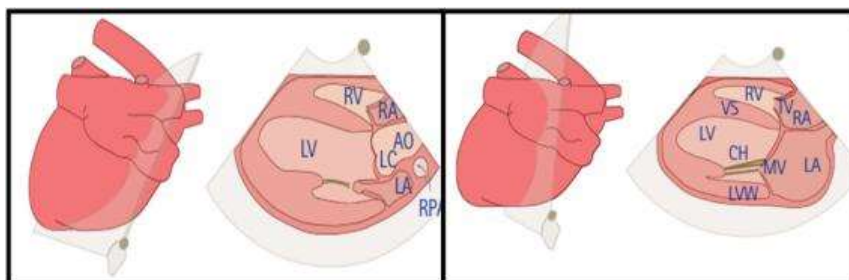


Figura 38 Esquematización de variación de posiciones en paraesternal craneal derecha, vistas de eje largo. Una ligera angulación craneal desde la vista de 4 cámaras. Fuente: Ware (2007)

### 3.6.2.3. Corte paraesternal transversal

Puede ser adquirido de ambos lados, a partir del corte para esternal longitudinal, girando el transductor 90 grados en dirección a la derecha. Son obtenidos así tres planos de estudio: plano de la aorta y aurícula izquierda, plano de válvula mitral y plano de los músculos papilares (Luiz *et al.*, 2016).

### 3.6.2.4. Corte apical

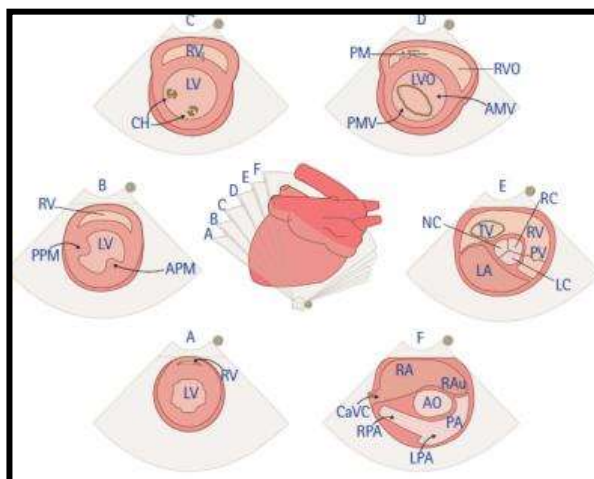


Figura 39 Proyecciones de eje corto desde la posición del transductor paraesternal derecho. La angulación progresiva del transductor produce planos de imagen desde el vértice cardíaco hasta la base. Fuente: Ware (2007)

Desde este corte es posible la obtención de dos planos: apical 2, 3, 4 y 5 cámaras, mediante la observación de estructuras tales como las válvulas aurículoventriculares, válvula aorta y aorta craneal, entre otros (Kvart *et al.*, 2010).



Por medio de estos cortes se presenta una mayor facilidad de análisis cuantitativo del tamaño de las cámaras, el espesor de la pared y el tabique interventricular, la contracción de los ventrículos y también analizar las válvulas aurículoventriculares (Ware, 2007).



## **4. MATERIALES Y MÉTODOS**

### **4.1. Materiales**

#### **4.1.1. Materiales Biológicos.**

- Perros

#### **4.1.2. Materiales Físicos**

- Guantes de Inspección
- Filipina
- Mascarilla
- Equipo de ultrasonografía Esaote Mylab 30CV - Modelo 7300
- Transductor tipo phased array PA 230
- Transductor tipo phased array PA 122
- Mesa de exploración
- Papel secante
- Esfero
- Computadora
- Bozal

#### **4.1.3. Materiales Químicos**

- Gel
- Ketamina
- Acepromacina

### **4.2. Métodos**

#### **4.2.1. Área de estudio**

El presente estudio se realizó en clínicas veterinarias que brinden servicio de Ecocardiografía en la ciudad de Cuenca, Azuay, Ecuador, ubicada a 2.550

msnm, con una temperatura media anual de 17°C, con coordenadas 2°54' 02.8 altitud sur y 78°59' 03.7 longitud (Google maps, 2019).

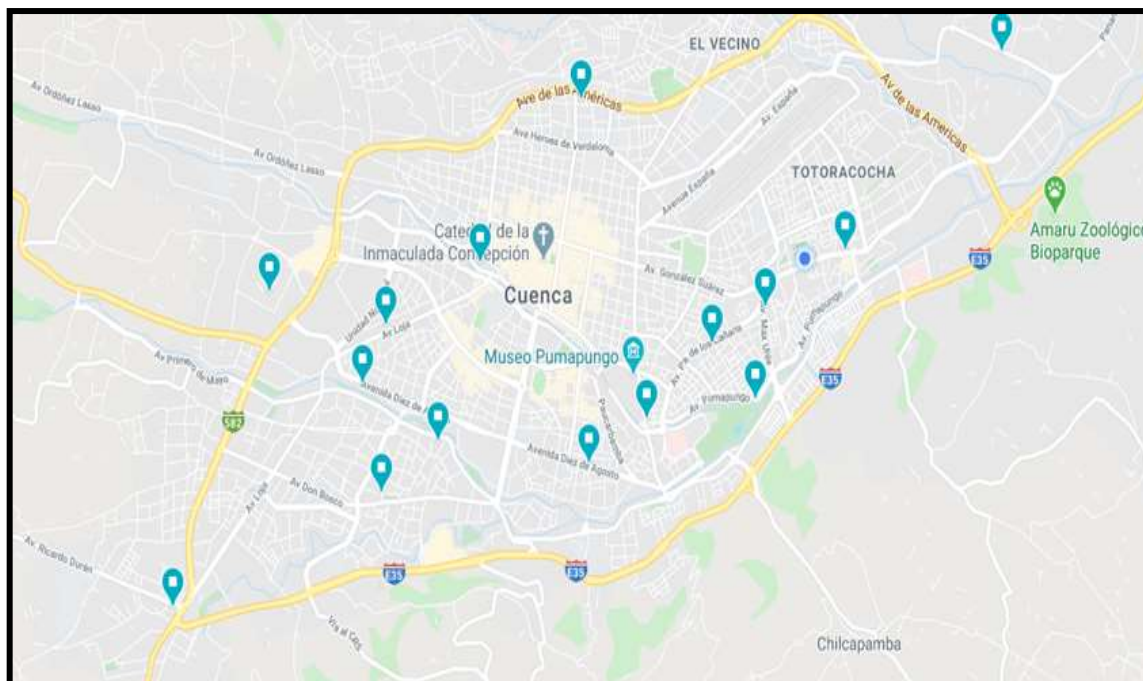


Figura 40 Ubicación del área de estudio (Cuenca-Azuay)

#### 4.2.2. Caracterización de la unidad de análisis.

Para esta investigación se emplearon a 200 pacientes cardiopatas, los cuales fueron previamente diagnosticados de manera clínica y a su vez presenten soplo cardíaco para luego ser evaluados mediante un examen ecocardiográfico. Del total de pacientes que se evaluaron se diagnosticó la Degeneración Valvular Mitral Mixomatosa y de la misma se tomó en cuenta su frecuencia de presentación ligada a factores de riesgo primordiales como la edad: G1 o Cachorros (De 0 meses a 1 año), G2 o Adultos (De 2 año a 6 años), G3 o Senior (De 7 en adelante), sexo (Macho y Hembra) e índice de evolución de la Degeneración Valvular Mitral Mixomatosa: Etapa A, Etapa B1, Etapa B2, Etapa Ca, Etapa Cc y Etapa D.

Para el proceso de ecocardiografía se utilizó un equipo de ultrasonografía marca Esaote Mylab 30CV – Modelo 7300 con transductores tipo phased array PA230 y PA 122, y se calibró el transductor de 3,5 MHz para perros grandes y a 10MHz para





perros pequeños, el cual tomó el tiempo de 40 minutos y se evaluaron en 3 modos ecocardiográficos diferentes:

- Modo M
- Modo 2-D
- Doppler

### **4.3. Metodología de la investigación**

#### **4.3.1. Muestra y selección de pacientes**

Para este estudio se emplearon 200 pacientes, los cuales fueron diagnosticados clínicamente con soplo cardiaco y posteriormente fueron remitidos a realizar estudios ecocardiográficos.

#### **4.3.2. Preparación de los pacientes**

Para poder realizar el estudio ecocardiográfico transtorácico no se necesitó de ningún tipo de preparación previa, como medicación o ayuno. La consideración que se debe realizar es la presencia de pelo en el área de trabajo que provoca distorsión en el haz de ultrasonido por lo debió ser rasurada. Se utilizó gel para ultrasonido ya que reduce la interferencia en la transmisión de onda y poder obtener imágenes de mejor calidad.

#### **4.3.3. Posición de los pacientes**

Los pacientes fueron recostados en decúbito lateral, posicionando sus codos sobre las ventanas acústicas, por lo que fue necesaria la presencia de un auxiliar que nos ayudó a contener correctamente al paciente e igualmente permitió abrir la región axial para poder ubicar el transductor, por lo que se utilizó una mano para asegurar el miembro torácico y con la otra generar cierta presión sobre el cuello, generando inmovilidad completa sobre el paciente y facilitando el estudio.



#### **4.3.4. Técnicas ecocardiográficas a realizar**

##### **a. Ecocardiografía bidimensional 2-d**

Con este modo, se obtuvo la imagen de un tejido en profundidad y anchura en donde se pudo apreciar los cambios anatómicos de las cardiopatías.

##### **b. Ecocardiografía modo m.**

El modo M o en movimiento es un proceso de emisión del haz de ultrasonido que permitió atravesar las diferentes estructuras cardíacas y determinó el tamaño de los compartimentos cardíacos, grosor y movimiento de las paredes, tamaño de grandes vasos y movimiento de las válvulas que generó una respuesta en eco y fue registrada en la pantalla de forma continua obteniendo las características de movilidad de las diferentes zonas del corazón.

##### **c. Ecocardiografía Doppler**

La ecocardiografía Doppler utilizó el reflejo en los elementos celulares sanguíneos en el movimiento que determinó la velocidad de flujo para valorar el sentido y las características del flujo sanguíneo en el corazón y grandes vasos (Castro et al., 2009). Por tanto, la frecuencia de onda atribuible al movimiento relativo entre la fuente y el observador, en donde la misma frecuencia resultante fue proporcional a la velocidad relativa del movimiento entre estos.

- **Valoración en Modo Espectral:**

- **Doppler Continuo:**

El modo continuo permitió emitir de manera continua una señal de ultrasonido y a su vez estos ecos fueron captados por reflejo de manera constante y simultánea. Se determinó por registrar a la vez todas las velocidades que se presentan a lo largo de la trayectoria del haz de ultrasonido, valorando y midiendo cualquier velocidad de flujo, por más alta que esta sea.



➤ **Doppler Pulsado:**

El modo pulsado a diferencia del continuo se definió por emitir ráfagas de ultrasonido de forma corta o pulsos de manera intermitente; esta valoración permitió generar un retorno de la señal desde una distancia conocida y a su vez ser esta analizada de manera específica. Este proceso es denominado resolución de rango.

➤ **Doppler Color:**

El modo color describió la dirección de flujo sanguíneo según la dirección correspondiente siendo este una mejora del modo pulsado que brindó aporte de información sobre el carácter, velocidad en un determinado flujo. En cardiopatías generalmente se observó un flujo turbulento basado en un espectro de velocidades amplio en un sitio en el mismo momento. Generalmente están determinados por 2 colores: el rojo para aquel flujo que se acerca hacia el transductor y azul para aquellos que se alejan.

#### **4.3.5. Evaluación de cortes**

##### **4.3.5.1. Paraesternal Derecho**

- **Eje Largo:**
  - a. Vista de cuatro cámaras
  - b. Vista de cinco cámaras
  
- **Eje Corto:**
  - a. Ventrículo Izquierdo
  - b. Válvula mitral
  - c. Atrio Izquierdo
  - d. Arteria Pulmonar



#### 4.3.5.2. Paraesternal Izquierdo

- **Apicales:**
  - a. Vista de cuatro cámaras
  - b. Vista de cinco cámaras
  - c. Vista de dos cámaras
  
- **Craneales:**
  - a. Vista de cinco cámaras
  - b. Válvula Tricúspide
  - c. Arteria Pulmonar

#### 4.3.6. Variables a evaluar

##### 4.3.6.1. Variables Independientes

- **Sexo:** Distribuido en las siguientes categorías
  - Macho
  - Hembra
  
- **Edad:** Distribuido en las siguientes categorías
  - G1 o Cachorro (De 0 meses a 1 año)
  - G2 o Adulto (De 2 año a 6 años)
  - G3 o Senior (De 7 años en adelante)

##### 4.3.6.2. Variables dependientes

- **Índice de progresión en la MMVD**
  - Etapa A (Sin cambio estructural con riesgo de presentar)
  - Etapa B (B1 y B2); (Cambio estructural sin signos clínicos)
  - Etapa C (Ca y Cc); (Cambio estructural con signos clínicos)
  - Etapa D (Enfermedad terminal)



#### **4.4. Análisis estadístico**

Se realizó la tabulación de datos, los cuales fueron analizados por el software SPSS y evaluados mediante una tabla de frecuencias según las diferentes variables de análisis y posteriormente se establecieron tablas de contingencia para evaluación de 2 y 3 variables, los cuales fueron representados mediante gráficos en barra. Para determinar si existe significancia estadística se implementó a su vez la prueba de Chi Cuadrado de Pearson y posteriormente se estableció un Odds Ratio como razón de riesgo para establecer la frecuencia de presentación de la Enfermedad Valvular Mitrál Mixomatosa entre las variables de análisis en el diagnóstico.

## 5. RESULTADOS

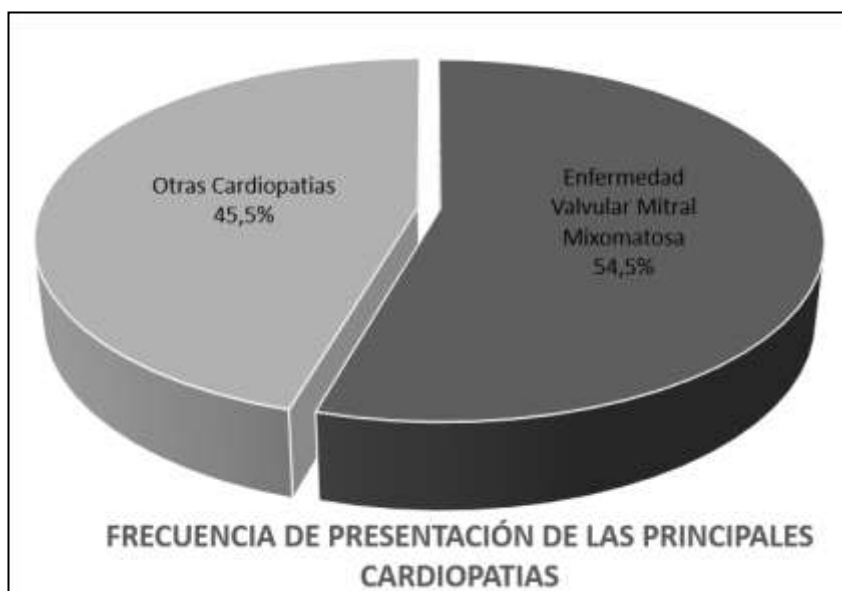
### 5.1. Frecuencia de presentación de la Degeneración Valvular Mitral Mixomatosa frente a otras cardiopatías

**Tabla 1:** Frecuencia de la MMVD frente a otras enfermedades cardíacas

FRECUENCIA DE PRESENTACIÓN EN ENFERMEDADES CARDÍACAS		
	Porcentaje	Frecuencia
<b>Enfermedad Valvular Mitral Mixomatosa</b>	54,5%	109
<b>Otras Cardiopatías</b>	45,5%	91

**Fuente:** Autor

Dentro de la frecuencia de presentación de patologías, la Degeneración Valvular Mitral Mixomatosa se diagnosticó en un total de 109 pacientes que representa un 54,5%; mientras que la valoración en conjunto del resto de enfermedades cardíacas con un total de 91 pacientes, se representa en un 45,5%. Dando como resultado que MMVD se representa en más del 50% de los pacientes de estudio; lo que determina por ende que de cada 2 pacientes cardiopatas, uno puede presentar la enfermedad.



**Figura 41** Distribución de la frecuencia relativa de presentación de la MMVD frente a otras enfermedades cardíacas encontradas por ecocardiografía en caninos evaluados. **Fuente:** Autor



## 5.2. Frecuencia de presentación de enfermedades cardíacas diagnosticadas por ecocardiografía en caninos.

**Tabla 2:** Frecuencia de las principales enfermedades cardíacas encontradas por ecocardiografía en caninos.

FRECUENCIA DE PRESENTACIÓN EN ENFERMEDADES CARDÍACAS			
	Frecuencia	Porcentaje	
ENFERMEDADES CARDÍACAS	Con soplo, sin remodelación estructural	39	19,5%
	Hipertensión Pulmonar	16	8%
	Cardiomiopatía Dilatada	3	1,5%
	Degeneración Valvular Mitral Mixomatosa	109	54,5%
	Insuficiencia Valvular Tricuspídea	7	3,5%
	Neoplasia de Base	4	2%
	DAP	1	0,5%
	Insuficiencia Valvular Pulmonar	1	0,5%
	Insuficiencia Valvular Mitral	9	4,5%
	Estenosis Aórtica	1	0,5%
	Defecto del Septo Ventricular	3	1,5%
	Estenosis Pulmonar	7	3,5%
	<b>Total</b>	<b>200</b>	<b>100%</b>

**Fuente:** El autor

Dentro de las enfermedades cardíacas encontradas en los pacientes valorados por medio de ecocardiografía se puede observar que la patología con mayor frecuencia de presentación es la Degeneración Valvular Mitral Mixomatosa con un 54,5%; mientras que los pacientes que presentaron soplo cardíaco sin remodelación a nivel estructural representa el 19,5%; seguidos por la hipertensión pulmonar con un 8%, la insuficiencia valvular mitral con un 4,5%, la estenosis pulmonar y la insuficiencia valvular tricuspídea con un 3,5%, la presencia de neoplasias de base de corazón representa un 2%, el defecto del septo ventricular con la cardiomiopatía dilatada un 1,5% y la insuficiencia valvular pulmonar, estenosis aortica y D.A.P. representados en un 0,5%.



### 5.3. Relación de la presentación de la Degeneración Valvular Mitral Mixomatosa por el sexo

**Tabla 3:** Tabla cruzada de la presentación de la MMVD, según el sexo.

		SEXO * PRESENTA MMVD			
		PRESENTA MMVD			
		Si	No	Total	
SEXO	MACHO	Recuento	65	47	112
		% dentro de SEXO	58,0%	42,0%	100,0%
		% dentro de PRESENTA MMVD	59,6%	51,6%	56,0%
	HEMBRA	Recuento	44	44	88
		% dentro de SEXO	50,0%	50,0%	100,0%
		% dentro de PRESENTA MMVD	40,4%	48,4%	44,0%
Total	Recuento	109	91	200	
	% dentro de SEXO	54,5%	45,5%	100,0%	
	% dentro de PRESENTA MMVD	100,0%	100,0%	100,0%	

**Fuente:** Autor

De los 200 pacientes valorados mediante ecocardiografía, la presentación de la Degeneración Valvular Mitral Mixomatosa se presentó más en pacientes machos con un 59,6%, mientras que las hembras presentaron 40,4%, dando un total de 109 pacientes diagnosticados con esta enfermedad, mientras que los pacientes machos que presentaron otras cardiopatías se encuentra en un 51,6% y en hembras presentan un 48,4% con un total de 91 pacientes que presentaron otras patologías.



**Tabla 4:** Tabla de Chi-cuadrado

Pruebas de chi-cuadrado					
	Valor	df	Significación asintótica (bilateral)	Significación exacta (bilateral)	Significación exacta (unilateral)
Chi-cuadrado de Pearson	1,283 <sup>a</sup>	1	0,257		
Corrección de continuidad <sup>b</sup>	0,980	1	0,322		
Razón de verosimilitud	1,283	1	0,257		
Prueba exacta de Fisher				0,317	0,161
Asociación lineal por lineal	1,277	1	0,258		
N de casos válidos	200				
a. 0 casillas (0,0%) han esperado un recuento menor que 5. El recuento mínimo esperado es 40,04.					
b. Sólo se ha calculado para una tabla 2x2					

Fuente: Autor

La prueba Chi-cuadrado realizada para determinar si existe relación de dependencia entre pacientes que presentan o no MMVD y el sexo, muestra un valor de significación asintótica de 0,257; el cual es mayor a 0,05 y se establece que las categorías de las variables entre pacientes que presentan o no MMVD y el sexo no están relacionadas.

#### 5.4. Frecuencia de presentación de la Degeneración Valvular Mitral Mixomatosa según su sexo

**Tabla 5:** Frecuencia según el sexo de pacientes caninos que presentan MMVD

		Frecuencia	Porcentaje
SEXO	Macho	65	59,6%
	Hembra	44	40,4%
Total		109	100%

Fuente: Autor

De los 109 pacientes que presentaron la Degeneración Valvular Mitral Mixomatosa, 65 pacientes fueron machos con una representación del 59,6% y 44 pacientes fueron hembras con el 40,4%; observándose un mayor número en el género macho.



### 5.5. Relación en la presentación de la Degeneración Valvular Mitral Mixomatosa por el rango de edad.

**Tabla 6:** Tabla cruzada de la presentación de la MMVD, según el rango de edad

		RANGO DE EDAD * PRESENTA MMVD			
		PRESENTA MMVD			
		Si	No	Total	
RANGO DE EDAD	SENIOR	Recuento	100	51	151
		% dentro de RANGO EDAD	66,2%	33,8%	100,0%
		% dentro de PRESENTA MMVD	91,7%	56,0%	75,5%
	ADULTO	Recuento	9	28	37
		% dentro de RANGO EDAD	24,3%	75,7%	100,0%
		% dentro de PRESENTA MMVD	8,3%	30,8%	18,5%
	CACHORRO	Recuento	0	12	12
		% dentro de RANGO EDAD	0,0%	100,0%	100,0%
		% dentro de PRESENTA MMVD	0,0%	13,2%	6,0%
Total	Recuento	109	91	200	
	% dentro de RANGO EDAD	54,5%	45,5%	100,0%	
	% dentro de PRESENTA MMVD	100,0%	100,0%	100,0%	

**Fuente:** Autor

De los 200 pacientes valorados mediante ecocardiografía, la presentación de la Degeneración Valvular Mitral Mixomatosa se presentó más en pacientes Senior con un 91,7%, mientras que las adultos presentaron 8,3%; dando un total de 109 pacientes diagnosticados con esta enfermedad, mientras que los pacientes senior que no presentaron MMVD se encuentra en un 56,0%, en adultos se presentó un 30,8% y en cachorros un 13,2% con un total de 91 pacientes que presentaron otras patologías.

**Tabla 7:** Tabla de Chi-cuadrado

Pruebas de chi-cuadrado			
	Valor	df	Significación asintótica (bilateral)
Chi-cuadrado de Pearson	36,332 <sup>a</sup>	2	0,000
Razón de verosimilitud	41,444	2	0,000
Asociación lineal por lineal	35,524	1	0,000
N de casos válidos	200		

a. 0 casillas (0,0%) han esperado un recuento menor que 5. El recuento mínimo esperado es 5,46.

Fuente: Autor

La prueba Chi-cuadrado realizada para determinar si existe relación de dependencia entre las categorías de presencia de MMVD y el rango de edad de los animales muestra un valor de significación asintótica de 0,000; el cual es menor a 0,05 y se establece que las categorías de las variables presencia de MMVD y rango de edad si se encuentran relacionadas.

**Tabla 8:** Tabla de estimación de riesgo

	Valor	Intervalo de confianza de 95 %	
		Inferior	Superior
Razón de ventajas para R_EDAD (SENIOR / ADULTO)	6,100	2,678	13,896
Para cohorte TIENE_MMVD = Si	2,723	1,525	4,861
Para cohorte TIENE_MMVD = No	0,446	0,334	0,596
N de casos válidos	188		

Fuente: Autor

La tabla 8 indica la asociación entre pacientes según su rango de edad con mayor predisposición a MMVD y la presentación de esta en la población en estudio; en el grupo de pacientes senior se presentó en el 91,6% de los casos en comparación con el 8,3% de casos en el grupo de pacientes adultos; por ende los pacientes que llegan a la edad senior incrementan el riesgo en 6,1 veces más de presentar MMVD.



### 5.6. Relación en la presentación de la Degeneración Valvular Mitral Mixomatosa según el sexo y rango de edad.

**Tabla 9:** Tabla cruzada de la presentación de la MMVD, según el rango de edad con sexo

<b>RANGO DE EDAD*SEXO*PRESENTA MMVD</b>						
			<b>TIENE_MMVD</b>			
			<b>SEXO</b>	<b>Si</b>	<b>No</b>	<b>Total</b>
<b>MACHO</b>	<b>RANGO EDAD</b>	<b>SENIOR</b>	<b>Recuento</b>	61	28	89
			<b>% dentro de RANGO EDAD</b>	68,5%	31,5%	100,0%
	<b>ADULTO</b>	<b>Recuento</b>	4	12	16	
		<b>% dentro de RANGO EDAD</b>	25,0%	75,0%	100,0%	
	<b>Total</b>		<b>Recuento</b>	65	40	105
			<b>% dentro de RANGO EDAD</b>	61,9%	38,1%	100,0%
<b>HEMBRA</b>	<b>RANGO EDAD</b>	<b>SENIOR</b>	<b>Recuento</b>	39	23	62
			<b>% dentro de RANGO EDAD</b>	62,9%	37,1%	100,0%
	<b>ADULTO</b>	<b>Recuento</b>	5	16	21	
		<b>% dentro de RANGO EDAD</b>	23,8%	76,2%	100,0%	
	<b>Total</b>		<b>Recuento</b>	44	39	83
			<b>% dentro de RANGO EDAD</b>	53,0%	47,0%	100,0%
<b>Total</b>	<b>RANGO EDAD</b>	<b>SENIOR</b>	<b>Recuento</b>	100	51	151
			<b>% dentro de RANGO EDAD</b>	66,2%	33,8%	100,0%
	<b>ADULTO</b>	<b>Recuento</b>	9	28	37	
		<b>% dentro de RANGO EDAD</b>	24,3%	75,7%	100,0%	
	<b>Total</b>		<b>Recuento</b>	109	79	188
			<b>% dentro de RANGO EDAD</b>	58,0%	42,0%	100,0%

**Fuente:** Autor

De los 188 pacientes que corresponden a los grupos de adultos y senior valorados mediante ecocardiografía, la presentación de la Degeneración Valvular Mitral Mixomatosa se presentó más en pacientes Machos-Senior con un 68,5%; pero en pacientes Machos-Adultos se presentó un 25%, mientras que en Hembras-Senior se presentó con un 62,9%; pero en Hembras-Adultas se encontró un 23,8%, dando un total de 109 pacientes diagnosticados con esta enfermedad. En los pacientes que no presentaron MMVD se encuentra en pacientes Machos-Senior con un 31,5%; pero en pacientes Machos-Adultos se presentó un 75%, mientras que en Hembras-Senior se presentó con un 37,1%; pero en Hembras-Adultas se encontró un 76,2%, dando un total de 79 pacientes que presentaron otras patologías.



### 5.6.1. Presentación de la Degeneración Valvular Mitral Mixomatosa en machos adultos y machos senior.

**Tabla 10:** Tabla de Chi-cuadrado

<b>Pruebas de chi-cuadrado</b>						
SEXO	Valor	df	Significación asintótica (bilateral)	Significación exacta (bilateral)	Significación exacta (unilateral)	
<b>MACHO</b>	Chi-cuadrado de Pearson	10,902 <sup>c</sup>	1	0,001		
	Corrección de continuidad <sup>b</sup>	9,134	1	0,003		
	Razón de verosimilitud	10,709	1	0,001		
	Prueba exacta de Fisher				0,002	0,001
	Asociación lineal por lineal	10,798	1	0,001		
	N de casos válidos	105				

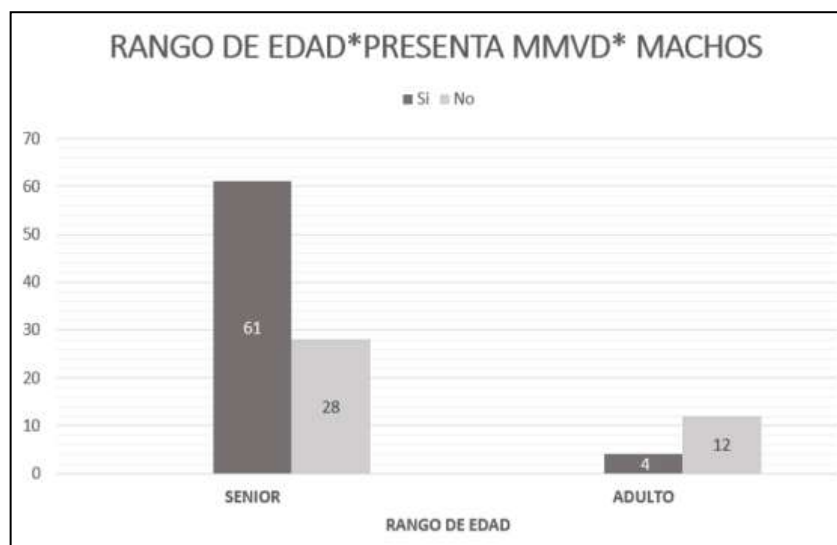
a. 0 casillas (0,0%) han esperado un recuento menor que 5. El recuento mínimo esperado es 15,55.

b. Sólo se ha calculado para una tabla 2x2

c. 0 casillas (0,0%) han esperado un recuento menor que 5. El recuento mínimo esperado es 6,10.

**Fuente:** Autor

La prueba Chi-cuadrado realizada para determinar si existe relación de dependencia entre las categorías de presencia de MMVD y el rango de edad de los pacientes machos muestra un valor de significación asintótica de 0,001; el cual es menor a 0,05 y se establece que las categorías de las variables presencia de MMVD y el rango de edad en pacientes machos si se encuentran relacionadas.



**Figura 42:** Frecuencias absolutas en la presentación de la MMVD, en pacientes machos adultos y senior. **Fuente:** Autor

**Tabla 11:** Tabla de estimación de riesgo

Estimación de riesgo				
SEXO	Valor	Intervalo de confianza de 95 %		
		Inferior	Superior	
	Razón de ventajas para R_EDAD (SENIOR / ADULTO)	6,536	1,936	22,067
MACHO	Para cohorte TIENE_MMVD = Si	2,742	1,160	6,481
	Para cohorte TIENE_MMVD = No	0,419	0,276	0,637
	N de casos válidos	105		

**Fuente:** Autor

La tabla 14 indica la asociación entre pacientes machos con mayor predisposición a MMVD y la presentación de esta en la población en estudio; en el grupo de pacientes senior se presentó en el 68,5% de los casos en comparación con el 25% de casos en el grupo de pacientes adultos; por ende los pacientes machos que llegan a la edad senior incrementan el riesgo en 6,54 veces más de presentar MMVD.



### 5.6.2. Presentación de la Degeneración Valvular Mitral Mixomatosa en hembras adultas y hembras senior.

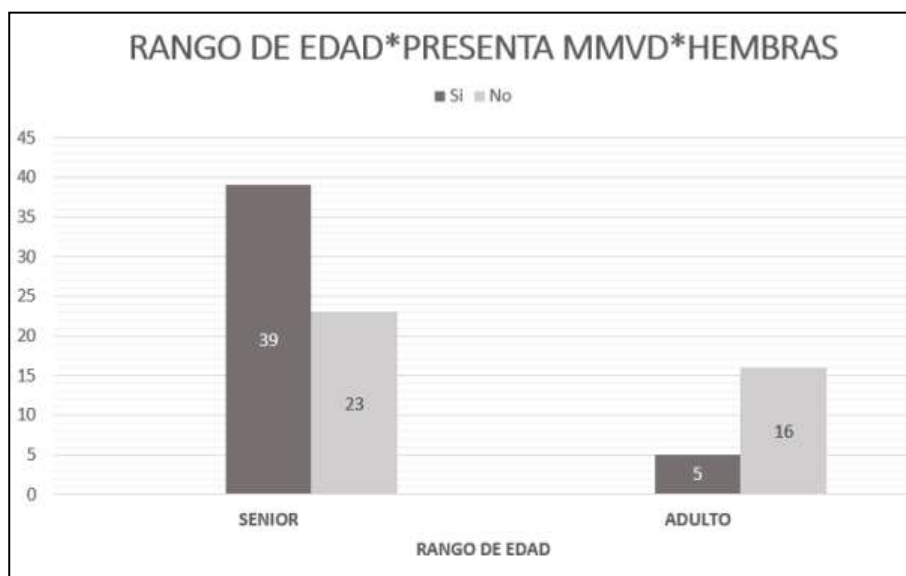
**Tabla 12:** Tabla de Chi-cuadrado

Pruebas de chi-cuadrado						
SEXO	Valor	df	Significación asintótica (bilateral)	Significación exacta (bilateral)	Significación exacta (unilateral)	
HEMBRA	Chi-cuadrado de Pearson	9,625 <sup>d</sup>	1	0,002		
	Corrección de continuidad <sup>b</sup>	8,119	1	0,004		
	Razón de verosimilitud	9,934	1	0,002		
	Prueba exacta de Fisher				0,002	0,002
	Asociación lineal por lineal	9,509	1	0,002		
	N de casos válidos	83				

a. 0 casillas (0,0%) han esperado un recuento menor que 5. El recuento mínimo esperado es 15,55.  
b. Sólo se ha calculado para una tabla 2x2

Fuente: Autor

La prueba Chi-cuadrado realizada para determinar si existe relación de dependencia entre las categorías de presencia de MMVD y el rango de edad de los pacientes hembras muestra un valor de significación asintótica de 0,002; el cual es menor a 0,05 y se establece que las categorías de las variables presencia de MMVD y el rango de edad en pacientes hembras si se encuentran relacionadas.



**Figura 43:** Frecuencias absolutas en la presentación de la MMVD, en pacientes hembras adultas y senior. Fuente: Autor

**Tabla 13:** Tabla de estimación de riesgo

<b>Estimación de riesgo</b>			
<b>SEXO</b>	<b>Valor</b>	<b>Intervalo de confianza de 95 %</b>	
		<b>Inferior</b>	<b>Superior</b>
<b>Razón de ventajas para R_EDAD (SENIOR / ADULTO)</b>			
	5,426	1,755	16,775
<b>Para cohorte TIENE_MMVD = Si</b>			
	2,642	1,201	5,813
<b>HEMBRA</b>	<b>Para cohorte TIENE_MMVD = No</b>		
	0,487	0,325	0,728
<b>N de casos válidos</b>		83	

**Fuente:** Autor

La tabla 17 indica la asociación entre pacientes hembras con mayor predisposición a MMVD y la presentación de esta en la población en estudio; en el grupo de pacientes senior se presentó en el 62,9% de los casos en comparación con el 23,8% de casos en el grupo de pacientes adultos; por ende los pacientes hembras que llegan a la edad senior incrementan el riesgo en 5,43 veces más de presentar MMVD.

### 5.7. Frecuencia de presentación de la Degeneración Valvular Mitral Mixomatosa según su Índice de Progresión

**Tabla 14:** Frecuencia según grado de severidad en pacientes caninos con MMVD

<b>DEGENERACIÓN VALVULAR MITRAL MIXOMATOSA</b>		
<b>INDICE PROGRESIÓN</b>		
	<b>Frecuencia</b>	<b>Porcentaje</b>
<b>Etapas B1</b>	59	54,1%
<b>Etapas B2</b>	34	31,2%
<b>Etapas Ca</b>	10	9,2%
<b>Etapas Cc</b>	6	5,5%
<b>Total</b>	109	100,0%

**Fuente:** Autor

De los 109 pacientes que presentaron la Degeneración Valvular Mitral Mixomatosa, 59 se encuentran en etapa B1 con una representación del 54%, 34 pacientes se encuentran en etapa B2 con el 31.2%, 10 pacientes se encuentran en etapa Ca con 9.2% y 6 pacientes se encuentran en etapa con Cc con el 5.5%





### 5.8. Relación del Índice de Progresión de la Degeneración Valvular Mitral Mixomatosa según el sexo.

**Tabla 15:** Tabla cruzada del índice de progresión de la MMVD en perros según el sexo.

		INDICE DE PROGRESIÓN * SEXO			
		SEXO		Total	
INDICE PROGRESIÓN		MACHO	HEMBRA		
			Etapa B1	Recuento	33
% dentro de INDICE PROGRESIÓN	55,9%			44,1%	100,0%
% dentro de SEXO	50,8%			59,1%	54,1%
Etapa B2	Recuento		22	12	34
	% dentro de INDICE PROGRESIÓN		64,7%	35,3%	100,0%
	% dentro de SEXO		33,8%	27,3%	31,2%
Etapa Ca	Recuento		6	4	10
	% dentro de INDICE PROGRESIÓN		60,0%	40,0%	100,0%
	% dentro de SEXO		9,2%	9,1%	9,2%
Etapa Cc	Recuento		4	2	6
	% dentro de INDICE PROGRESIÓN		66,7%	33,3%	100,0%
	% dentro de SEXO		6,2%	4,5%	5,5%
Total	Recuento	65	44	109	
	% dentro de INDICE PROGRESIÓN	59,6%	40,4%	100,0%	
	% dentro de SEXO	100,0%	100,0%	100,0%	

Fuente: Autor

De los 109 pacientes valorados mediante ecocardiografía que presentaron una Degeneración Valvular Mitral Mixomatosa en machos en etapa B1 se encontraron 50,8%, en etapa B2 33,8%, en etapa Ca 9,2% y en etapa Cc 6,2% con un recuento de 65 pacientes. En hembras en etapa B1 se encontraron 59,1%, en etapa B2 27,3%, en etapa Ca 9,1% y en etapa Cc 4,5% con un recuento de 44 pacientes.

**Tabla 16:** Tabla de Chi-Cuadrado

	Pruebas de chi-cuadrado		
	Valor	df	Significación asintótica (bilateral)
Chi-cuadrado de Pearson	0,823 <sup>a</sup>	3	0,844
Razón de verosimilitud	0,829	3	0,843
Asociación lineal por lineal	0,480	1	0,488
N de casos válidos	109		
a. 3 casillas (37,5%) han esperado un recuento menor que 5. El recuento mínimo esperado es 2,42.			

Fuente: Autor



La prueba Chi-cuadrado realizada para determinar si existe relación de dependencia entre el índice de progresión de la Degeneración Valvular Mitral Mixomatosa y el Sexo en los perros muestra un valor de significación de 0,844; el cual es mayor a 0.05 y se establece que las categorías de las variables en el índice de progresión de la degeneración valvular mitral mixomatosa y el Sexo en los caninos no presenta una asociación estadísticamente significativa

### 5.9. Relación en el índice de progresión de la Degeneración Valvular Mitral Mixomatosa según el rango de edad.

**Tabla 17:** Tabla cruzada del índice de progresión de la MMVD en perros según el rango de edad

		INDICE DE PROGRESIÓN * RANGO DE EDAD			
		RANGO DE EDAD			
		SENIOR	ADULTO	Total	
INDICE PROGRESIÓN	Etapa B1	Recuento	53	6	59
		% dentro de INDICE PROGRESIÓN	89,8%	10,2%	100,0%
		% dentro de RANGO EDAD	53,0%	66,7%	54,1%
	Etapa B2	Recuento	32	2	34
		% dentro de INDICE PROGRESIÓN	94,1%	5,9%	100,0%
		% dentro de RANGO EDAD	32,0%	22,2%	31,2%
	Etapa Ca	Recuento	10	0	10
		% dentro de INDICE PROGRESIÓN	100,0%	0,0%	100,0%
		% dentro de RANGO EDAD	10,0%	0,0%	9,2%
	Etapa Cc	Recuento	5	1	6
		% dentro de INDICE PROGRESIÓN	83,3%	16,7%	100,0%
		% dentro de RANGO EDAD	5,0%	11,1%	5,5%
Total	Recuento	100	9	109	
	% dentro de INDICE PROGRESIÓN	91,7%	8,3%	100,0%	
	% dentro de RANGO EDAD	100,0%	100,0%	100,0%	

**Fuente:** Autor



De los 109 pacientes valorados mediante ecocardiografía que presentaron una Degeneración Valvular Mitral Mixomatosa en pacientes senior en etapa B1 se encontraron 53%, en etapa B2 32%, en etapa Ca 10% y en etapa Cc 5% con un recuento de 100 pacientes. En hembras en etapa B1 se encontraron 66,7%, en etapa B2 22,2%, en etapa Ca 0% y en etapa Cc 11,1% con un recuento de 9 pacientes.

**Tabla 18:** Tabla de Chi-cuadrado

Pruebas de chi-cuadrado			
	Valor	df	Significación asintótica (bilateral)
Chi-cuadrado de Pearson	1,998 <sup>a</sup>	3	0,573
Razón de verosimilitud	2,713	3	0,438
Asociación lineal por lineal	0,145	1	0,703
N de casos válidos	109		
a. 4 casillas (50,0%) han esperado un recuento menor que 5. El recuento mínimo esperado es ,50.			

**Fuente:** Autor

La prueba Chi-cuadrado realizada para determinar si existe relación de dependencia entre los índices de progresión de la MMVD y el rango de edad de los pacientes muestra un valor de significación asintótica de 0,573; el cual es mayor a 0,05 y se establece que las categorías de las variables los índices de progresión de la MMVD y el rango de edad en pacientes no se encuentran relacionadas.



## 6. DISCUSIÓN

Dentro del estudio ecocardiográfico en nuestra población de perros se pudo determinar una amplia variedad de enfermedades cardíacas, dentro de las cuales la degeneración valvular mitral mixomatosa estuvo representada con el 54,4%, valores relativos que concuerdan con investigaciones por parte de Boswood *et al.*, (2018) que presentó un valor del 40% de esta enfermedad con origen adquirido en sus pacientes; mientras que en los estudio por parte de Reyes *et al.*, (2009) y Gloria (2004), el diagnóstico de esta enfermedad estaba representado solo por un 10,72% a 31,4%; ya que presentaron otras alteraciones con mayor tasa de diagnóstico como la cardiomiopatía dilatada o soplo cardíaco sin remodelación estructural.

Uno de los factores con mayor predisposición para que los pacientes presenten degeneración valvular mitral mixomatosa es el rango de edad, como se pudo determinar en nuestra investigación con el 66,22% de pacientes dentro de la etapa senior que fueron diagnosticados con la enfermedad; valores que se reflejan semejantes en la investigación de Veiga *et al.*, (2019), Oyama *et al.*, (2019) y Castro *et al.*, (2009), los cuales presentaron promedios del 65% al 70% de presentación de esta enfermedad en la etapa senior; infiriendo una tendencia a realizarse estudios ecocardiográficos en estos pacientes, ya que al tratarse de una enfermedad de carácter adquirido; el proceso de remodelación epitelial a nivel de la estructura valvular es más deficiente; por lo tanto, la presentación de signos clínicos serán más evidentes y a su vez captados por los propietarios quienes optan por realizar una valoración médica.

La características principal de la degeneración valvular mitral mixomatosa, es ser una patología cardíaca adquirida, la cual se pudo comprobar en nuestro estudio ya que dentro del rango de pacientes cachorros, esta enfermedad no se presentó, al igual que en el estudio de Reyes *et al.*, (2009) y Araya (2004), donde no se determinó ningún caso de la enfermedad mixomatosa en estudio dentro del rango de cachorros; esto se debe a que las principales patologías en edades tempranas son de origen congénito y muchos de los pacientes fallecen antes de que el defecto cardíaco pueda ser diagnosticado.



Dentro de nuestra investigación se pudo determinar una diferencia de valores proporcionales en relación al sexo, donde se estableció un 59,6% de pacientes machos frente al 40,4% de hembras que presentaron Degeneración Valvular Mitral Mixomatosa que presenta similitud de resultados con Suh *et al.*, (2017), Calderón *et al.*, (2014) y Araya (2004); quienes presentaron valores entre 57% a 60% de pacientes machos frente a un 39,2% a 41,06% de pacientes hembras diagnosticados con la enfermedad, variabilidad que puede determinarse por la preferencia por parte de los futuros propietarios a adquirir pacientes machos como también el resultado de interacciones entre factores ambientales no determinados.

En la clasificación de los Índices de progresión de la degeneración valvular mitral mixomatosa, en nuestro estudio se pudo determinar que la Etapa B1 fue quien presento mayor predisposición corresponde al 54,1%, mientras que en la Etapa B2 se presentó con el 31,2%, seguido por la Etapa C que representaron el 14,7%; comportamiento que no se vio reflejado en el estudio de Mangkhang *et al.*, (2018), quien presentó tanto para la Etapa A, B y C una distribución uniforme en 25,80% en cada una con una diferencia en la Etapa D con el 22,5%, a diferencia de Toaldo *et al.*, (2017) quien demostró una marcada diferencia en la Etapa B1 con 34,6%, seguido la Etapa C y D en conjunto que representa al 26% y la Etapa B2 con pacientes en un 24% del total; valores que se encontraron en similitud con una mayor predominancia en la Etapa B1 por parte de Visser *et al.*, (2018) y Soares *et al.* (2018); pero con Chan y San (2019), se observó un comportamiento de esta enfermedad en la Etapa C con un 51,32% seguido por la Etapa B2 con en 28,94% y posteriormente la Etapa A y Etapa B1 con 10,52%; variación presentada ya que en la mayoría de los artículos se valoraron pacientes que presentaban más de 1 signo clínico con posible complicación cardiológica o la refractariedad al tratamiento empleado y su relación con el tipo de soplo; mientras que en nuestra investigación como criterio de inclusión base fue la presencia de soplo cardíaco en cualquiera de sus grados sin importar la presencia o no de otros signos clínicos.



En el comportamiento de la degeneración valvular mitral mixomatosa según el rango de edad se determinó que dentro de la Etapa B1, en el rango Senior que corresponde al 89,8% de pacientes que presentó la enfermedad a diferencia de los adultos con un 10,2%, seguido por la Etapa B2 con el 94,1% y Adultos con 5,9%, mientras que con Chan y San (2019), presenta una homogeneidad de pacientes Senior en las Etapas B1, B2 y C, a diferencia de la Etapa A con predilección por pacientes Adultos con valores iguales con Visser *et al.*, (2018); que presenta relación con los estudios por parte de Park y Park (2019), con una diferencia puntual que demostraron en la Etapa A, B C y D pacientes dentro del rango Senior, de igualdad en valores al igual que Soares *et al.*, (2018) en las que pacientes Senior se presentaron en todos sus rangos; este tipo de variación en la enfermedad de manera especial en pacientes senior frente a adultos, de manera intrínseca por su degeneración valvular progresiva ante un deficiente sistema de renovación celular; misma que se encuentra mediado por factores extrínsecos como el ambiente, nutrición, salud, entre otros.

Según los índices de progresión de la Degeneración Valvular Mitral Mixomatosa en nuestro estudio por el sexo se determinó que dentro de todas las Etapas A, B y C la afinidad en presentación de la enfermedad es hacia los pacientes machos entre 10 y 20% ante hembras, con una diferencia en la Etapa B2 con machos en un 64,7% y hembras con un 35,3%, como lo presenta el estudio realizado por Christiansen *et al* (2019) quien presentó una marcada diferencia entre machos en la Etapa B2 con un 66,66% ante las hembras con 33,33% y con un comportamiento muy similar en estudios con Mangkhang *et al.*, (2018), que presentó en las Etapas B, C y D mayor cantidad de pacientes machos en un 85,71% a diferencia de las hembras con un 14,28; pero una diferencia en la Etapa A donde las hembras se encontraron en un 60% y los machos en 40 %; de igual manera se determinó con Toaldo *et al*, (2017) que en su estudio presento valores similares predisposición de la enfermedad por machos con un 73,33% frente a las hembras con un 26,6%; esta diferencia se encuentra basada en que de los datos recopilados, los propietarios influyeron en el estudio al presentar mayor preferencia por adquirir perros machos.



## 7. CONCLUSIONES Y RECOMENDACIONES

### 7.1. Conclusiones

- La ecocardiografía es un método de alta sensibilidad, en la valoración oportuna de la degeneración valvular mitral mixomatosa.
- Los pacientes machos-senior (> 7 años), con soplo cardiaco tienen 6,60 veces más probabilidad de desarrollar degeneración valvular mitral mixomatosa; mientras que las hembras-senior (> 7 años), con soplo cardiaco tienen una probabilidad de 5,42.
- Sin embargo, no todos los pacientes que presentaron soplos cardiacos fueron determinados con remodelaciones estructurales compatibles con una cardiopatía; pero es necesario su control permanente al ser predisponentes a desarrollarlas.
- La degeneración valvular mitral mixomatosa no se presentó en la etapa cachorro, por lo que se confirma ser de carácter degenerativo adquirida.
- De los pacientes que presentaron degeneración valvular mitral mixomatosa, la etapa con mayor índice de presentación fue B1.
- Es necesario aclarar que los propietarios influyen mucho en la evolución de la enfermedad, al generar 2 limitaciones: la primera ya que muchos de ellos no cuentan con recursos necesarios para realizar un plan diagnóstico adecuado y por otro lado muchos pacientes posteriores al instauramiento del tratamiento no regresan para realizar el respectivo seguimiento.



## 7.2. Recomendaciones

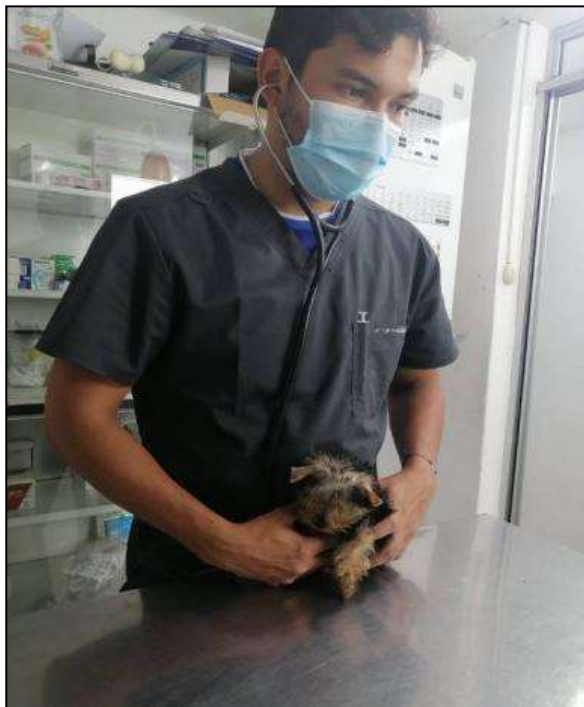- Realizar una correcta valoración clínica cardiológica para identificar con estudios ecocardiográficos de forma temprana las enfermedades valvulares y evitar el progreso de estas patologías en razas que mayormente predisponen esta enfermedad y proponer los tratamientos farmacológicos, nutricionales y seguimientos a largo plazo.
- Todos los pacientes a partir de los 7 años de edad tanto machos como hembras, deberían realizarse un examen ecocardiográfico de control, pues la predisposición a presentar degeneración valvular mitral mixomatosa es muy alta.
- Los pacientes diagnosticados con degeneración valvular mitral mixomatosa con índices de progresión, tanto en fases avanzadas como iniciales tendrían que realizarse ecocardiografías periódicas de control cada 3 o 6 meses para un control en la evolución de su degeneración.
- Se recomienda la derivación de pacientes a especialistas en Cardiología Veterinaria, quienes realizarán un correcto seguimiento y control farmacológico; necesario para una favorable evolución y pronóstico del paciente.



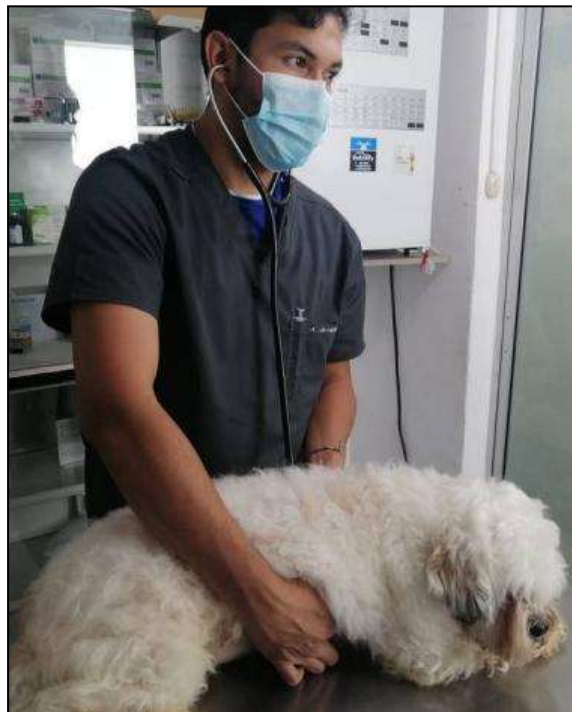

**ANEXOS:**

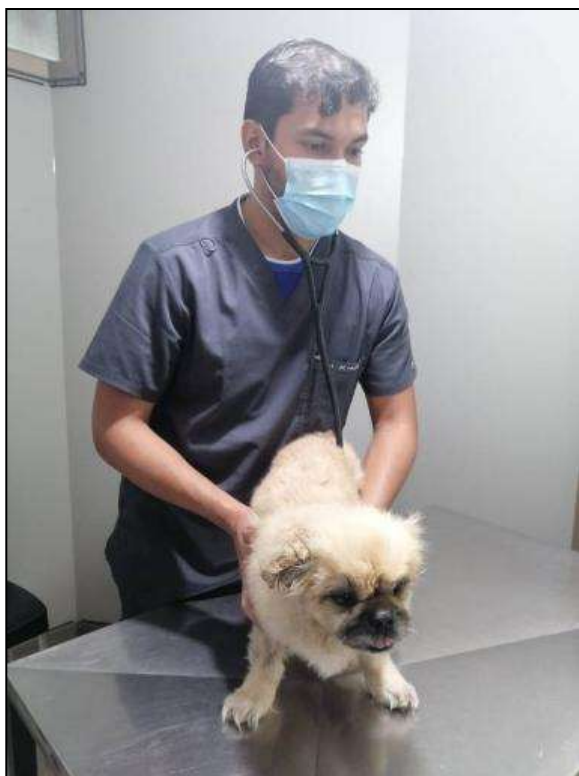**A.- VALORACIÓN CLÍNICA DE PACIENTES**



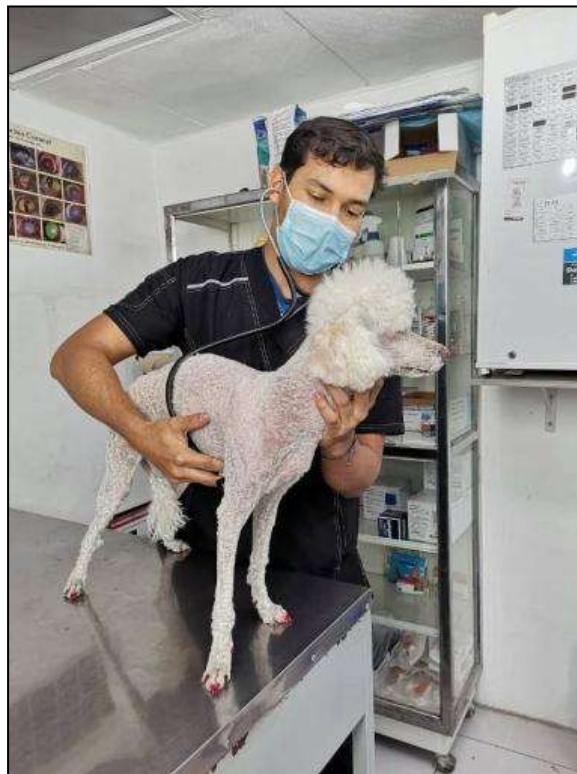**Anexo 1:** Valoración clínica, Yorkshire, 4 meses, Hembra.



**Anexo 2:** Valoración clínica, Mestizo, 6 años, Macho.



**Anexo 3:** Valoración clínica, Pekinés, 9 años, Macho



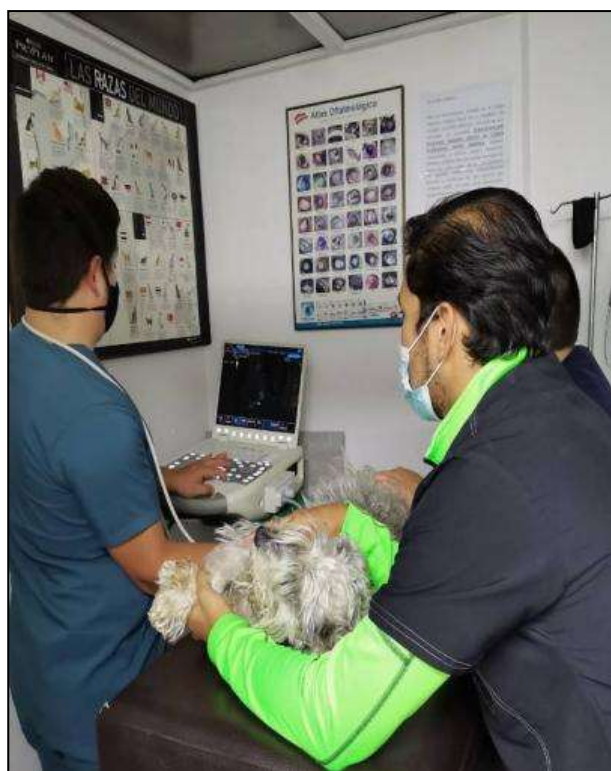**Anexo 4:** Valoración clínica, French Poodle, 10 años, Hembra



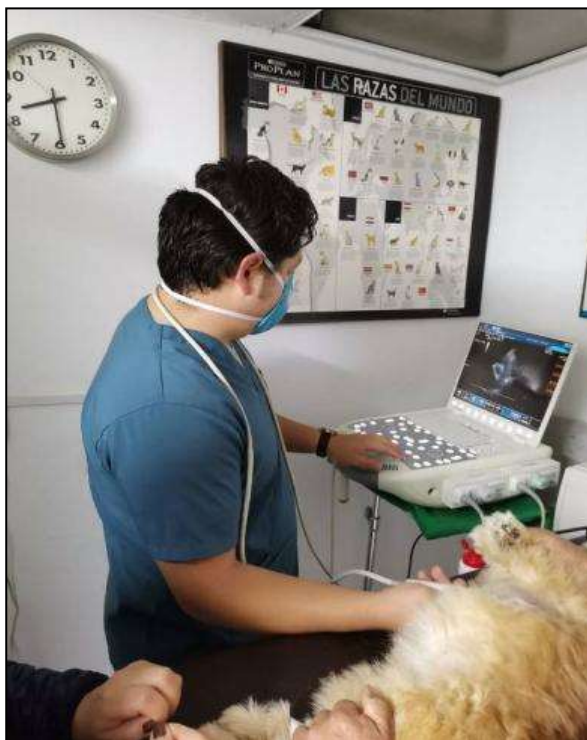## B.- VALORACIÓN ECOCARDIOGRÁFICA DE PACIENTES



**Anexo 5:** Ecocardiograma, Bulldog Francés, Soplo Cardíaco, Macho.



**Anexo 6:** Valoración clínica, French Poodle, 6 meses, Hembra.



**Anexo 7:** Valoración clínica, Golden Retriever, 7 años, Macho.



**Anexo 8:** Valoración clínica, Schnauzer, 12 años, Macho.

## C.- INFORME MÉDICO ECOCARDIOGRÁFICO

 <b>CARDIOMEDICC</b> <small>CENTRO DE CARDIOLOGÍA Y ECOGRAFÍA VETERINARIA</small> <b>INFORME DE ESTUDIO ECOCARDIOGRÁFICO</b>		
<b>Paciente:</b>	Nicolas	<b>Raza:</b> Shih Tzu
<b>Fecha Nac / Edad:</b>	12 años	<b>Sexo:</b> Macho
<b>Propietario:</b>	Sra. Martha Baroo	<b>Peso:</b> 6 Kg.
<b>Médico Derivador:</b>	Dr. Oswaldo Martinez	<b>Fecha:</b> 02-Diciembre-2020
<b>Resumen Clínico: Dienes.</b>		
Descripción: Se realiza ecocardiograma transtorácico, estudio en modo B, modo M, Mapeo de flujo Doppler Color, con análisis espectral Pulsado (PW), Continuo (CW) y Doppler Tisular. Revisión de las imágenes en Cine-Loop. Las ventanas fueron adecuadas para el procedimiento.		
<b>Reporte:</b>		
<b>Dimensiones del Hemicardio Izquierdo. Análisis en Modo B y M.</b>		
	Resultado	Referencia
SIVd	0,69 cm	0,4-0,9 cm
VId	3,71 cm	2,2-3,1 cm
PLVId	0,52 cm	0,4-0,9 cm
SIVs	0,86 cm	0,7-1,2 cm
VIs	2,11 cm	1,2-2,2 cm
PLVIs	1,12 cm	0,7-1,3 cm
Relación SIVd/ VId	0,18	0,22- 0,34
Aorta	1,22 cm	1,2-1,8 cm
Aurícula Izquierda	3,63 cm	1,1-1,8 cm
Relación Au. Izq./Ao	2,99	<1,3 M, <1,6 B
<b>Función Sistólica Global del VI.</b>		
Fración de Acortamiento%	43 %	33,00-45,00 %
Fración de Eyección % (M. Teicholz)	75 %	>50%
Fración de Eyección % (Modo B)	70 %	>50%
LIVdN	2,19	<1,6
EPSS	2,6 mm	<7,7 mm
<b>Función Sistólica Global del VD.</b>		
Fración de Acortamiento%	50,34 %	45,0 - 62,0 %
Fración de Eyección %	64,7 %	38,4 - 63,7 %
TAPSE	17,7 mm	8,5 - 13,6 mm
DT: Velocidad de S'	18 cm/s	6,7 - 17,6 cm/s

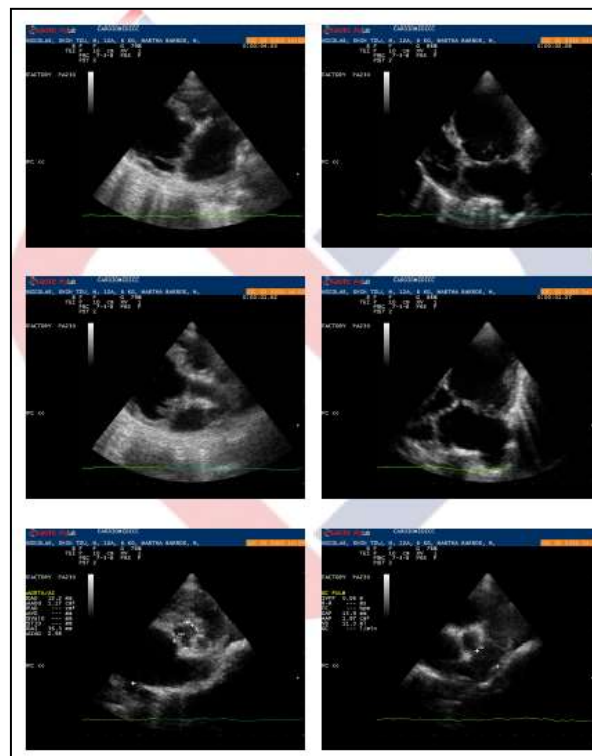**Anexo 9:** Dimensiones del Hemicardio Izquierdo. Análisis en Modo B y M.

 <b>CARDIOMEDICC</b> <small>CENTRO DE CARDIOLOGÍA Y ECOGRAFÍA VETERINARIA</small> <b>Dimensiones del Hemicardio Derecho.</b>		
VDD	0,73 cm	
VDE	0,39 cm	
Relación VDD/VId	0,19	0,5
PLVDd	0,43 cm	
PLVDe	1,12 cm	
Relación PLVDd/PLVId	0,82	<0,6
Tronco principal de la AP	1,59 cm	
Relación AP/Ao	1,30	≤1,0
<b>Variables Hemodinámicas: Evaluación Doppler.</b>		
Función Diastólica del VI	Resultado	Referencia
Velocidad E	1,83 m/seg	0,55-1,00 m/seg.
Velocidad A	0,69 m/seg	0,33-0,75 m/seg.
Relación E/A	2,37	1-2
TD	87 mseg	80-170 mseg
TRIV	51 mseg	40-80 mseg perros
E:TRIV	31,96	<25 IVM, <18,8 CMD
DT: Velocidad Ea	0,08 m/seg	≥ 0,10 m/seg
Relación Ea/Aa	1,08	≥ 1
Relación E/Ea	19,40	< 13 IVM, <9 CMD
<b>Válvula Mitral</b>		
Velocidad Máxima del Flujo	6,33 m/seg	
Retrogrado de Df		
Gradiente Tensional Máximo	160,2 mmHg	
<b>Válvula Tricuspide</b>		
Velocidad Máxima del flujo	3,54 m/seg	≤ 3,0 m/seg
Retrogrado de IT		
Gradiente Tensional Máximo	50,1 mmHg	≤ 35 mmHg
<b>Válvula Aórtica</b>		
Velocidad Máxima del Flujo Transvalvular	1,0 m/seg	≤ 2,0 m/seg
Gradiente Tensional Máximo	4 mmHg	
Integral Tiempo Velocidad	6 cm	
<b>Válvula Pulmonar</b>		

**Anexo 10:** Dimensiones del Hemicardio Derecho. Análisis en Modo B y M.

 <b>CARDIOMEDICC</b> <small>CENTRO DE CARDIOLOGÍA Y ECOGRAFÍA VETERINARIA</small>		
Gradiente Tensional Máximo	1,8 mmHg	
Integral Tiempo Velocidad	6 cm	
Tiempo de Aceleración	45 90seg	
<b>Hallazgos ecocardiográficos:</b>		
1. La función sistólica global y regional del Ventrículo izquierdo (VI) se encuentra conservada.		
2. Distensión diastólica con patrones restrictivos grado II.		
3. La dimensión interna de la cavidad del VI se encuentra moderadamente dilatada, el grosor septal y pared del VI se encuentran dentro de los límites normales.		
4. El ventrículo derecho (VD) presenta dimensión y morfología normal. No se evidencia dilatación del Atrio derecho.		
5. La función sistólica global y regional del VD se encuentra conservada.		
6. La dimensión del Atrio izquierdo se encuentra severamente dilatada.		
7. La Válvula Mitral presenta moderadamente engrosamiento valvar.		
8. Mediante evaluación Doppler se evidencia insuficiencia Valvular Mitral de moderada a severa e insuficiencia Tricuspid leve.		
9. Estimación de la presión en la Arteria Pulmonar mediante doppler espectral de onda continua sugiere Hipertensión Arterial Pulmonar moderada.		
10. Mediante evaluación Doppler se confirma que las Válvulas Sigmoideas no presentan lesiones estenóticas ni flujos retrogrados de insuficiencia valvular. Los flujos intercostales transdiastólicos son normales.		
11. Los Septos interventriculares e interatriales se encuentran íntegros.		
12. No se evidencia Demencia Pericárdica.		
<b>Diagnóstico:</b>		
1. Insuficiencia Valvular Mitral Mitromalasia severa (ACVM Cl).		
2. Hipertensión Arterial Pulmonar moderada.		
3. Insuficiencia Tricuspid leve.		

**Anexo 11:** Hallazgos ecocardiográficos



**Anexo 12:** Mediciones en Modo Bidimensional



## 8. BIBLIOGRAFÍA

- Abbott, J., & Larson, M. (2014). *Echocardiographic Investigation of Canine Myxomatous Mitral Valvular Disease*. C, 52.
- Achiel, R., Carver, A., & Sanders, R. A. (2020). *Treatment of Congestive Heart Failure with Intravenous Nitroglycerin in Three Dogs with Degenerative Valvular Disease*. 2, 1–5. <https://doi.org/10.5326/JAAHA-MS-6730>
- ACVIM. (2014). *Myxomatous Mitral Valve Degeneration*. *Mmvd*, 5.
- Alihosseini, H., & Kurtdede, A. (2019). *Cardiac Arrhythmias in Dogs with Mitral Regurgitation due to Myxomatous Mitral Valve Disease*. August, 7. <https://doi.org/10.32707/ercivet.595644>
- Allen, M., Beaumier, A., Gagnon, A., Gagnon, A., Hechler, A., Lampe, R., Lampe, R., & Vitale, S. (2019). *ACVIM Forum Research Abstract Program*. 173. <https://doi.org/10.1111/jvim.15597>
- Anavekar, N., & Oh, J. (2009). *Doppler echocardiography: A contemporary review*. 12. <https://doi.org/10.1016/j.jjcc.2009.10.001>
- Araya, C. (2004). *Estudio retrospectivo y descriptivo de 150 registros de caninos y felinos sometidos a ecocardiografía*. Universidad de Chile.
- Atkins, C., Bonagura, J., Ettinger, S., Fox, P., Gordon, S., Haggstrom, J., Hamlin, R., Keene, B., & Stepien, R. (2009). *Guidelines for the Diagnosis and Treatment of Canine Chronic Valvular Heart Disease*. 1142–1150.
- Aupperle, H. (2012). Pathology , protein expression and signaling in myxomatous mitral valve degeneration: Comparison of dogs and humans. *Journal of Veterinary Cardiology*, 14(1), 59–71. <https://doi.org/10.1016/j.jvc.2012.01.005>
- Bagardi, M., Locatelli, C., Zanaboni, A., Galizzi, A., Malchiodi, D., & Brambilla, P. (2020). *Retrospective survival evaluation study in dogs affected by DMVD*. 1–27.



- Baron Toaldo, M., Romito, G., Guglielmini, C., Diana, A., Pelle, N. G., Contiero, B., & Cipone, M. (2017). Assessment of Left Atrial Deformation and Function by 2-Dimensional Speckle Tracking Echocardiography in Healthy Dogs and Dogs With Myxomatous Mitral Valve Disease. *Journal of Veterinary Internal Medicine*, 31(3), 641–649. <https://doi.org/10.1111/jvim.14722>
- Barr, F., & Gaschen, L. (2011). *BSAVA Manual of Canine and Feline Ultrasonography* (Copyright).
- Belerenian, C., & Mendoza, M. (2001). *Afecciones cardiovasculares en pequeños animales* (INTER\_medica (ed.); 1ra edición).
- Blake, R., Markby, G., Culshaw, G., Lu, C., & Corcoran, B. (2019). Survival of activated myofibroblasts in canine myxomatous mitral valve disease and the role of apoptosis Rachel. *Research in Veterinary Science*, 25. <https://doi.org/10.1016/j.rvsc.2019.11.004>
- Boon, J. (2011). *Ecocardiografía veterinaria*. 29–38.
- Borgarelli, M., Ferasin, L., Lamb, K., Bussadori, C., Chiavegato, D., Agnolo, G. D., Migliorini, F., Poggi, M., Santilli, R. A., Guillot, E., Pharm, D., Corneliani, R. T., Farina, F., Zani, A., Dirven, M., Smets, P., Guglielmini, C., Oliveira, P., Marcello, M. Di, ... Toaldo, M. B. (2019). DELAY of appearance of sYmptoms of canine degenerative mitral valve disease treated with spironolactone and benazepril: The DELAY study. *Journal of Veterinary Cardiology*, 47. <https://doi.org/10.1016/j.jvc.2019.12.002>
- Boswood, A., & Brodbelt, D. (2018). *Prognostic factors in dogs with presumed degenerative mitral valve disease attending primary-care veterinary practices in the United Kingdom*. May, 1–13. <https://doi.org/10.1111/jvim.15251>
- Boswood, Adrian, Hezzell, M., Summerfield, N., Boswood, A., & Belshaw, Z. (2018). *Myxomatous mitral valve disease in dogs*. March, 1–3. <https://doi.org/10.1136/inp.k818>



- Boswood, Adrian, Keene, B., Gordon, S., Häggström, J., Wess, G., Stepien, R., Oyama, M. A., Bonagura, J., Macdonald, K., Patteson, M., Sanderson, K., Woolley, R., Smith, S., Menaut, P., Church, W., Ljungvall, I., Deinert, M., Bomassi, E., Saunders, A., ... Santilli, R. (2020). *Temporal changes in clinical and radiographic variables in dogs with preclinical myxomatous mitral valve disease : The EPIC study. February, 1108–1118.* <https://doi.org/10.1111/jvim.15753>
- Bradshaw, J., Hadian, M., Corcoran, B., Han, R., & Gu, J. (2007). *Collagen Organization in Canine Myxomatous Mitral Valve Disease : An X-Ray Diffraction Study.* 93(October), 2472–2476. <https://doi.org/10.1529/biophysj.107.107847>
- Buba, S., Ana, L., Marlos, P. S., & Sousa, G. (2017). *Use of focus assessed transthoracic echocardiography ( FATE ) in the veterinary emergency room. 1, 10.*
- Calderón, K., Dávila, R., & Gavidia, C. (2014). *Frequency of heart diseases in dogs at the mall animal clinic of the faculty of veterinary medicine. 25(3), 399–405.*
- Cardia, P. (2018). *Myxomatous Mitral Valve Degeneration. Mmvd, 2.*
- Castro, G., Veado, C., Silva, F., & Araujo, B. (2009). *Estudo retrospectivo ecodopplercardiográfico das principais cardiopatias diagnosticadas em cães. 1238–1241.*
- Cavallo, J. (2017). *Estudio retrospectivo de los caninos atendidos en la unidad de cardiología del hospital de pequeños animales de facultad de veterinaria entre 2012 y 2016.* Universidad de la Republica.
- Chan, I., & San, Y. W. (2019). *Serial measurements of cardiac troponin I in heart failure secondary to canine mitral valve disease. 9.* <https://doi.org/10.1136/vetrec-2018-105265>



- Chetboul, V., Damoiseaux, C., Lefebvre, H. P., Concordet, D., Desquilbet, L., & Gouni, V. (2018). *Quantitative assessment of systolic and diastolic right ventricular function by echocardiography and speckle-tracking imaging: a prospective study in 104 dogs*. *19*(5), 683–692.
- Christiansen, L., Cremer, S., Helander, A., Madsen, T., Reimann, M., Møller, J., Höglund, K., Ljungvall, I., Häggström, J., & Olsen, L. (2019). Urine 5-hydroxyindoleacetic acid in Cavalier King Charles spaniels with preclinical myxomatous mitral valve disease. *The Veterinary Journal*, *250*, 36–43. <https://doi.org/10.1016/j.tvjl.2019.06.005>
- Coelho, M., Abreu, C., Schullien, & Cherem, M. (2018). *Assessment of left atrial function in dogs with myxomatous mitral valve disease by biplane simpson ' s method*. 1349–1354.
- Corcoran, B., Macrae, V., & Summers, K. (2019). *Comparative transcriptomic profiling of myxomatous mitral valve disease in the Cavalier King Charles Spaniel*. 1–35. <https://doi.org/10.21203/rs.3.rs-23508/v1>
- Cuningham, J. (2014). *Fisiología Veterinaria* (Elseiver (ed.); 5ta Edició). <https://doi.org/10.1016/B978-84-9022-317-8/00056-7>
- Dickson, D., Certavp, B., Caivano, D., Matos, J. N., Summerfield, N., & Rishniw, M. (2017). Two-dimensional echocardiographic estimates of left atrial function in healthy dogs and dogs with myxomatous mitral valve disease. *Journal of Veterinary Cardiology*, *11*. <https://doi.org/10.1016/j.jvc.2017.09.003>
- Disatian, S. (2010). *Myxomatous Degenerative Mitral Valve Disease: An Update*. *40*(Mvd), 151–157.
- Domanjko, A. (2015). *Myxomatous mitral valve disease in dogs - an update and perspectives*. *38*(1), 13–20.



- Domanjko, A. (2016). *Myxomatous mitral valve disease in dogs - an update and perspectives. March*. <https://doi.org/10.14432/j.macvetrev.2014.11.026>
- Dyce, K. (2012). *Anatomía Veterinaria*.
- Encina, M., Martínez, G., & Rojo, C. (2010). *Estudio del corazón.- Morfología y Anatomía comparada*. 2(1), 1–20.
- Ferasin, L., Crews, L., Bille, K., Lamb, K., & Borgarelli, M. (2013). *Risk Factors for Coughing in Dogs with Naturally Acquired Myxomatous Mitral Valve Disease. Mmvd*, 286–292.
- Ferasin, L., & Linney, C. (2019). *Coughing in dogs: what is the evidence for and against a cardiac cough ?* 1–7. <https://doi.org/10.1111/jsap.12976>
- Figueira, C., Chammas, M., & Guido, G. (2008). *Princípios físicos do Doppler em ultra-sonografia*. 11, 872–879.
- Gálvez, S. (2010). *Cardiología Integral Veterinaria*. 3, 7.
- Ghiassi, S. R., Shirani, D., Veshkini<sup>1</sup>, A., & Bahonar, A. (2019). *Myxomatous Mitral Valve Disease in Dogs, 37 Cases (2010-2015)*. 7(Mmvd), 473–481.
- Gordon, S. G., Wess, G., Stepien, R. L., Oyama, M. A., Keene, B. W., Bonagura, J., Boswood, A., Macdonald, K. A., Patteson, M., Smith, S., Fox, P. R., Sanderson, K., Woolley, R., Szatm, V., Menaut, P., Church, W. M., Sullivan, M. L. O., Jaudon, J., Kresken, J., ... Vanselow, M. (2016). *Effect of Pimobendan in Dogs with Preclinical Myxomatous Mitral Valve Disease and Cardiomegaly: The EPIC Study—A Randomized Clinical Trial*. <https://doi.org/10.1111/jvim.14586>
- Hadian, M., Corcoran, B., & Bradshaw, J. (2010). Molecular changes in fibrillar collagen in myxomatous mitral valve disease. *Cardiovascular Pathology*, 19(5), e141–e148. <https://doi.org/10.1016/j.carpath.2009.05.001>





- Han, R, Clark, C., Black, A., French, A., Culshaw, G., Kempson, S., & Corcoran, B. (2013). Morphological changes to endothelial and interstitial cells and to the extra-cellular matrix in canine myxomatous mitral valve disease (endocardiosis). *The Veterinary Journal*, 197(2), 388–394. <https://doi.org/10.1016/j.tvjl.2013.01.027>
- Han, Richard, Black, A., Culshaw, G., French, A., & Corcoran, B. (2010). *Structural and Cellular Changes in Canine Myxomatous Mitral Valve Disease: An Image Analysis Study*. January.
- Hezzell, M. (2018). *Pathology and prognosis of canine myxomatous mitral valve disease*. March, 3–7.
- Hezzell, M. (2019). *What can changes in serial measurements tell us about prognosis in myxomatous mitral valve disease?* September.
- Hornig, T., Jasqueline, E., Giangreco, S., Carrica, M., & Marcelo, D. (2018). *Estudio electrocardiográfico y ecocardiográfico en canino con cardiomiopatía dilatada*. 49.
- House, W., & Park, W. B. (2010). *BSAVA Guide to the Use of Veterinary Medicines*. January, 1–74.
- Ingelheim, B., & Pharma, O. (2009). *An update on treatment and prognostic indicators in canine myxomatous mitral*. 50(September). <https://doi.org/10.1111/j.1748-5827.2009.00800.x>
- Iwanuk, N., Wall, L., Nolte, I., Raue, J., Rumstedt, K., Pilgram, A., Sehn, M., Rohn, K., & Id, J. B. (2019). *Effect of pimobendan on physical fitness , lactate and echocardiographic parameters in dogs with preclinical mitral valve disease without cardiomegaly*. 1–12.
- Jojima, F., Lucina, S., & Santos, A. (2019). *Use of measurements from thoracic radiographs to identify high mean left atrium pressure in dogs with myxomatous mitral valve disease*. 191–202. <https://doi.org/10.5433/1679-0359.2019v40n1p191>



- Jourde, L. (2002). *Contribution a l'étude des cardiopathies des carnivores domestiques a l'École Nationale Vétérinaire de Toulouse: creation d'une base de données*. 158.
- Keene, B., Häggström, J., Atkins, C., Bonagura, J., Fox, P., Fuentes, V., Uechi, M., Oyama, M., Rush, J., & Stepien, R. (2019a). *ACVIM consensus guidelines for the diagnosis and treatment of myxomatous mitral valve disease in dogs*. *March*, 1127–1140. <https://doi.org/10.1111/jvim.15488>
- Keene, B., Häggström, J., Atkins, C., Bonagura, J., Fox, P., Fuentes, V., Uechi, M., Oyama, M., Rush, J., & Stepien, R. (2019b). *ACVIM consensus guidelines for the diagnosis and treatment of myxomatous mitral valve disease in dogs*. *March*, 1–14. <https://doi.org/10.1111/jvim.15488>
- Khor, K. (2018). *Coughing shih tzu dog due to myxomatous mitral valve disease stage c2*. *30*, 15–19.
- Kittleson, M. (2020). *Letter to editor regarding Temporal changes in clinical and radiographic variables in dogs with preclinical myxomatous mitral valve disease : The EPIC study*. *May*, 15815. <https://doi.org/10.1111/jvim.15815>
- Kittleson, M., & Kienle, R. (2000). *Medicina Cardiovascular de Pequeños Animales* (G. I. S.A. (ed.); 2nd ed.).
- Konig, E., & Liebich, G. (2004). *Anatomia de los Animales Domésticos* (2da edició).
- Koning, E., & Liebich, G. (2011). *Anatomia Veterinaria* (pp. 29–71).
- Kvart, C., Fuentes, V. L., Baines, E., Wisner, E. R., Boswood, A., Willis, R., Fuentes, V. L., Boag, A., Stepien, R. L., Oyama, M. A., & Oennis, S. (2010). *BSAVA Manual of Canine and Feline Cardiorespiratory Medicine* (2da Edició).
- Lee, S., & Jung, J. (2020). *Effect of expiratory phase for radiographic detection of left heart enlargement in dogs with mitral regurgitation*. *November 2019*, 1–11. <https://doi.org/10.1111/vru.12850>



- Li, Q., Heaney, A., Langenfeld-mccoy, N., Boler, B. V., & Laflamme, D. P. (2019). *Dietary intervention reduces left atrial enlargement in dogs with early preclinical myxomatous mitral valve disease : a blinded randomized controlled study in 36 dogs.* 1–11.
- Ljungvall, I. (2015). *Diagnostic Value of Selected Echocardiographic Variables to Identify Pulmonary Hypertension in Dogs with Myxomatous Mitral Valve Disease.* 1510–1517. <https://doi.org/10.1111/jvim.13609>
- Luiz, A., Conrado, V., Soliris, A., Cardoso, F., Ramos, C., Eduardo, C., & Bruno, M. (2016). *Ecocardiografía en clínicas veterinarias de pequeños animales.* 17(April 2017), 16.
- Mamada, K., Chen, A., Takamura, K., Murakami, M., & Uechi, M. (2020). Unilateral diaphragmatic paralysis associated with surgical mitral valve repair in dogs. *Journal of Veterinary Cardiology*, 24. <https://doi.org/10.1016/j.jvc.2020.03.001>
- Mangkhang, K., Punyapornwithaya, V., Tankaew, P., & Pongkan, W. (2018). *Plasma humanin as a prognostic biomarker for canine myxomatous mitral valve disease: a comparison with plasma NT-roBNP.* 21(4), 673–680. <https://doi.org/10.24425/124305>
- Markby, G. R., Macrae, V. E., Summers, K. M., & Corcoran, B. M. (2020). *Disease Severity-Associated Gene Expression in Canine Myxomatous Mitral Valve Disease Is Dominated by TGF  $\beta$  Signaling.* 11(April), 1–13. <https://doi.org/10.3389/fgene.2020.00372>
- Markby, G., Summers, K., & Macrae, V. (2017). Myxomatous Degeneration of the Canine Mitral Valve: From Gross Changes to Molecular Events. *Journal of Comparative Pathology*, 156(4), 371–383. <https://doi.org/10.1016/j.jcpa.2017.01.009>
- Marques, M., Marques, A. E., Siqueira, C., Sousa, D., Ribeiro, Y., Floriano, B., Ferreira, W., & Santos, P. (2020). *Conventional Echocardiography and Two-Dimensional Speckle Tracking in Healthy Sevoflurane-Anesthetized Dogs Undergoing Continuous Rate Infusion of Nalbuphine.* 2020, 9.



- Martí, C., Bragayo, N., Martins, L., & Santos, V. (2015). *Ultrasonografía doppler colorido e doppler espectral para o estudo de pequenos fluxos*. 1, 2713.
- Mattin, M., Brodbelt, D., Church, D., & Boswood, A. (2019). *Factors associated with disease progression in dogs with presumed preclinical degenerative mitral valve disease attending primary care veterinary practices in the United Kingdom*. November 2018, 445–454. <https://doi.org/10.1111/jvim.15390>
- Mcilwain, E., & Rcs, M. (2019). *Veterinary Echocardiographers : Our Counterparts in the Animal World*. *Journal of the American Society of Echocardiography*, 32(5), A20. <https://doi.org/10.1016/j.echo.2019.03.016>
- Menciotti, G. (2017). *Review of Diagnostic and Therapeutic Approach to Canine Myxomatous Mitral Valve Disease*. *Vic*, 15. <https://doi.org/10.3390/vetsci4040047>
- Menciotti, G., Häggström, J., Borgarelli, M., Aherne, M., Camacho, P., Ljungvall, I., Lahmers, S., & Abbott, J. (2018). *Comparison of the mitral valve morphologies of Cavalier King Charles Spaniels and dogs of other breeds using 3D transthoracic echocardiography*. February, 1–6. <https://doi.org/10.1111/jvim.15252>
- Morita, T., Nakamura, K., Osuga, T., Morishita, K., Sasaki, N., Ohta, H., & Takiguchi, M. (2019). *Right ventricular function and dyssynchrony measured by echocardiography in dogs with precapillary pulmonary hypertension*. *Journal of Veterinary Cardiology*, 23, 1–14. <https://doi.org/10.1016/j.jvc.2018.12.005>
- Nakamura, K., Morita, T., Osuga, T., Morishita, K., Sasaki, N., Ohta, H., & Takiguchi, M. (2016). *Prognostic Value of Right Ventricular Tei Index in Dogs with Myxomatous Mitral Valvular Heart Disease*. 69–75. <https://doi.org/10.1111/jvim.13820>
- Olsen, L., Martinussen, T., & Pedersen, H. (2003). *Early echocardiographic predictors of myxomatous mitral valve disease in dachshunds*. 293–298.
- Orozco, S. (2019). *Insights on the canine mitral valve in the course of myxomatous mitral valve disease*. 17.



- Oyama, M., Elliott, C., Loughran, K., Kossar, A., Levy, R., & Ferrari, G. (2019). Comparative Pathology of Human and Canine Myxomatous Mitral 2 Valve Degeneration: 5HT and TGF- $\beta$  Mechanisms. *Cardiovascular Pathology*, 107196. <https://doi.org/10.1016/j.carpath.2019.107196>
- Park, J., & Park, J. (2019). *Correlation between NT-proBNP and lipase levels according to the severity of chronic mitral valve disease in dogs*. 20(4), 4–11.
- Parker, H., & Kilroy-glynn, P. (2012). Myxomatous mitral valve disease in dogs : Does size matter? *Journal of Veterinary Cardiology*, 14(1), 19–29. <https://doi.org/10.1016/j.jvc.2012.01.006>
- Parker, H., & Kilroy, P. (2013). *Myxomatous mitral valve disease in dogs: Does size matter?* 14(1), 19–29. <https://doi.org/10.1016/j.jvc.2012.01.006>. Myxomatous
- Pérez, H. (2009). *Fisiología animal II*. 2do, 141.
- Philip, R. (2012). Pathology of myxomatous mitral valve disease in the dog. *Journal of Veterinary Cardiology*, 14(1), 103–126. <https://doi.org/10.1016/j.jvc.2012.02.001>
- Pibot, P., & Rush, J. (2002). *Enfermedades cardiovasculares: Influencia de la nutrición por*. 367.
- Pirintr, P., Saengklub, N., Limprasutr, V., & Kijawornrat, A. (2018). *Long-term effects of repeated oral dose of ivabradine on heart rate variability in dogs with asymptomatic degenerative mitral valve disease*. 48(3), 423–431.
- Poser, H., Berlanda, M., Monacoli, M., Contiero, B., Coltro, A., & Guglielmini, C. (2017). Tricuspid annular plane systolic excursion in dogs with myxomatous mitral valve disease with and without pulmonary hypertension. *Journal of Veterinary Cardiology*, 12. <https://doi.org/10.1016/j.jvc.2017.03.007>



- Ramos, C., Corredor, A., Cardoso, F., Ramos, C., Fontinele, F., & Bruno, C. (2017). *A ecocardiografia na clínica veterinária de pequenos animais: roteiro prático para graduandos em practical report for students undergoing professional*. 16(8), 8–15.
- Referrals, D. (2018). *Guide to Canine and Feline Electrocardiography* (Office (ed.); 1ra Edició).
- Reimann, M., & Olsen, L. (2020). *Intermittent mitral regurgitation in Cavalier King Charles spaniels: Short-term progression and influence of stress tests*. 28. <https://doi.org/10.1016/j.tvjl.2020.105457>
- Renán, J. (2016). *Categorización de las principales cardiopatías en caninos del distrito metropolitano de quito, por medio de un estudio retrospectivo, valoradas por el servicio de cardiología del hospital veterinario Lucky, durante el periodo 2006 al 2015*. UDLA.
- Reyes, J., & Rodriguez, J. (2009). *Epidemiología de la enfermedad cardiaca en caninos y felinos*. 24, 105.
- Reyes, P., Gómez, F., Sánchez, A., Toledo, J., & Hernando, É. (2013). *Myxomatous valve degeneration : A look at the latest developments of the disease*. c, 10.
- Ribeiro, A. (2019). *Retrospective study of the association between neutering status and changes secondary to degenerative mitral valve disease*. 61.
- Richards, J., Farrar, E., Kornreich, B., Butcher, J., & Moi, S. (2012). *The mechanobiology of mitral valve function , degeneration , and repair*. 12. <https://doi.org/10.1016/j.jvc.2012.01.002>
- Sang, S., Dong, H., & Seung, L. (2016). *Chronic Mitral Valve Insufficiency in Dogs: Recent Advances in Diagnosis and Treatment*. 31. <https://doi.org/http://dx.doi.org/10.5772/64611>



- Sarcinella, F., Neves, J., Maddox, T., Hodgkiss, H., Bode, E., & Dukes, J. (2019). *Effect of pimobendan on left atrial function in dogs with preclinical myxomatous mitral valve disease*. 9, 375–383.
- Sargent, J., Mrcvs, B., Muzzi, R., Mukherjee, R., Somarathne, S., Schranz, K., Stephenson, H., Connolly, D., Brodbelt, D., & Fuentes, V. (2014). Echocardiographic predictors of survival in dogs with myxomatous mitral valve disease. *Journal of Veterinary Cardiology*. <https://doi.org/10.1016/j.jvc.2014.11.001>
- Savarese, A., Probo, M., Locatelli, C., Gazzonis, A. L., & Zanzani, S. A. (2018). *Iron status in dogs with myxomatous mitral valve disease*. 21(3), 507–515. <https://doi.org/10.24425/122625>
- Silva, J., Sousa, M., Pereira, E., Ortiz, E., Franco, R., Rosa, F., & Camacho, A. (2018). *Blood lactate increases with the progression of mitral valve disease in dogs*. 38(9), 1781–1786. <https://doi.org/10.1590/1678-5150-PVB-5169>
- Sisson, S, & Grossman, J. (2005). *Anatomía de los animales domésticos* (5ta edición).
- Sisson, Septimus, & Grossman, J. (2001). *Anatomia Veterinaria Sisson y Grossman II.pdf* (pp. 1612–1628).
- Soares, F., Pereira, G., & Rabelo, R. (2018). *Assessment of plasma lactate and core-peripheral temperature gradient in association with stages of naturally occurring myxomatous mitral valve disease in dogs*. 0(0), 1–9. <https://doi.org/10.1111/vec.12771>
- Stack, J. P., Fries, R. C., Kruckman, L., & David, J. (2020). Reference Intervals and Echocardiographic Findings in Leonberger Dogs. *Journal of Veterinary Cardiology*, 36. <https://doi.org/10.1016/j.jvc.2020.03.006>
- Stepien, R., Rak, M., & Blume, L. (2020). *Use of radiographic measurements to diagnose stage B2 preclinical myxomatous mitral valve disease in dogs*. 256(10), 1129–1136.



- Strohm, L., Visser, L., Chapel, E., Drost, W., & Bonagura, J. (2018). Two-dimensional, long-axis echocardiographic ratios for assessment of left atrial and ventricular size in dogs. *Journal of Veterinary Cardiology*, 13. <https://doi.org/10.1016/j.jvc.2018.07.008>
- Suh, S.-I., Lu, T.-L., Ran, C., & Hyun, C. (2019). *Echocardiographic Features in Canine Myxomatous Mitral Valve Disease: An Animal Model for Human Mitral Valve Prolapse*. 30. <https://doi.org/http://dx.doi.org/10.5772/intechopen.91819>
- Suh, S.-I., Ta, L., Ran, C. and, & Changbaig, H. (2017). *Echocardiographic Features in Canine Myxomatous Mitral Valve Disease: An Animal Model for Human Mitral Valve Prolapse*. 30.
- Sutayatram, S. (2019). *The effects of submaximal exercise training on cardiovascular functions and physical capacity in dogs with myxomatous mitral valve disease*. February.
- Tachampa, K., Lertwanakarn, T., & Atchariyasakchai, P. (2018). *Effects of coenzyme Q10 supplementation on cardiac troponin I level, heart rate variability, and echocardiographic profiles in canine with myxomatous degenerative mitral valve disease: a pilot study*. 48(3), 443–452.
- Tan, K., Markby, G., Muirhead, R., Blake, R., Bergeron, L., Fici, G., Summers, K., Macrae, V., & Id, B. C. (2019). *Evaluation of canine 2D cell cultures as models of myxomatous mitral valve degeneration*. 2, 1–18.
- Tidholm, A, Bodegard-Westling, K., Hoglund, J., & Haggstrom, I. (2017). *Real-Time 3-Dimensional Echocardiographic Assessment of Effective Regurgitant Orifice Area in Dogs With Myxomatous Mitral Valve Disease*. 8. <https://doi.org/10.1111/jvim.14642>
- Tidholm, Anna, Ljungvall, I., Höglund, A., & Häggström, J. (2019). *Comparison between real-time 3-dimensional and 2-dimensional biplane echocardiographic assessment of left atrial volumes in dogs with myxomatous mitral valve disease*. December 2018, 1–7. <https://doi.org/10.1111/jvim.15408>





- Toaldo, M. B., Romito, G., Guglielmini, C., Diana, A., Pelle, N. G., Contiero, B., & Cipone, M. (2018). *Journal of Veterinary Internal Medicine Prognostic value of echocardiographic indices of left atrial morphology and function in dogs with myxomatous mitral valve disease. May 2017, 914–921.* <https://doi.org/10.1111/jvim.15093>
- Uehara, T., Orito, K., & Fujii, Y. (2019). CT-based anatomical features of large airway and heart volume in dogs of different body size. *The Veterinary Journal, 246*, 21–26. <https://doi.org/10.1016/j.tvjl.2019.01.014>
- Vatnikov, Y., Rudenko, A., Usha, B., Kulikov, E., Notina, E., & Bykova, I. (2020). *Left ventricular myocardial remodeling in dogs with mitral valve endocardiosis. 13, 731–738.*
- Vega, L. (2006). *Las principales patologías en caninos y felinos y de variables administrativas. Hospital Clínico Veterinario. Universidad de Chile.*
- Veiga, D., Santos, G., & Sousa, M. (2019). *Correlação entre a deflexão intrínseca, classificação clínica e parâmetros ecocardiográficos em cães com degeneração mixomatosa valvar mitral. 1506–1512.*
- Visser, L. (2017). Right Ventricular Function Imaging Techniques. *Veterinary Clinics of NA: Small Animal Practice, 15.* <https://doi.org/10.1016/j.cvsm.2017.04.004>
- Visser, L., Malcom, E., Phillips, K., & Johnson, L. (2018). *Diagnostic value of vertebral left atrial size as determined from thoracic radiographs for assessment of left atrial size in dogs with myxomatous mitral valve disease. 253(8), 5–7.*
- Wang, X., Cao, M., & Dong, Y. (2016). *Royal jelly promotes DAF-16-mediated proteostasis to tolerate  $\beta$ -amyloid toxicity in C. elegans model of Alzheimer ' s disease. 7(34).*
- Ward, J., Ware, W., & Viall, A. (2019). Association between atrial fibrillation and right-sided manifestations of congestive heart failure in dogs with degenerative mitral valve disease or dilated cardiomyopathy. *Journal of Veterinary Cardiology, 21*, 18–27. <https://doi.org/10.1016/j.jvc.2018.10.006>



Ware, W. (2007). *Cardiovascular Disease in Small Animal Medicine* (1ra edició).

Willesen, J., Willesen, M., Tolver, A., & Koch, J. (2016). *Left atrial volume and function in dogs with naturally occurring myxomatous mitral valve disease*. 11. <https://doi.org/10.1016/j.jvc.2016.08.006>

Zois, N., Moesgaard, S., Kjelgaard-hansen, M., Rasmussen, C., Falk, T., Fossing, C., Häggström, J., Pedersen, H., & Olsen, L. (2012). Circulating cytokine concentrations in dogs with different degrees of myxomatous mitral valve disease. *The Veterinary Journal*, 192(1), 106–111. <https://doi.org/10.1016/j.tvjl.2011.05.009>