

Diagnóstico de conducto radicular en C en segundos molares mandibulares mediante la «evidencia del ángulo obtenido». Estudio piloto de validación.

Diagnosis of C-shaped root canals in mandibular second molars through the «evidence of obtained angle». A pilot validation study.

Esteban Astudillo-Ortiz,* Andrés Palacios,** José Cáceres-Carpio,*** Jaime Astudillo⁺

RESUMEN

Antecedentes: El estándar dorado para diagnosticar segundos molares con conducto radicular en C antes del inicio de un tratamiento endodóntico restaurador es la tomografía *cone beam*. La dificultad para acceder a los servicios tomográficos y su baja distribución en los consultorios odontológicos nos han llevado a diseñar una técnica alternativa en radiografías panorámicas nombrada «evidencia del ángulo obtenido» (EAO). **Objetivo:** El objetivo de este trabajo fue crear un punto de corte y estimar la precisión diagnóstica del mismo mediante un estudio piloto cuyo resultado será utilizado en una futura investigación de validación de pruebas diagnósticas. **Métodos:** El pilotaje incluyó 37 tomografías computarizadas de haz cónico (CBCT) de una base de datos propiedad de los autores, que incluyó su respectiva reconstrucción panorámica, a la cual se le aplicó la técnica EAO; sus resultados fueron validados aplicando pruebas diagnósticas. Se analizó un total de 74 segundos molares mandibulares. **Resultados:** Se obtuvo una prevalencia de 39.19 (IC 95% 27.39:50.99) de segundos molares con conducto radicular en C; de ellos, 61.11% correspondieron a pacientes de sexo femenino. El punto de corte obtenido fue de 6.9 grados, la sensibilidad fue de 89.66% (IC 95% 76.85: 100.00), especificidad 93.33% (IC 95% 84.93:100.00), índice de validez 91.89% (IC 95% 85.00:98.79), valor predictivo positivo 89.66% (IC 95% 76.85:100.00) y valor predictivo negativo 93.33%

ABSTRACT

Background: The gold standard to diagnose second molars with C-shaped root canals prior to beginning an endodontic and restorative treatment is cone-beam tomography. Tomographic services are hard to access and have a low distribution in dental clinics this has led us to design an alternative technique in panoramic radiographs named «evidence of the obtained angle» (EAO). **Objective:** The aim of this study was to create a breakpoint and estimate its diagnostic accuracy through a pilot study; its results will be used in a future investigation of validation of diagnostic tests. **Methods:** The pilot study included 37 cone-beam computed tomographies (CBCT) of a database property of the authors, which included their respective panoramic reconstruction, to which the technique EAO was applied; its results were validated applying diagnostic tests. A total of 74 second mandibular molars were analyzed. **Results:** A prevalence of 39.19 second molars with C-shaped root canal was obtained (CI 95%: 27.39:50.99), of which 61.11% corresponded to female patients. The breakpoint retrieved was of 6.9 degrees, the sensitivity was of 89.66% (IC 95% 76.85: 100.00), specificity 93.33% (IC 95% 84.93:100.00), index of validity 91.89% (IC 95% 85.00:98.79) positive predictive value 89.66% (IC 95% 76.85:100.00) and negative predictive value 93.33% (IC 95% 84.93:100.00), index of Youden 0.83 (IC 95% 0.70:0.96), positive

* Odontólogo, Especialista en Endodoncia, Egresado de la Maestría de Investigación de la Salud, Departamento de Histología y Endodoncia de la Facultad de Odontología, Universidad de Cuenca; Postgrado de Endodoncia, Facultad de Odontología, Universidad de Cuenca; Departamento de Endodoncia, Instituto de Capacitación de la Federación Odontológica Ecuatoriana.

** Odontólogo, Especialista en Rehabilitación Oral, egresado de la Maestría de Investigación de la Salud; docente de Prostopdoncia II en la Facultad de Odontología de la Universidad de Cuenca.

*** Odontólogo, Especialista en Rehabilitación Oral, egresado de la Maestría de Investigación de la Salud; docente del Postgrado de Rehabilitación Oral, Facultad de Odontología, Universidad de Cuenca.

⁺ Doctor en Odontología, Especialista en Rehabilitación Oral, egresado de la Maestría de Investigación de la Salud; docente de Fisiopatología de la Oclusión en la Facultad de Odontología de la Universidad de Cuenca; Postgrado de Rehabilitación Oral, Facultad de Odontología, Universidad de Cuenca.

Recibido: 01 Enero 2017. Aceptado para publicación: 30 Noviembre 2017.

(IC 95% 84.93:100.00), índice de Youden 0.83 (IC 95% 0.70:0.96), razón de verosimilitud positiva 13.45 (IC 95% 4.48:40.41), razón de verosimilitud negativa 0.11 (IC 95% 0.04:0.32). **Conclusiones:** El punto de corte 6.9 grados de la técnica EAO aplicada sobre radiografías panorámicas es efectivo y válido para el diagnóstico de conductos en C en segundos molares mandibulares; por lo tanto, podría ser validada en estudios de pruebas diagnósticas en un futuro.

Palabras clave: Segundo molar mandibular, conducto radicular en C, radiografía panorámica, diagnóstico.

*likelihood ratio 13.45 (IC 95% 4.48:40.41), negative likelihood ratio 0.11 (IC 95% 0.04: 0.32). **Conclusions:** The breakpoint 6.9 degrees of the technique EAO applied on panoramic radiographs is valid and effective for the diagnosis of C-shaped root canals in mandibular second molars; it could, therefore, be validated in studies of diagnostic tests in the future.*

Key words: Mandibular second molar, C-shaped root canal, panoramic radiography, diagnosis.

INTRODUCCIÓN

La configuración del conducto radicular en forma de LC es una variación anatómica que generalmente se observa en segundos molares mandibulares. Aquí, los conductos radiculares se sitúan de manera similar a la letra «C» mayúscula. La característica principal, una vez hecha la apertura cameral, es la presencia de una banda que fusiona los dos conductos, en lugar de estar separados, como usualmente se disponen.^{1,2}

Ocurre con una prevalencia de 10.6% en saudíes y 19.14% en libaneses. Según Jin (2006), en caucásicos, la prevalencia oscila entre 2.7 y 7.6%.¹ Investigaciones realizadas en la población china y coreana muestran una mayor prevalencia de molares que presentan conducto radicular en C, con un 31.5 y 32.7% para cada una. Esto demuestra que el segundo molar con conducto radicular en forma de C es más frecuente en asiáticos que en otros grupos étnicos.³

Cuando un segundo molar presenta conducto radicular en forma de C, se ha reportado dificultad en la anestesia, apertura cameral, localización de conductos, preparación biomecánica, obturación y evaluación de resultados.^{1,4} Según investigaciones, los tres milímetros apicales del sistema de conductos radiculares son considerados un área crítica por los problemas asociados a la obtención de la completa limpieza de esta zona. De hecho, el no hacerlo puede comprometer el pronóstico a largo plazo del tratamiento.^{5,6}

Actualmente no existe una manera radiográfica de diagnóstico preciso y confiable, pues no todos los segundos molares mandibulares con raíces convergentes poseen conductos en C, ni todas las raíces paralelas o divergentes las privan.¹

El estándar dorado[§] diagnóstico para establecer la presencia de segundos molares con conducto radicular en C es la tomografía computarizada de haz cónico, conocida en inglés como *cone beam computed tomography* (CBCT);

su escasa disposición en consultorios odontológicos, su elevado costo (comparado con la radiografía panorámica y las radiografías periapicales), la dificultad para acceder a este servicio y la mayor dosis de radiación nos han llevado a plantear como objetivo de este estudio piloto obtener un punto de corte y estimar la precisión de la evidencia del ángulo obtenido (EAO) en radiografías panorámicas como una nueva técnica para el diagnóstico de conductos en C en segundos molares mandibulares, para así poder establecer su presencia a un menor costo, con menor radiación y de manera oportuna, lo que nos permitirá predecir complicaciones relacionadas con el tratamiento.⁷

MATERIAL Y MÉTODOS

Este trabajo es un estudio piloto de pruebas diagnósticas. El universo correspondió a 79 estudios tomográficos de haz cónico de una base de datos particular de los autores; de ellas, 37 cumplieron con los criterios de inclusión y exclusión; hubo 24 mujeres y 13 varones de entre 18 y 68 años de edad. Se analizó un total de 74 segundos molares mandibulares.

Se tomaron en cuenta las consideraciones éticas, respetando la confidencialidad de todos los pacientes. Durante la recopilación, manejo y almacenamiento de los archivos, el nombre de los pacientes fue reemplazado por códigos tomados de las historias clínicas, manteniendo así su anonimato.

Las tomografías CBCT y su reconstrucción panorámica provienen del archivo de imágenes rutinarias utilizadas para el diagnóstico y planificación del tratamiento de los autores entre los años 2011-2016; todas fueron obtenidas con el tomógrafo NewTom (Verona-Italia) con 60-90 kV; 1-10 mA, tiempo de exposición 9.0 segundos, opciones

§ Nota del editor: «Gold standard» o «estándar dorado» es un punto de referencia.

del tamaño del vóxel: espesor mínimo de los cortes 75 micrones y tamaño de FOV-DxH 11 × 8 cm.

El estándar dorado del diagnóstico consistió en todas las tomografías CBCT revisadas por un especialista en endodoncia cegado y previamente entrenado ($Kappa = 0.954$), quien examinó los cortes axiales en el programa NNT-Viewer versión 2.21 (QR-Verona Italia) mediante la herramienta «show axial view» a un acercamiento de 199%, comenzando desde el piso cameral hasta el ápice del molar (Figura 1).

Por otra parte, un segundo especialista en endodoncia, cegado y previamente entrenado (coeficiente de correlación intraclass interobservador 0.952 $p = 0.00$ e intraobservador 0.925 $p = 0.00$) aplicó la EAO en las reconstrucciones panorámicas de las tomografías de los mismos pacientes, para lo cual se utilizó el programa -Viewer con su instrumento «show panorex view» a un aumento de 248% para todas las imágenes. Luego, se seleccionaron las herramientas «show angles toolbar» y «new angle», ubicándose el vértice del ángulo en la porción más central de la cara oclusal corona del molar, en el centro del borde más superior de la misma y sus lados, en la porción más prominente de los ápices radiculares mesial y distal,

respectivamente; el valor de este ángulo se denominó «evidencia del ángulo observado» (EAO) (Figura 2).

Luego de aplicar la EAO a los 72 molares estudiados, se utilizó el software SPSS versión 15 (IBM analytics) para elaborar una base de datos, separando los valores de la EAO de los molares con conducto radicular en C y de los molares sin conducto en C; mediante la herramienta «frecuencias» en la opción «estadísticos descriptivos», se obtuvieron los puntos de corte para ambos grupos, dando como resultado el valor 6.9 grados como el más adecuado para diagnosticar la variante anatómica (Cuadro 1). De esta manera, todo segundo molar mandibular cuyo valor de la EAO fue mayor a 6.9 fue diagnosticado como segundo molar sin conducto radicular en C, y todo aquel valor que fue igual o inferior a 6.9 fue diagnosticado como segundo molar con conducto radicular en C.

RESULTADOS

Se utilizó la herramienta de pruebas diagnósticas simples del programa Epidat 3.1 (OPS/OMS 2006). El 89% de los segundos molares diagnosticados con conducto radicular

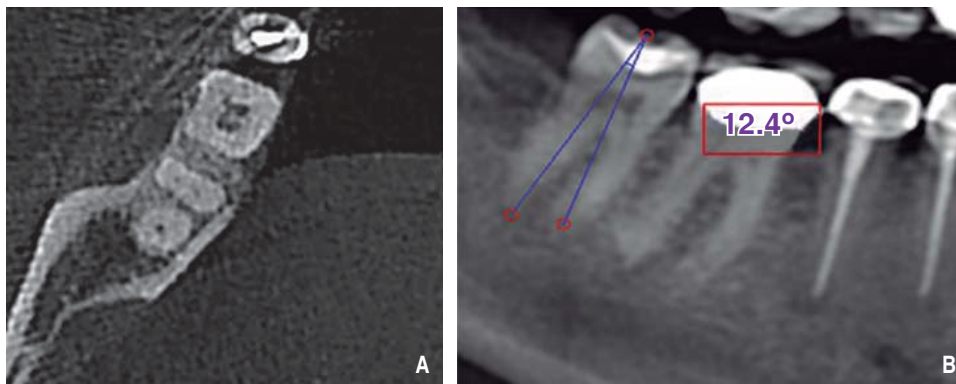


Figura 1.

A. Corte axial de un segundo molar mandibular sin conducto radicular en C; nótese la presencia de dos raíces separadas. B. EAO = 12.40 aplicada a la reconstrucción panorámica.

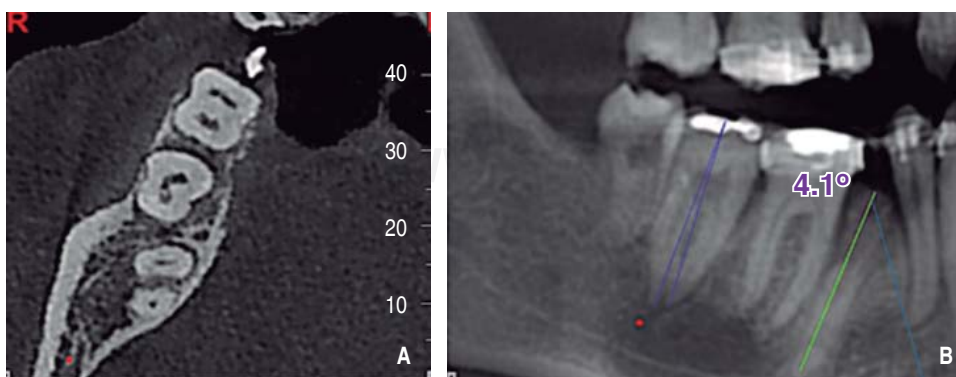


Figura 2.

A. Corte axial de un segundo molar mandibular con conducto radicular en C. B. EAO = 4.10 aplicada a la reconstrucción panorámica.

en C por la EAO poseían en realidad conducto radicular en C. El 93% de los molares sin conducto radicular en forma de C fueron diagnosticados correctamente por la EAO. El 92% de los molares fue correctamente diagnosticado. Cuando el

Cuadro I. El punto de corte 6.9 cubre aproximadamente al 90% de los segundos molares con conducto radicular en C y excluye al 91% de los molares sin conducto radicular en C.

Valor En C	Porcentaje acumulado En C	Válido sin C	Porcentaje acumulado sin C
1.50	3.6	4.20	2.3
1.80	7.1	5.30	4.5
1.90	14.3	5.90	6.8
2.50	17.9	6.90	9.1
3.40	21.4	7.00	13.6
3.50	25.0	7.10	15.9
3.60	28.6	7.20	18.2
3.70	35.7	7.30	22.7
3.90	42.9	7.40	27.3
4.00	50.0	7.60	29.5
4.10	57.1	7.70	31.8
4.20	64.3	7.80	34.1
4.70	67.9	8.30	36.4
4.80	75.0	8.50	43.2
4.90	78.6	8.60	45.5
5.20	82.1	8.70	47.7
6.30	85.7	9.50	50.0
6.50	89.3	10.10	52.3
7.60	92.9	10.20	56.8
9.40	96.4	10.30	59.1
10.80	100	10.50	61.4
		10.90	63.6
		11.00	65.9
		11.20	68.2
		11.30	70.5
		11.70	72.7
		12.00	75.0
		12.10	77.3
		12.30	79.5
		12.40	81.8
		12.80	84.1
		13.30	86.4
		14.20	90.9
		15.90	93.2
		16.60	95.5
		17.20	97.7
		18.50	100.0

Cuadro II. Pruebas diagnósticas simples. Epidat 3.1 (OPS/OMS 2006).

Prueba diagnóstica	Valor	IC 95%
Sensibilidad	89.66%	(76.85:100.00)
Especificidad	93.33%	(84.93:100.00)
Índice de validez	91.89%	(85.00:98.79)
Valor predictivo +	89.66%	(76.85:100.00)
Valor predictivo -	93.33%	(84.93:100)
Prevalencia	40.28%	(28.25:52.30)
Índice de Youden	0.83	(0.70:0.96)
Razón de verosimilitud+	13.45	(4.48:40.41)
Razón de verosimilitud -	0.11	(0.04:0.32)

molar fue diagnosticado como portador de conducto radicular en C por la EAO, tuvo un 92% de probabilidades de poseer efectivamente dicha variación anatómica, y cuando fue diagnosticado como «sin conducto en C», tuvo un 93% de probabilidades de no poseer conducto radicular en C. La eficiencia de la EAO sobre radiografías panorámicas fue del 83%. Los molares diagnosticados con conducto radicular en C tuvieron 19 veces más probabilidades de ser diagnosticados correctamente que los que no poseían esta configuración, mientras que los molares diagnosticados como «sin conducto radicular en C» tuvieron 0.1 veces más posibilidades de ser diagnosticados como portadores de conducto radicular en C, a pesar de no poseerlo. La prevalencia fue del 39% (*Cuadro II*).

DISCUSIÓN

La relación entre la conicidad y la presencia de conducto radicular en C ha sido ampliamente estudiada,^{3,7-10} pero la metodología empleada previamente adolece de objetividad y se requiere de una gran experiencia y pericia para poder interpretar sus analogías gráficas y descriptivas; por esta razón, se ve limitada su aplicación al intentar obtener un diagnóstico claro y conciso.

Un reciente pilotaje a la fórmula denominada «evidencia de ápices opuestos», que también realiza trazos sobre radiografías periapicales, obtuvo indicadores superiores en cuanto a sensibilidad (91%) y al valor predictivo negativo (95%), mientras que en los demás valores, la evidencia del ángulo obtenido presentó mejores resultados, sobre todo la validez y el índice de Youden. Cabe destacar que la evidencia de ápices opuestos usa dos ángulos cuyos vértices se ubican en la conexión amelocementaria, que no fueron fácilmente detectables y requirieron cierto entrenamiento

previo para ser ubicados; mientras que la evidencia del ángulo obtenido usa un solo ángulo cuyo vértice se encuentra en un punto mucho más localizable por profesionales con menor entrenamiento, lo que disminuye la subjetividad y mejorando la eficiencia y aplicabilidad.¹¹

En el año 2010, Jung y sus colaboradores⁸ presentaron un estudio de pruebas diagnósticas en el cual se intentó encasillar a las anatomías de los segundos molares mandibulares de acuerdo a seis gráficos correspondientes a las morfologías radiculares más prevalentes. Estas cuatro configuraciones podían predecir la presencia de conducto radicular en C con resultados similares a la EAO en cuanto a sensibilidad (89%), especificidad (87%), valor predictivo positivo (74%) y valor predictivo negativo (95%); sin embargo, el método planteado se llena de subjetividades y adolece de aplicabilidad, pues al hablar de convergencia o divergencia se excluyen casos de raíces paralelas y la interpretación puede ser variada de un profesional a otro.

Según Jin, en 2006, en la literatura existente no se especifica una manera de diagnóstico precisa y confiable, ya que la subjetividad se asocia a los términos utilizados. No todos los molares mandibulares con raíces convergentes poseen conductos en C, ni todas las raíces paralelas o divergentes las privan.¹

La prevalencia encontrada en la muestra del pilotaje obtenido en una población ecuatoriana se asemeja a la de otros estudios de países de la región, como el de Quijano en Perú (40.5%);¹² y en otros países, como en los estudios de Jin (44.5%),¹ Zheng (39%),¹³ Seo y Park (32.7%),¹⁴ Yang (31.5%),¹⁵ Al-Fouzan (29%).¹⁶ La prevalencia es opuesta a los resultados obtenidos por otros investigadores, tales como Haddad (19.1%),³ Gulabivala (10.9%),¹⁷ Al-Fouzan (10.6%)¹⁶ y Helvacioğlu-Yigit (8.9%).¹⁸

CONCLUSIONES

El punto de corte de 6.9 grados de la técnica «evidencia del ángulo obtenido» (EAO) aplicada sobre radiografías panorámicas es efectivo y válido para el diagnóstico de conductos en C en segundos molares mandibulares; por lo tanto, podría ser validado en estudios de pruebas diagnósticas en un futuro.

BIBLIOGRAFÍA

- Jin GC, Lee SJ, Roh BD. Anatomical study of C-shaped canals in mandibular second molars by analysis of computed tomography. *J Endod.* 2006; 32 (1): 10-13.
- Fan B, Cheung GS, Fan M, Gutmann JL, Bian Z. C-shaped canal system in mandibular second molars: part I-anatomical features. *J Endod.* 2004; 30 (12): 899-903.
- Haddad GY, Nehme WB, Ousni HF. Diagnosis, classification, and frequency of C-shaped canals in mandibular second molars in the Lebanese population. *J Endod.* 1999; 25 (4): 268-271.
- Cooke G, Cox F. C-shaped canal configurations in mandibular molars. *JADA.* 1979; 99 (5): 836-839.
- Siqueira JF Jr., Araújo MC, Garcia PF, Fraga RC, Dantas CJ. Histological evaluation of the effectiveness of five instrumentation techniques for cleaning the apical third of root canals. *J Endod.* 1997; 23 (8): 499-502.
- Amoroso-Silva PA, Ordinola-Zapata R, Duarte MA, Gutmann JL, del Carpio-Perochena A et al. Micro-computed tomographic analysis of mandibular second molars with C-shaped root canals. *J Endod.* 2015; 41 (6): 890-895.
- Mathews J, Forsythe A, Brady Z, Butler M, Goergen S, Byrnes G et al. Cancer risk in 680,000 people exposed to computed tomography scans in childhood or adolescence: data linkage study of 11 million Australians. *BMJ.* 2013; 346: f2360.
- Jung HJ, Lee SS, Huh KH, Yi WJ, Heo MS, Choi SC. Predicting the configuration of a C-shaped canal system from panoramic radiographs. *Oral Surg Oral Med Oral Pathol Oral Radiol Endod.* 2010; 109 (1): e37-41.
- Tamse A, Kaffe I. Radiographic survey of the prevalence of conical lower second molar. *Int Endod J.* 1981; 14 (3): 188-190.
- Gao Y, Fan B, Cheung GS, Gutmann JL, Fan M. C-shaped canal system in mandibular second molars part IV: 3-D morphological analysis and transverse measurement. *J Endod.* 2006; 32 (11): 1062-1065.
- Astudillo-Ortiz E, Palacios A, Astudillo J. Estudio piloto de validación de la técnica evidencia de ápices opuestos (EAO) para el diagnóstico de segundos molares mandibulares con conducto radicular en C. Cuenca. 2016. Enviado a revisión Revista Odontológica Mexicana 13 de noviembre de 2016.
- Quijano S, García C, Ríos K, Ruiz V, Ruiz A. Sistema de conducto radicular en forma de C en segundas molares mandibulares evaluados por tomografía cone beam. *Rev Estomatol Herediana.* 2016; 26 (1): 28-36.
- Zheng Q, Zhang L, Zhou X, Wang Q, Wang Y, Tang L et al. C-shaped root canal system in mandibular second molars in a Chinese population evaluated by cone-beam computed tomography. *Int Endod J.* 2011; 44 (9): 857-862.
- Seo MS, Park DS. C-shaped root canals of mandibular second molars in a Korean population: clinical observation and analysis *in vitro*. *Int Endod J.* 2004; 37 (2): 139-144.
- Yang ZP, Yang SF, Lin YC, Shay JC, Chi CY. C-shaped root canals in mandibular second molars in a Chinese population. *Endod Dent Traumatol.* 1988; 4 (4): 160-163.
- Al-Fouzan K. C-shaped root canals in mandibular second molars in a Saudi population. *Int Endod J.* 2002; 35 (6): 499-504.
- Gulabivala K, Opananon A, Ng YL, Alavi A. Root and canal morphology of Thai mandibular molars. *Int J Endod.* 2002; 35 (1): 56-62.
- Helvacioğlu-Yigit D, Sinanoglu A. Use of cone-beam computed tomography to evaluate C-shaped root canal systems in mandibular second molars in a Turkish subpopulation: a retrospective study. *Int Endod J.* 2013; 46 (11): 1032-1038.

Correspondencia:

Od. Esp. Esteban Astudillo-Ortiz

Facultad de Odontología de la Universidad de Cuenca.

Av. 12 de abril y calle del Paraíso,

Cuenca, Azuay, Ecuador.

E-mail: esteban.astudillo@ucuenca.edu.ec