

# Odontociencia

Revista de la Facultad de Odontología

Universidad de Cuenca  
Año 2 \* Número 2  
Julio de 2010

# Odontociencia

**Decano de la Facultad de  
Odontología de la Universidad de  
Cuenca**

*Dr. Oswaldo Vázquez C.*

**Consejo Editorial**

*Dr. Eduardo Suárez Q.  
Dra. Andrea Carvajal E.  
Dr. Cristian Abad C.*

**Diseño Gráfico y Diagramación**

*IDEANDO*

**Portada**

*IDEANDO*

**Inpresión**

*Grafisum Cía. Ltda.*

**Publicación Periódica Anual**

*ISSN 1390-0889*

*Revista Científica de la Facultad de  
Odontología de la Universidad de Cuenca*

*Dirección: Campus El Paraíso.  
Avenida El Paraíso s/n.*

*Teléfonos (593) 7 4051150*

*(593) 7 4051151*

*Fax (593) 7 4051152*

*Cuenca-Ecuador  
Julio 2010*

## PRESENTACIÓN

Dr. Oswaldo Vásquez Cordero  
DECANO

Es un honor personal el hacer la presentación de este segundo número de la Revista de la Facultad de Odontología que se publica durante el presente periodo administrativo.

No hubiese sido posible llegar a este momento de profunda satisfacción si no se contara con la capacidad y dedicación de los miembros del Consejo Editorial; al aporte de los docentes que mediante sus artículos hacen posible cumplir con el cometido de presentar esta publicación a la comunidad universitaria, a los profesionales de la odontología y a quienes se relacionan con esta noble profesión; y al decidido apoyo del señor Rector de la Universidad.

Que se presente este segundo número no es un hecho aislado de lo que ha sido el desarrollo de nuestra Facultad: el traslado de edificio, el reequipamiento de las clínicas y laboratorios, la modernización de los sistemas de apoyo a la docencia, la implementación de aula virtual y del centro de computo, en lo físico; en lo humano el crecimiento de la planta docente, de empleados y trabajadores; en lo académico la continuación de los cursos de postgrado en el nivel de diplomados y el trabajo continuo que deja ver en un futuro cercano la oferta académica de las especialidades, la implementación del sistema de créditos dentro de la

estructura del Plan de Carrera; la revisión y reformas a los reglamentos, son entre otros las acciones que en conjunto muestran la presencia viva de esta Facultad y del transitar que me ha correspondido representar.

Los contenidos de los artículos que se presentan hablan por si solos de la calidad científica y editorial, que no es sino la continuación del camino trazado por quienes en el pasado dedicaron sus esfuerzos y capacidades para la publicación de otras expresiones del quehacer de nuestra Facultad, las que han conseguido el posicionamiento de la Revista en los niveles que institucionalmente se han deseado, constituyendo una publicación indexada y que gracias a la continuidad de las publicaciones esperamos actualizarla; aspecto que se ha visto reflejado en la aceptación que sintiéramos al hacer su entrega a la comunidad odontológica local, nacional e internacional.

Espero que en el futuro se mantenga la periodicidad y calidad de la publicación, con lo que mostrar quienes somos y que hacemos se vea reflejado en la difusión de conocimientos, de investigaciones y quehacer académico, contribuyendo al engrandecimiento de la profesión odontológica y que esta revista sea el medio de comunicación e intercambio que posibiliten la integración y convergencia de las instituciones de formación odontológica.



Fotografía: Luis Bern...





## PRÓTESIS HÍBRIDA SUPERIOR A BARRA FRESADA Y MICROATORNILLADA (PRESENTACIÓN DE UN CASO CLÍNICO)

Dr. Wilson Daniel Bravo Torres  
Especialista en prótesis fija, removible e implanto asistida  
DOCENTE DE LA FACULTAD DE ODONTOLOGÍA DE LA UNIVERSIDAD DE CUENCA

### RESUMEN

En el caso específico de pacientes edéntulos totales o aquellos pacientes que por algún motivo (caries extensas, enfermedad periodontal grave, etc.) está indicada la extracción de todas sus piezas dentales, hay soluciones innovadoras, desde el uso de implantes con sistemas de ball-attachments, sobredentaduras con sistemas de barra, etc., en estos tratamientos la característica principal es la posibilidad del paciente de retirarse la prótesis. El uso de tratamientos fijos conlleva el uso de prótesis atornilladas, la estética y sobre todo la parte funcional pueden verse afectada cuando las zonas donde se atornilla la prótesis están ubicadas en la parte oclusal de los dientes, en el presente estudio se desarrolla un caso clínico empleando una sobredentadura con transmisión de cargas vía implantes a barra fresada, la cual es una alternativa a los tratamientos comunes, con resultados aceptables.

**PALABRAS CLAVE:**  
Sobredentaduras, barra.

### ABSTRACT

In an edentulous patient or in case of lost teeth because of deep cavities or periodontal disease, there are innovative treatments such as implants with ball-attachment systems, overdentures with bar systems, among others, in which the prominent characteristic is that the patients can remove the prosthesis by themselves. In the case of screwed fixed prosthesis, the esthetics but above all the function will be affected when the sites where the prosthesis is screwed are on the occlusal side of the teeth. The present report will focus on the use of an overdenture with transmission charge over the bar and implants, which is a good alternative to common clinical procedures.

**KEY WORKS:**  
Overdentures, bar,

## INTRODUCCIÓN

En las últimas décadas se ha generado una serie de cambios extraordinarios en la Odontología, al punto de poder ofrecer a nuestros pacientes edéntulos totales la posibilidad de tener dentaduras fijadas sobre implantes, eliminando por completo las complicaciones propias de dichos tratamientos, adicionalmente se puede lograr puentes fijos en estos pacientes siempre y cuando la calidad y cantidad ósea sea la adecuada.

La literatura está llena de investigaciones a largo plazo que respaldan la biocompatibilidad de los implantes con el hueso y de los materiales que se usan para habilitar dichos elementos con el medio bucal<sup>1,2</sup> pero hay un punto que generalmente no se toma en cuenta, y es la protección que damos a nuestros tratamientos (implante, infraestructura y supraestructura), ante la presencia de hábitos (bruxismo) ya que es lógico suponer que estas estructuras al ser elementos protésicos no soportaran adecuadamente dichas fuerzas parafuncionales.

En el caso específico de pacientes edéntulos totales o aquellos pacientes que por algún motivo (caries extensas, enfermedad periodontal grave, etc.) está indicada la extracción de todas sus piezas dentales, hay soluciones innovadoras, desde el uso de implantes con sistemas de ball-attchments, sobredentaduras con sistemas de barra, etc., en estos tratamientos la característica principal es la posibilidad del paciente de poder retirarse la prótesis, debemos indicar que en estos tipos de procedimiento el número de implantes a colocar es mínima (de 2 a 3 implantes) posiblemente debido a la poca cantidad de

hueso o al costo de los tratamientos con más implantes. Estas dentaduras son implanto retenidas pero mucosoportadas, es decir similar a una dentadura convencional. Pero existen pacientes que no desean este tipo de prótesis sino alguna solución fija para lo cual existe algunas alternativas como es el caso de los puentes fijos sobre implantes, se debe aclarar que este tipo de tratamiento depende en gran medida de la cantidad de hueso existente especialmente en altura y al número de implantes a colocar (más de 6), otra alternativa es la prótesis híbrida atornillada, estas estructuras son fijadas al implante por tornillos que atraviesan la prótesis, es una muy buena elección pero el inconveniente principal es la presencia de los tornillos en la zona oclusal o cerca de ella lo que dificulta el logro de puntos de contacto estables y en algunos casos los pacientes consideran esto como algo antiestético y no lo aceptan.

Por tal motivo existen algunas modificaciones a estos diseños tradicionales que pueden ayudarnos a solucionar los inconvenientes comentados, como es el caso de sobredentaduras con transmisión de cargas vía implantes a barra fresada,<sup>3,4</sup> a continuación se presenta un caso clínico basado en esta técnica logrando una oclusión y estética adecuada.

## CASO CLÍNICO

Paciente de sexo masculino, 55 años, profesión abogado, en el maxilar superior presenta algunas piezas con diagnóstico e indicación para exodoncia (fig. 1).

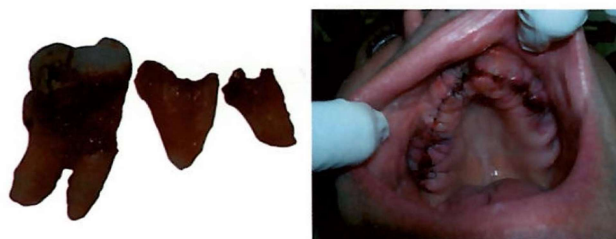


Fig. 1

Se realizan las exodoncias, y se le coloca una prótesis total inmediata. Durante 4 semanas se realiza el control pertinente del paciente, una vez lograda la cicatrización se procede a realizar un enfilado con el fin de fabricar la guía quirúrgica para la colocación de los implantes (fig.2), se realiza la guía quirúrgica utilizando un duplicador de prótesis (fig. 3).

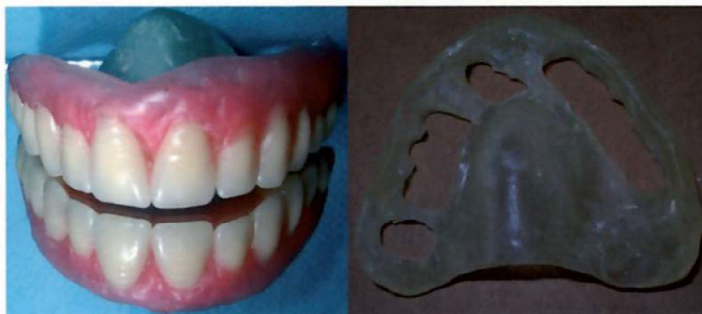

Fig. 2

Fig. 3

Se procede a colocar los implantes, durante la cirugía se coloca 3 implantes en el cuadrante 1, pero en el cuadrante 2 se observa que existe una pérdida ósea considerable por lo que se decide realizar una regeneración ósea con muy buenos resultados después de 8 semanas se colocan 4 implantes más, durante el tiempo de recuperación el paciente permanece con su prótesis removible pero se realizan acondicionamientos de los tejidos, y en el maxilar inferior se confecciona una prótesis removible tipo flexible, esto para lograr la estabilidad oclusal del paciente, 5 meses después se realiza la cirugía de habilitación de los implantes y se colocan tornillos de cicatrización.

Se confeccionó una cubeta individual en acrílico de termocurado con ventanas en la zona de los implantes con la finalidad de realizar la técnica de impresión de ventana abierta (fig. 4). Se instalan los tornillos de transferencia (Fig. 5), y se toma la impresión con silicona mediana y liviana en la zona de los implantes, finalmente se fija los tornillos de transferencia para lo cual se usa acrílico de baja contracción (Fig. 6) para la confección del modelo se realizó la colocación de los análogos de los implantes y se inyectó encía artificial y se completa con yeso piedra (fig. 7)

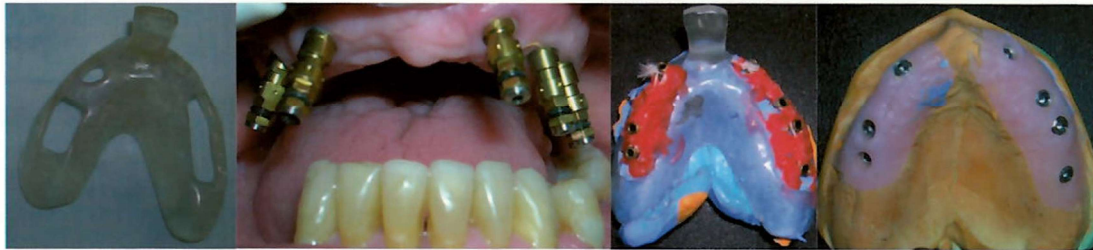

Fig. 4

Fig. 5

Fig. 6

Fig. 7

Se procede a realizar el montaje para lo cual se usa una cubeta con rodete y atornillada se toma los registros similares a los que se toma para una prótesis completa y se monta en un articulador semiajustable, se realizó un nuevo enfilado (fig. 8 y 9) y se controla los detalles estéticos y oclusales, una vez aprobado el enfilado por el paciente y por el profesional se realiza una llave de silicona (máscara de silicona fig. 10), esto con el fin de tener una referencia para la confección de la infra y mesoestructura en el laboratorio.

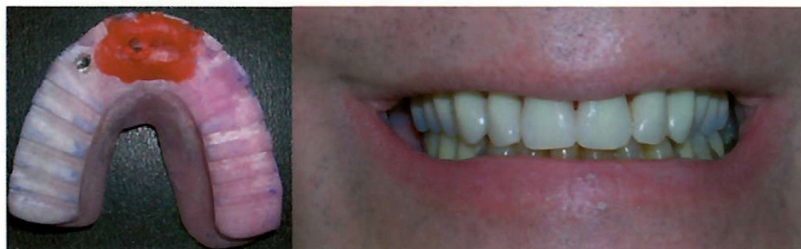

Fig. 8

Fig. 9

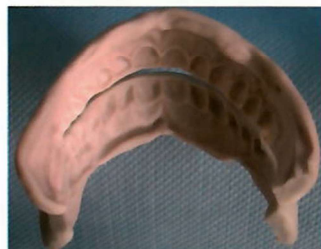

Fig. 10

El siguiente paso es la confección de la infraestructura (Fig. 11), la cual se elabora en dos partes, esto con la finalidad de lograr el máximo de pasividad de la estructura con los implantes, se toman radiografías para observar su máxima aproximación y asiento con los implantes (Fig. 12).



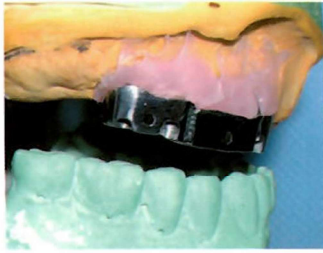


Fig. 11

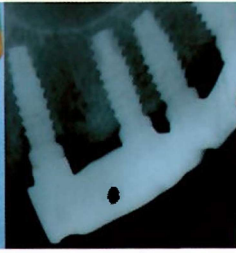

Fig. 12

Una vez logrado el acople de la infraestructura se procede a fabricar la supra estructura, que es una barra fresada la cual permitirá el adosamiento de las futuras piezas dentales y de la base acrílica, nótese que existen cuatro pequeños agujeros en la parte posterior de las dos estructuras estos son los agujeros donde irán los micro tornillos que fijará la prótesis híbrida y un atache en la parte anterior lo cual permitirá distribuir mejor las fuerzas y sobre todo lograr la pasividad necesaria, posteriormente esta será sellada con un cemento en este caso usamos un cemento resinoso dual. (Fig. 13, 14, 15).

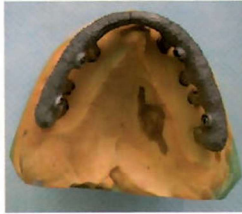

Fig. 13



Fig. 14

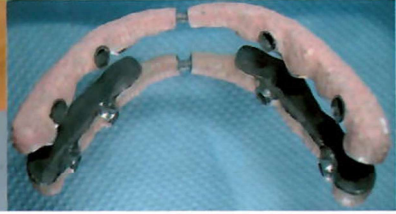

Fig. 15

Se procede a enfiletar los dientes y la futura base acrílica para lo cual se usa como guía la mascarilla de silicona del enfiletrado inicial que realizamos, así mismo procedemos a realizar la estructura de cromo cobalto en el maxilar inferior para elaborar la prótesis removible, aquí se usó la técnica de Mc. Cranken para las clases I y II de Kennedy, se realiza las pruebas en cera en la boca del paciente y se analiza detalles estéticos y funcionales del paciente, aquí debemos aclarar que el paciente solicitó un color de diente blanco (2A guía Ivoclar), por ningún motivo quería el color de diente que tenía hasta ese momento por lo que se decidió realizar un blanqueamiento dental se usó para tal fin peróxido de hidrógeno al 35%, se necesitaron de 3 citas para lograr el color de diente deseado por el paciente, así mismo se realizaron las restauraciones correspondientes con resinas, todo esto mientras las prótesis eran empufladas en el laboratorio. (Fig. 16, 17, 18, 19, 20, 21, 22, 23)

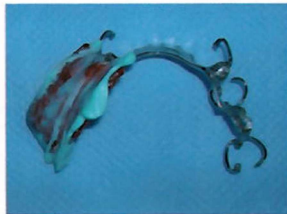

Fig. 16

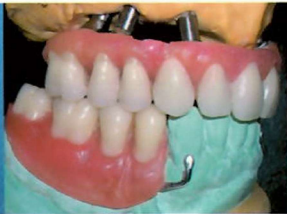

Fig. 17

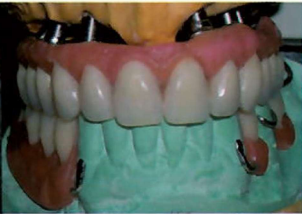

Fig. 18

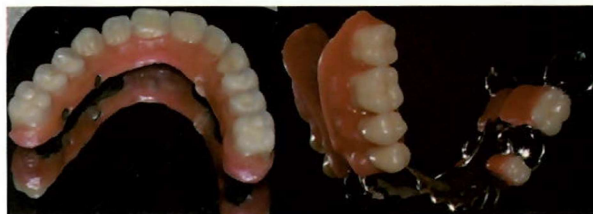

Fig. 19

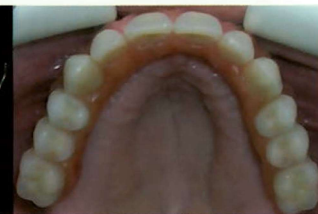

Fig. 20



Fig. 21

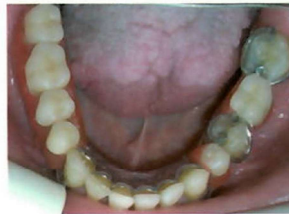

Fig. 22

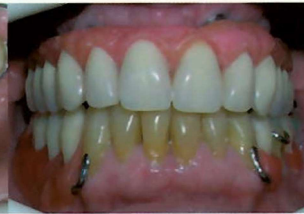

Fig. 23

Finalmente las prótesis son entregadas por el laboratorio (Fig 24, 25) por lo que se procede a desinfectarla y a instalarla en la boca del paciente, el tratamiento es concluido con la elaboración de una placa orgánica que nos permitirá proteger los tratamientos realizados durante

los procesos parafuncionales especialmente durante la noche, se le da las indicaciones correspondientes al paciente sobre el cuidado de las prótesis además se toma una radiografía panorámica final como control.

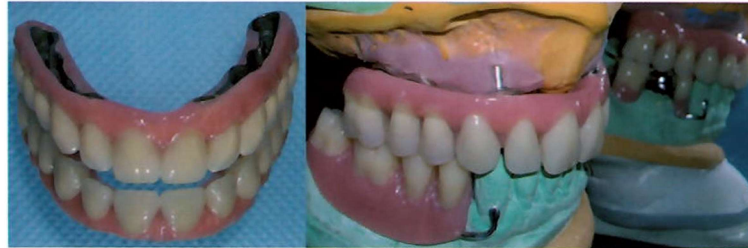
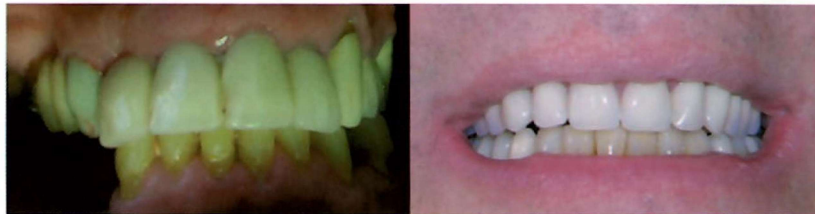
Fig. 24

Fig. 25

Antes de culminar la presente publicación debo aclarar que para poder realizar las diferentes cirugías al paciente se le realizaron tomografías, con la finalidad de lograr precisión en el tratamiento, las fotografías finales nos demuestra el cambio que presenta el paciente.



## DISCUSIÓN

El Doctor Carlsson en su revisión bibliográfica hace una comparación entre la prótesis dental completa y las sobredentaduras, tomando en cuenta principalmente la comodidad de los pacientes y la estabilidad de las prótesis a largo plazo, llegando a la conclusión que las sobredentaduras sobre todo las implanto-soportadas lograron los mejores resultados,<sup>5</sup> al comparar esto con nuestras vivencias clínicas, encontramos los mismos resultados. Así mismo se ha demostrado que el uso de implantes permite que el hueso permanezca estable por mucho más tiempo que cuando se usa prótesis completa,<sup>6</sup> estos estudios son solamente algunos de los muchos que existen sobre las ventajas existentes del uso de implantes en pacientes edéntulos. Ahora bien con lo que respecta al caso clínico el uso de microtornillos laterales genera una mejor estética a nuestros pacientes y sobre todo una mayor estabilidad durante la oclusión. La posibilidad por parte del especialista de retirar la prótesis para controlar las estructuras es una ventaja adicional que permitirá prolongar la vida útil de dicha estructura.

Como conclusión podemos decir que este tipo de estructuras son muy superiores al uso de prótesis dentales convencionales no solo del punto de vista estético sino fisiológico al permitir una mayor estabilidad ósea, y así mismo mejorar la calidad de vida del paciente especialmente durante los procesos de masticación y de fonación.

## BIBLIOGRAFÍA

- Burns DR, Unger JW, Elswick RK Jr, Giglio JA (1995). Prospective clinical evaluation of mandibular implant overdentures: part II-patient satisfaction and preference. *J Prosthet Dent* 73:364-369.
- Brodeur JM, Benigeri M, Naccache H, Olivier M, Payette M. Trends in the level of edentulism in Quebec between 1980 and 1993. *J Can Dent Assoc* 1996;62:159-166.
- Enrique Fernández Bodereau (h)/Odontología Restauradora Contemporánea Implantes y Estética/ Editorial Avances/ 2002/.
- Norman Cronin/ Atlas en color de Implantología Oral/ Editorial Harcourt/ ed. Segunda/ 2000.
- Carlsson GE, Omar R. The future of complete dentures in oral rehabilitation. A critical review. *J Oral Rehabil.* 2010 Feb;37(2):143-56. Epub 2009 Dec 10
- Semper W, Heberer S, Nelson, Retrospective Analysis of Bar-Retained Dentures with Cantilever Extension: Marginal Bone Level Changes Around Dental Implants over Time. *Int J Oral Maxillofac Implants.* 2010 Mar-Apr;25(2):385-93.





# Odontociencia

Revista de la Facultad de Odontología