

Odontociencia

Revista de la Facultad de Odontología

Universidad de Cuenca
Año 2 * Número 2
Julio de 2010

Odontociencia

**Decano de la Facultad de
Odontología de la Universidad de
Cuenca**

Dr. Oswaldo Vázquez C.

Consejo Editorial

Dr. Eduardo Suárez Q.

Dra. Andrea Carvajal E.

Dr. Cristian Abad C.

Diseño Gráfico y Diagramación

IDEANDO

Portada

IDEANDO

Inpresión

Grafisum Cía. Ltda.

Publicación Periódica Anual

ISSN 1390-0889

*Revista Científica de la Facultad de
Odontología de la Universidad de Cuenca*

Dirección: Campus El Paraíso.

Avenida El Paraíso s/n.

Teléfonos (593) 7 4051150

(593) 7 4051151

Fax (593) 7 4051152

Cuenca-Ecuador

Julio 2010

PRESENTACIÓN

Dr. Oswaldo Vásquez Cordero
DECANO

Es un honor personal el hacer la presentación de este segundo número de la Revista de la Facultad de Odontología que se publica durante el presente periodo administrativo.

No hubiese sido posible llegar a este momento de profunda satisfacción si no se contara con la capacidad y dedicación de los miembros del Consejo Editorial; al aporte de los docentes que mediante sus artículos hacen posible cumplir con el cometido de presentar esta publicación a la comunidad universitaria, a los profesionales de la odontología y a quienes se relacionan con esta noble profesión; y al decidido apoyo del señor Rector de la Universidad.

Que se presente este segundo número no es un hecho aislado de lo que ha sido el desarrollo de nuestra Facultad: el traslado de edificio, el reequipamiento de las clínicas y laboratorios, la modernización de los sistemas de apoyo a la docencia, la implementación de aula virtual y del centro de computo, en lo físico; en lo humano el crecimiento de la planta docente, de empleados y trabajadores; en lo académico la continuación de los cursos de postgrado en el nivel de diplomados y el trabajo continuo que deja ver en un futuro cercano la oferta académica de las especialidades, la implementación del sistema de créditos dentro de la

estructura del Plan de Carrera; la revisión y reformas a los reglamentos, son entre otros las acciones que en conjunto muestran la presencia viva de esta Facultad y del transitar que me ha correspondido representar.

Los contenidos de los artículos que se presentan hablan por si solos de la calidad científica y editorial, que no es sino la continuación del camino trazado por quienes en el pasado dedicaron sus esfuerzos y capacidades para la publicación de otras expresiones del quehacer de nuestra Facultad, las que han conseguido el posicionamiento de la Revista en los niveles que institucionalmente se han deseado, constituyendo una publicación indexada y que gracias a la continuidad de las publicaciones esperamos actualizarla; aspecto que se ha visto reflejado en la aceptación que sintiéramos al hacer su entrega a la comunidad odontológica local, nacional e internacional.


Espero que en el futuro se mantenga la periodicidad y calidad de la publicación, con lo que mostrar quienes somos y que hacemos se vea reflejado en la difusión de conocimientos, de investigaciones y quehacer académico, contribuyendo al engrandecimiento de la profesión odontológica y que esta revista sea el medio de comunicación e intercambio que posibiliten la integración y convergencia de las instituciones de formación odontológica.



Fotografía: Luis Ber







REHABILITACIÓN DEL MAXILAR SUPERIOR CON ATROFIA ALVEOLAR MAXILAR SEVERA: PRESENTACIÓN DE CASO CLÍNICO.

Dr. Cristian Abad Coronel
Especialista en Rehabilitación Oral
DOCENTE DE LA FACULTAD DE ODONTOLOGÍA DE LA UNIVERSIDAD DE CUENCA


Dr. Leonardo Cabrera Maldonado
Especialista en Cirugía Oral
DOCENTE DE LA FACULTAD DE ODONTOLOGÍA DE LA UNIVERSIDAD DE CUENCA

RESUMEN

La rehabilitación oral en nuestro medio, en pacientes con atrofia maxilar severa se ha limitado al uso de Prótesis Total Removible y en ciertos casos a tratamientos quirúrgicos cuya finalidad es el aumento de tejido óseo del maxilar superior con el fin de lograr un terreno adecuado para la fijación de implantes convencionales, en este caso se presenta un caso clínico en el cual se utilizaron dos implantes zigomáticos, uno por lado, y tres implantes convencionales en el sector anterior con el fin de elaborar una prótesis híbrida atornillada implantoretenida e implantosoportada, que ha estado bajo observación durante 4 años. La importancia clínica que reviste este artículo es fundamental que existe una opción adicional para rehabilitar pacientes con atrofia maxilar severa sin realizar cirugías de aumento de tejido óseo para la posterior fijación de implantes convencionales, con lo cual el paciente observa reducido tiempo de recuperación y sesiones quirúrgicas sin dejar de lado las implicaciones de un procedimiento complejo y que requiere de personal debidamente entrenado y experimentado.

ABSTRACT

The prosthetic rehabilitation, in patients with severe maxillary atrophy in our environment has been limited to use of removable dentures in certain cases, and surgical treatments aimed at increasing the upper jaw bone, in order to achieve a suitable ground for conventional implant fixation. This is a case in which two zygomatic implants were used, one on each side, and three conventional implants in the maxillary anterior region to build a hybrid prosthesis; which has been under observation for four years. The clinical significance is of this article is to establish that there is an additional option to rehabilitate patients with severe maxillary atrophy without performing surgeries increased bone tissue for the subsequent fixing of conventional implants, which the patient observes reduced recovery time and treatment sessions without neglecting the implications of a complex procedure and requires properly trained and experienced staff.



Introducción

La rehabilitación protésica del edéntulo total se ha visto limitada en nuestro medio a Prótesis Total Removible y en algunos casos también a Prótesis Fija sobre implantes, sin embargo la atrofia maxilar severa provoca serias limitaciones tanto para la funcionalidad de aparatos removibles como para la colocación convencional de implantes.¹

La disminución del volumen del tejido óseo en el maxilar superior, impide que la Prótesis Total Removible presente niveles de funcionalidad aceptables, pues el soporte, la retención y la estabilidad se ven muy comprometidos, sobre todo si agregamos el hecho, de que el paciente presente dientes inferiores naturales remanentes. El movimiento vertical de la prótesis es continuo y se observan con frecuencia agrandamientos de la mucosa para intentar compensar ese espacio, a lo que se suma que el tejido óseo maxilar continúa con el proceso de reabsorción.

En ocasiones, el maxilar superior atrófico presenta serias dificultades para la colocación de implantes de manera convencional, debido a la neumatización de los senos maxilares, la presencia de las fosas nasales y la reabsorción centrípeta del maxilar, frecuentemente asociada a una calidad de hueso tipo III o IV según Lekholm y Zarb,² en estos casos un tratamiento indicado consiste en el uso de injertos óseos autólogos tipo onlay de zonas donantes, de preferencia cresta iliaca, y/o elevación del piso de seno maxilar; estos procedimientos sin embargo, involucran un largo período de tratamiento, pues el injerto debe esperar para su integración, y se deben hacer varias citas para reajuste, rebase y control de las prótesis provisionales.

En los inicios de la década de los 90, P.I. Branemark desarrolló una técnica alternativa a los injertos, que consiste en la colocación de dos implantes largos atornillados llamados Zigomáticos.³ Los implantes zigomáticos generalmente son insertados en la zona de premolares a través de la cresta ósea del maxilar superior y a través del seno maxilar hasta anclarse en el cuerpo de la apófisis cigomática, el procedimiento quirúrgico necesita de un cirujano experimentado y entrenado, mientras que el paciente está con sedación consciente o anestesia general. Una vez sedado, al paciente se le administra localmente una infiltración de bupivacaína con epinefrina para disminuir el sangrado transquirúrgico y aliviar el dolor postoperatorio. Se realiza una incisión lineal en el fondo del surco vestibular, con liberación del colgajo hacia mesial y se levanta un colgajo de espesor total hasta alcanzar el sitio receptor del implante. El cirujano entrenado tarda entre veinte y treinta minutos en la colocación del implante, siguiendo el protocolo establecido en este caso por el fabricante. (NOBEL BIO-CARE Branemark System ZIGOMA MAN). Se recomienda no cargarlos hasta seis meses posteriores para la oseointegración,⁴ tiempo que depende de ciertos factores como por ejemplo el número de implantes anteriores convencionales colocados en la zona anterior del maxilar y la fuerza de fijación inicial.

Las indicaciones de los implantes zigomáticos se detallan a continuación:

Tratamiento de casos de atrofia maxilar severa, sin procedimientos de aumento de tejido óseo, con la condición de que exista suficiente tejido óseo en la zona anterior del maxilar para la colocación de al menos dos implantes convencionales. En el caso de que no exista esta última condición se indica colocar dos implantes zigomáticos en cada cuadrante superior.

Tratamiento de atrofia maxilar severa, cuando no se puedan realizar tratamientos de elevación de piso de seno en el maxilar.

Reconstrucción del maxilar luego de una maxilectomía total o parcial.

En este artículo se presenta un caso clínico de Rehabilitación oral sobre implantes óseo integrados mediante una Prótesis Fija Híbrida Atornillada, cuya principal novedad es la colocación de implantes zigomáticos indicado por las escasas presencia de tejido óseo en el maxilar superior, conocida como Atrofia Maxilar Severa.

Paciente género femenino 52 años de edad, Portador de Prótesis Total Removible superior, con presencia de dientes inferiores desde el 35 hasta el 46. El motivo de consulta del paciente es la necesidad de cambiar su Prótesis Superior Convencional. Previo al diagnóstico se realizaron impresiones preliminares, modelos de estudio, estudio ortopantográfico, y examen clínico intra y extraoral. El diagnóstico obtenido fue:

Paciente edéntulo total superior con atrofia maxilar severa, ausencia de piezas inferiores 36, 37, y 47. La paciente presentaba Periodontitis Crónica sin embargo fue tratada antes de presentarse a nuestro examen. Al paciente le fueron explicadas varias opciones de tratamiento:

- A) Prótesis Total Superior convencional, con el agravante de la presencia de dentición natural antagonista, pudiendo desarrollar un Síndrome de Kelly.
- B) 3 implantes convencionales en la zona anterior para una sobredentadura, cuyo pronóstico sería regular, pues la presencia de dentición antagonista natural provocaría sobrecarga en la prótesis superior.
- C) Prótesis Fija Híbrida Atornillada sobre 2 implantes zigomáticos y 3 implantes convencionales en la zona anterior del maxilar superior.
- D) Procedimientos de injertos óseos para lo cual debería esperar al menos seis meses para colocar los implantes y otros seis meses más para su oseointegración, siempre y cuando estos sean exitosos, y debido a las condiciones del tejido biológico remanente no presentaban un pronóstico favorable y una mayor morbilidad. La paciente decidió por la opción C, y le fue explicado con detalle todo el procedimiento tanto quirúrgico como protésico, y se procedió a iniciar el tratamiento previo consentimiento informado.

El primer paso fue realizar un análisis de las condiciones sistémicas de la paciente, una nueva ortopantomografía (Fig 1) y montaje de modelos en articulador semiajustable. En este estudio también es analizado: hábito parafuncional, relaciones oclusales, dimensión vertical, perfil y contorno facial, relación máximo mandibular y orientación del plano oclusal.

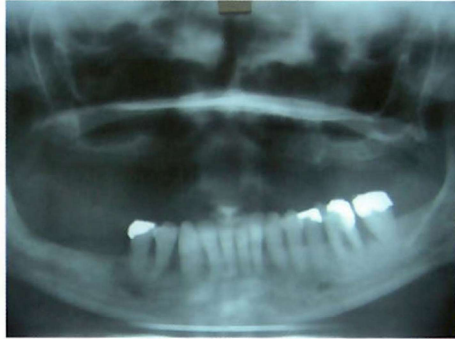


Fig. 1

Después se realizó el procedimiento quirúrgico en el cual se instalaron dos implantes zomáticos NOBEL BIO CARE, de 42,5 mm de longitud por 3,75 mm. También fueron instalados tres implantes NOBEL BIO CARE de 3,75 mm de ancho por 11 mm de largo, con hexágono de conexión externa. Fig 2. En ese instante a la paciente le fue instalada una Prótesis Total Superior Convencional con acondicionador de tejidos blando que fue recambiado durante un mes en intervalos de seis días. A los seis días le fueron retirados los puntos de sutura, y la prótesis otra vez fue reajustada con acondicionador de tejidos. Al segundo mes se realizó un rebase de la Prótesis con Acondicionador de tejidos blando, resistente, a base de sílica que duraría hasta la conexión de los implantes.

Los implantes fueron conectados a los cinco meses por el periodoncista, con un excelente manejo de tejidos blandos, que al final facilitaría el ajuste, higienización y un adecuado perfil de emergencia de los pilares intermedios. En esta instancia fueron colocados cinco pilares de cicatrización de 4 mm de alto, para lograr una adecuada conformación del tejido gingival periimplantar. Los tornillos permanecieron en su lugar durante quince días, mientras que a los diez fue retirada la sutura. Luego, el paciente fue remitido al rehabilitador oral para la elaboración de la prótesis.

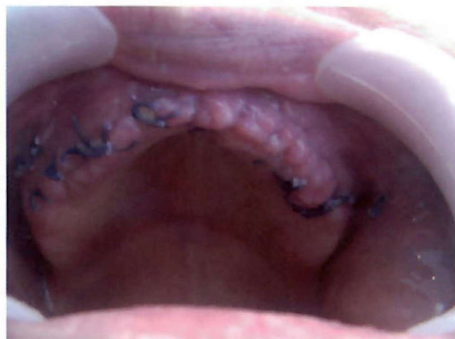

Fig. 2

La rehabilitación Oral comprendió los siguientes pasos:

- 1.- Impresión preliminar para elaborar un modelo de estudio.
- 2.- Elaboración de cubeta individual.
- 3.- Colocación de Pilares intermedios de dos mm de alto.
- 4.- Impresión de Pilares intermedios con cubeta individual acrílica y sílica por adición de consistencia masilla y liviana.
- 5.- Vaciado de la impresión con yeso tipo IV y encía artificial.
- 6.- Elaboración de rodete en cera estandarizado, con fines estéticos y fonéticos.
- 7.- Registro del arco superior mediante el uso de arco facial
- 8.- Registro intermaxilar en posición músculo esquelético estable.
- 9.- Montaje de modelo superior en articulador semiajustable.
- 10.- Montaje de modelo inferior en articulador semiajustable.
- 11.- Elaboración de la meso estructura con plata paladio, en base a encerado, revestido, colado y adaptación sobre los pilares intermedios.
- 12.- Prueba de la estructura en boca., Prueba de pasividad de la estructura. Toma de registros intermaxilares
- 13.- Remontaje de modelo inferior.
- 14.- Encerado y caracterización, y colocación de dientes híbridos sobre la estructura. Esquema oclusal balanceado bilateral con contactos simultáneos, bilaterales de igual intensidad excepto en la zona más posterior de la barra. Es necesario que en lo posible se minimizen los brazos de palanca para evitar sobrecarga.
- 15.- Prueba en cera
- 16.- Acrilizado, Pulido y Terminado de la Prótesis.
- 17.- Instalación de la Prótesis Híbrida atornillada, utilización de torquímetro con 15 n de fuerza en cada tornillo protésico o según indicación del fabricante. Fig. 3 y 4
- 18.- Comprobación radiográfica del ajuste de pilares intermedios
- 19.- Comprobación radiográfica del ajuste de la meso estructura.
- 20.- Se realizaron hasta el momento controles radiográfico, clínico, de oclusión y de higienización cada cuatro meses durante tres años.

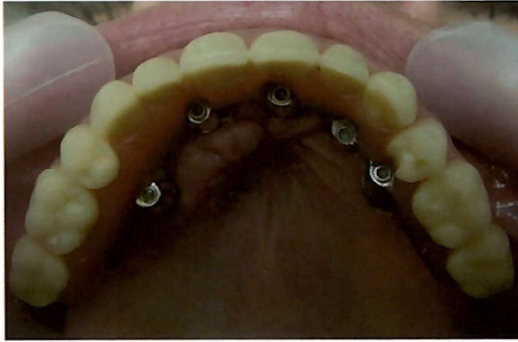

Fig. 3

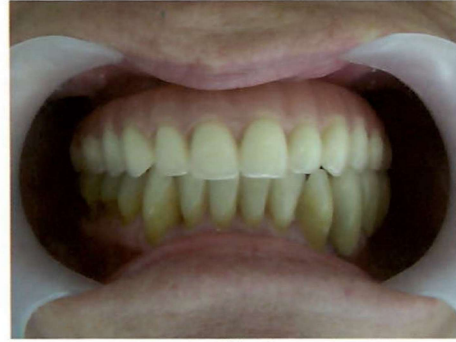

Fig. 4

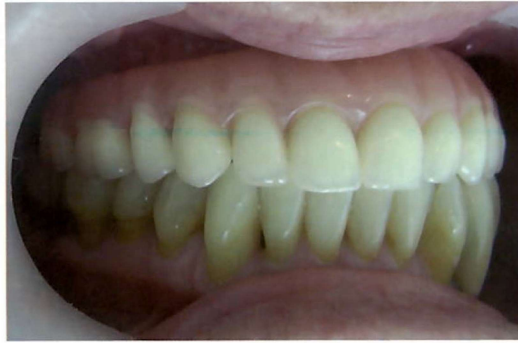

Fig. 5

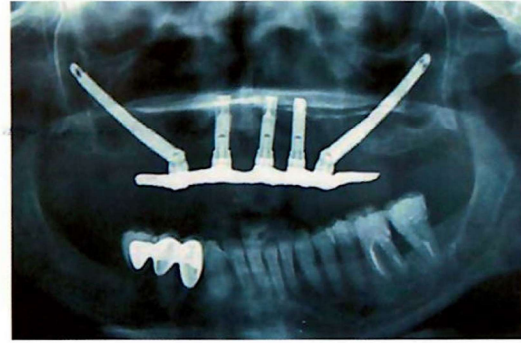


Fig. 6

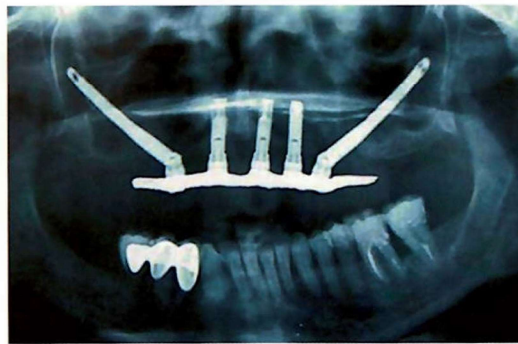


Fig. 7

DISCUSION

El protocolo original de rehabilitación protésica en pacientes edéntulos totales con atrofia maxilar severa, ha estado basado en procedimientos quirúrgicos previos como profundización de surcos vestibulares, injertos óseos alópatos, autólogos, expansión y distracción tisular. En el caso de planificación para rehabilitación sobre implantes, los procedimientos quirúrgicos pre-protésicos incluyen además de los mencionados, la elevación del piso del seno maxilar.⁵ Estos procedimientos involucran mayor tiempo de espera hasta estar aptos para recibir un implante, además de las sucesivas y repetidas sesiones para el control de la prótesis provisional. Los implantes zigomáticos en este sentido dan la opción al paciente para que en un solo acto quirúrgico

se pueda lograr el anclaje para soportar y retener la prótesis, se debe recordar que en la actualidad el protocolo indica la posibilidad de realizar una carga inmediata sobre los implantes con lo cual los tiempos se ven aún más reducidos.

El análisis de un artículo de revisión de Esposito,⁴ en la Biblioteca Virtual de Cochrane determinó que se han realizado varios estudios clínicos de implantes zigomáticos, entre ellos menciona el más informativo y mejor descrito realizado por Branemark en el 2004;⁶ en este estudio se reportaron 28 pacientes consecutivos con 52 implantes zigomáticos y 106 implantes convencionales. Todos los pacientes estuvieron hospitalizados de 1 a 6 días; los que no recibieron injertos óseos abandonaron el hospital al día siguiente. Todos los pacientes fueron seguidos por al menos cinco años y nueve de ellos fueron observados durante diez años. Una prótesis fija falló y tres implantes zigomáticos (6%) fallaron en tres pacientes, dos de los cuales en la cirugía de conexión y uno después de seis años de función. 29 implantes convencionales (27%) fallaron después del período de seguimiento en 13 pacientes. 4 pacientes fueron afectados por sinusitis recurrentes, los cuales fueron tratados por antrostomía meatal inferior, para lograr una comunicación entre el seno maxilar y la cavidad nasal. 2 pacientes con sinusitis presentaron supuración en la entrada palatal, lo cual sugiere que las bacterias alcanzaron la entrada del seno siguiendo la reabsorción del hueso perimplantar. Una razón para esto podría ser que la pérdida de hueso ocasionada por una periimplantitis conduzca a la entrada de las bacterias a este nivel del seno maxilar.

El único estudio prospectivo registrado en este análisis de artículos en la base digital de Cochrane fue presentado por Hirsch en el año 2004 (7); con 76 pacientes y 145 implantes, con un seguimiento de un año. Después de este tiempo 66 pacientes con 124 implantes zigomáticos fueron evaluados. Se explica que las razones para la deserción de los diez pacientes no estuvo clara. De todas formas 64 puentes fijos fueron exitosos al cabo de este tiempo mientras que dos fueron convertidos en sobredentaduras; de estos dos, un puente fijo planeado no fue posible realizar debido a la falla de dos implantes zigomáticos en el momento de la conexión de los pilares. Se reportó un sangrado excesivo en tres pacientes, uno de los cuales desarrolló una infección posoperatoria; también se reportó dolor o parestesia en seis pacientes luego de la cirugía, estos síntomas persistieron en tres pacientes durante un año. Cinco pacientes desarrollaron una fístula y tres pacientes experimentaron síntomas a nivel de los senos maxilares tales como dolor, dolor ante temperaturas extremas y congestión.

Hasta el momento han sido evaluados tres pacientes en nuestra clínica con atrofia maxilar severa, uno de los cuales tiene ya siete años de colocados los implantes y que no ha desarrollado ningún signo o síntoma; el paciente del caso clínico descrito, fue dado de alta al día siguiente de la cirugía y ha presentado dolor de cabeza muy ocasional, que lo ha relacionado con los implantes, también al momento de atornillar la prótesis el paciente ha sentido una sensación de apretamiento en la zona nasal. Los pacientes han sido controlados radiográfica y clínicamente durante cuatro, cinco y siete años cada 4 meses, sin reportar mayores signos y síntomas. Cabe recalcar que las cirugías han sido realizadas en el exterior por un cirujano experimentado y calificado, mientras que la rehabilitación ha sido realizada en nuestro medio local. Sin duda alguna creemos que el reporte de tres casos es irrisorio comparado con los estudios mencionados, sin embargo, es un hecho sin precedentes el reportar estos casos a nivel local y mencionar que a este tipo de rehabilitación desde hace siete años tiene acceso un escaso número de pacientes, por lo que esperamos que este reporte pueda incentivar a los cirujanos orales o maxilofaciales a interesarse por el tema, para lograr masificar este tipo de intervenciones en nuestro ámbito local. También se debe recalcar que este tipo de

tratamiento sin duda conlleva riesgos como lo reporta Branemark en 2004, siendo el principal la presencia de sinusitis hasta algunos años después de la instalación de los implantes. También se debe mencionar que su remoción es un procedimiento complejo en caso de cualquier complicación y que durante la cirugía se debe tener sumo cuidado con estructuras anatómicas delicadas como el piso de la órbita.

CONCLUSIONES

Los implantes zigomáticos constituyen una clara opción de tratamiento respecto a intervenciones quirúrgicas tradicionales para aumento de tejido óseo en casos de atrofia maxilar severa. Los implantes zigomáticos deben ser planificados y ejecutados por un equipo debidamente entrenado y experimentado, formado por cirujanos orales y/o maxilofaciales, un rehabilitador oral y un técnico dental capacitado.

Los implantes zigomáticos requieren de estudios más profundos, pues si bien es cierto constituyen una técnica de elección, son necesarios estudios de mayor tiempo de análisis, así como una mayor evidencia clínica de éxito reportada en estudios multicéntricos, comparativos, randomizados y controlados.

Se debe tomar en cuenta que es factible realizar carga inmediata o temprana sobre los implantes dependiendo de una serie de factores a ser analizados, entre ellos calidad de hueso receptor, torque de los implantes, estado de salud del paciente, arcada antagonista, entrenamiento y experiencia del equipo profesional.

Se recomienda las lecturas sobre el tema, presentes en bases de datos científicas para alcanzar un conocimiento documentado y fundamentado.

Agradecimiento especial al Dr. Rubén Rosemberg, en Santiago de Chile quien fue el primero en realizar una cirugía de implantes zigomáticos a un paciente ecuatoriano, en el año 2003; además de tener un gran cariño por la ciencia y tecnología en el campo de la cirugía oral y maxilo facial. También un agradecimiento especial a los pacientes que han confiado en nuestra formación para recomendar este tratamiento quirúrgico fuera del país y poder ser rehabilitados en nuestro medio local.

BIBLIOGRAFIA

- 1.-Sorní M, Guarín J, García O, Peñarocha M. Implant rehabilitation of the atrophic upper jaw: a review of the literature since 1999. *Med Oral Patol Oral Cir Bucal*. 2005 Apr 1;10 Suppl 1:E45-56. Review. English, Spanish. PubMed PMID:15800467.
- 2.- Lekholm U, Zarb G. Patient selection and preparation. In: Brånemark PI, Zarb G, Albrektsson T, eds. *Tissue-integrated protheses. Osseointegration in clinical dentistry*. Chicago: Quintessence, 1985;199-209.
- 3.-Stevenson AR, Austin BW. Zygomatic fixtures - the Sydney experience. *Annales of the Royal Australasian College of Dental Surgeons* 2000;15:337-9.
- 4.-Esposito Marco, Worthington Helen V, Coulthard Paul. Interventions for replacing missing teeth: dental implants

in zygomatic bone for the rehabilitation of the severely deficient edentulous maxilla. *Cochrane Database of Systematic Reviews*. In: *The Cochrane Library*, Issue 1, Art. No. CD004151. DOI: 10.1002/14651858.CD004151.pub3

5.-Donado, Cirugía Bucal: Patología y Técnica; Editorial Masson, Tercera Edición 2005 Cirugía y Prótesis parte VIII.

6.-Brånemark PI, Gröndahl K, Öhrnell LO, Nilsson P, Petruson B, Svensson B. Zygoma fixture in the management of advanced atrophy of the maxilla: technique and long-term results. *Scandinavian Journal of Plastic and Reconstructive Surgery* 2004;38:70-85.

7.-Hirsch JM, Öhrnell LO, Henry PJ, Andreasson L, Brånemark PI, Chiapasco M. A clinical evaluation of the Zygoma fixture: one year of follow-up at 16 clinics. *Journal of Oral and Maxillofacial Surgery* 2004;62:22-9.