

Revista de la
Facultad de Odontología
de la Universidad de Cuenca

11
Edición
2019

Decana: Dra. Dunia Abad C.
Subdecana: Dra Andrea Carvajal E.
Editor: Dr. Cristian Abad C.



Publicación de la Facultad de Odontología de la Universidad de Cuenca

Edición 2019. Número 11.

Decana: Dra. Dunia Abad C.

Subdecana: Dra Andrea Carvajal E.

Editor: Dr. Cristian Abad C.

Correo de Correspondencia: cristian.abad@ucuenca.edu.ec

***Revista de Publicación Anual Indexada
en LATINDEX***

Sistema Regional de Información en Línea
para Revistas Científicas de América
Latina, el Caribe, España y Portugal.

ISSN: 1390-0889


Editorial, Prólogo y Artículos publicados en la presente Revista de la
Facultad de Odontología son de exclusiva responsabilidad de sus
autores.

Prohibida su reproducción total o parcial sin permiso de los autores o editor, y citas correspondientes.

Diseño y maquetación



CONTENIDO

- 
- 02** PERCEPCIÓN DE LOS PARÁMETROS ESTÉTICOS DE LA SONRISA. REVISIÓN SISTEMÁTICA DE LA LITERATURA
- 15** DESINFECTANTES CAVITARIOS
- 22** EL ELECTROENCEFALOGRAMA EN ODONTOLOGÍA.
- 27** RABDOMIOMAS INTRAORALES DE TIPO ADULTO MÚLTIPLES, REPORTE DE UN CASO
- 30** DISOSTOSIS MANDIBULOFACIAL (SÍNDROME DE TREACHER COLLINS): REPORTE DE UN CASO
- 35** TOMOGRAFÍA VOLUMÉTRICA DE HAZ DE CONO Y SU APLICACIÓN EN ENDODONCIA: Revisión de la literatura
- 40** REHABILITACIÓN DE LA FORMA Y LA ESTÉTICA DE UN SEXTANTE ANTERIOR MEDIANTE UN FLUJO DE TRABAJO DIGITAL MEDIANTE SISTEMAS DE CONEXIÓN DIGITAL ENTRE CLÍNICA Y LABORATORIO.

REHABILITACIÓN DE LA FORMA Y LA ESTÉTICA DE UN SEXTANTE ANTERIOR MEDIANTE UN FLUJO DE TRABAJO DIGITAL MEDIANTE SISTEMAS DE CONEXIÓN DIGITAL ENTRE CLÍNICA Y LABORATORIO.

Autores

Dr. Cristian Abad-Coronel. Odontólogo, Rehabilitador Oral, MSc; Ph.D.
Profesor Titular de Prosthodontia en la Facultad de Odontología de la
Universidad de Cuenca.

Carolina Palacio Sarmiento. Alumna de Cuarto año de la Carrera de
Odontología de la Universidad de Cuenca.

Introducción

Las nuevas tecnologías se imponen hoy en día en el ámbito odontológico. La digitalización se ha vuelto cada vez más cotidiana para realizar procedimientos de exploración, diagnóstico, planificación, ejecución y control de los tratamientos realizados en la clínica odontológica con evidenciado seguimiento.¹ En el área de la rehabilitación oral, su presencia no es la excepción y a través de diversos procedimientos se obtienen resultados más rápidos, predecibles y sin disminuir la calidad de aquellos obtenidos con métodos convencionales para la realización de aparatos protésicos que van desde restauraciones parciales hasta prótesis total. Desde la aparición del primer sistema de diseño y fabricación asistido por ordenador CAD/CAM -CEREC, 1985- los sistemas solamente han ido evolucionando con mejoras en el software y hardware. Los sistemas

chairside cuyo objetivo es la realización de la restauración en la misma sesión clínica hoy en día están provistos de procesadores muy potentes con inteligencia artificial y sistemas de adquisición tridimensional y a colores. Su integración con el laboratorio es una realidad y pueden complementar la impresión digital con el diseño y la fabricación en el laboratorio. En la enseñanza académica su presencia es plenamente justificable para que el alumno vaya familiarizándose con estas tecnologías que sin duda estarán todavía más frecuentemente en las consultas odontológicas. Su enseñanza en centros internacionales es una realidad². Este artículo tiene como objetivo mostrar el flujo de trabajo digital realizado en la clínica universitaria desde la planificación hasta la cementación de restauraciones digitalmente diseñadas y fabricadas a propósito de un caso clínico.

Caso Clínico

Un paciente de 43 años acudió a la clínica de la Facultad de Odontología de la Universidad de Cuenca con desgaste del tercio incisal de los 4 incisivos superiores (Figura 1).

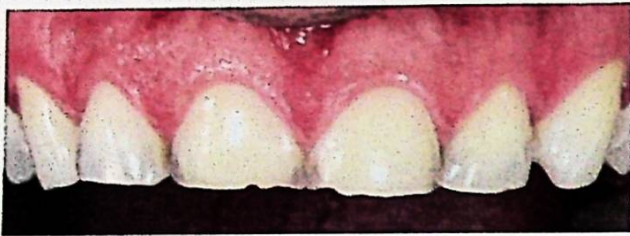

Figura 1

Con ello, su aspecto estético se veía comprometido, así como presentaba una guía anterior deficiente. La etiología del desgaste radicaba en un hábito parafuncional con movimientos excéntricos. El paciente fue debidamente informado acerca del trastorno y se le propuso la rehabilitación de los incisivos mediante restauraciones parciales con cerámica feldespática realizadas mediante un flujo digitalizado de trabajo. Una vez obtenido el consentimiento informado, se realizó un mock-up de propuesta de diseño, a través del cual se preparó mínimamente las superficies vestibulares mediante instrumental rotatorio de grano de diamante decreciente desde grano medio a extrafino y pulido mediante discos de silicona diamantada (Figura 2).

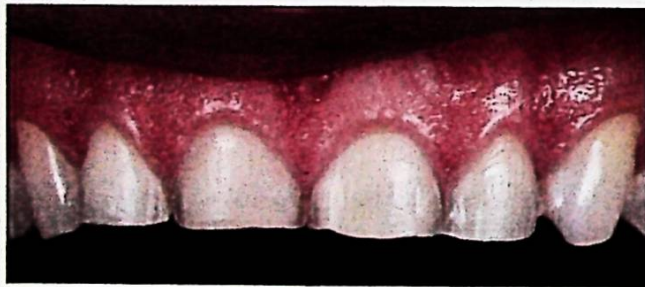

Figura 2

En la misma sesión se realizó la impresión de las preparaciones mediante un sistema de adquisición digital utilizando un escáner intraoral (OMNICAM 1.0, Dentsply-Sirona, EE.UU. - ALEMANIA). Las imágenes digitalizadas a través del software CEREC 4.6.2 fueron enviadas en línea a través del sistema CONNECT de transmisión de datos a un laboratorio externo (Figura 3).

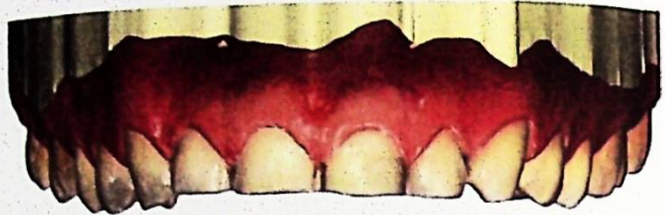

Figura 3

El laboratorio externo diseñó las restauraciones a través de un software especializado (CEREC SW 5.0.2) (Figura 4).

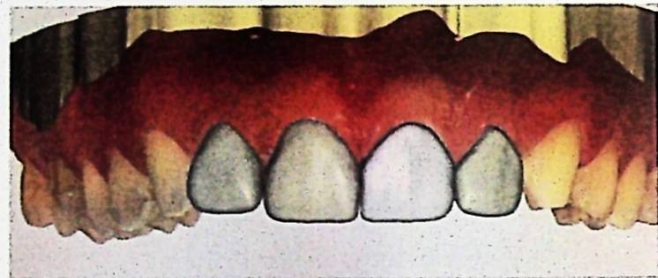

Figura 4

Las restauraciones fueron fresadas en cerámica feldespática (CEREC BLOCS PC). Las restauraciones fueron cementadas mediante un sistema de adhesión con resina fotopolimerizable (RELY X ARC) previo aislamiento y grabado ácido en la superficie vestibular e incisal de los dientes preparados (Figura 5, 6 y 7).

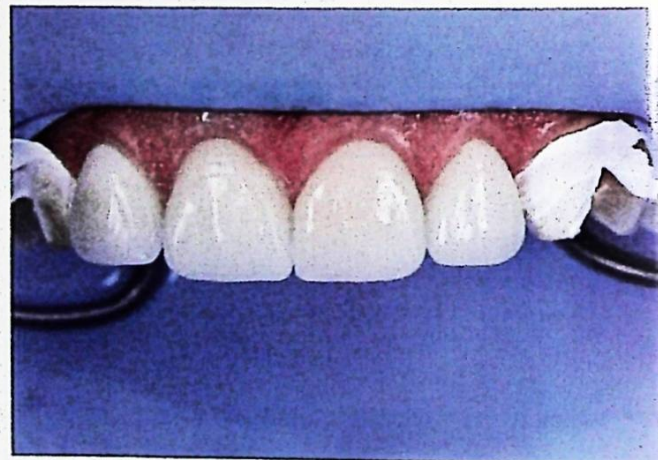

Figura 5

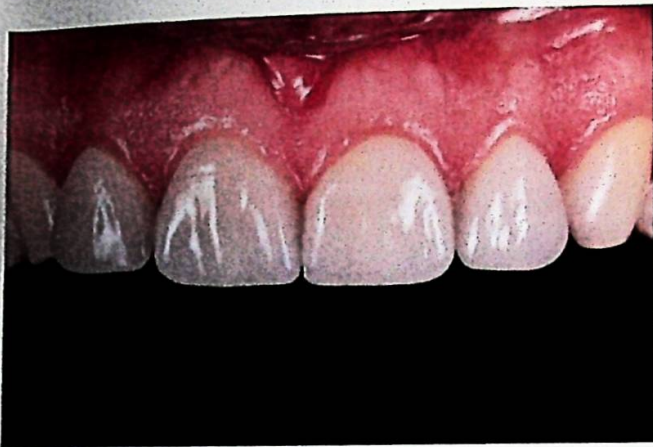

Figura 6

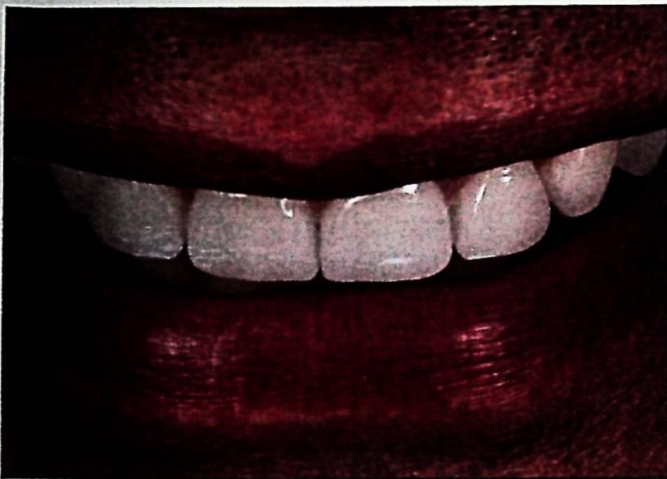

Figura 7

Una férula de protección realizada en resina impresa fue elaborada para no comprometer las restauraciones debido al hábito parafuncional (Figura 8).

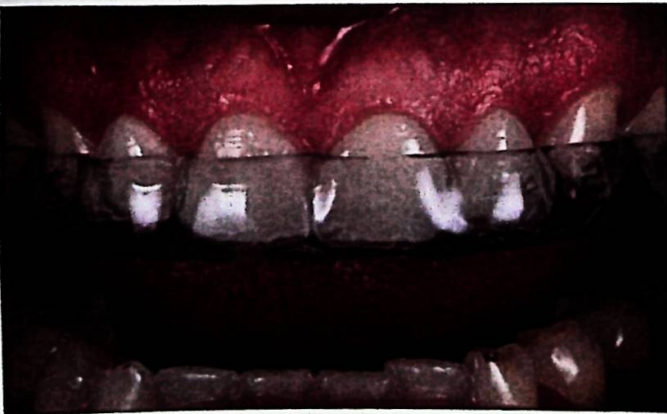

Figura 8

Discusión

Las restauraciones realizadas mediante diseño y fabricación asistidas por ordenador son cada vez más frecuentes tanto en laboratorio como en la clínica odontológica. Sin embargo, el flujo de trabajo dividido en un proceso chairside

(en la clínica) o labside (en el laboratorio) requiere algunos requisitos previos³. En el caso de algunas consultas se opta solamente por adquirir el sistema de impresión digital y enviarla mediante un sistema de conexión de datos a un laboratorio utilizando un lenguaje digital específico. La impresión digital además de su precisión ha demostrado una mejor aceptación por parte del paciente y realizado en un menor tiempo. Esto facilita el trabajo clínico, aunque extiende el tiempo clínico a una subsecuente sesión, sin embargo, evita el uso de pastas de impresión y minimiza el tiempo de la impresión de las preparaciones con mayor confortabilidad para el paciente⁴. Aunque el uso de las nuevas tecnologías es limitado en las clínicas universitarias, su uso está plenamente justificado debido a las ventajas que aporta, entre ellas el conocimiento de los estudiantes y su introducción a la digitalización en el campo de la prótesis fija. Un 93% de las escuelas dentales encuestadas en Estados Unidos utiliza ya este tipo de tecnologías⁵, por lo que se vuelve imperiosa, la introducción más habitual de estos sistemas en la universidad ecuatoriana.

Conclusiones

La utilización de un flujo de trabajo digital utilizando un sistema de conexión de datos desde la clínica hasta el laboratorio dental que utiliza un lenguaje digital común es viable y permite un trabajo más fluido entre el clínico y el técnico de laboratorio, un menor tiempo clínico, mayor comodidad para el paciente y una aceptable calidad en los ajustes y parámetros estéticos clínicamente válidos en una unidad académica universitaria de grado (Figura 9).

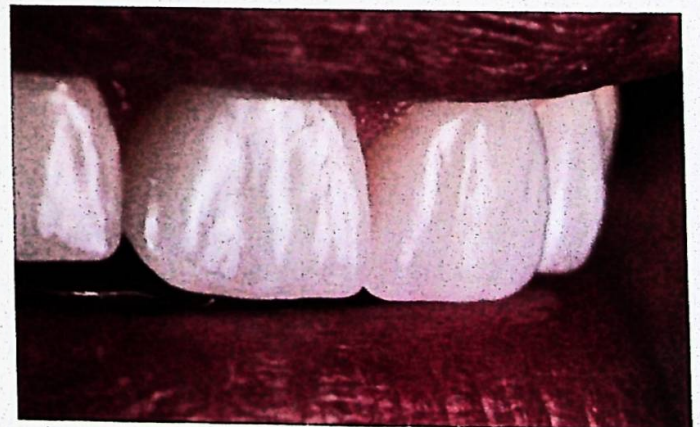

Figura 9

Bibliografía

1) Otto T. *Up to 27-years clinical long-term results of chairside Cerec 1 CAD/CAM inlays and onlays.* *Int J Comput Dent.* 2017;20(3):315-329.

2) Zimmermann M, Mörmann W, Mehl A, Hickel R. *Teaching dental undergraduate students restorative CAD/CAM technology: evaluation of a new concept.* *Int J Comput Dent.* 2019;22(3):263-271.

3) Bayazit EÖ, Karabıyık M. *Chairside Restorations of Maxillary Anterior Teeth with CAD/CAM Porcelain Laminate Veneers Produced by Digital Workflow: A Case Report with a Step to Facilitate Restoration Design.* *Case Rep Dent.* 2019 Apr 4;2019:6731905.

4) Sivaramakrishnan G, Alsobaiei M, Sridharan K. *Patient preference and operating time for digital versus conventional impressions: A Network Meta-analysis.* *Aust Dent J.* 2019 Nov 21.

5) Prager MC, Liss H. *Assessment of Digital Workflow in Predoctoral Education and Patient Care in North American Dental Schools.* *J Dent Educ.* 2019 Nov 25.