

Artrocentesis de la Articulación Temporomandibular: Indicaciones, Técnica, Resultados y Justificación

Dr. Marcelo Cazar Almache
Cirujano Maxilofacial Universidad de Cuenca

Dr. Wilson Bravo Torres
Especialista en prótesis fija, removible e implanto asistida
Docente de la Facultad de Odontología

Dr. José Ernesto Miranda Villasana
Cirujano Maxilofacial ISSSTE- UNAM México

Dr. Roberto Takeo Rivera Estolano
Cirujano Maxilofacial

Dr. Hiran Barajas
Residente de IV año de Cirugía Maxilofacial ISSSTE-UNAM Mexico



RESUMEN

El dolor en la articulación temporomandibular (ATM) es el síntoma predominante en los pacientes con disfunción temporomandibular y la causa más común de dolor orofacial crónico. La artrocentesis del espacio articular superior ha probado ser efectivo en reducir el dolor articular y restablecer el rango de movimiento normal de la mandíbula en pacientes con atrapamiento discal de la ATM. Se describe en este estudio el diagnóstico de la disfunción de la ATM, indicaciones de la artrocentesis, técnica quirúrgica y resultados, además de mencionar diferentes estudios evaluados a casi 20 años de evolución de la artrocentesis.

PALABRAS CLAVES: Artrocentesis, disfunción, dolor

ABSTRACT

Temporomandibular joint (TMJ) pain is a predominant symptom in patients with temporomandibular disorder, and a common cause of chronic orofacial pain. Arthrocentesis of the upper joint space proved to be effective in reducing TMJ-related pain and reestablishing normal mandible range of movement in patients diagnosed with a 'closed lock'. This study describes the diagnostic of the TMJ disorders, indications of arthrocentesis, surgical technique and outcomes. In addition, it presents several case studies evaluated after almost 20 years of the evolution of arthrocentesis.

KEY WORDS: Arthrocentesis, TMJ disorder, TMJ pain.

Introducción

La artrocentesis de la articulación temporomandibular (ATM) es un tratamiento de mínima invasión, simple, económico y altamente efectivo para el manejo de las disfunciones de la ATM (DATM)⁽¹⁾. Se han reportado mejorías significativas para el tratamiento de artralgias y en la limitación a la apertura bucal con resultados favorables a largo plazo⁽²⁾. Esta técnica fue descrita por Nitzan y cols. en 1991, la cual se ha ido popularizando a través de los años sin modificaciones relevantes. Por medio del marcaje trago-cantal descrito por Joseph McCain en 1986 para procedimientos artroscópicos, se realizan los abordajes de punción de manera similar⁽³⁾. Estudios recientes sobre el líquido sinovial extraído de ATM patológicas se han identificado un nivel significativo de mediadores químicos relacionados al dolor como bradiquininas (BQ), prostaglandinas E2 (PGE2) y leucotrienos (LT)-B4⁽⁴⁾. La bradiquinina es un potente mediador de la inflamación y produce más dolor que el resto de las sustancias endógenas, este mediador se ha identificado en células sinoviales de artritis⁽⁵⁾. Además el exceso de BQ puede llevar a la liberación de otros mediadores de la inflamación como la histamina, PGE2, LT entre otros⁽⁶⁾, aunque no se ha demostrado relación entre los niveles altos de BQ con la escala visual análoga del dolor (EVAD) aunque la EVAD sea muy subjetiva. Para un mejor entendimiento, el estudio de Zardeneta en 1997⁽⁷⁾ es el reporte más completo sobre el volumen de perfusión necesario para el lavado de mediadores de inflamación, como por ejemplo: se requiere mas de 50 ml para eliminar BQ y IL-6, siendo suficiente un promedio de 100 a 300 ml para un lavado terapéutico. Murakami y cols. reportan que las adhesiones en el espacio articular superior llevan a una limitación a la apertura bucal en pacientes con atrapamiento crónico de la ATM⁽⁸⁾. Se

justifica el uso de alta presión por medio de un acelerador de infusión (40 KPa), irrigando el espacio articular superior con 300 ml en 5 minutos⁽⁹⁾, para eliminar el mayor numero de adherencias y ampliando al máximo el espacio articular, sin embargo aun no se ha reportado diferencia significativa entre el uso de alta o baja presión, en cuanto a la sintomatología y la capacidad de apertura bucal. El procedimiento es complementado con terapia de la ATM, en relación a la disminución de la cargas articulares⁽¹⁰⁾.

- Dieta blanda
- Reposo
- Medicación antiinflamatoria
- Reducción de bruxismo
- Aplicaciones interoclusales
- Fisioterapia miorelajante

Material y Métodos:

Se evalúa el dolor articular por medio de la máxima apertura interincisal, crepitación y chasquidos articulares, el dolor con máxima apertura, el dolor al masticar, por medio de la escala visual análoga del dolor EVAD. El manejo es ambulatorio y se realiza en el consultorio de instalaciones convencionales. Bajo anestesia local, se utiliza lidocaína (2%) de manera subcutánea y pericapsular (nervio auriculo-temporal), sin embargo se puede utilizar sedación para mejorar la comodidad del paciente. El marcaje se realiza de manera similar al procedimiento de artroscopia de la ATM, 2 puntos son marcados en relación a la línea trago-cantal, el primero es marcado sobre la fosa articular y el segundo sobre la eminencia articular, se utiliza material de bajo costo: 2 agujas de calibre 20, 1 set de venoclisis y 1 litro de solución de Ringer lactato.

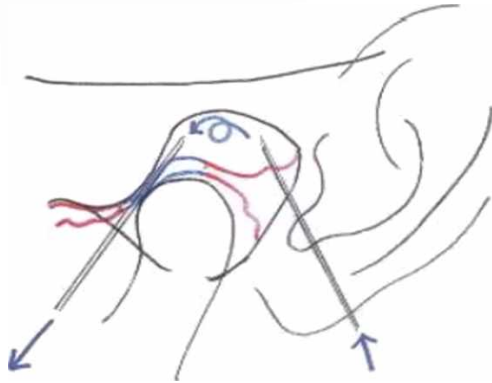


Figura 1: Diagrama de artrocentesis del espacio articular superior.

Técnica quirúrgica

Se inserta la aguja en el espacio articular superior, en dirección a la cavidad glenoidea y se infiltra 2 ml de solución de Ringer Lactato con fines de distensión de dicho espacio. se pide al paciente ejercicios de apertura y cierre para generar una mezcla dilución de líquido sinovial y solución de irrigación, seguido del bombeo en 10 ocasiones de aspiración y reinyección para eliminar adherencias sobre el disco articular.

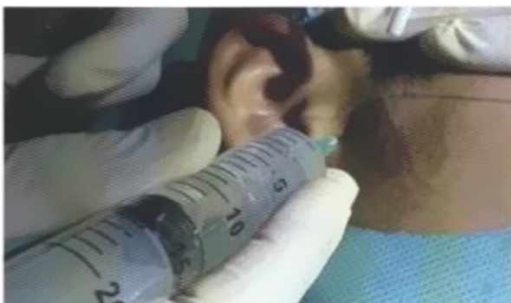

Figura 2: Primera punción ubicada 10 mm por delante del tragus y 2 mm por debajo de la línea tragocantil, en dirección a la cavidad glenoidea.

Una segunda aguja es insertada en el área de la eminencia articular para establecer un libre flujo de la solución de irrigación a través del espacio superior.

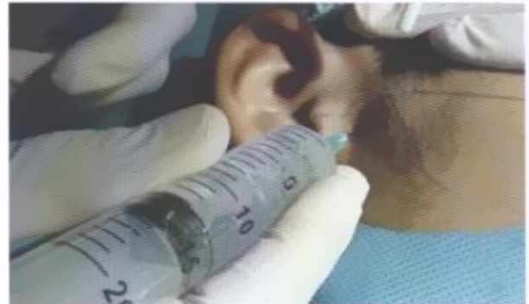

Figura 3: Segunda punción ubicada 20 mm por delante del tragus y 10 mm por debajo de la línea tragocantil, en dirección a la eminencia articular.

La articulación es irrigada con 300 ml de solución Ringer Lactato a baja presión (10 a 12 ml/min) por medio de una bolsa de infusión a 1.5 m de elevación en relación a la ATM.

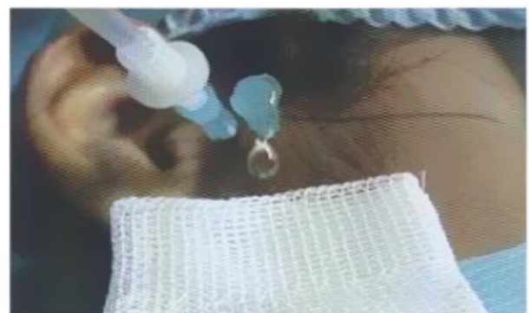

Figura 4: Lavado a libre flujo del espacio articular superior a baja presión.

Se medica con terapia antibiótica y analgésicos anti-inflamatorios no esteroideos (AINES) durante 7 días.

Fisioterapia

La mandíbula del paciente debe ser manipulada gentilmente para ayudar a que se mantenga libre el disco articular. Se recomienda el uso de auxiliares oclusales y de fisioterapia con ejercicios de apertura y cierre por 2 meses.

Caso Clínico:

Se presenta paciente femenina de 22 años de edad sin antecedentes patológicos heredo familiares de importancia, refiere chasquido de manera bilateral con mayor afección al lado derecho, de 12 meses de evolución con sintomatología dolorosa en región de ATM de manera bilateral que se ha ido incrementando en los últimos meses, refiere atrapamiento de ATM esporádicamente. Clínicamente presenta una limitación a la apertura interincisal de 16 mm, refiere sintomatología dolorosa a la exploración de los músculos de la masticación, así como chasquido bilateral.

Se realiza técnica propuesta de artrocentesis previo al fracaso de manejo conservador de 2 meses con terapia de ATM y uso de guarda oclusal.

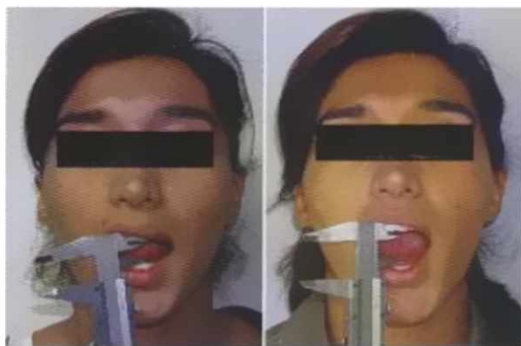

Figura 5 y 6: Control preoperatorio una apertura interincisal de 16 mm 6: Control posoperatorio a un mes con una apertura oral de 26 mm.

Al mes de control se encuentra totalmente asintomática, con una reducción de chasquidos articulares y una apertura interincisal máxima de 26 mm.

Justificación:

Se especula que el incremento de la capacidad de apertura bucal se debe a la eliminación del efecto de vacío producido en el compartimiento superior de la ATM ante las degeneraciones internas⁽¹¹⁾. Antes de iniciar la artrocentesis es importante generar el bombeo articular para eliminar de manera indirecta las adhesiones y liberar así el disco articular⁽¹²⁾. Las concentraciones de bradiquinina, interleuquina-6 y proteínas son reducidas con un lavado terapéutico de 200 ml, mientras que con un lavado de 300 a 400 ml estos mediadores ya no son detectables⁽¹³⁾. Los resultados de estudios sobre los beneficios generados por la artroscopia y la artrocentesis demuestran que no existe diferencia significativa, sin embargo la artroscopia de ATM es la única manera de visualizar patologías articulares de manera directa⁽¹⁴⁾. La artrocentesis ayuda a reducir el dolor e incrementa el rango de movimiento de la ATM en un 70%, mientras que en el 30% remanente nos ayuda a diagnosticar una artralgia o una DATM no lavable, tales como adherencias fibrosas u osteofitos que no siempre son diagnosticados en resonancias magnéticas⁽¹⁵⁾.

Conclusiones:

A casi 20 años de su propuesta, Doris Nitzan describe a la artrocentesis de la ATM como una modalidad "poco-técnica y prudente" que resulta altamente efectiva en casos particulares de DATM y gracias a su efectividad en otros ha llevado a refinar nuestra comprensión de la función y disfunción de la articulación temporomandibular, disminuyendo efectivamente artralgias, incrementando la capacidad de apertura bucal y solucionando el problema del atrapamiento discal anterior.

BIBLIOGRAFÍA

- 1.- Nitzan DW, Dolwick MF, Martinez GA: Temporomandibular joint arthrocentesis: A simplified treatment for severe, limited mouth opening. *J Oral Maxillofac Surg* 49:1163, 1991
- 2.- Hosaka H, Murakami K, Goto K, et al: Outcome of arthrocentesis for temporomandibular joint with closed lock at 3 years follow-up. *Oral Surg Oral Med Oral Pathol* 82:501, 1996
- 3.- McCain JP: Arthroscopy of the Human Temporomandibular Joint. Washington, DC, AAOMS Proceedings, 1985
- 4.-Quinn JH, Bazan NG: Identification of prostaglandin E2 and leukotriene B4 in the synovial fluid of painful, dysfunctional temporomandibular joints. *J Oral Maxillofac Surg* 48:968, 1990
- 5.- Sharma JN, Buchanan WW: Pathogenic responses of bradykinin system in chronic inflammatory rheumatoid disease. *Exp Toxic Pathol* 46:421, 1994
- 6.- Cassim B, Naidoo S, Ramsaroop R, et al: Immunolocalization of bradykinin receptors on human synovial tissue. *Immunopharmacology* 36:121, 1997
- 7.- Zardeneta G, Milam SB, Schmitz JP: Elution of proteins by continuous temporomandibular joint arthrocentesis. *J Oral Maxillofac Surg* 55:709, 1997
- 8.- Murakami K, Segami N, Fujimura K, et al: Correlation between pain and synovitis in patients with internal derangement of the temporomandibular joint. *J Oral Maxillofac Surg* 49:1159, 1991
- 9.- Yura and Totsuka. TMJ Relative to Effectiveness of Arthrocentesis. *J Oral Maxillofac Surg*, 63:225-228, 2005.
- 10.-Nitzan DW (2006) Arthrocentesis - incentives for using this minimal invasive approach for temporomandibular disorders. *Oral and Maxillo- fac Surgery Clinics North America*. 2007
- 11.-Frost DE, Kendell BD: The use of arthrocentesis for treatment of temporomandibular joint disorders. *J Oral Maxillofac Surg* 57:583, 1999
- 12.-MurakamiK, MatsukiM, IizukaT, et al: Recapturing the persistent anteriorly displaced disk by mandibular manipulation after pumping and hydraulic pressure to the upper joint cavity of the temporomandibular joint. *J Craniomandib Pract* 4:17, 1987
- 13.- Kaneyama, et al: Arthrocentesis lavage volume in TMJs. *J Oral Maxillofac Surg* 62:657-661, 2004.
- 14.- Kisnisci, R: Comparison of Arthroscopy and Arthrocentesis in the Management of Internal Derangement of Temporomandibular Joint. *J Oral Maxillofac Surg* 68: e55, 2010
- 15.- Nitzan DW PI. Price, A. S (2001) The use of arthrocentesis for the treatment of osteoarthritic temporomandibular joint. *J Oral Maxillofac Surg* 59 (10) 1154-9

