

UCUENCA

Universidad de Cuenca

Facultad de Ciencias Médicas

Especialización en Anestesiología

**CASO CLÍNICO 1: VIA AEREA DIFICIL EN NEONATO CON SINDROME DE
ARTROGRIPOSIS MULTIPLE CONGENITA**

**CASO CLÍNICO 2: EDEMA AGUDO DE PULMON PERIOPERATORIO POR
ASOCIACION DE NIFEDIPINO Y SULFATO DE MAGNESIO EN GESTACION
GEMELAR**


Trabajo de titulación previo a la obtención
del título de Especialista en Anestesiología

Autora:

Diana Elizabeth Guaman Azuero

Director:

Francisco Antonio Cevallos Socoto

ORCID:  0000-0001-7416-1956

Cuenca, Ecuador

2023-07-04

Resumen caso 1

Introducción: La artrogriposis múltiple congénita (AMC) es una condición no progresiva que se caracteriza por diversas contracturas articulares graves, debilidad muscular y fibrosis que están presentes desde el nacimiento. Se estima una incidencia de 1/3000 nacidos vivos. Los síndromes y enfermedades congénitas se relacionan con una vía aérea difícil, pero la artrogriposis, a pesar de su afectación en la columna cervical y las articulaciones, rara vez se describe como predictor de vía aérea difícil.

El manejo de la vía aérea en pacientes con malformaciones congénitas puede ser desafiante debido a las particularidades anatómicas y fisiológicas que presentan. El diagnóstico de una posible vía aérea difícil en neonatos es complicado, pues no existen predictores precisos.

Métodos y materiales: Se describe el caso de un neonato con artrogriposis múltiple congénita en el que se encontró difícil el abordaje perioperatorio de la vía aérea. Este caso se publica para generar evidencia sobre la asociación entre la artrogriposis y la vía aérea difícil en la edad neonatal.

Conclusión: Es importante tener un enfoque cuidadoso y bien planificado durante el periodo perioperatorio para garantizar una ventilación y oxigenación adecuadas y evitar la morbilidad y mortalidad relacionadas.

Palabras clave: manejo de la vía aérea, artrogriposis múltiple congénita, neonato



El contenido de esta obra corresponde al derecho de expresión de los autores y no compromete el pensamiento institucional de la Universidad de Cuenca ni desata su responsabilidad frente a terceros. Los autores asumen la responsabilidad por la propiedad intelectual y los derechos de autor.

Repositorio Institucional: <https://dspace.ucuenca.edu.ec/>

Abstract

Introduction: Arthrogryposis multiplex congenita (AMC) is a non-progressive condition characterized by various severe joint contractures, muscle weakness and fibrosis that are present from birth. An incidence of 1/3000 live births are estimated. Syndromes and congenital diseases are associated with a difficult airway, but arthrogryposis, despite its involvement in the cervical spine and joints, is rarely described as a predictor of a difficult airway.

Airway management in patients with congenital malformations can be challenging due to their anatomical and physiological characteristics. The diagnosis of a possible difficult airway in neonates is complicated, since there are no precise predictors.

Methods and materials: The case of a neonate with congenital arthrogryposis multiplex in whom the perioperative approach to the airway was found difficult is described. This case is published to generate evidence on the association between arthrogryposis and the difficult airway in the neonatal age.

Conclusion: It is important to have a careful and well-planned approach during the perioperative period to ensure adequate ventilation and oxygenation and avoid related morbidity and mortality.

Keywords: airway management, congenital arthrogryposis multiplex, neonate



The content of this work corresponds to the right of expression of the authors and does not compromise the institutional thinking of the University of Cuenca, nor does it release its responsibility before third parties. The authors assume responsibility for the intellectual property and copyrights.

Institutional Repository: <https://dspace.ucuenca.edu.ec/>

Resumen caso 2

Introducción: La asociación de diversos fármacos es capaz de crear por sinergia o adición efectos tanto beneficiosos como contraproducentes, factores como: dosis, velocidad e intervalos de administración deben ser tomados en cuenta, pues pueden desencadenar complicaciones desde leves hasta severas; dentro de estas, los fármacos que comparten mecanismos de acción similares merecen un especial cuidado; de igual forma características propias de cada individuo o etapas que se encuentren cursando como la gestacional generan cambios fisiológicos que se deben tener en cuenta pues pueden precipitar dichas complicaciones.

Materiales y métodos: Se presenta el caso de una gestante gemelar con amenaza de parto pretérmino, a la que se le administra tratamiento tocolítico con nifedipino, para maduración pulmonar betametasona, y como neuroprotector sulfato de magnesio (MgSO₄), los cuales por diversos mecanismos como retención hídrica y alteraciones cardiopulmonares pueden desencadenar edema agudo de pulmón cardiogénico o no cardiogénico, complicación poco frecuente pero que pone en riesgo el bienestar materno fetal. El empleo de ultrasonografía pulmonar en el perioperatorio permitió realizar tanto un diagnóstico rápido como guiar un adecuado tratamiento. Conclusiones: Es importante tomar medidas para prevenir esta complicación considerando los factores independientes de riesgo para Edema Agudo de Pulmón (EAP) durante la gestación y de esta manera individualizar la farmacoterapia, recomendación de guías importantes es no emplear MgSO₄ junto a nifedipino.

Palabras clave: edema agudo de pulmón, terapia tocolítica, ultrasonido pulmonar



El contenido de esta obra corresponde al derecho de expresión de los autores y no compromete el pensamiento institucional de la Universidad de Cuenca ni desata su responsabilidad frente a terceros. Los autores asumen la responsabilidad por la propiedad intelectual y los derechos de autor.

Repositorio Institucional: <https://dspace.ucuenca.edu.ec/>

Abstract

Introduction: The association of various drugs is capable of creating both beneficial and counterproductive effects by synergy or addition, factors such as: dose, speed and intervals of administration must be taken into account, since they can trigger complications from mild to severe; Within these, drugs that share similar mechanisms of action deserve special care; In the same way, characteristics of each individual or stages that are taking place, such as gestational, generate physiological changes that must be taken into account since they can precipitate said complications.

Materials and methods: The case of a pregnant twin with a threat of preterm labor is presented, who is administered tocolytic treatment with nifedipine, betamethasone for lung maturation, and magnesium sulfate (MgSO₄) as a neuroprotectant, which by various mechanisms such as Fluid retention and cardiopulmonary alterations can trigger acute cardiogenic or non-cardiogenic pulmonary edema, a rare complication that puts maternal-fetal well-being at risk. The use of pulmonary ultrasonography in the perioperative period made it possible to make both a rapid diagnosis and to guide an adequate treatment. **Conclusions:** It is important to take measures to prevent this complication taking into account the independent risk factors for Acute Pulmonary Edema (APE) during pregnancy and thus individualize pharmacotherapy, recommendation of important guidelines is not to use MgSO₄ together with nifedipine.

Keywords: acute lung edema, tocolytic therapy, pulmonary ultrasound



The content of this work corresponds to the right of expression of the authors and does not compromise the institutional thinking of the University of Cuenca, nor does it release its responsibility before third parties. The authors assume responsibility for the intellectual property and copyrights.

Institutional Repository: <https://dspace.ucuenca.edu.ec/>

Índice de contenido

Caso clínico 1: Vía aérea difícil en neonato con síndrome de artrogriposis múltiple congénita.	8
Resumen.....	2
Introducción.....	8
Descripción del caso.....	9
Discusión.....	11
Conclusión.....	10
Consideraciones Bioéticas.....	13
Información de los autores.....	15
Contribución de los autores.....	15
Conflicto de intereses.....	15
Fuentes de financiamiento.....	15
Caso clínico 2: Edema agudo de pulmón perioperatorio por asociación de nifedipino y sulfato de magnesio en gestación gemelar.....	16
Resumen.....	4
Introducción.....	16
Descripción del caso.....	16
Discusión.....	17
Conclusión.....	20
Consideraciones Bioéticas.....	21
Información de los autores.....	22
Contribución de los autores.....	22
Conflicto de intereses.....	22
Fuentes de financiamiento.....	22
Referencias 1.....	23
Referencias 2.....	32
Anexo A.....	25
Anexo B.....	34

Índice de figuras

Figura 1.....31
Figura 2.....40

Caso clínico 1: Vía aérea difícil en neonato con síndrome de artrogriposis múltiple congénita

Introducción

El asegurar la vía aérea en pacientes pediátricos es un elemento crucial de la asistencia en el entorno perioperatorio. Se estima que alrededor del 17% de las dificultades respiratorias están relacionadas con una intubación difícil y el 28% de la mortalidad relacionada con la anestesia se debe a problemas en la intubación o ventilación (1).

Debido a las diferencias anatómicas y fisiológicas, el manejo de la vía aérea difícil en neonatos es relativamente más complicado, especialmente en presencia de malformaciones congénitas incluso para anesthesiólogos pediátricos experimentados. Un factor adicional son las condiciones laborales de los países latinoamericanos en donde hay una falta de dispositivos adecuados para el manejo de la vía aérea en la población neonatal. Enfrentar este escenario suele ser un reto, pero muchos de los resultados catastróficos pueden prevenirse con una evaluación, planificación y ejecución adecuadas (2).

No existe una asociación sólida de conocimiento entre la artrogriposis congénita y la vía aérea difícil en la edad neonatal. Esto se debe a que no se han reportado casos en este grupo etario, y en la población pediátrica en general, hay pocos casos documentados debido a que la artrogriposis congénita es una patología extremadamente rara. Es más común asociar una posible vía aérea difícil con otros síndromes como: Treacher Collins, Pierre Robin o el síndrome de Down. Por lo tanto, es importante reportar cualquier caso que alerte sobre la posibilidad de una vía aérea difícil en esta patología.

La Artrogriposis múltiple congénita (AMC) es un desorden caracterizado por la presencia de contracturas congénitas de las extremidades (3–6) que contempla más de 400 condiciones (7). Los pacientes también pueden tener microstomía y disminución de la movilidad de la articulación temporomandibular (4). La AMC afecta a 1 en 3000 nacidos vivos (7,8). La causa principal es la falta o disminución del movimiento fetal en el útero debido a que es necesario para la correcta formación y funcionamiento de las articulaciones (3,4,7,8). Esta condición está relacionada con embarazos múltiples, oligohidramnios, bandas amnióticas y anomalías del útero (3,4). También se han señalado otras causas como infecciones congénitas por citomegalovirus, virus de la varicela zóster, virus de la rubéola y virus de Zika, enfermedades inmunitarias maternas como la miastenia gravis, y defectos genéticos (5).

La Artrogriposis se puede heredar mediante uno de los siguientes patrones: autosómica dominante, autosómica recesiva, herencia recesiva ligada al cromosoma X, esporádica y herencia mitocondrial (6).

Es así que 402 genes pertenecientes a 29 grupos funcionales han sido reportados (5,7,9). Estos genes codifican mecanismos relacionados con la función de uniones neuromusculares, motoneuronas (SCN1A), mielina del nervio periférico (ADCY6, ADGRG6, LGI4), músculo esquelético (LMOD3), tejido conjuntivo y sistema del nervioso central con o sin anomalías de la médula espinal (MAGEL2) (5). En un estudio se observaron 51 de estos genes, siendo TTN, CHRNG, RYR1 y ECEL1 los genes más prevalentes que presentan variaciones patogénicas (5). Es así que el componente genético juega un rol muy importante en AMC y el uso de estos marcadores moleculares pueden ayudar al diagnóstico temprano asertivo.

La mejor opción en niños con artrogriposis es lograr la movilización de las contracturas por lo que el promedio de las operaciones a las que se deben someter es mayor a 5 (8). Esto representa uno de los mayores desafíos de la enfermedad debido al manejo de la vía aérea difícil que se debe realizar en el perioperatorio (4). Esto es debido a diferentes complicaciones como: movilidad mandibular y apertura bucal limitadas, desarrollo pulmonar restringido, dificultades de posicionamiento, acceso venoso difícil y preocupación por el aumento del riesgo de hipertermia maligna (8).

Descripción del caso

Fecha de inicio de atención: 11/12/2019

El caso se presentó en el Hospital de referencia del sur de Ecuador del Ministerio de Salud Pública, ubicado en la ciudad de Cuenca. Se trata de un neonato masculino de 29 días de edad, antecedentes prenatales: Madre de 23 años, segundo hijo, controles prenatales 7, ecografías 4 con reporte normal. Nace a término a las 38 semanas de gestación, presenta al momento de nacimiento malformaciones congénitas, que incluyen, una lesión eritematosa y costrosa de aproximadamente 3 cm de diámetro en la piel de la región parietal derecha, asimetría en los oídos con implantación baja y falta de formación de hélix y antihélix en la oreja izquierda, cuello corto con presencia de un mamelón en la región posterior de 2 cm, escoliosis cervical severa en la columna vertebral, ausencia de testículo derecho en la bolsa escrotal, falta de extensión en ambas muñecas en las extremidades superiores, extremidades inferiores asimétricas y cortas con limitación en la extensión, ausencia de pliegues poplíteos y pie equinovaro bilateral con movilidad limitada, y finalmente, una displasia congénita de cadera izquierda.

Con antecedentes familiares: Hermana: prematuridad, Tío paterno: Diabetes Mellitus tipo 2, Primo materno: Síndrome de Down.

Ante componente neurológico por dificultad en deglución y reflujo gastroesofágico, es traído por emergencia, ingresa a sala de pediatría, en donde permanece por 16 días, para valoración y planificación de cirugía.

Fecha de intervención quirúrgica: 26/12/2019

Se programó al neonato para someterlo a una gastrostomía con funduplicatura de Nissen debido componente neurológico. Sin embargo, en el hospital no se contaba con broncoscopio flexible ni videolaringoscopio para neonatos, por lo que se procedió a elaborar un plan con los recursos disponibles.

Antes del procedimiento, se midió el diámetro subglótico del neonato por ultrasonido para determinar el diámetro ideal del tubo endotraqueal (TET). Se eligió un TET de tamaño 2.5 sin balón.

Se realizó el procedimiento bajo anestesia general balanceada y monitorización estándar de acuerdo con las recomendaciones de la Asociación Americana de Anestesiólogos (ASA - American Society of Anesthesiologists). Se preoxigenó adecuadamente al paciente y se llevó a cabo la inducción inhalatoria con sevoflurano en dosis crecientes hasta llegar a 6 Vol %, junto con la infusión de remifentanil y rocuronio en bolo.

En apnea, se proporcionó una ventilación adecuada al paciente mediante una máscara facial (HAN I). Se realizó una laringoscopia directa con una pala recta #1, sin embargo, se observó un Cormack-Lehane de grado IV. Se intentó reubicar la cabeza del paciente para alinear los ejes, se aplicó la maniobra de BURP y se intentó la intubación con guía flexible, pero no se logró. Se realizó una nueva laringoscopia con una hoja McCoy, pero se obtuvo un resultado similar.

Se decidió cambiar de operador y se solicitó la ayuda del anestesiólogo más experimentado del centro, quien realizó dos intentos más sin éxito. Se colocó una máscara laríngea Air-Q #0,5, pero no se logró una ventilación adecuada debido a la retención de CO₂. Se decidió intentar la intubación a través de la máscara laríngea, pero tampoco se logró.

Por último, bajo visión indirecta con un broncoscopio flexible pediátrico se realiza la maniobra de compresión externa del tórax durante laringoscopia para generar burbuja espiratoria y con

la ayuda de una guía intercambiadora y pinza de Magill se logra abordar la tráquea, se comprueba la correcta ubicación mediante auscultación bipulmonar y capnografía.

Terminado el procedimiento paciente hemodinamicamente estable, con respiración espontánea y adecuada protección de la vía aérea, se extuba sin complicaciones, posteriormente es trasladado a UCI Pediátrico.

Paciente ingresa UCI Pediátrico, permanece por 16 días, con buena evolución clínica, adecuada tolerancia oral, campos pulmonares ventilados adecuadamente.

Es enviado con alta médica, controles por consulta externa. Fecha de alta médica: 15/01/2020

Discusión

El estudio de caso se refirió al análisis del proceso de atención de un paciente neonatal de 29 días con vía aérea difícil debido a malformación por artrogriposis múltiple congénita, presentó dificultades respiratorias y alimentarias debido a una posible afectación neurológica, por lo que requirió una gastrostomía más funduplicatura de Nissen.

Los casos reportados de vía aérea difícil con artrogriposis son muy pocos en la literatura internacional. La mayoría de estos pacientes requieren cirugía, sin embargo, el cuidado perioperatorio es un desafío y la vía aérea difícil es la primera preocupación para el anestesiólogo. A menudo se recomienda la inducción con preservación de la ventilación espontánea cuando se aborda una vía aérea potencialmente difícil por primera vez (8).

El manejo de la vía aérea difícil en neonatos es más complicado debido a las diferencias anatómicas y fisiológicas (10); además, existen malformaciones congénitas que aumentan el riesgo de vía aérea difícil (VAD) y la AMC cae dentro de este grupo debido a que esta patología presenta complicaciones musculoesqueléticas severas. En el caso del paciente la afectación neurológica comprometió tanto la alimentación como la vía aérea, lo que evidencia la complejidad en el manejo de estos pacientes.

Durante la intubación del paciente se observó una clasificación de Cormack - Lehane IV, lo que indica una VAD; además, la falta de disponibilidad de un fibrobroncoscopio y videolaringoscopio neonatal limitó las opciones de manejo. La valoración de la vía aérea difícil utilizando Cormack – Lehane es una herramienta importante para el manejo a futuro de la vía aérea en pacientes neonatales con malformaciones congénitas (2). La hipoplasia mandibular y maxilar, la movilidad restringida en la articulación temporomandibular y la fusión de las

vértebras cervicales contribuyeron al manejo potencialmente difícil de la vía aérea, por lo que, la preparación eficaz, la experiencia adecuada en el manejo de la vía aérea pediátrica difícil y la familiaridad con los algoritmos de manejo fueron esenciales para el éxito (11,12).

Se realizó laringoscopia directa con pala recta #1, se aplicó la maniobra de BURP y se colocó la guía flexible sin éxito. La apertura limitada de la mandíbula y/o la extensión del cuello pueden producir la apariencia de una "laringe anterior". En muchos casos, la adición de presión cricoidea expondrá al menos las aritenoides y permitirá la intubación con un tubo endotraqueal con estilete. Si esto falla, la introducción de una sonda o un cambiador de tubo endotraqueal primero para guiar el tubo endotraqueal puede permitir la intubación (13).

Si la laringe permanece fuera de la vista con una hoja de laringoscopio convencional, los videolaringoscópios pueden proporcionar la exposición necesaria. Varios autores han recomendado el soporte de la vía aérea con un dispositivo de vía aérea supraglótica para luego introducir un tubo endotraqueal a través del dispositivo supraglótico y avanzará bajo guía broncoscópica flexible (8). La falta de un fibrobroncoscopio de tamaño neonatal destaca la necesidad de contar con un equipamiento idóneo para enfrentar este escenario, pues el dispositivo supraglótico utilizado tampoco tuvo éxito.

Después de varios intentos con adecuada ventilación (HANI), con un plan de limitar el número de intentos, se logró abordar la tráquea y colocar un tubo endotraqueal con la ayuda de maniobras como la compresión externa del tórax y la guía intercambiadora bajo visión indirecta con broncoscopio de tamaño pediátrico, lo que permitió proteger la vía aérea del paciente con éxito. La monitorización adecuada de la oxigenación y la ventilación es fundamental durante el manejo de la vía aérea en un niño. Se recomienda electrocardiograma, pulsioximetría, capnografía, presión arterial no invasiva, auscultación de ruidos cardíacos y pulmonares, medición de la temperatura.

De acuerdo con Berisha et al., el manejo adecuado de la VAD en pacientes neonatales con malformaciones congénitas es fundamental para garantizar su seguridad y mejorar el resultado del procedimiento médico (14). Algunos pacientes con AMC pueden tener una obstrucción grave de las vías respiratorias y, por lo general, se necesita una traqueotomía debido al desarrollo orofacial anormal (15). Aunque ha habido muchos informes sobre intubaciones exitosas mediante broncoscopia de fibra óptica e intubación de la vía aérea con máscara laríngea, se recomienda que todo el equipo necesario para el manejo de la vía aérea difícil pediátrica esté disponible en la sala de operaciones (16,17).

Se deben seguirse pautas, como la preparación adecuada del paciente: la posición del niño es importante; junto con la extensión de la cabeza es aconsejable utilizar un cojín bajo los hombros produciendo la llamada posición de olfateo. La monitorización adecuada de la oxigenación y la ventilación es fundamental durante el manejo de la vía aérea en un niño (18).

Es importante contar con personal adecuado entrenado en vía aérea difícil y reanimación, así como también seguir algoritmos o líneas estratégicas. Los algoritmos facilitan el proceso de evaluación de la vía aérea; su estructura debe ser sencilla, fácil de memorizar y de aplicar. Los algoritmos para el manejo de la vía aérea difícil se desarrollan y evalúan constantemente en función de los conocimientos médicos, los avances tecnológicos y la práctica clínica. Su finalidad es facilitar el manejo de la vía aérea difícil y reducir las complicaciones. (19)

Conclusiones

Se debe considerar que la artrogriposis múltiple congénita puede ser un síndrome relacionado con manejo difícil de vía aérea por los problemas articulares, pero también las anomalías asociadas.

La valoración de la vía aérea difícil en pacientes neonatales con malformaciones es crucial por varias razones, que incluyen: seguridad, planificación, optimización del resultado y mejora de la atención.

En este caso se puede concluir que la anticipación de vía aérea difícil fue fundamental para un adecuado manejo, logrando una evolución favorable del paciente.

Consideraciones bioéticas

- ✓ El desarrollo de la investigación se fundamentó en el cumplimiento de los principios de no maleficencia, justicia, autonomía y beneficencia.
- ✓ Previa a la ejecución de la investigación, el trabajo fue revisado y aprobado por los comités de investigación y bioética pertinentes.
- ✓ Confidencialidad: se veló por la privacidad y confidencialidad, los datos obtenidos fueron, codificados, utilizados únicamente por el investigador. La información obtenida no afectará de ninguna manera al paciente, no hay riesgo social, ni económico.
- ✓ Tiempo y uso de los datos: los datos recopilados serán utilizados exclusivamente con fines académicos, por lo que los resultados no podrán ser utilizados para ningún otro fin que, para el desarrollo del presente estudio, resguardando la confidencialidad de los mismos y evitando su uso indebido por terceros ajenos a la investigación.
- ✓ Beneficios: debido a las características del estudio y a que únicamente se realizará recolección de datos sin prever una intervención, no existe beneficio inmediato para los participantes, pero de darse el caso, de que tras publicarse los resultados obtenidos se puedan realizar futuras investigaciones con desarrollo sistemático similar, se posibilitarían y facilitarían los análisis conjuntos y comparaciones en periodos temporales concretos, así como posibles intervenciones en torno al tema, lo que apoyaría a la mejora de la valoración de los pacientes quirúrgicos, pues permite la actualización y el incremento del conocimiento científico de las entidades estudiadas.
- ✓ Riesgos: se estima que la investigación genere poco o nulo riesgo sobre la participante.
- ✓ Idoneidad de los investigadores: el estudio y la recolección de datos serán supervisado por el director del proyecto, Dr. Cevallos Sacoto Francisco, y será realizado por la autora, egresada de la carrera de medicina, por lo que se estima que, en el momento del desarrollo de la investigación, no existan riesgos mayores al riesgo mínimo aceptable para este tipo de estudios y que de darse el caso puedan ser resueltos sin generar repercusiones.
- ✓ Uso de resultados, se espera que el uso de los resultados sea estrictamente académico y con fines informativos para la comunidad.

Información de los autores

Diana Elizabeth Guaman Azuero: Posgradista de Anestesiología; Universidad de Cuenca; Cuenca-Ecuador; ORCID: <https://orcid.org/0009-0007-4406-1672>

Francisco Antonio Cevallos Sacoto: Especialista en Anestesiología y Reanimación, Hospital Vicente Corral Moscoso; Cuenca-Ecuador; ORCID: <https://orcid.org/0000-0001-7416-1956>

Contribución de los autores

Los autores declaran haber contribuido en el desarrollo del diseño del trabajo, análisis e interpretación de los datos, redacción, revisión crítica y aprobación de la versión final del documento.

Conflicto de interés

- ✓ El estudio no representa ni afronta conflictos de intereses.
- ✓ Los autores declaran no tener conflicto de intereses.

Fuentes de financiamiento

El financiamiento de la investigación será cubierto en su totalidad por los autores.

Caso Clínico 2: Edema agudo de pulmón perioperatorio por asociación de nifedipino y sulfato de magnesio en gestación gemelar

Introducción

La amenaza de parto pretérmino es una de las principales causas de morbilidad perinatal a nivel mundial (1). El tratamiento comprende, fármacos tocolíticos, para maduración pulmonar, neuroprotectores entre otros, sin embargo, factores como, dosis, velocidad, intervalos de administración y asociación de algunos de estos medicamentos, son capaces de desencadenar complicaciones desde leves hasta severas. La evidencia sobre los bloqueadores de los canales de calcio y el sulfato de magnesio como agentes tocolíticos existe y los constituyen como tratamientos de primera línea, pero esta asociación ha generado en la literatura revisada casos aislados de edema agudo de pulmón, debido a esto, algunas guías recomiendan no emplearlos en forma simultánea (2). Las tasas estimadas de edema pulmonar agudo en el embarazo son diversas, desde un 0,08% hasta un 1,5% (3).

El hospital Vicente Corral Moscoso es un hospital de referencia del sur del Ecuador, atiende un promedio de 10 a 15 partos y cesáreas por día, con una tasa de parto prematuro de 0.8%, Condición en la que se emplea nifedipino como terapia tocolítica rutinariamente y sulfato de magnesio en menor medida, sin embargo, es la primera ocasión en la que se reporta edema agudo de pulmón en una gestación gemelar con amenaza de parto pretérmino, por lo que se considera este caso clínico con esta complicación poco frecuente, para alertar acerca de esta asociación y generar protocolos que valoren el riesgo beneficio de su administración.

Descripción del caso

Mujer de 18 años, sin antecedentes personales, procedente y residente de Cuenca, instrucción secundaria incompleta, religión católica, estado civil: unión libre, primigesta, con diagnóstico de, embarazo gemelar de 28 semanas de gestación.

Acude al servicio de emergencia el día 24-12-2020; por presentar ruptura prematura de membranas y amenaza de parto pretérmino, es valorada por el servicio de ginecología permanece por 24 horas y recibe tratamiento a base de ampicilina, eritromicina; tocólisis con nifedipino 10mg vía oral (VO.) cada 20 minutos por 3 ocasiones y luego cada 8 horas, dosis de rescate de 20mg VO. adicional el segundo día de hospitalización. Para maduración pulmonar se administra betametasona 12 mg. IM; se diagnostica un estado fetal no tranquilizador y se administra sulfato de magnesio como neuroprotector fetal a dosis de 4 gr

en infusión durante 20 minutos, (previa cesárea), es trasladada a quirófano para realización de cesárea de emergencia, el: 25-12-2020.

Mientras se traslada a quirófano presenta náusea, vómito, disnea, taquicárdica hipoxemia con SatpO_2 de 74% con FiO_2 : 21%. Presencia de estertores crepitantes en ambas bases pulmonares. Se realiza ultrasonido pulmonar a pie de cama, encontrando líneas B coalescentes que ocupan más del 50% del campo en zonas 1-6 en ambos campos pulmonares, con un score de desaireación De Lee, de 24 puntos; POCUS cardíaco con función sistólica conservada y no se logra evidenciar enfermedad cardíaca estructural. Por lo que se diagnostica de edema agudo pulmonar de causa no cardiogénica.

Se procede a anestesia raquídea, se aplica ventilación no invasiva con CPAP a 10 cmH₂O FiO_2 50%, furosemida a 1 mg/kg logrando mejor oxigenación. Se procede a realizar cesárea y extracción de productos gemelares. Se continuo con morfina a 0,15 mg/kg. Presenta, además hipotonía uterina con una hemorragia transoperatoria importante de 1500 mL. La administración de oxitocina droga que puede exacerbar un EAP fue titulada conservadoramente mediante infusión a un rango de 0.01 UI/Kg/min hasta lograr contracción uterina, vigilando constantemente la repercusión tanto de este fármaco como de la reanimación hídrica sobre el pulmón con edema mediante ultrasonido torácico; se decide emplear 2 concentrados de glóbulos rojos, ácido tranexámico en carga e infusión, gluconato de calcio como terapia tanto para la hipotonía uterina como para el edema agudo de pulmón a 40 mg/Kg/h y ante la hipoperfusión tisular se inició por catéter venoso central noradrenalina a 0,3 mcg/kg/min. La hipotonía disminuye con las medidas farmacológicas y con sutura en B Lynch.

Seguimientos y resultados

Paciente post cesárea hemodinámicamente inestable con requerimiento de UCI, pero por falta de espacio físico se activa red y se recibe respuesta de aceptación en el Hospital Católico de la ciudad de Cuenca.

Discusión

El desarrollo de insuficiencia respiratoria aguda en una mujer gestante representa una emergencia vital para ella y para el feto(4). El edema agudo de pulmón es una entidad que produce hipoxia de una manera súbita con deterioro importante del estatus respiratorio, que requiere un rápido diagnóstico y tratamiento(5). Se presenta un caso de una primigesta de 18 años, con embarazo gemelar de 28 semanas de gestación, con ruptura prematura de membranas y amenaza de parto pretérmino que desarrolla edema agudo de pulmón.

El $MgSO_4$, ha sido utilizado ampliamente en la prevención de convulsiones en pacientes con preeclampsia, como agente tocolítico y como protector de lesión neuronal en el cerebro del feto, con su uso, ha mejorado drásticamente supervivencia de los bebés prematuros considerándose elemental, por su capacidad neuroprotectora(6). El $MgSO_4$ en primer lugar previene la apoptosis temprana de células neuronales anormales, luego, la liberación de sustancias inflamatorias y citotóxicas, como consecuencia disminuye la neuroinflamación, aumento del umbral convulsivo, disminución de la hemorragia en el cerebelo, estimulación de la adaptación local de respuestas a través de la vasodilatación y mejor respuesta cardiovascular, y la promoción de neurogénesis en la maduración prematura de células cerebrales por estimulación de la secreción de factores neurotróficos(7). Mientras que, el nifedipino se ha utilizado para el tratamiento del trabajo de parto prematuro agudo y es tan eficaz como los otros medicamentos para detener las contracciones y prolongar el embarazo de 48 horas a 7 días, o incluso más. Este bloquea directamente la entrada de iones de calcio a través de la membrana celular, a su vez inhiben la liberación de calcio intracelular del retículo sarcoplásmico y aumentan la salida de calcio de la célula(8,9).

En los últimos años, sin embargo, varios informes de casos mencionan el desarrollo de edema agudo de pulmón secundario a cardiomiopatías, neumopatía infecciosa y embolia pulmonar. En este caso, en la paciente se excluyó estas como origen de la insuficiencia respiratoria al descartar patología cardíaca en el ultrasonido, en ese contexto, los principales mecanismos fisiopatológicos y farmacológicos que contribuyen al EAP en el embarazo son: el aumento de la presión hidrostática en los capilares pulmonares, la disminución presión oncótica intravascular, aumento de la permeabilidad vascular y disminución del aclaramiento linfático, además, de resaltar los cambios fisiológicos que ocurren en una gestante como el aumento gasto cardíaco y volumen plasmático(5,10).

Con anterioridad se han descrito factores de riesgo independientes para el desarrollo del edema pulmonar durante la gestación he incluyen, $MgSO_4$, nifedipino y calcio antagonistas, tasas de infusión de líquidos intravenosos, $MgSO_4$ menos concentrado, infección y tratamiento antibiótico (azitromicina eritromicina), gestaciones múltiples, tocolíticos concomitantes, transporte materno(2,11). En consecuencia, se puede identificar que por sí sola la paciente tenía muchos factores de riesgo para el desarrollo de EAP ya que presentaba un embarazo gemelar, la administración de $MgSO_4$ y el uso de los antagonistas del calcio, el uso de fármacos debía ser vigilado estrechamente valorando el beneficio a la morbimortalidad neonatal.

El sulfato de magnesio, aunque es considerado un medicamento seguro, en casos raros, puede causar edema pulmonar, esto puede suceder por la acción del sulfato de magnesio en el sistema nervioso central y la relajación de los músculos lisos, lo que puede alterar el flujo sanguíneo pulmonar y causar una fuga de líquido en el tejido pulmonar(12). De la misma forma, el tratamiento tocolítico con calcioantagonistas causante de EAP, son pocos en la literatura internacional, y siempre debe ser parte del diagnóstico diferencial, se cree que se debe a la expansión del volumen plasmático y la alteración del flujo sanguíneo pulmonar(13).

La paciente recibe tratamiento con MgSO₄ y nifedipino por amenaza de parto pretérmino, posteriormente desarrolla disnea, taquicardia, hipoxemia de 74% con FiO₂: 21%. Estudios previos sugieren que la incidencia de edema pulmonar aumenta significativamente cuando se administra MgSO₄ simultáneamente con b-simpaticomiméticos y cuando reciben múltiples tocolíticos ya que conlleva a cambios cardiovasculares y renales que aumentan la presión hidrostática dentro de la vasculatura pulmonar con el movimiento subsiguiente de líquido hacia el intersticio(2,11). De la misma forma, Xiao et al, en su estudio retrospectivo, han logrado identificar que cuando se asocia sulfato de Mg y nifedipino aumenta más de cuatro veces el riesgo para el desarrollo de EAP(2).

Tras la identificación de insuficiencia respiratoria aguda en la gestante que iba a ser sometida a una cesárea, ultrasonido pulmonar a pie de cama, encontrando líneas B coalescentes que ocupan más del 50% del campo en zonas 1-6 en ambos campos pulmonares, con un score de desaireación De Lee, de 24 puntos que confirma la sospecha de EAP. De forma similar a Kaur y Kolli, que presentan un caso de una paciente con 27 semanas de gestación, con parto prematuro sometida a cesárea, utiliza rastreo ecográfico pulmonar como primera opción para identificar edema agudo de pulmón, acompañado de derrame pericárdico leve(4). Desde hace varias décadas se ha utilizado el 'Ultrasonido pulmonar al lado de la cama en emergencia' (BLUE), este ha mostrado una precisión diagnóstica excelente para la insuficiencia respiratoria asegurando un enfoque rápido, protocolizado y reproducible, el protocolo BLUE posee buena precisión diagnóstica en el edema agudo de pulmón con una sensibilidad de 97%, especificidad de 98%, valor predictivo positivo de 87%, valor predictivo negativo de 99% a diferencia de la radiografía, y otra ventaja que no emite radiación(14–17). Anteriormente se pensaba que el ultrasonido para la evaluación de la insuficiencia respiratoria tendría un valor limitado secundario a la aireación del pulmón que interactúa con el haz de ultrasonido y borra imágenes útiles. En la actualidad, se conoce que las patologías pulmonares reemplazan el pulmón aireado con líquidos como agua, pus y sangre, por lo que se puede obtener información clínica valiosa al examinar los campos pulmonares con el ultrasonido(18). La identificación temprana del edema pulmonar a través de la ecografía con

líneas B puede ser una herramienta útil y confiable para prevenir complicaciones graves y la muerte de la paciente embarazada(4,17).

Las Guías europeas de manejo de complicaciones cardíacas 2022 (ESC) recomienda un enfoque integral y sistemático para el manejo y tratamiento del edema agudo de pulmón. En general, las recomendaciones de la ESC incluyen las siguientes medidas: tratamiento de la causa subyacente, oxigenoterapia, tratamiento farmacológico, monitoreo continuo y asistencia respiratoria mecánica. Es importante destacar que el manejo y tratamiento del edema agudo de pulmón debe ser llevado a cabo por un equipo de atención médica

altamente capacitado en un entorno de cuidados intensivos. La intervención temprana y el tratamiento adecuado son esenciales para mejorar el pronóstico y prevenir complicaciones graves(19,20).

Conclusiones

El edema pulmonar agudo en mujeres embarazadas puede ser una afección médica seria que requiere una evaluación y tratamiento inmediatos incrementando la morbi mortalidad materno fetal de manera importante. La utilización de la ecografía en el manejo del edema pulmonar agudo en mujeres embarazadas es una parte fundamental del abordaje diagnóstico y terapéutico. El manejo del edema pulmonar agudo en mujeres embarazadas debe ser supervisado por un médico especializado y se basa en la evaluación de la gravedad de la condición y las necesidades individuales de la paciente. La terapia incluye medidas para mejorar la oxigenación y el flujo sanguíneo, así como tratamientos farmacológicos, como diuréticos, y la observación cuidadosa de la paciente y el feto. Es importante tomar medidas para prevenir esta complicación tomando en cuenta los factores independientes de riesgo para EAP durante la gestación y de esta manera individualizar la farmacoterapia, recomendación de guías importantes es no emplear sulfato de magnesio junto a nifedipino. El edema pulmonar agudo en el embarazo es una afección rara pero potencialmente mortal con alta morbilidad y mortalidad materna y perinatal.

Consideraciones bioéticas

- ✓ El desarrollo de la investigación se fundamentó en el cumplimiento de los principios de no maleficencia, justicia, autonomía y beneficencia.
- ✓ Previa a la ejecución de la investigación, el trabajo fue revisado y aprobado por los comités de investigación y bioética pertinentes.
- ✓ Confidencialidad: se veló por la privacidad y confidencialidad, los datos obtenidos serán, codificados, utilizados únicamente por el investigador. La información obtenida no afectará de ninguna manera al paciente, no hay riesgo social, ni económico.
- ✓ Tiempo y uso de los datos: los datos recopilados serán utilizados exclusivamente con fines académicos, por lo que los resultados no podrán ser utilizados para ningún otro fin que, para el desarrollo del presente estudio, resguardando la confidencialidad de los mismos y evitando su uso indebido por terceros ajenos a la investigación.
- ✓ Beneficios: debido a las características del estudio y a que únicamente se realizará recolección de datos sin prever una intervención, no existe beneficio inmediato para los participantes, pero de darse el caso, de que tras publicarse los resultados obtenidos se puedan realizar futuras investigaciones con desarrollo sistemático similar, se posibilitarían y facilitarían los análisis conjuntos y comparaciones en periodos temporales concretos, así como posibles intervenciones en torno al tema, lo que apoyaría a la mejora de la valoración de los pacientes quirúrgicos, pues permite la actualización y el incremento del conocimiento científico de las entidades estudiadas.
- ✓ Riesgos: se estima que la investigación genere poco o nulo riesgo sobre la participante.
- ✓ Idoneidad de los investigadores: el estudio y la recolección de datos serán supervisado por el director del proyecto, Dr. Cevallos Sacoto Francisco, y será realizado por la autora, egresada de la carrera de medicina, por lo que se estima que, en el momento del desarrollo de la investigación, no existan riesgos mayores al riesgo mínimo aceptable para este tipo de estudios y que de darse el caso puedan ser resueltos sin generar repercusiones.
- ✓ Uso de resultados, se espera que el uso de los resultados sea estrictamente académico y con fines informativos para la comunidad.

Información de los autores

Diana Elizabeth Guaman Azuero: Posgradista de Anestesiología; Universidad de Cuenca; Cuenca-Ecuador; ORCID: <https://orcid.org/0009-0007-4406-1672>

Francisco Antonio Cevallos Sacoto: Especialista en Anestesiología y Reanimación, Hospital Vicente Corral Moscoso; Cuenca-Ecuador; ORCID: <https://orcid.org/0000-0001-7416-1956>

Contribución de los autores

Los autores declaran haber contribuido en el desarrollo del diseño del trabajo, análisis e interpretación de los datos, redacción, revisión crítica y aprobación de la versión final del documento.

Conflicto de interés

- ✓ El estudio no representa ni afronta conflictos de intereses.
- ✓ El autor declara no tener conflicto de intereses.

Fuentes de financiamiento

- ✓ El financiamiento de la investigación será cubierto en su totalidad por los autores.

Referencias: caso 1

1. Amaha E, Haddis L, Aweke S, Fenta E. The prevalence of difficult airway and its associated factors in pediatric patients who underwent surgery under general anesthesia: An observational study. *SAGE Open Med.* 2021; 9:20503121211052436.
2. Krishna SG, Bryant JF, Tobias JD. Management of the difficult airway in the pediatric patient. *J Pediatr Intensive Care.* 2018;7(03):115-25.
3. Langston S, Chu A. Arthrogyrosis Multiplex Congenita. *Pediatr Ann.* 1 de julio de 2020;49(7): e299-304.
4. Ma L, Yu X. Arthrogyrosis multiplex congenita: classification, diagnosis, perioperative care, and anesthesia. *Front Med.* marzo de 2017;11(1):48-52.
5. Laquerriere A, Jaber D, Abiusi E, Maluenda J, Mejlachowicz D, Vivanti A, et al. Phenotypic spectrum and genomics of undiagnosed arthrogyrosis multiplex congenita. *J Med Genet.* junio de 2022;59(6):559-67.
6. Hall JG. Arthrogyrosis multiplex congenita: etiology, genetics, classification, diagnostic approach, and general aspects. *J Pediatr Orthop Part B.* julio de 1997;6(3):159-66.
7. Dahan-Oliel N, van Bosse H, Darsaklis VB, Rauch F, Bedard T, Bardai G, et al. Epidemiology, aetiology, interventions and genomics in children with arthrogyrosis multiplex congenita: protocol for a multisite registry. *BMJ Open.* 28 de octubre de 2022;12(10): e060591.
8. Isaacson G, Drum ET. Difficult airway management in children and young adults with arthrogyrosis. *World J Otorhinolaryngol-Head Neck Surg.* 2018;4(2):122-5.
9. Kiefer J, Hall JG. Gene ontology analysis of arthrogyrosis (multiple congenital contractures). *Am J Med Genet C Semin Med Genet.* septiembre de 2019;181(3):310-26.
10. Goldman MP, Bhatnagar A, Nagler J, Auerbach MA. Advanced pediatric emergency airway management: a multimodality curriculum addressing a rare but critical procedure. *MedEdPORTAL.* 2020; 16:10962.
11. Foz C, Peyton J, Staffa SJ, Kovatsis P, Park R, DiNardo JA, et al. Airway Abnormalities in Patients with Congenital Heart Disease: Incidence and Associated Factors. *J Cardiothorac Vasc Anesth.* enero de 2021;35(1):139-44.

12. Huang J, Hu Y, Wang J, Wang D, Zhu Z, Hu Z, et al. Recommendation about the perioperative prevention of infection to healthcare workers and the anesthesia management of children with SARS-CoV-2 infection. *World J Pediatr Surg.* 2020;3(1).
13. Jung JW, Heo BY, Oh EJ, Chung YH. Anesthesia in patients with arthrogryposis multiplex congenita: a report of 10 patients. *Korean J Anesthesiol.* 2014;67(Suppl): S89-90.
14. Berisha G, Boldingh AM, Blakstad EW, Rønnestad AE, Solevåg AL. Corrigendum: Management of the unexpected difficult airway in neonatal resuscitation. *Front Pediatr.* 2022;10.
15. Kar S, Senapati LK, Samanta P, Satapathy GC. Predictive Value of Modified Mallampati Test and Upper Lip Bite Test Concerning Cormack and Lehane's Laryngoscopy Grading in the Anticipation of Difficult Intubation: A Cross-Sectional Study at a Tertiary Care Hospital, Bhubaneswar, India. *Cureus.* 2022;14(9).
16. Apfelbaum JL, Hagberg CA, Connis RT, Abdelmalak BB, Agarkar M, Dutton RP, et al. 2022 American Society of Anesthesiologists practice guidelines for management of the difficult airway. *Anesthesiology.* 2022;136(1):31-81.
17. Ramkumar V, McGuire B, Myatra SN, Sorbello M, Urdaneta F, Divatia JV. Role of airway societies in improving airway management. *Airway.* 2022;5(1):1.
18. admin HOC. Vía aérea difícil en pediatría [Internet]. *Revista Chilena de Anestesia.* 2017 [citado 8 de marzo de 2023]. Disponible en: <https://revistachilenadeanestesia.cl/via-aerea-dificil-en-pediatria/>
19. Vijayasekaran S. Pediatric airway pathology. *Front Pediatr.* 2020; 8:246.

Anexo A

FORMULARIO DE CONSENTIMIENTO INFORMADO

Título de la investigación: "Vía aérea difícil en neonato con síndrome de artrogriposis múltiple congénita"

Datos del equipo de investigación:

	Nombres completos	Institución a la que pertenece	ORCID
Investigador Principal	Diana Elizabeth Guaman Azuero: Posgradista de Anestesiología	Universidad de Cuenca; Cuenca-Ecuador	https://orcid.org/0009-0007-4406-1672
Director	Cevallos Francisco: Especialista en Anestesiología y Reanimación Sacoto Antonio:	Universidad de Cuenca; Hospital Vicente Corral Moscoso; Cuenca-Ecuador	https://orcid.org/0000-0001-7416-1956

¿De qué se trata este documento?

De la manera más comedida y respetuosa le invitamos a usted a participar en este estudio, que se realizará en el Hospital Vicente Corral Moscoso. En este documento llamado "consentimiento informado" se explica las razones por las que se realiza el estudio, cuál será su participación y si acepta la invitación. También se explica los posibles riesgos, beneficios y sus derechos en caso de que usted decida participar. Después de revisar la información en este Consentimiento y aclarar todas sus dudas, tendrá el conocimiento para tomar una decisión sobre su participación o no en este estudio. No tenga prisa para decidir. Si es necesario, lleve a la casa y lea este documento con sus familiares u otras personas que son de su confianza.

Introducción

Es importante que los clínicos comprendan los perfiles de pacientes asociados al manejo de la vía aérea difícil, así como el equipo y las técnicas disponibles para manejar eficazmente a estos niños. El motivo de este estudio de caso clínico es destacar los

conceptos claves del manejo de vía aérea difícil en pacientes con malformaciones congénitas, específicamente en neonato con síndrome de Artrogriposis Múltiple Congénita. Esto incluye comprender las ventajas y limitaciones de los distintos equipos de vía aérea diseñados para niños y revisar el algoritmo de vía aérea difícil con sus consideraciones únicas para el paciente pediátrico. El reconocimiento precoz de los factores de riesgo conocidos y una preparación minuciosa pueden ser útiles para reducir el riesgo de complicaciones durante el manejo de la vía aérea difícil en niño.

Este caso se publica para generar evidencia sobre la asociación entre la artrogriposis y la vía aérea difícil en la edad neonatal.

Objetivo del estudio

Determinar el manejo correcto de vía aérea difícil en neonato con diagnóstico de artrogriposis múltiple congénita

Descripción de los procedimientos

1. El material (fotografía, imagen, texto) se publicará sin su nombre/el nombre del paciente. No obstante, no puede garantizarse el anonimato completo. Es posible que alguien, en algún lugar (por ejemplo, alguien que cuidó de mí/del paciente o un pariente) pueda reconocerm/reconocer el paciente.
2. El material del estudio puede mostrar o incluir detalles de mi enfermado lesión/la enfermedad o lesión del paciente y cualquier tratamiento o cirugía que yo/el paciente haya tenido, tuviera o pueda tener en el futuro.
3. El material del estudio se puede publicar en una revista que se distribuya en todo el mundo. Aunque la mayoría de las veces estas revistas van dirigidas a médicos y otros profesionales de la salud, principalmente, también pueden verla muchas otras personas, como académicos, estudiantes y periodistas.
4. El artículo, incluidas las fotografías, imagen o texto, pueden ser objeto de un comunicado de prensa y podría accederse a él a partir de enlaces en redes sociales y/o utilizarse en otras actividades.

Riesgos y beneficios

Usted, el paciente y su familia no recibirán ningún beneficio económico derivado de la participación en este estudio. Tampoco incurrirán en algún gasto económico. Otros pacientes con una condición similar a la suya/del paciente y los profesionales que los traten se beneficiarán del conocimiento del caso al tenerlo como precedente y poder identificar rápidamente la condición.

Como investigadores estamos obligados a preservar la confidencialidad y el secreto de su identificación/la del paciente. Ninguna persona sabrá que el material de estudio (texto, imágenes, fotografías) trata de usted/el paciente.

Otras opciones si no participa en el estudio

Su participación es voluntaria y en nada cambiará en la atención que usted/el paciente reciba en la institución. Inclusive si usted/el paciente decide participar ahora y cambia de opinión más tarde, puede revocar su consentimiento en cualquier momento sin que medie explicación antes de la publicación, pero una vez entregado el artículo para publicar ("esté en prensa"), no será posible revocar el consentimiento.

Derechos de los participantes

Usted tiene derecho a:

- 1) Recibir la información del estudio de forma clara;
- 2) Tener la oportunidad de aclarar todas sus dudas;
- 3) Tener el tiempo que sea necesario para decidir si quiere o no participar del estudio;
- 4) Ser libre de negarse a participar en el estudio, y esto no traerá ningún problema para usted;
- 5) Ser libre para renunciar y retirarse del estudio en cualquier momento;
- 6) Recibir cuidados necesarios si hay algún daño resultante del estudio, de forma gratuita, siempre que sea necesario;
- 7) Derecho a reclamar una indemnización, en caso de que ocurra algún daño debidamente comprobado por causa del estudio;
- 8) Tener acceso a los resultados de las pruebas realizadas durante el estudio, si procede;
- 9) El respeto de su anonimato (confidencialidad);
- 10) Que se respete su intimidad (privacidad);
- 11) Recibir una copia de este documento, firmado y rubricado en cada página por usted y el investigador;
- 12) Tener libertad para no responder preguntas que le molesten;
- 13) Estar libre de retirar su consentimiento para utilizar o mantener el material biológico que se haya obtenido de usted, si procede;
- 14) Contar con la asistencia necesaria para que el problema de salud o afectación de los derechos que sean detectados durante el estudio, sean manejados según normas y protocolos de atención establecidas por las instituciones correspondientes;
- 15) Usted no recibirá ningún pago ni tendrá que pagar absolutamente nada por participar en este estudio.


Información de contacto

Si usted tiene alguna pregunta sobre el estudio por favor llame al siguiente teléfono 0998590335 que pertenece a Guaman Azuero Diana Elizabeth o envíe un correo electrónico a dianyz_10@hotmail.com

Consentimiento informado *(Es responsabilidad del investigador verificar que los participantes tengan un nivel de comprensión lectora adecuado para entender este documento. En caso de que no lo tuvieren el documento debe ser leído y explicado frente a*

un testigo, que corroborará con su firma que lo que se dice de manera oral es lo mismo que dice el documento escrito)

Comprendo mi participación en este estudio. Me han explicado los riesgos y beneficios de participar en un lenguaje claro y sencillo. Todas mis preguntas fueron contestadas. Me permitieron contar con tiempo suficiente para tomar la decisión de participar y me entregaron una copia de este formulario de consentimiento informado. Acepto voluntariamente participar en esta investigación.

Firma del participante	
Nombre del participante	Arely Antonia Cagua Rodríguez
Documento de identidad	0750950586
Dirección de residencia	CUENCA - ECUADOR
Correo electrónico	
Teléfono	
Fecha: 07 - 03 - 2023	Hora: 10:00 am

Si firma en nombre del paciente, especifique el motivo por el que el paciente no puede dar su consentimiento por sí mismo (p. ej. El paciente ha fallecido, es menor de 18 años o tiene un deterioro cognitivo o intelectual).

Firma del testigo	
Nombre del testigo	CEVALLOS SACOTO FRANCISCO ANTONIO
Documento de identidad	0104216973
Dirección de residencia	CUENCA - ECUADOR
Correo electrónico	md.franciscevallos@gmail.com
Teléfono	0984140564
Fecha: 07 /03/2023	Hora: 10:00 am


Firma del administrador del formulario (o investigador)	
Nombre del administrador	GUAMAN AZUERO DIANA ELIZABETH
Cargo	INVESTIGADOR
Documento de identidad	0301588604
Dirección de residencia	AZOGUES - ECUADOR
Correo electrónico	dianyz_10@hotmail.com
Teléfono	0998590335
Fecha: 07 /03/2023	Hora: 10:00 am

Figura 1

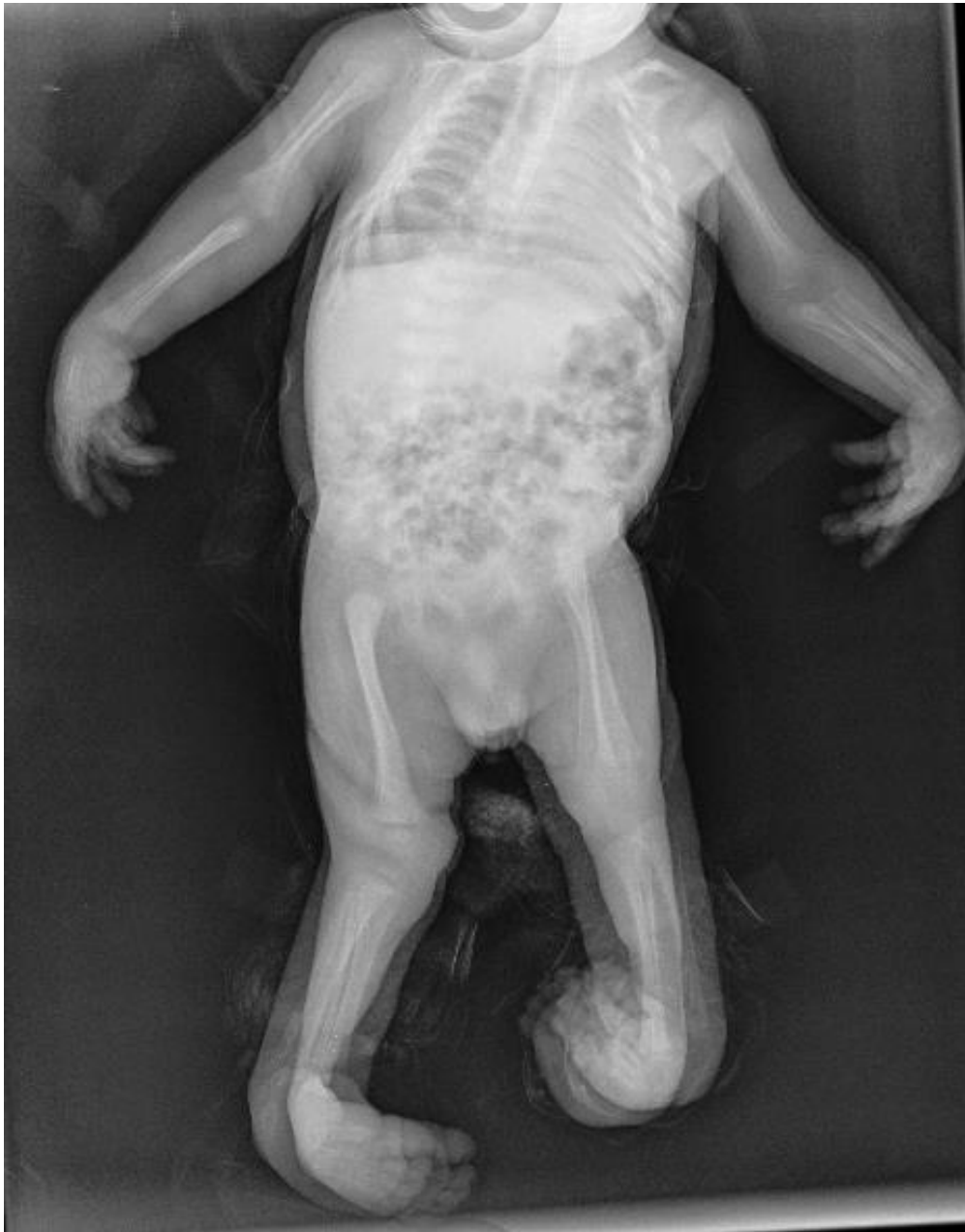

Figura 1. Se evidencia, una marcada desviación cervical, luxación congénita de cadera izquierda, con incongruencia articular, ausencia de núcleo de osificación de cabeza femoral izquierda, y acortamiento de miembro inferior izquierdo.

Referencias: Caso 2

1. Lamont RF, Jørgensen JS. Safety and Efficacy of Tocolytics for the Treatment of Spontaneous Preterm Labour. *Curr Pharm Des.* 3 de junio de 2019;25(5):577-92.
2. Xiao C, Gangal M, Abenhaim HA. Effect of magnesium sulfate and nifedipine on the risk of developing pulmonary edema in preterm births. *J Perinat Med [Internet].* 1 de enero de 2014 [citado 4 de marzo de 2023];42(5). Disponible en: <https://www.degruyter.com/document/doi/10.1515/jpm-2013-0340/html>
3. Pordeus ACB, Katz L, Soares MC, Maia SB, Amorim MM. Acute pulmonary edema in an obstetric intensive care unit: a case series study. *Medicine (Baltimore).* 2018;97(28).
4. Kaur H, Kolli M. Acute Pulmonary Edema in Pregnancy—Fluid Overload or Atypical Pre-eclampsia. *Cureus.* 2021;13(11).
5. Clark SB, Soos MP. Noncardiogenic Pulmonary Edema [Internet]. *StatPearls [Internet]. StatPearls Publishing; 2022* [citado 18 de febrero de 2023]. Disponible en: <https://www.ncbi.nlm.nih.gov/books/NBK542230/>
6. Chollat C, Marret S. Magnesium sulfate and fetal neuroprotection: overview of clinical evidence. *Neural Regen Res.* diciembre de 2018;13(12):2044-9.
7. Bachnas MA, Akbar MIA, Dachlan EG, Dekker G. The role of magnesium sulfate (MgSO₄) in fetal neuroprotection. *J Matern Fetal Neonatal Med.* 19 de marzo de 2021;34(6):966-78.
8. Klauser CK, Briery CM, Martin RW, Langston L, Magann EF, Morrison JC. A comparison of three tocolytics for preterm labor: a randomized clinical trial. *J Matern Fetal Neonatal Med.* 2014;27(8):801-6.
9. Flenady V, Wojcieszek AM, Papatsonis DN, Stock OM, Murray L, Jardine LA, et al. Calcium channel blockers for inhibiting preterm labour and birth. *Cochrane Database Syst Rev.* 2014;(6).
10. Pisani L, De Nicolo A, Schiavone M, Adeniji AO, De Palma A, Di Gennaro F, et al. Lung ultrasound for detection of pulmonary complications in critically ill obstetric patients in a resource-limited setting. *Am J Trop Med Hyg.* 2021;104(2):478.
11. Samol JM, Lambers DS. Magnesium sulfate tocolysis and pulmonary edema: the drug or the vehicle? *Am J Obstet Gynecol.* 2005;192(5):1430-2.

12. Li S, Gao J, Liu J, Hu J, Chen X, He J, et al. Perinatal Outcomes and Risk Factors for Preterm Birth in Twin Pregnancies in a Chinese Population: A Multi-center Retrospective Study. *Front Med*. 2021; 8:657862.
13. Girwalkar-Bagle A, Deshpande S, John J. Nifedipine induced pulmonary edema. *Anaesth Pain Intensive Care* [Internet]. 2014;18(2):207-8. Disponible en: <https://www.apicareonline.com/index.php/APIC/article/download/404/390/>
14. Asmara OD, Pitoyo CW, Wulani V, Harimurti K, Araminta AP. Accuracy of Bedside Lung Ultrasound in Emergency (BLUE) Protocol to Diagnose the Cause of Acute Respiratory Distress Syndrome (ARDS): A Meta-Analysis. *Acta Med Indones*. 2022;54(2).
15. Lichtenstein DA, Mezière GA. Relevance of Lung Ultrasound in the Diagnosis of Acute Respiratory Failure*: The BLUE Protocol. *Chest*. julio de 2008;134(1):117-25.
16. Phung NTN, Vo TTT, Hon KLE. The role of lung ultrasonography in etiologic diagnosis of acute dyspnea in a resource limited setting. *Bull Emerg Trauma*. 2020;8(2):121.
17. Wang Y, Shen Z, Lu X, Zhen Y, Li H. Sensitivity and specificity of ultrasound for the diagnosis of acute pulmonary edema: a systematic review and meta-analysis. *Med Ultrason*. 2018;20(1):32-6.
18. Smallwood N, Dachsel M. Point-of-care ultrasound (POCUS): unnecessary gadgetry or evidence-based medicine? *Clin Med*. junio de 2018;18(3):219-24.
19. Witharana TN, Baral R, Vassiliou VS. Impact of morphine use in acute cardiogenic pulmonary oedema on mortality outcomes: a systematic review and meta-analysis. *Ther Adv Cardiovasc Dis*. 2022; 16:17539447221087588.
20. Konstantinides SV, Meyer G, Becattini C, Bueno H, Geersing GJ, Harjola VP, et al. 2019 ESC Guidelines for the diagnosis and management of acute pulmonary embolism developed in collaboration with the European Respiratory Society (ERS): The Task Force for the diagnosis and management of acute pulmonary embolism of the European Society of Cardiology (ESC). *Eur Respir J* [Internet]. 1 de septiembre de 2019 [citado 18 de febrero de 2023];54(3). Disponible en: <https://erj.ersjournals.com/content/54/3/1901647>

ANEXO B

FORMULARIO DE CONSENTIMIENTO INFORMADO

Título de la investigación: "Edema agudo de pulmón perioperatorio por asociación de nifedipino y sulfato de magnesio en gestación gemelar". Informe de caso.

Datos del equipo de investigación:

	Nombres completos	Institución a la que pertenece	ORCID
Investigador Principal	Diana Elizabeth Guaman Azuero: Posgradista de Anestesiología	Universidad de Cuenca; Cuenca-Ecuador	https://orcid.org/0009-0007-4406-1672
Director	Cevallos Sacoto Francisco Antonio: Especialista en Anestesiología y Reanimación	Universidad de Cuenca; Hospital Vicente Corral Moscoso; Cuenca-Ecuador	https://orcid.org/0000-0001-7416-1956

¿De qué se trata este documento?

De la manera más comedida y respetuosa le invitamos a usted a participar en este estudio, que se realizará en el Hospital Vicente Corral Moscoso. En este documento llamado "consentimiento informado" se explica las razones por las que se realiza el estudio, cuál será su participación y si acepta la invitación. También se explica los posibles riesgos, beneficios y sus derechos en caso de que usted decida participar. Después de revisar la información en este Consentimiento y aclarar todas sus dudas, tendrá el conocimiento para tomar una decisión sobre su participación o no en este estudio. No tenga prisa para decidir. Si es necesario, lleve a la casa y lea este documento con sus familiares u otras personas que son de su confianza.

Introducción

El edema pulmonar agudo en el embarazo es una afección rara pero potencialmente mortal con alta morbilidad y mortalidad materna y perinatal, que requiere una evaluación

y tratamiento inmediatos. Siendo necesario el manejo urgente y adecuado de esta condición.

El diagnóstico del parto prematuro, se basa en el cuadro clínico: contracciones uterinas regulares y dolorosas, más dilatación y borramiento cervical, siendo una valoración clave para evitar la administración indiscriminada de tocolítics. Señalando que 50% de las pacientes con diagnóstico de APP tienen el parto a término, y que el principal objetivo del manejo de la APP retrasar por lo menos 48 horas el parto para poder administrar corticoides a la madre y conseguir una mejoría en los resultados perinatales.

Objetivo del estudio

Demostrar como la asociación de nifedipino y sulfato de magnesio provocaron Edema agudo de pulmón

Descripción de los procedimientos

5. El material (fotografía, imagen, texto) se publicará sin su nombre/el nombre del paciente. No obstante, no puede garantizarse el anonimato completo. Es posible que alguien, en algún lugar (por ejemplo, alguien que cuidó de mí/del paciente o un pariente) pueda reconocerme/reconocer el paciente.
6. El material del estudio puede mostrar o incluir detalles de mi enfermedad/lesión/la enfermedad o lesión del paciente y cualquier tratamiento o cirugía que yo/el paciente haya tenido, tuviera o pueda tener en el futuro.
7. El material del estudio se puede publicar en una revista que se distribuya en todo el mundo. Aunque la mayoría de las veces estas revistas van dirigidas a médicos y otros profesionales de la salud, principalmente, también pueden verla muchas otras personas, como académicos, estudiantes y periodistas.
8. El artículo, incluidas las fotografías, imagen o texto, pueden ser objeto de un comunicado de prensa y podría accederse a él a partir de enlaces en redes sociales y/o utilizarse en otras actividades.

Riesgos y beneficios

Usted, el paciente y su familia no recibirán ningún beneficio económico derivado de la participación en este estudio. Tampoco incurrirán en algún gasto económico. Otros pacientes con una condición similar a la suya/del paciente y los profesionales que los traten se beneficiarán del conocimiento del caso al tenerlo como precedente y poder identificar rápidamente la condición.

Como investigadores estamos obligados a preservar la confidencialidad y el secreto de su identificación/la del paciente. Ninguna persona sabrá que el material de estudio (texto, imágenes, fotografías) trata de usted/el paciente.

Otras opciones si no participa en el estudio

Su participación es voluntaria y en nada cambiará en la atención que usted/el paciente reciba en la institución. Inclusive si usted/el paciente decide participar ahora y cambia de opinión más tarde, puede revocar su consentimiento en cualquier momento sin que medie explicación antes de la publicación, pero una vez entregado el artículo para publicar (“esté en prensa”), no será posible revocar el consentimiento.

Derechos de los participantes

Usted tiene derecho a:

- 16) Recibir la información del estudio de forma clara;
- 17) Tener la oportunidad de aclarar todas sus dudas;
- 18) Tener el tiempo que sea necesario para decidir si quiere o no participar del estudio;
- 19) Ser libre de negarse a participar en el estudio, y esto no traerá ningún problema para usted;
- 20) Ser libre para renunciar y retirarse del estudio en cualquier momento;
- 21) Recibir cuidados necesarios si hay algún daño resultante del estudio, de forma gratuita, siempre que sea necesario;
- 22) Derecho a reclamar una indemnización, en caso de que ocurra algún daño debidamente comprobado por causa del estudio;
- 23) Tener acceso a los resultados de las pruebas realizadas durante el estudio, si procede;
- 24) El respeto de su anonimato (confidencialidad);
- 25) Que se respete su intimidad (privacidad);
- 26) Recibir una copia de este documento, firmado y rubricado en cada página por usted y el investigador;
- 27) Tener libertad para no responder preguntas que le molesten;
- 28) Estar libre de retirar su consentimiento para utilizar o mantener el material biológico que se haya obtenido de usted, si procede;
- 29) Contar con la asistencia necesaria para que el problema de salud o afectación de los derechos que sean detectados durante el estudio, sean manejados según normas y protocolos de atención establecidas por las instituciones correspondientes;
- 30) Usted no recibirá ningún pago ni tendrá que pagar absolutamente nada por participar en este estudio.

Información de contacto


Si usted tiene alguna pregunta sobre el estudio por favor llame al siguiente teléfono 0998590335 que pertenece a Guaman Azuero Diana Elizabeth o envíe un correo electrónico a dianyz_10@hotmail.com

Consentimiento informado *(Es responsabilidad del investigador verificar que los participantes tengan un nivel de comprensión lectora adecuado para entender este documento. En caso de que no lo tuvieren el documento debe ser leído y explicado frente a*


un testigo, que corroborará con su firma que lo que se dice de manera oral es lo mismo que dice el documento escrito)

Comprendo mi participación en este estudio. Me han explicado los riesgos y beneficios de participar en un lenguaje claro y sencillo. Todas mis preguntas fueron contestadas. Me permitieron contar con tiempo suficiente para tomar la decisión de participar y me entregaron una copia de este formulario de consentimiento informado. Acepto voluntariamente participar en esta investigación.

Por tanto, doy mi consentimiento a Guaman Azuero Diana Elizabeth, para que el Material (texto, fotografías, imágenes) sobre mí/el paciente sea publicado.

Firma del participante	
Nombre del participante	GUAZHIMA AGUILAR MARÍA CRISTINA
Documento de identidad	0107937922
Dirección de residencia	CUENCA - ECUADOR
Correo electrónico	
Teléfono	0969789502
Fecha: 07 - 03 - 2023	Hora: 10:00 am

Si firma en nombre del paciente, especifique el motivo por el que el paciente no puede dar su consentimiento por sí mismo (p. ej. El paciente ha fallecido, es menor de 18 años o tiene un deterioro cognitivo o intelectual).

Firma del testigo	
Nombre del testigo	CEVALLOS SACOTO FRANCISCO ANTONIO
Documento de identidad	0104216973
Dirección de residencia	CUENCA - ECUADOR
Correo electrónico	md.franciscevallos@gmail.com
Teléfono	0984140564
Fecha: 07 /03/2023	Hora: 10:00 am


Firma del administrador del formulario (o investigador)	
Nombre del administrador	GUAMAN AZUERO DIANA ELIZABETH
Cargo	INVESTIGADOR
Documento de identidad	0301588604

Figura 2

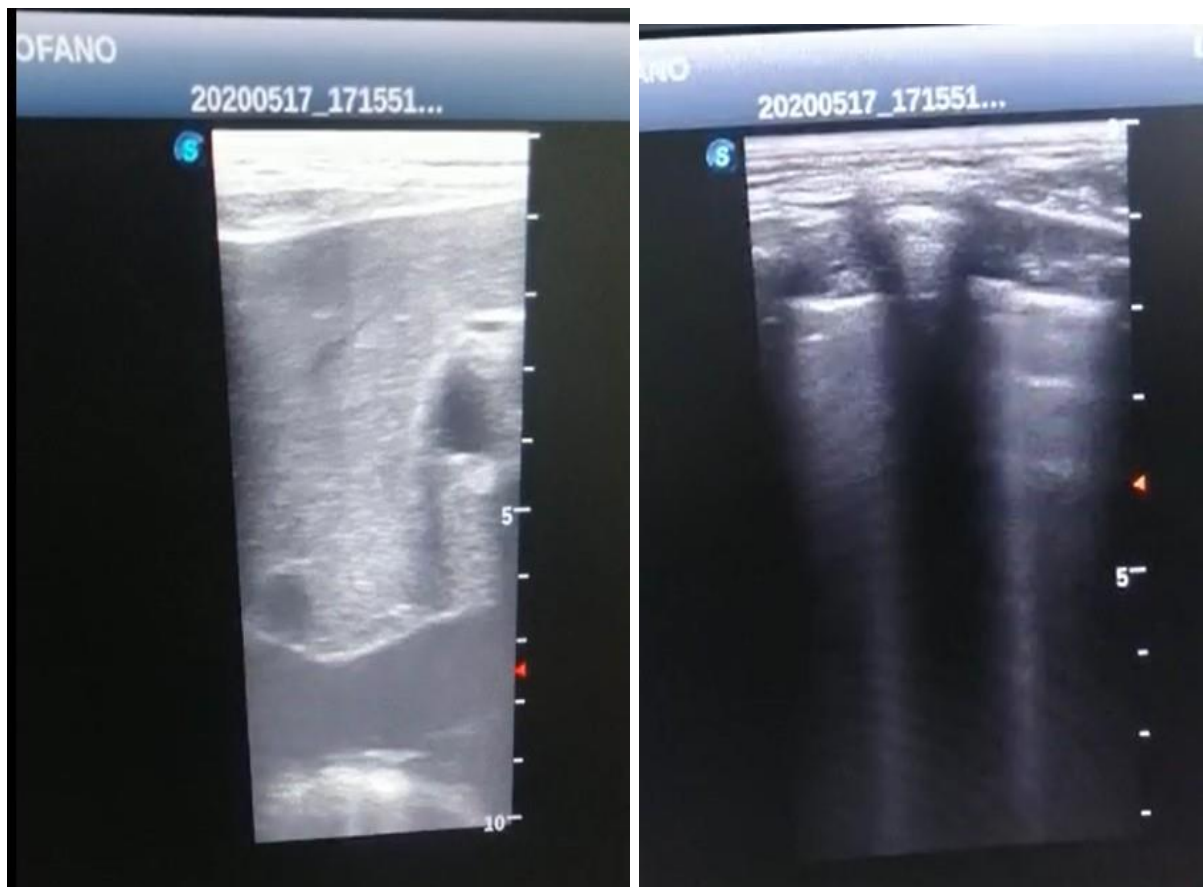


Figura 2: Identificación temprana del edema pulmonar a través de la ecografía con líneas B, como se observa en la imagen.