



UNIVERSIDAD DE CUENCA

Facultad de Odontología

Elevación de seno maxilar con técnica de ventana lateral y
rehabilitación implantoprotésica: reporte de caso

Artículo académico previo a la
obtención del título de
Odontólogo

Autores:

Santiago Andrés Avilés Echeverría

Pablo Andrés Hermida Salazar

CI: 0105929095

CI: 0105195333

Correo electrónico:

saaviles1797@hotmail.com

pablohermida96@gmail.com

Tutor:

David Manuel Pineda Álvarez

CI: 0103523916

Cuenca, Ecuador

02 de marzo de 2021



Resumen:

El siguiente artículo describe la técnica utilizada para la elevación del piso del seno maxilar mediante la realización de una ventana lateral, acompañado de un injerto óseo para aumentar la superficie a rehabilitar. La colocación de implantes dentales en el sector posterior del maxilar superior generalmente presenta algunas dificultades por la falta de remanente óseo en relación al piso del seno maxilar. Entre los factores que influyen a que esto se presente están: la pérdida prematura de piezas dentales permanentes, enfermedad periodontal, alteraciones de estructura del seno maxilar (hiperneumatizaciones), lo que genera la búsqueda de nuevas alternativas para poder rehabilitar y obtener mayor superficie ósea, permitiendo una correcta y eficaz osteointegración, al darle la estabilidad requerida.

Palabras claves: Seno maxilar. Implantes dentales. Regeneración ósea. Rehabilitación bucal.

Abstract:

This article describes the technique used for maxillary sinus floor elevation with a lateral window approach, where bone grafting was used. The placement of dental implants in the posterior area of the upper jaw presents some difficulties due to the bone remaining in relation to the maxillary sinus floor. The factors that can affect are: the premature absence of permanent teeth, periodontal diseases, structure alterations of the maxillary sinus, like (hyperneumatization), which generates the need to search new options to rehabilitate and get more bone surface, allowing a correct and effective osseointegration, giving the required stability.

Keywords: Maxillary sinus. Dental implants. Bone regeneration. Mouth rehabilitation.



Cláusula de licencia y autorización para publicación en el Repositorio Institucional

Santiago Andrés Avilés Echeverría en calidad de autor y titular de los derechos morales y patrimoniales del trabajo de titulación "Elevación del seno maxilar con técnica de ventana lateral y rehabilitación implantoprotésica: reporte de caso", de conformidad con el Art. 114 del CÓDIGO ORGÁNICO DE LA ECONOMÍA SOCIAL DE LOS CONOCIMIENTOS, CREATIVIDAD E INNOVACIÓN reconozco a favor de la Universidad de Cuenca una licencia gratuita, intransferible y no exclusiva para el uso no comercial de la obra, con fines estrictamente académicos.

Asimismo, autorizo a la Universidad de Cuenca para que realice la publicación de este trabajo de titulación en el repositorio institucional, de conformidad a lo dispuesto en el Art. 144 de la Ley Orgánica de Educación Superior.

Cuenca, 2 de marzo de 2021.

Santiago Andrés Avilés Echeverría

C.I: 0105929095



Cláusula de licencia y autorización para publicación en el Repositorio Institucional

Pablo Andrés Hermida Salazar en calidad de autor y titular de los derechos morales y patrimoniales del trabajo de titulación "Elevación del seno maxilar con técnica de ventana lateral y rehabilitación implantoprotésica: reporte de caso", de conformidad con el Art. 114 del CÓDIGO ORGÁNICO DE LA ECONOMÍA SOCIAL DE LOS CONOCIMIENTOS, CREATIVIDAD E INNOVACIÓN reconozco a favor de la Universidad de Cuenca una licencia gratuita, intransferible y no exclusiva para el uso no comercial de la obra, con fines estrictamente académicos.

Asimismo, autorizo a la Universidad de Cuenca para que realice la publicación de este trabajo de titulación en el repositorio institucional, de conformidad a lo dispuesto en el Art. 144 de la Ley Orgánica de Educación Superior.

Cuenca, 2 de marzo de 2021

Pablo Andrés Hermida Salazar

C.I: 0105195333



Cláusula de Propiedad Intelectual

Santiago Andrés Avilés Echeverría, autor del trabajo de titulación "Elevación del seno maxilar con técnica de ventana lateral y rehabilitación implantoprotésica: reporte de caso", certifico que todas las ideas, opiniones y contenidos expuestos en la presente investigación son de exclusiva responsabilidad de sus autores.

Cuenca, 2 de marzo de 2021



Santiago Andrés Avilés Echeverría

C.I: 0105929095



Cláusula de Propiedad Intelectual

Pablo Andrés Hermida Salazar, autor del trabajo de titulación "Elevación del seno maxilar con técnica de ventana lateral y rehabilitación implantoprotésica: reporte de caso", certifico que todas las ideas, opiniones y contenidos expuestos en la presente investigación son de exclusiva responsabilidad de sus autores.

Cuenca, 2 de marzo de 2021

Pablo Andrés Hermida Salazar

C.I: 0105195333



1. Introducción

La restauración con implantes dentales en pacientes edéntulos en la zona posterior se ha convertido en un desafío por su gran índice de fracaso debido a la calidad y a la cantidad deficiente de hueso que se produce cuando existe una reabsorción de la cresta alveolar (Hernández Tejeda & López Buendía, 2013; Jiménez Guerra et al., 2015; Quispe-Damián, Castro-Ruiz, & Mendoza-Azpur, 2020; Wang, Fan, & Wang, 2016), además de ciertas limitaciones anatómicas, como una bóveda palatina plana, alveolo inadecuado, neumatización del seno maxilar (Midobuche PEO, 2014).

La elevación del piso del seno maxilar es uno de los métodos más utilizados y efectivos para la rehabilitación en pacientes que presentan atrofia maxilar (Quispe-Damián et al., 2020; Wang et al., 2016). El procedimiento quirúrgico está indicado para la región posterior del maxilar, cuando se tenga una altura ósea inadecuada y requiera la colocación de implantes dentales iguales o mayores de 10 mm (Blanco Mederos & Lima Reyna, 2014; Hernández Tejeda & López Buendía, 2013; Lundgren et al., 2017). La técnica permite abordar el seno maxilar de una forma amplia mediante una apertura vestibular y el desprendimiento de la mucosa sinusal (Jiménez Guerra et al., 2015).

Existen dos técnicas que pueden ser utilizadas para que el seno maxilar pueda ser elevado, la primera, la cual consiste el abordaje quirúrgico por medio de una osteotomía lateral del seno maxilar descrita por Boyne & James (1980) y Tatum (1986) y, la segunda, mediante abordaje transalveolar descrita por Summers (1994) (Bustillo & Zuloaga, 2017; Nasser Nasser et al., 2018; Wang et al., 2016).

A pesar del éxito de ambas técnicas, existen ciertas complicaciones que se pueden producir durante el tratamiento; por ejemplo, las intraoperatorias, como la perforación de la membrana que es la más frecuente; hemorragias, fracturas óseas y la lesión de la arteria alveolar superior posterior (Quispe-Damián et al., 2020). Y las complicaciones postoperatorias como dehiscencia de la incisión, hematoma facial, infección del injerto, sinusitis crónica, comunicaciones orosinusales, necrosis



óseas, desplazamiento de implantes al seno maxilar (Lundgren et al., 2017; Quispes-Damián et al., 2020).

1.1 Anatomía

Es un espacio neumático que está localizada dentro del cuerpo del maxilar, el cual entra en comunicación a través del meato medio, con las fosas nasales. Las dimensiones pueden ser variables dependiendo de cada persona, pero por lo general ambos senos maxilares son simétricos. Habitualmente se lo estudia como una pirámide triangular, su base es medial, esta se encuentra paralela a la pared lateral de las fosas nasales, y el vértice se encuentra hacia el proceso malar del maxilar superior

La pared anterior o facial es convexa y corresponde a la fosa canina, por arriba encontramos el conducto infraorbitario. En el espesor de esta pared se encuentra el conducto alveolar anterior y medio. La pared superior u orbitaria corresponde al piso de la órbita que se encuentra inclinada hacia afuera, esta se insinúa como una eminencia alargada que va de adelante hacia atrás dando paso al conducto infraorbitario.

La fosa cigomática corresponde a pared posterior o pterigomaxilar, esta se encuentra en relación a la tuberosidad del maxilar. En su espesor están los conductos alveolares posteriores. La base o pared nasal se encuentra formada por una parte de la pared lateral de las fosas nasales. Como solo se encuentra el maxilar, se puede ver que esta superficie está ocupada por el orificio del seno maxilar, para disminuir este tamaño, el orificio se encuentra ocluido por arriba por los huesos unguis y el etmoides; el hueso palatino por detrás y por debajo el cornete nasal inferior.

En el esqueleto, se forman dos zonas en esta cara debido al cornete nasal inferior: una pósterosuperior, que está tapizada por la mucosa nasal invaginada hacia el seno maxilar a nivel del meato nasal medio; y otra anteroinferior que pertenece al meato nasal inferior. La pared medial del hueso cigomático corresponde al vértice. Los bordes son: anterior, posterior, superior e inferior. El borde anterior se encuentra



formado por: la pared yugal hasta la pared nasal. El borde posterior por el borde posterior del maxilar. El borde superior por la cara orbitaria y la pared nasal (Heitt, 2017).

1.2 Indicaciones para la elevación del seno maxilar:

Está indicado cuando exista ausencia de tejido óseo necesario para colocar implantes, se puede necesitar una serie de requisitos básicos:

- Altura del reborde alveolar residual menor de 10 mm.
- Espesor del reborde alveolar residual menor de 4 mm.
- Ausencia de patología sinusal previa.
- Ausencia de limitaciones anatómicas (González Mendoza, 2015).

1.3 Contraindicaciones para la elevación del seno maxilar:

- Limitaciones anatómicas:
Inadecuada dimensión transversa del seno.
- Dento-oclusales:
Inadecuado o gran espacio entre arcos, inapropiada relación intermaxilar, patología periapical asociada, enfermedad periodontal activa y sin tratamiento.
- Médicas:
Enfermos que se encuentren en un proceso terminal, factores que hacen que la supervivencia del injerto disminuya y que contraindiquen la inserción de implantes, embarazo y diabetes II no controlada (González Mendoza, 2015).

1.4 Técnicas y tipos de implantes

En la actualidad existen varias técnicas para la elevación del seno maxilar, las más utilizadas son:



- **Técnica de ventana abierta tipo ranura:** consiste en obtener un acceso al seno maxilar a través de una ventana ósea en la pared lateral del seno, una vez que se eleva la membrana, se obtiene un espacio vacío para insertar un implante, sea este con o sin injerto óseo ⁽²⁾. Esta técnica es utilizada cuando el paciente presenta un volumen óseo vertical insuficiente en la zona posterior del maxilar (Nasser Nasser et al., 2018).
- **Técnica de Summers:** consiste en un abordaje del seno maxilar por vía transalveolar con el uso de instrumental de osteótomos con diámetro progresivo que aumenta la densidad del hueso maxilar por compactación y de esta manera se logra la inserción de los implantes y da buena estabilidad primaria y la elevación de la membrana sinusal sin trauma (Nasser Nasser et al., 2018). Esta técnica se utiliza cuando el volumen óseo es adecuado y se necesita una elevación menor del seno maxilar (Olate et al., 2012).

En el caso de que el paciente no sea el adecuado para realizarse una elevación del seno maxilar, existen otras alternativas terapéuticas, por ejemplo, es posible utilizar implantes más largos en huesos mucho más densos y resistentes, así como también implantes más cortos, dependiendo del caso:

- **Implantes cigomáticos y pterigoideos:** son dos implantes largos que son usados cuando existe una cantidad o calidad insuficiente de hueso para colocar implantes de dimensiones regulares. En estos casos se utiliza hueso de los pómulos para anclar los implantes ya que presenta mayor dureza y densidad. Los implantes cigomáticos presentan una longitud de 30 a 55 mm y los pterigoideos de 15 a 20 mm, esto puede asegurar un mejor anclaje en el hueso debido a su longitud (Maxilofacial, 2020).
- **Implantes cortos:** Según *Renouard F* et al (Renouard & Nisand, 2006), son aquellos cuya longitud intrahueso es = 8 mm. Éstos se recomiendan de un diámetro mayor para aumentar la superficie ósea que se



encuentra en contacto con el implante, incrementando la resistencia y estabilidad (Maxilofacial, 2020).

- **Implantes angulados:** Consiste en la colocación de implantes angulados para evitar ciertas estructuras anatómicas cercanas o eliminar la necesidad de un procedimiento de injerto óseo (Graves, Mahler, Javid, Armellini, & Jensen, 2011).

La selección de la técnica o tipo de implante a ser colocado depende de la cantidad de tejido óseo remanente, estructuras anatómicas cercanas, por lo que cada procedimiento tiene numerosos beneficios específicos para los pacientes. La colocación de implantes cortos o angulados en el hueso disponible del paciente son generalmente más fáciles para el cirujano, ya que no se adicionan procedimientos de injerto óseo y se lo realiza en una sola cita, al igual que los implantes cigomáticos y pterigoideos (Graves et al., 2011; Maxilofacial, 2020; Renouard & Nisand, 2006). En cambio, las técnicas de elevación de seno maxilar requieren el proceso adicional de incorporar un injerto, dependiendo del clínico y de la situación en la que se trate, podría incorporar los implantes en la misma o en una próxima sesión (Nasser Nasser et al., 2018; Olate et al., 2012; Wang et al., 2016).

2. Metodología

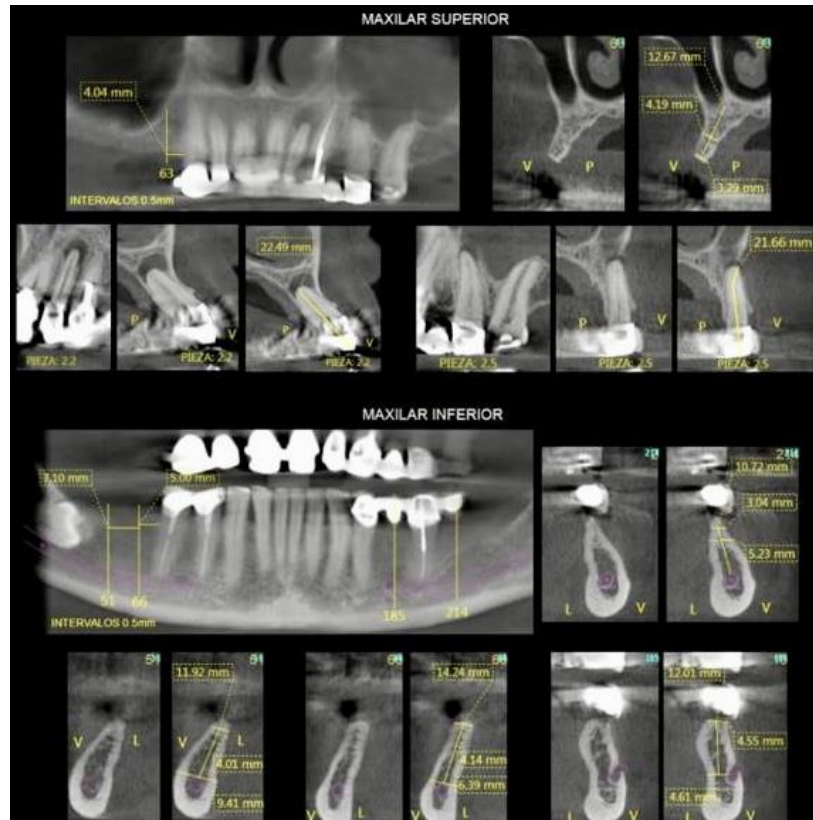
El enfoque metodológico del presente artículo consiste en el reporte de un caso clínico, más no en una investigación. La publicación cumple con los principios éticos, puesto que, para llevar a cabo este estudio, el paciente firmó el consentimiento informado de la intervención quirúrgica, así como la aprobación para su publicación; en todo momento se respeta el anonimato del pacientes. Para su desarrollo no se requirió la aplicación de encuestas, puesto que se contó con una detallada historia clínica (Pereira, 2018).

Los autores se autofinancian y tienen el apoyo docente de la Facultad de Odontología de la Universidad de Cuenca.

3. Presentación de un caso clínico

Paciente de sexo femenino de 58 años de edad, acude a la consulta por derivación de un Odontólogo para una evaluación de las piezas dentales superiores para determinar si son o no viables o, a su vez, deben ser reemplazadas por implantes. En el examen clínico se observó movilidad de las coronas dentosoportadas de las piezas: 2.2; 2.3 y 2.4, el reborde edéntulo superior se muestra firme y no es portadora de una prótesis removible. En una radiografía panorámica se observa cercanía del piso del seno maxilar al reborde alveolar bilateral, además de una lesión periapical en la pieza 2.2. Se le solicitó a la paciente una tomografía con planificación de implantes dentales. (Figura 1)

Figura 1. Tomografía computarizada de haz cónico bimaxilar prequirúrgica.

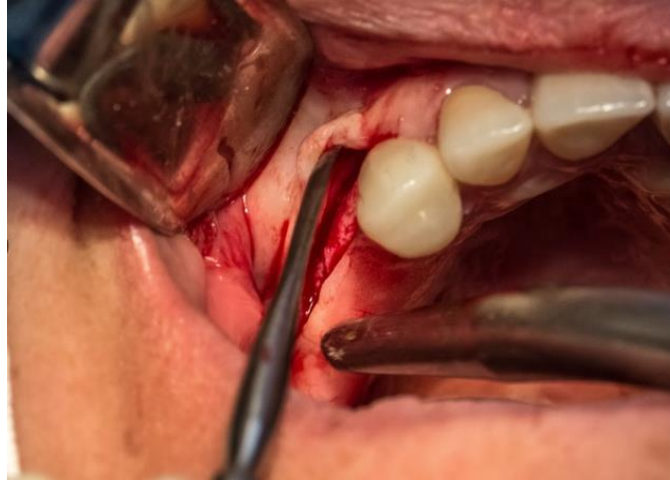


Fuente: Dra. Sara Mosquera

En la imagen tomográfica se observa las condiciones iniciales desfavorables que presenta la paciente y ratifica el por qué de la decisión al momento de la intervención quirúrgica.

Previo al procedimiento quirúrgico, se cumplen con los procedimientos de asepsia y antisepsia, se realiza una primera intervención quirúrgica a la paciente, se colocó anestesia infiltrativa local de Lidocaína al 2% con vasoconstrictor, siguiendo el fondo del surco bilateral superior en los cuadrantes 1 y 2, se realizó una incisión lineal de 2cm en ambos cuadrantes, siguiendo el reborde alveolar con descarga distal de 1cm, para luego realizar levantamiento de colgajo mucoperióstico de forma triangular. (Figura 2)

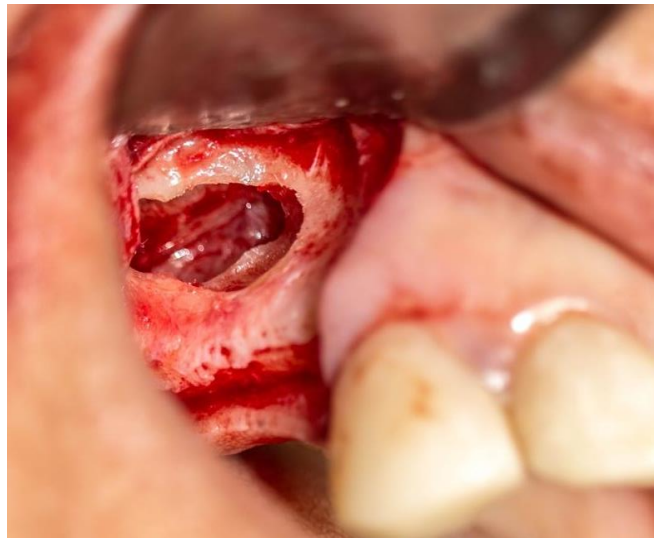
Figura 2. Levantamiento del colgajo mucoperióstico.



Fuente: Andrés García Saavedra (@agodenth)

Posterior al levantamiento de colgajo, se realizó osteotomía (Figura 3).

Figura 3. Osteotomía en forma de ventana lateral.

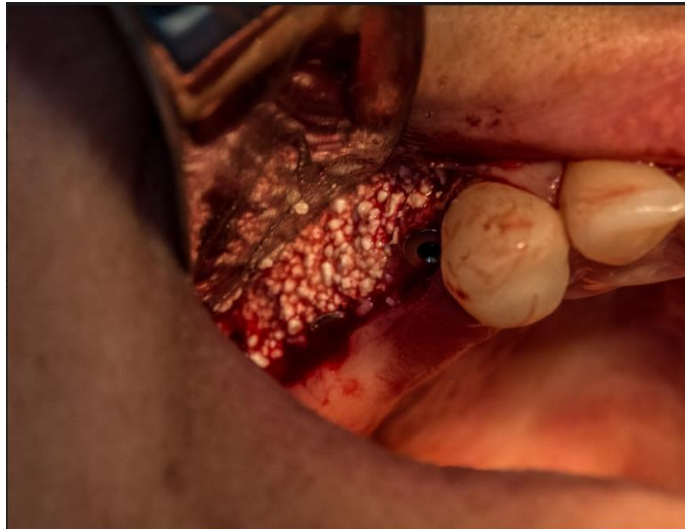

Fuente: Andrés García Saavedra (@agodenth)

Con una pieza de baja velocidad (30000 rpm) y con una fresa redonda diamantada de 8mm, como se puede observar, se perforó la pared anterior del seno maxilar manteniendo la membrana de Schneider.

Luego, con legbras flexibles para mucosa antral, se procede a desprender la misma del piso, pared ósea anterior y lateral, hasta lograr una distancia entre la mucosa y el piso antral de 8mm. Se coloca el injerto óseo (Figura 4), mezclado con PRF. Por último se coloca una membrana de PRF sobre la perforación realizada inicialmente en la pared anterior del seno maxilar.

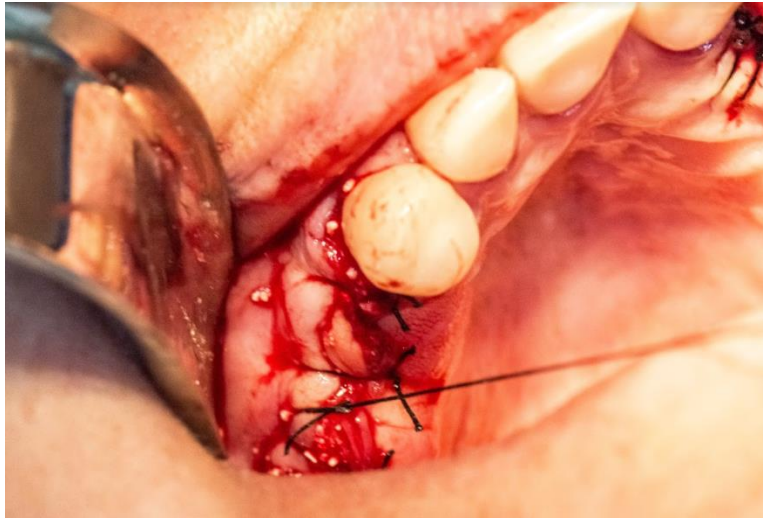Figura 4. Colocación de injerto.



Fuente: Andrés García Saavedra (@agodenth)

Se observa como el espacio está relleno con 2cc de hueso particulado mixto de partícula media y está listo para la sutura correspondiente (Figura 5).

Figura 5. Cierre quirúrgico con puntos simples.



Fuente: Andrés García Saavedra (@agodenth)

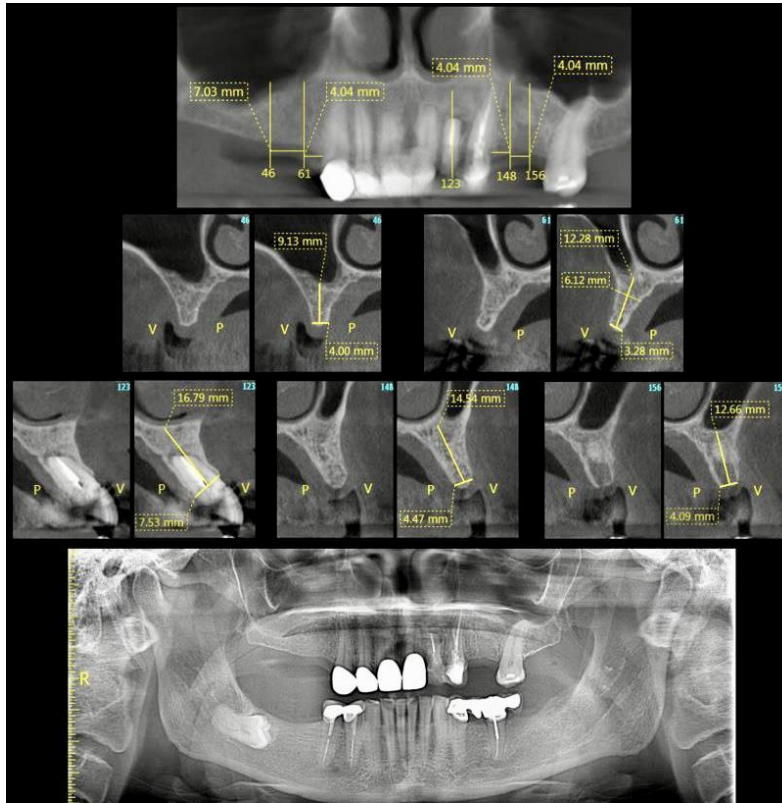
Finalmente, se indica, como se realizó el cierre quirúrgico de la herida con puntos simples con una sutura seda 3/0 trenzada y encerada.

A los 7 días el paciente regresa para un control y el retiro de los puntos de sutura, no manifiesta dolor ni molestias, presenta una equimosis en la región geniana bilateral como consecuencia del procedimiento. La paciente menciona que viajará al exterior por 6 meses por lo que se suspende el tratamiento hasta su regreso.

Luego de 8 meses la paciente acude a la consulta con su radiografía de control (Figura 6) y se realiza la planificación para la colocación de implantes dentales:

- Implante 3.8 por 11,5 en zona de 2.6
- Implante 3.8 por 11,5 en zona de 2.5
- Implante 3.3 por 11,5 en zona de 2.2
- Implante 3.3 por 13 en zona de 1.4
- Implante 4.2 por 10 en zona de 1.6

Figura 6. Radiografía de control, planificación para implantes.

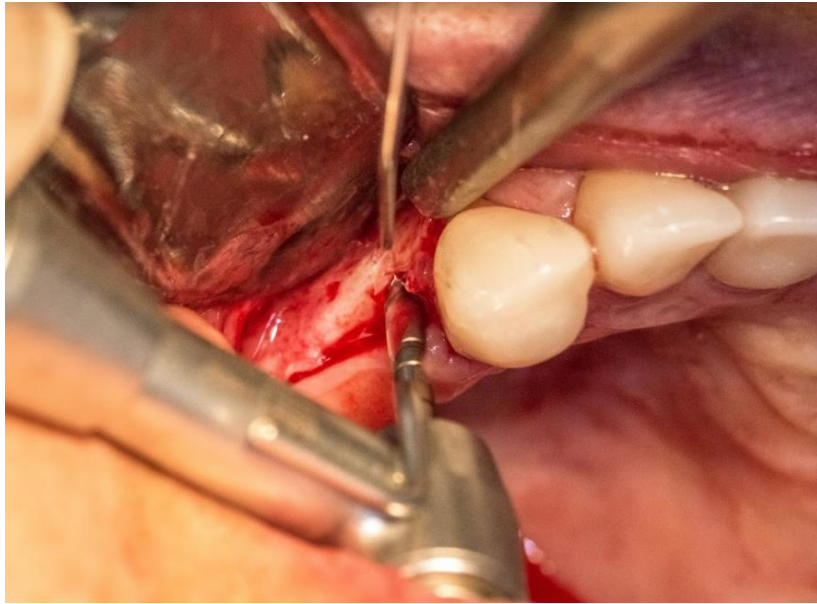


Fuente: Dra. Sara Mosquera

En la imagen radiográfica se observan las medidas para la planificación de la intervención quirúrgica y colocación de implantes, ya con el espesor óseo aumentado.

Se realiza una segunda intervención quirúrgica para la colocación de implantes, previo al procedimiento se realizó los protocolos de asepsia y antisepsia, se colocó anestesia infiltrativa con Lidocaína al 2% con epinefrina. Se realizó una incisión lineal sin descargas en ambos cuadrantes, el siguiente paso fue el levantamiento de colgajo mucoperióstico de espesor completo. Se realizó ostectomía con pieza de mano de baja velocidad (32:1 a 1000 rpm) y brocas progresivas de acuerdo al diámetro y longitud de los implantes (Figura 7).

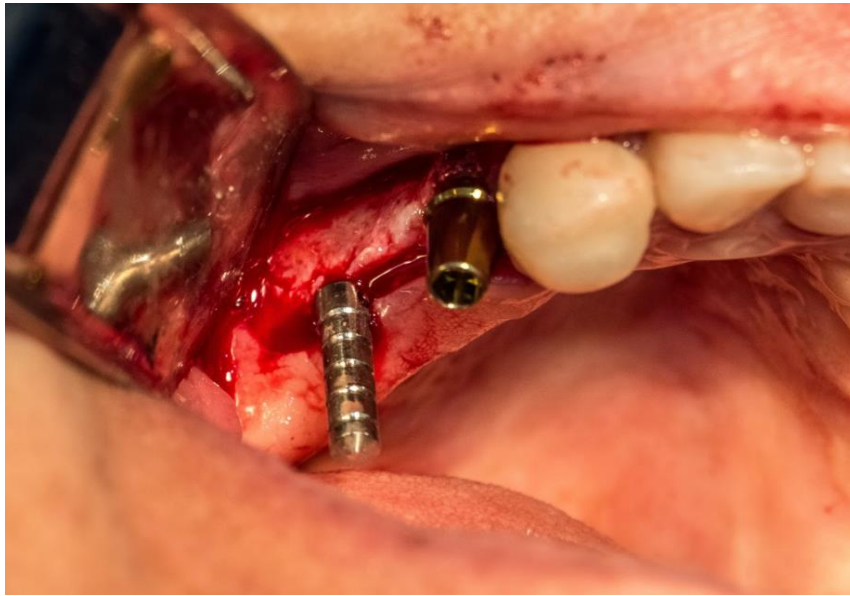Figura 7. Ostectomía con pieza de mano de baja velocidad.



Fuente: Andrés García Saavedra (@agodenth)

A continuación, se procedió con la instalación de los implantes de forma manual iniciando con el 2.2, siguiendo por dos implantes en el cuadrante 2 y luego dos implantes en el cuadrante 1 (Figura 8). Finalmente se realizó la sutura de la herida con puntos simples con una sutura de seda 3/0.

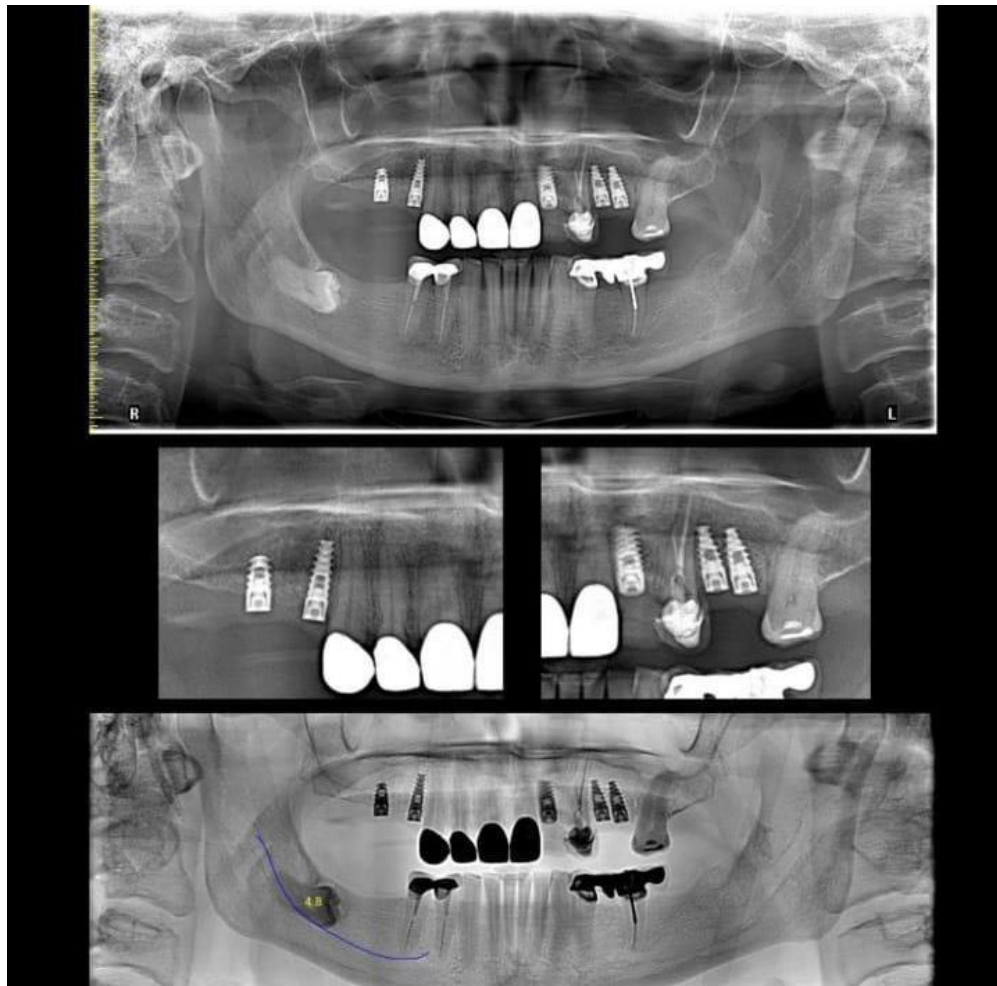
Figura 8. Colocación de implantes.



Fuente: Andrés García Saavedra (@agodenth)

Después de 7 días, la paciente acude para control y retiro de puntos de sutura sin presentar complicaciones. Después de 3 meses, la paciente advierte viajar al exterior por un mes, se le realiza una radiografía de control existiendo una buena consolidación de los implantes (Figura 9), se colocan tornillos tipo healling de 5mm en todos los implantes para conformación de tejido gingival, y se la cita a su retorno para completar la rehabilitación.

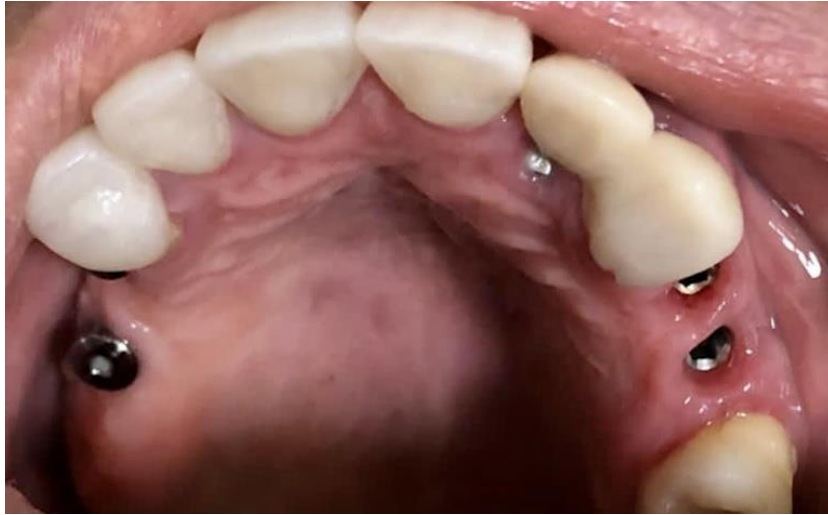Figura 9. Radiografía de control, consolidación de implantes.



Fuente: Dra. Sara Mosquera

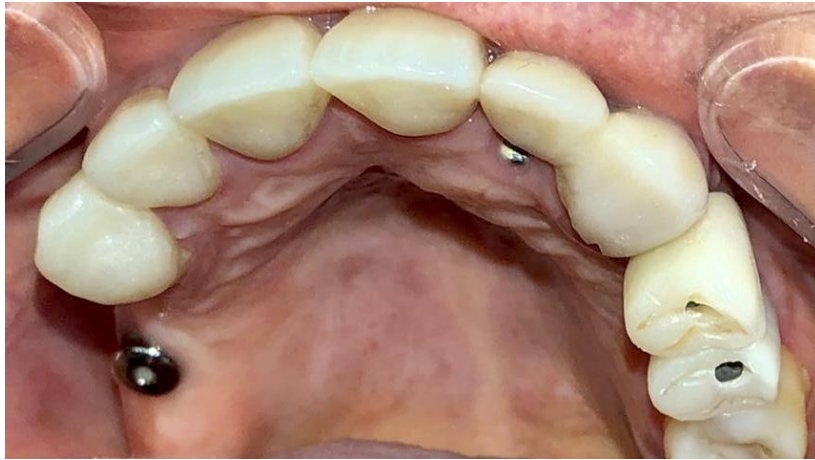En la imagen radiográfica se observan los implantes correctamente colocados y sobretodo osteointegrados, lo cual indica que la cirugía se realizó con éxito.

Figura 10. Conformación tejido gingival.



Fuente: Los autores

Figura 11. Carga de las coronas.



Fuente: Los autores

La paciente acude a la cita de control, en la que no se observan complicaciones, se ven los tejidos periodontales en excelente estado (Figura 10), y se cargaron posteriormente las coronas (Figura 11), culminando así la etapa de rehabilitación.

4. Discusión



La técnica de elevación del piso del seno maxilar con injerto subantral es ampliamente utilizada para viabilizar un tratamiento implantológico cuando existe una deficiencia de tejido óseo en el sector maxilar posterior. Estudios previos indican una alta tasa de éxito con esta técnica, siendo un procedimiento bastante predecible, seguro y efectivo (Bustillo & Zuloaga, 2017; Hernández Tejeda & López Buendía, 2013; Olate et al., 2012), es por ello que este caso siguió las directrices de esta técnica para cumplir con los objetivos requeridos para una rehabilitación integral.

La regeneración ósea guiada (ROG) es un método eficaz que permite aumentar, en sentido vertical, el reborde alveolar cuando el espacio interoclusal es lo suficientemente amplio. En algunos casos, cuando no existe cantidad suficiente de soporte óseo, se pueden combinar ambas técnicas (Hernández Tejeda & López Buendía, 2013).

Otros autores indican que al usarse implantes cortos en la zona pósterio-superior, podría complicarse el pronóstico y sumado a ello, otro factor agravante es una baja densidad ósea (Hernández Tejeda & López Buendía, 2013; Jiménez Guerra et al., 2015).

Por otra parte, Renouard indica que cuando la preparación quirúrgica se relaciona con la densidad ósea, se recomienda utilizar implantes con superficie texturizada, ya que las tasas de supervivencia para los implantes de diámetro corto y ancho son comparables con aquellas obtenidas con implantes más largos y aquellos de diámetro estándar (Renouard & Nisand, 2006).

El uso de un implante corto o ancho puede considerarse en casos asociados con resorción ósea o con lesiones y traumas previos. Si bien en estas situaciones las tasas de fracaso del implante pueden aumentar, los resultados deben compararse con los asociados con el procedimiento quirúrgico avanzado, como el injerto óseo, el levantamiento de los senos y la transposición del nervio alveolar (Renouard & Nisand, 2006).



Misch elaboró una clasificación en base a la altura del hueso residual subantral, en función de la anchura ósea crestal, estas categorías se subdividen en dos: la A, que tiene un ancho $\geq 5\text{mm}$ y la B que tiene un hueso crestal entre 2,5 y 5mm de ancho (Bustillo & Zuloaga, 2017).

La técnica de elevación del piso del seno maxilar con osteotomía lateral tiene dos variantes en cuanto a la colocación de implantes se refiere. A la primera variante, la que se utilizó en el presente caso clínico, se la realiza en dos tiempos quirúrgicos, durante el primer tiempo se realiza la elevación del piso del seno maxilar y luego de 3 a 6 meses, se colocan los implantes en un segundo tiempo. A la segunda variante, conocida como un solo tiempo quirúrgico, se realiza en la misma sesión ambos procedimientos, disminuyendo el tiempo total de restauración, pero es importante obtener una estabilidad primaria del implante con una cantidad adecuada de hueso remanente, cuando la altura del piso del seno maxilar es mayor a 4mm, así se puede evitar un fracaso a futuro (Bustillo & Zuloaga, 2017; Göçmen & Özkan, 2017; Hernández Tejeda & López Buendía, 2013).

Un estudio revela que la incidencia de complicaciones en cirugía del seno maxilar puede aumentar al 50% en pacientes fumadores (Jiménez Guerra et al., 2015; Levin, Herzberg, Dolev, & Schwartz-Arad, 2004). Otra de las principales complicaciones es la falta de conocimiento de la anatomía y de sus posibles variaciones morfológicas que se puedan presentar después de la pérdida de piezas dentales en el sector. En este contexto, es muy importante el uso previo y adecuado de la tomografía computarizada (CBCT) para poder identificar alteraciones en altura del reborde residual, densidad ósea, espesor de la membrana, de la pared lateral y la presencia de septum.

Durante el abordaje de la elevación de la membrana de Schneider, pueden darse algunas situaciones, con un 44%, siendo la más frecuente, se sitúa la perforación de la misma. A continuación, con una ocurrencia del 10-30% se encuentran las variaciones de la arteria alveolar superior posterior (Bustillo & Zuloaga, 2017; Velasco-Torres et al., 2016).



Una falta de estabilidad primaria del implante se asocia a una altura deficiente. Se ha indicado que en casos de elevación, aumento de seno maxilar y colocación de implantes en la misma sesión, existe un riesgo elevado de translocación del implante hacia el interior de la cavidad del seno maxilar (Quispe-Damián et al., 2020).

El uso de CBCT nos indica que la altura del reborde residual influye en la densidad ósea; cuanto menor sea la altura ósea, menos denso es el hueso en el maxilar pósterio-superior (Monje et al., 2015). Estos resultados son similares a los expuestos por Ulm y Trisi (Trisi & Rao, 1999; Ulm et al., 1999) Es importante el rol que cumple la CBCT en determinar la ubicación del septum durante la planificación quirúrgica, teniendo en cuenta la prevalencia importante de esta estructura entre 13 y 35.3% (Quispe-Damián et al., 2020).

Según Klalighi en cuanto a la localización, existe una mayor prevalencia del septum en zonas de premolares (26.7%), comparado en la zona de molares (73.3%). Resultados similares indicaron Malec (69.9%), Neugebauer (79.6%) y Kim (74.5%) (Kim et al., 2006; Malec, Smektała, Trybek, & Sporniak-Tutak, 2014; Neugebauer et al., 2010).

5. Consideraciones finales

A lo largo de este tiempo se ha demostrado que la técnica quirúrgica de elevación del seno maxilar con injerto subantral para posterior colocación de implantes ha resultado un procedimiento bastante predecible, eficaz y sobretodo seguro, convirtiéndolo en el tratamiento de elección. Por lo tanto, con un diagnóstico, una planificación adecuada y asistida por CBCT se deben tomar en cuenta las diversas variantes anatómicas, la condición exacta que puede presentar el seno maxilar y sus estructuras adyacentes se puede evitar al máximo cualquier complicación quirúrgica posterior, afectando la finalización del tratamiento regenerativo y por ende, implantológico. Es fundamental que exista un espesor de 4mm o más de tejido óseo en el piso del seno maxilar para poder obtener la estabilidad primaria del implante y así facilitar la osteointegración y osteoconducción.



Se sugiere que se realicen más investigaciones comparativas entre las distintas técnicas que existen y que se identifiquen sus ventajas y desventajas, para brindar una información ampliada y actualizada al clínico para guiarlo durante la toma de decisiones.

En el presente artículo se puede concluir que al no existir un consenso para el tratamiento de la técnica específica para el levantamiento de seno maxilar para rehabilitación implantoprotésica, el clínico debe realizar un análisis profundo según la edad, la historia clínica y el tipo de paciente con el fin de elegir la técnica adecuada para cada caso.

6. Consentimiento informado

Los autores cuentan con el consentimiento informado del paciente para la investigación, la publicación del caso y sus imágenes.

7. Agradecimientos

Es importante hacer extensivo nuestro sincero agradecimiento a la Dra. Sara Mosquera por hacernos partícipes de este caso y abrirnos las puertas de su clínica en todo momento. Al igual queremos darle las gracias a nuestro compañero y, pronto, futuro colega, Andrés García por colaborarnos con todas las imágenes, en las que se evidencia su gran esfuerzo y dedicación, les deseamos éxitos en todo lo que se propongan.

Referencias

Blanco Mederos, F. M., & Lima Reyna, M. T. (2014). Preparación pre protética para implantes dentales mediante elevación del seno maxilar. Presentación de un caso clínico. *Revista Médica Electrónica*, 36, 646-655. Retrieved from http://scielo.sld.cu/scielo.php?script=sci_arttext&pid=S1684-18242014000500012&nrm=iso

Bustillo, D., & Zuloaga, M. (2017). Elevación de piso de seno maxilar con técnica de ventana lateral y colocación simultánea de implantes: reporte de un caso.



Revista clínica de periodoncia, implantología y rehabilitación oral, 10(3), 159-162. doi:10.4067/s0719-01072017000300159

Göçmen, G., & Özkan, Y. (2017). Maxillary Sinus Augmentation for Dental Implants. In *Paranasal Sinuses*.

González Mendoza, E. (2015). Consideraciones técnicas en la elevación activa del seno maxilar. Revisión de la literatura. *Rev ADM*, 72(1), 14-20.

Graves, S., Mahler, B. A., Javid, B., Armellini, D., & Jensen, O. T. (2011). Maxillary all-on-four therapy using angled implants: a 16-month clinical study of 1110 implants in 276 jaws. *Oral Maxillofac Surg Clin North Am*, 23(2), 277-287, vi. doi:10.1016/j.coms.2011.02.002

Heitt, O. (2017). Anatomía del Seno Maxilar. Importancia clínica de las arterias antrales y de los septum. *Rev Col Odont Entre Ríos*, 16, 6-10.

Hernández Tejeda, N., & López Buendía, M. d. C. (2013). Elevación de seno maxilar y colocación simultánea de implantes utilizando plasma rico en factores de crecimiento (PRFC), hidroxiapatita y aloinjerto. Reporte de un caso de siete años. *Revista Odontológica Mexicana*, 17(3), 175-180. doi:10.1016/s1870-199x(13)72035-4

Jiménez Guerra, A., Monsalve Guil, L., Ortiz García, I., España López, A., Segura Egea, J. J., & Velasco Ortega, E. (2015). La elevación del seno maxilar en el tratamiento con implantes dentales: un estudio a 4 años. *Avances en Periodoncia e Implantología Oral*, 27, 145-154. Retrieved from http://scielo.isciii.es/scielo.php?script=sci_arttext&pid=S1699-65852015000300006&nrm=iso



Kim, M. J., Jung, U. W., Kim, C. S., Kim, K. D., Choi, S. H., Kim, C. K., & Cho, K. S. (2006). Maxillary sinus septa: prevalence, height, location, and morphology. A reformatted computed tomography scan analysis. *J Periodontol*, 77(5), 903-908. doi:10.1902/jop.2006.050247

Levin, L., Herzberg, R., Dolev, E., & Schwartz-Arad, D. (2004). Smoking and complications of onlay bone grafts and sinus lift operations. *Int J Oral Maxillofac Implants*, 19(3), 369-373.

Lundgren, S., Cricchio, G., Hallman, M., Jungner, M., Rasmusson, L., & Sennerby, L. (2017). Sinus floor elevation procedures to enable implant placement and integration: techniques, biological aspects and clinical outcomes. *Periodontol 2000*, 73(1), 103-120. doi:10.1111/prd.12165

Malec, M., Smektała, T., Trybek, G., & Sporniak-Tutak, K. (2014). Maxillary sinus septa: prevalence, morphology, diagnostics and implantological implications. Systematic review. *Folia Morphologica*, 73(3), 259-266. doi:10.5603/fm.2014.0041

Maxilofacial, I. (2020). ¿Qué son los Implantes Cigomáticos y Pterigoideos? Retrieved from <https://www.institutomaxilofacial.com/es/tratamiento/implantes-dentales-implantes-zigomaticos-y-pterigoideos/>

Midobuche PEO, L. M., Guizar MJM. (2014). Elevación de seno maxilar y compresión ósea para colocación de implantes dentales. *Rev ADM*, 71, 197-201.

Monje, A., Monje, F., González-García, R., Suarez, F., Galindo-Moreno, P., García-Nogales, A., & Wang, H. L. (2015). Influence of atrophic posterior maxilla



ridge height on bone density and microarchitecture. *Clin Implant Dent Relat Res*, 17(1), 111-119. doi:10.1111/cid.12075

Nasser Nasser, K., Jiménez Guerra, A., Matos Garrido, N., Ortiz García, I., España López, A., Moreno Muñoz, J., . . . Velasco Ortega, E. (2018). El tratamiento con implantes mediante la elevación transcrestal del seno maxilar. Un estudio a 3 años. *Avances en Odontoestomatología*, 34, 151-158. Retrieved from http://scielo.isciii.es/scielo.php?script=sci_arttext&pid=S0213-12852018000300006&nrm=iso

Neugebauer, J., Ritter, L., Mischkowski, R. A., Dreiseidler, T., Scherer, P., Ketterle, M., . . . Zöller, J. E. (2010). Evaluation of maxillary sinus anatomy by cone-beam CT prior to sinus floor elevation. *Int J Oral Maxillofac Implants*, 25(2), 258-265.

Olate, S., Pozzer, L., Luna, A. H. B., Mazonetto, R., Moraes, M. d., & Barbosa, J. R. d. A. (2012). Estudio Retrospectivo de 91 Cirugías de Elevación de Seno Maxilar para Rehabilitación sobre Implantes. *International journal of odontostomatology*, 6, 81-88. Retrieved from https://scielo.conicyt.cl/scielo.php?script=sci_arttext&pid=S0718-381X2012000100012&nrm=iso

Pereira A.S. et al. (2018). Metodología de la investigación científica. [libro electrónico]. Santa María. Ed. UAB / NTE / UFSM. Disponible en: https://repositorio.ufsm.br/bitstream/handle/1/15824/Lic_Computacao_Metodologia-Pesquisa-Cientifica.pdf?sequence=1

Quispe-Damián, D. E., Castro-Ruiz, C. T., & Mendoza-Azpur, G. (2020). Complicaciones quirúrgicas de la elevación de seno maxilar en implantología. *Odovtos International Journal of Dental Sciences*, 22, 61-70. Retrieved from http://www.scielo.sa.cr/scielo.php?script=sci_arttext&pid=S2215-34112020000100061&nrm=iso



Renouard, F., & Nisand, D. (2006). Impact of implant length and diameter on survival rates. *Clin Oral Implants Res*, 17 Suppl 2, 35-51. doi:10.1111/j.1600-0501.2006.01349.x

Trisi, P., & Rao, W. (1999). Bone classification: clinical-histomorphometric comparison. *Clin Oral Implants Res*, 10(1), 1-7. doi:10.1034/j.1600-0501.1999.100101.x

Ulm, C., Kneissel, M., Schedle, A., Solar, P., Matejka, M., Schneider, B., & Donath, K. (1999). Characteristic features of trabecular bone in edentulous maxillae. *Clin Oral Implants Res*, 10(6), 459-467. doi:10.1034/j.1600-0501.1999.100604.x

Velasco-Torres, M., Padial-Molina, M., Alarcón, J. A., O'Valle, F., Catena, A., & Galindo-Moreno, P. (2016). Maxillary Sinus Dimensions With Respect to the Posterior Superior Alveolar Artery Decrease With Tooth Loss. *Implant Dent*, 25(4), 464-470. doi:10.1097/id.0000000000000445

Wang, F., Fan, Z., & Wang, Z. (2016). *Slot-like window technique for maxillary sinus floor elevation.*



Porcentaje de contribución de cada autor en el manuscrito:

Santiago Andrés Avilés Echeverría – 33.33%

Pablo Andrés Hermida Salazar – 33.33%

David Manuel Pineda Álvarez – 33.33%