

UCUENCA

Facultad de Odontología

Carrera de Odontología

“REGENERACIÓN ÓSEA POST EXTRACCIÓN DE REMANENTE RADICULAR
MEDIANTE LA APLICACIÓN DE PLUG Y MEMBRANA DE FIBRINA RICA EN
PLAQUETAS (FRP). REPORTE DE UN CASO CLÍNICO”

Trabajo de titulación previo a la
obtención del título de Odontólogo

Modalidad: Artículo Académico

Autores:

Ana Carolina Camino Carrasco

CI: 1804629325

Correo electrónico: anacarolinacamino@hotmail.com

Pablo Fernando Sánchez Salazar

CI: 0705952521

Correo electrónico: pafer_98@hotmail.com

Tutor:

David Manuel Pineda Álvarez

CI: 0103523916

Cuenca, Ecuador

29-Septiembre-2022

Resumen:

La extracción dental es un tratamiento frecuente en el campo de la odontología que tiene como consecuencia la reabsorción del hueso alveolar, es por eso que se han desarrollado diferentes técnicas para la regeneración del mismo. La fibrina rica en plaquetas (FRP) se define como un concentrado de plaquetas de segunda generación compuesto por leucocitos, plaquetas, citoquinas y factores de crecimiento obtenida mediante la centrifugación de sangre del paciente que favorece la regeneración de tejidos luego de su aplicación en cirugías como la exodoncia. Se realizó la extracción de un remanente radicular con la aplicación de un plug y membrana de FRP, la evaluación postoperatoria se realizó a la semana, a los dos meses y a los cuatro meses de la intervención quirúrgica. El objetivo del estudio es evaluar la influencia de la fibrina rica en plaquetas en la regeneración ósea del alvéolo dentario mediante dos tomografías computarizadas de haz cónico y una radiografía periapical, el dolor postoperatorio y la curación de herida. Los hallazgos tomográficos y radiográficos demuestran que la aplicación de FRP favorece a la regeneración ósea del alvéolo post exodoncia.

Palabras claves: Fibrina rica en plaquetas. Regeneración ósea. Plaquetas. Tomografía computarizada de haz cónico.

Tooth extraction is a frequent treatment in the field of dentistry that results in the reabsorption of the alveolar bone, which is why different techniques have been developed for its regeneration. Platelet-rich fibrin (PRF) is defined as a second-generation platelet concentrate composed of leukocytes, platelets, cytokines and growth factors obtained by centrifugation of the patient's blood that favors tissue regeneration after its application in surgeries such as the exodontics. A root remnant was extracted with the application of a plug and FRP membrane, the postoperative evaluation was carried out one week, two months and four months after the surgical intervention. The objective of the study is to evaluate the influence of platelet-rich fibrin on bone regeneration of the dental alveolus by means of two cone beam computed tomography scans and a periapical radiograph, postoperative pain and wound healing. The tomographic and radiographic findings show that the application of FRP favors the bone regeneration of the post extraction alveolus.


Keywords: Platelet-rich fibrin. Bone regeneration. Platelets. Cone beam computer tomography.

Cláusula de licencia y autorización para publicación en el Repositorio Institucional

Ana Carolina Camino Carrasco en calidad de autor/a y titular de los derechos morales y patrimoniales del trabajo de titulación "REGENERACIÓN ÓSEA POST EXTRACCIÓN DE REMANENTE RADICULAR MEDIANTE LA APLICACIÓN DE PLUG Y MEMBRANA DE FIBRINA RICA EN PLAQUETAS (FRP). REPORTE DE UN CASO CLÍNICO", de conformidad con el Art. 114 del CÓDIGO ORGÁNICO DE LA ECONOMÍA SOCIAL DE LOS CONOCIMIENTOS, CREATIVIDAD E INNOVACIÓN reconozco a favor de la Universidad de Cuenca una licencia gratuita, intransferible y no exclusiva para el uso no comercial de la obra, con fines estrictamente académicos.

Asimismo, autorizo a la Universidad de Cuenca para que realice la publicación de este trabajo de titulación en el repositorio institucional, de conformidad a lo dispuesto en el Art. 144 de la Ley Orgánica de Educación Superior.

Cuenca, 29 de septiembre del 2022



Ana Carolina Camino Carrasco

C.I: 1804629325

Cláusula de licencia y autorización para publicación en el Repositorio Institucional

Pablo Fernando Sánchez Salazar en calidad de autor/a y titular de los derechos morales y patrimoniales del trabajo de titulación "REGENERACIÓN ÓSEA POST EXTRACCIÓN DE REMANENTE RADICULAR MEDIANTE LA APLICACIÓN DE PLUG Y MEMBRANA DE FIBRINA RICA EN PLAQUETAS (FRP). REPORTE DE UN CASO CLÍNICO", de conformidad con el Art. 114 del CÓDIGO ORGÁNICO DE LA ECONOMÍA SOCIAL DE LOS CONOCIMIENTOS, CREATIVIDAD E INNOVACIÓN reconozco a favor de la Universidad de Cuenca una licencia gratuita, intransferible y no exclusiva para el uso no comercial de la obra, con fines estrictamente académicos.

Asimismo, autorizo a la Universidad de Cuenca para que realice la publicación de este trabajo de titulación en el repositorio institucional, de conformidad a lo dispuesto en el Art. 144 de la Ley Orgánica de Educación Superior.

Cuenca, 29 de septiembre del 2022



Pablo Fernando Sánchez Salazar

C.I: 0705952521

Cláusula de Propiedad Intelectual

Ana Carolina Camino Carrasco, autor/a del trabajo de titulación "REGENERACIÓN ÓSEA POST EXTRACCIÓN DE REMANENTE RADICULAR MEDIANTE LA APLICACIÓN DE PLUG Y MEMBRANA DE FIBRINA RICA EN PLAQUETAS (FRP). REPORTE DE UN CASO CLÍNICO" certifico que todas las ideas, opiniones y contenidos expuestos en la presente investigación son de exclusiva responsabilidad de su autor/a.

Cuenca, 29 de septiembre del 2022




Ana Carolina Camino Carrasco

C.I: 1804629325

Cláusula de Propiedad Intelectual

Pablo Fernando Sánchez Salazar, autor/a del trabajo de titulación "REGENERACIÓN ÓSEA POST EXTRACCIÓN DE REMANENTE RADICULAR MEDIANTE LA APLICACIÓN DE PLUG Y MEMBRANA DE FIBRINA RICA EN PLAQUETAS (FRP). REPORTE DE UN CASO CLÍNICO" certifico que todas las ideas, opiniones y contenidos expuestos en la presente investigación son de exclusiva responsabilidad de su autor/a.

Cuenca, 29 de septiembre del 2022



Pablo Fernando Sánchez Salazar

C.I: 0705952521

1. Introducción

La extracción dental está indicada por una amplia variedad de razones, como caries dental profunda, enfermedad periodontal terminal que puede afectar gravemente a los tejidos de soporte o su vez por pérdida total de la corona (1). El alveolo después de una exodoncia cicatriza por segunda intención regenerando el tejido óseo, proceso que implica una prolongada recuperación postoperatoria(2). Para reducir los cambios dimensionales en el hueso alveolar se pueden adoptar diferentes técnicas con el fin de mejorar el proceso de regeneración en el alveolo de la extracción como el relleno del mismo con injertos óseos autógenos o sustitutos óseos y la regeneración ósea guiada o el uso de diversas moléculas promotoras del hueso como derivados de la matriz del esmalte, factores de crecimiento y diferenciación y concentrados de plaquetas autólogas (1).

Las plaquetas juegan un papel importante en la hemostasia y en el proceso de regeneración. Luego de su activación los gránulos α de las plaquetas liberan más de 30 citoquinas, incluidos 7 factores de crecimiento como el factor de crecimiento derivado de plaquetas (PDGF) 2 de los factores de crecimiento transformantes (TGF- β 1 y TGF- β 2), factor de crecimiento endotelial vascular (VEGF), factor de crecimiento similar a la insulina (IGF) y factor de crecimiento epidérmico (EGF) y también principios activos como serotonina, catecolaminas, factor de von Willebrand, proacelerina, osteonectina y proteínas antimicrobianas (1).

La fibrina rica en plaquetas (FRP) es considerada uno de los productos derivados de la sangre, utilizados con el fin de curar una herida y promover la coagulación; desarrollada en Francia por Choukroun en el año 2001(3). La misma es un conglomerado plaquetario de segunda generación que se adquiere a través de una membrana de fibrina, la cual contiene componentes favorables de la sangre como factores de crecimiento con sus respectivas funciones estimuladoras biológicas, quimiotácticas, proliferativas y de diferenciación celular que beneficia a los actos quirúrgicos permitiendo una estimulación al proceso regenerativo(4). Así pues el FRP ha sido ampliamente utilizado como un biomaterial autólogo y se ha descrito su uso en especialidades odontológicas. Sus ventajas incluyen la fácil preparación a diferencia del plasma rico en plaquetas ya que esta técnica no requiere de un anticoagulante ni de un agente gelificante (5).

El propósito del presente estudio consiste reportar un caso clínico en el que se ve la influencia de la fibrina rica en plaquetas en la regeneración ósea del alvéolo dentario a través de un seguimiento postquirúrgico de cuatro meses de evolución mediante una

tomografía computarizada de haz cónico además una radiografía periapical tomada a los dos meses.

2. Obtención del FRP

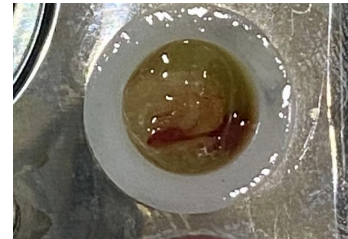
El FRP se define como un material autólogo lo que significa que se obtiene de la propia sangre del paciente. Cada tubo de sangre equivale a una membrana de fibrina, el fibrinógeno se concentra inicialmente en la parte media-alta del tubo de muestra, posteriormente la trombina circulante la transformará en fibrina, creando un coágulo que se localiza en la parte media del mismo tras la centrifugación, los eritrocitos en la parte baja y el plasma celular en la parte superior (fig. 2) (6).



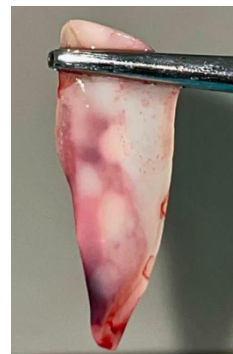
El éxito de esta técnica va a depender de la velocidad con la que se recolecta la sangre y se transfiere a la centrifuga ya que la sangre comienza a coagular casi inmediato después del contacto con el tubo de vidrio(fig. 3) (7).



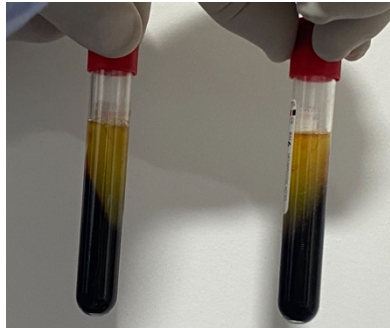
En este caso se tomaron dos tubos de 10ml de sangre de la vena antecubital de la paciente mediante la introducción de una aguja G21 y se colocó en 2 tubos colectores del sistema BD VACUTAINER, y se realizó su inmediata centrifugación sin anticoagulantes por un total de 10 minutos a 1659 rpm, el plug de fibrina rica en plaquetas se obtiene insertando el coágulo en un dispositivo redondo y aplicando presión por 5 minutos, (fig 4 y 5).



Luego de eso el plug tendrá elasticidad y consistencia suficiente para ser trasladado y adaptado en a la zona quirúrgica.(8) Por otro lado la membrana se obtiene por compresión mediante la deshidratación del coágulo con la ayuda del instrumental adecuado(fig. 6 y 7) (9). La membrana de FRP se caracteriza por su excelente función mecánica que permite la protección temprana de la herida y la ayuda en el cierre primario de los tejidos blandos, posee un alto contenido de factores de crecimiento, la liberación de citoquinas es gradual de las plaquetas y leucocitos a medida que se produce la reabsorción fisiológica de la matriz de fibrina, permitiendo así regular fenómenos inflamatorios en los tejidos heridos (10).

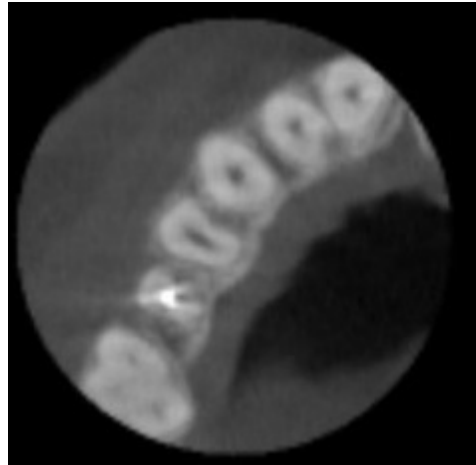
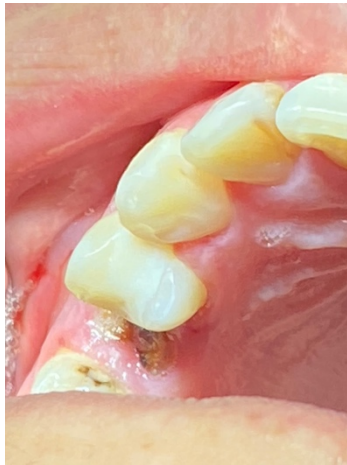

El plug y la membrana se puede insertar directamente en el lecho quirúrgico. Cabe mencionar que los tubos recolectores de sangres deben estar certificados según la norma ISO 10993 (fig.8) ya que los tubos estándar contienen partículas de sílice que pueden inducir citotoxicidad, mutagenicidad, irritación dérmica y hemólisis; también se debe tomar en cuenta que la manipulación manual de las membranas puede añadir microorganismos y contaminantes ambientales indeseados previamente a su aplicación [\(11\)](#).



3. Reporte de caso

Paciente del sexo femenino, de 40 años de edad, acude a consulta con indicación de extracción de remanente radicular del segundo premolar superior derecho (pieza dental 1.5). Se realizó anamnesis y examen clínico donde se confirma la necesidad de extracción del órgano dental. (fig. 9) En la tomografía computarizada de haz cónico (CBCT) se observó una zona hipodensa apical. (fig. 10 y 11) Posteriormente se solicitó exámenes sanguíneos prequirúrgicos.



En el examen de sangre se evidencian valores dentro de rangos quirúrgicos, razón por la cual se procedió a realizar el procedimiento quirúrgico; no sin antes firmar un consentimiento informado aceptando el tratamiento previamente explicado a la paciente (tabla 1).

	Resultados	Unidades	Rango de Referencia
HEMOGRAMA			
Recuento de Leucocitos	6,100	mm ³	4,000 – 10,000
Hemoglobina	14.4	g/dl	12.5 – 15.5
Hematocrito	45	%	36 – 48
Formula Leucocitaria			
- Neutrófilos	60	%	35 – 70
- Linfocitos	36	%	20 – 50
- Eosinófilos	1	%	0 – 5
- Basófilos	0	%	0 – 2
- Monocitos	3	%	0 – 10
VSG (Volumen de Sedimentación Globular)	6	mm/H	0 – 10
HEMOSTASIA			
TP (Tiempo de Protrombina)	12.9	Segundos	11 – 13
TPT (Tiempo de Tromboplastina)	28.9	Segundos	20 – 45
Tiempo de Sangría	2	Minutos	1 – 3
Tiempo de Coagulación	8	Minutos	6 – 12
Retracción de Coágulo	Normoretráctil	-	-
Recuento de Plaquetas	304,000	mm ³	150,000 – 400,000
QUIMICA SANGUINEA			
Glucosa	84.63	mg/dl	70 – 110
Urea	28.72	mg/dl	10 – 50
Creatinina	0.70	mg/dl	0.4 – 0.9



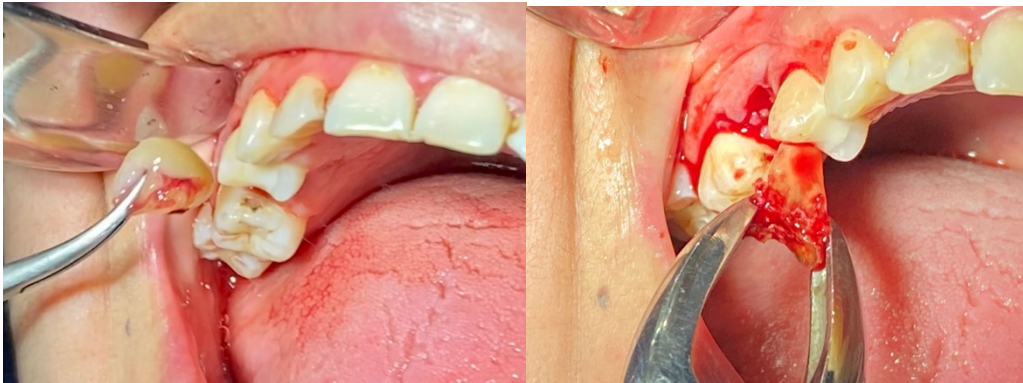

UNIVERSIDAD DE CUENCA
FACULTAD DE ODONTOLOGIA
LABORATORIO CLINICO

Lcda. Viviana Gualipa.
LABORATORISTA CLINICO

Simultáneamente al proceso de obtención del FRP (plug y membrana) se realizó la extracción quirúrgica del remanente radicular de forma atraumática.

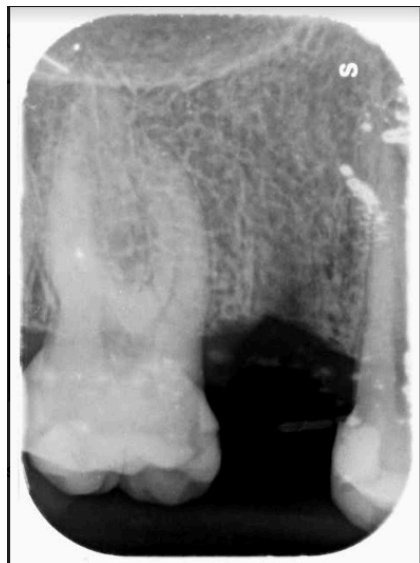Siguiendo el siguiente protocolo:

1. **Asepsia y antisepsia:** Mediante clorhexidina al 0.12% intraoral, merthiolate blanco perioral y colocación de campos estériles.
2. **Anestesia:** Infiltrativa local con lidocaína al 2% con epinefrina 1:100000 por la zona vestibular y palatina.
3. **Incisión:** De tipo triangular mediante abordaje sulcular y descarga mesial y distal a la pieza a extraer.
4. **Levantamiento de colgajo:** De espesor completo mucoperióstico mediante periostotomo romo.
5. **Luxación:** A través de movimientos rotativos leves de cuña y de palanca con elevador apexo.
6. **Extracción propiamente dicha:** Aplicando movimiento expulsivo hacia oclusal mediante presión con sacabocados de fórceps 150 sobre el remanente radicular(fig12).
7. **Lavado e irrigación:** Con suero fisiológico abundante

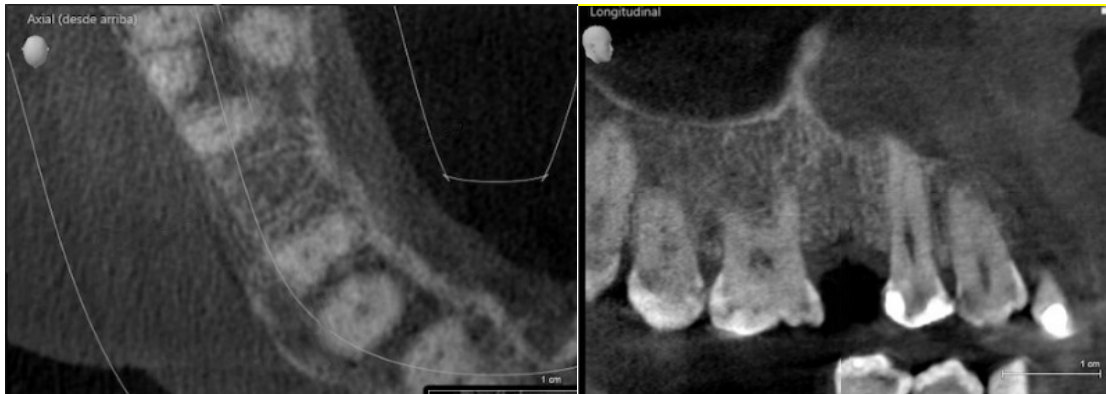

Una vez retirado realizado el protocolo anterior el alveolo se encuentra listo para la recepción del plug de FRP (fig.13). El plug fue preparado con respecto a la forma del alveolo para su debida adaptación y tamaño del mismo y también se adaptó la membrana entre el surco gingival y el paladar posteriormente se realizó pequeñas incisiones de tipo acordeón en el colgajo mucoperióstico para permitir su correcta adaptación sobre la herida para finalmente llevar a cabo sutura de la incisión con hilo de nylon 4 ceros sin complicación alguna para ser evaluada y realizar la remoción de los puntos luego de 10 días. A los diez días en su control, la paciente presenta una evolución favorable de la herida, ausencia de dolor o molestias en la zona quirúrgica, no se encuentran secreciones ni dehiscencias de la herida, por lo que se realiza el retiro de los puntos de sutura.

A los 2 meses de la cirugía se realizó una radiografía periapical de control (fig. 14) en la cual se observa una evolución favorable en la regeneración ósea con un trabeculado normal.



A los 4 meses de evolución se evidenció en una tomografía de haz de cono zonas de densidad similar al trabeculado óseo normal presentándose preservación de altura así como vestíbulo palatina.(fig. 15 y 16).



4. Discusión

El empleo de FRP es una técnica simple cuyo objetivo es promover una mejor regeneración ósea en un menor periodo de tiempo. Yerke y cols. en su estudio demostraron que el uso de FRP como biomaterial para la regeneración ósea en alveolos dentarios postexodoncia tiene la propiedad de restablecer el mineral óseo de manera acelerada ya que logra grado de regeneración significativo a los 21 días de ser colocado cuando fisiológicamente se necesitan 130 días para alcanzar un grado mínimo admisible de regeneración (12). En el presente estudio se pudo comprobar que la aplicación de FRP resulta una técnica efectiva si de regeneración ósea se habla. La fibrina se la define como una molécula activa de fibrinógeno plasmático y conjuntamente con las plaquetas ayudan y aceleran la hemostasia y cicatrización de los tejidos (13). Los factores de crecimiento son intermediarios biológicos encargados de la proliferación, diferenciación y quimotaxis celular, en el proceso de cicatrización estos factores de crecimiento son liberados cuando las plaquetas se degranulan lo que significa que si existe un mayor número de plaquetas se liberará un mayor número de factores de crecimiento y la regeneración ósea y cicatrización será más rápida que el proceso fisiológico (14). Además otros autores (15),(16),(17),(18),(19) en sus diferentes estudios afirman que se evidencia significativamente una mejora en las características clínicas gingivales, inflamación, preservación del reborde alveolar y en la cicatrización del tejido tanto blando como duro con el uso de FRP como terapia conjunta a la fase quirúrgica. A los 60 días realizada la cirugía se observa en la radiografía periapical de control regeneración ósea en el alvéolo involucrado lo; sin embargo en el estudio

realizado por Fernandez y Bohorquez(19) evidenciaron regeneración moderada en la zona a los 90 días del procedimiento.

5. Conclusión

La obtención de la fibrina rica en plaquetas es una técnica simple, segura y económica que se realiza simultáneamente con el procedimiento quirúrgico por lo tanto no requiere de mayores exigencias por parte del paciente ni del operador, además es un biomaterial autólogo y de cicatrización mismo que no requiere de componentes adicionales para su elaboración. En el presente estudio se demuestra que el FRP es efectivo por la liberación de todos sus componentes ya que reduce la morbilidad posquirúrgica y no se evidencia dolor, edema ni secreciones; sin embargo se necesitan de más estudios que utilicen este biomaterial en diferentes alveolos postextracción para determinar con mayor exactitud el tiempo que toma la regeneración ósea con FRP. En el caso presentado se evidencia a los 60 días en la radiografía periapical y a los 120 días en la imagen tomográfica regeneración ósea en el alveolo dentario en cuestión y no se observa reabsorción en el hueso por lo que el resultado es favorable y de carácter positivo para el empleo de fibrina rica en plaqueta como coadyuvante post quirúrgico.

Agradecimientos

El presente trabajo de investigación fue realizado gracias al apoyo de la Dirección de Investigación de la Universidad de Cuenca, y del Doctor David Pineda quien con mucho empeño nos inculcó las bases necesarias para poder realizar este estudio.

Referencias Bibliográficas

1. Kailas T. Gawai CRS. Clinical Evaluation of Use of Platelet Rich Plasma in Bone Healing. Journal of Maxillofacial & Oral Surgery. 2015 Mar;14(1):67.
2. Quincho-Rosales DA, Evaristo-Chiyong T, Portocarrero-Gallardo MG, Churampi-Mancilla DV, Chui-Galván S, Grados-Pomarino S. Efecto del plasma rico en plaquetas en la regeneración ósea posexodoncia del tercer molar impactado evaluado a través de tomografía computarizada Cone Beam. Diagnóstico. 2021 Jun 22;60(2):71–8.
3. Meza-Mauricio EJ, Lecca-Rojas MP, Correa-Quispilaya E, Ríos-Villasis K. Fibrina rica en plaquetas y su aplicación en periodoncia: revisión de literatura. Rev Estomatol Herediana. 2014;24(4):287–93.
4. Valero N. Rich fibrin in platelets (PRF) as biomaterial and its application in mouth surgery. Literature review. 2019 [Internet]. redib.org. [cited 2022 Apr 4]. Available from:https://redib.org/Record/oai_articulo2010580-fibrina-rica-en-plaquetas-prf-como-biomaterial-y-su-aplicación-en-cirug%C3%ADa-bucal-revisión-de-literatura
5. Toffler M. Introducing Choukroun's Platelet Rich Fibrin (PRF) to the Reconstructive Surgery. New York City. 2009 [cited 2022 Apr 5]. Available from:<https://www.michaeltoffler.com/introducing-choukrouns-platelet-rich-fibrin-prf-to-the-reconstructive-surgery-milieu/>
6. Salgado P. Nuevas tendencias en regeneración tisular: fibrina rica en plaquetas y leucocitos. Revista Española de Cirugía Oral y Maxilofacial. 2017 Apr 1;39(2):91–8.
7. Schifferli Lizasoain B, Vásquez Jiménez M. Estudio comparativo del uso de fibrina rica en plaquetas en alveolos post exodoncia compleja [Internet]. Universidad Finis Terrae (Chile) - Facultad de Odontología; 2017. Available from: <http://hdl.handle.net/20.500.12254/558>
8. Sciani V, Rodriguez K, Bissoni M, Nuñez M, Gomes I, Suarez J. Utilización de Fibrina Rica en Plaquetas y leucocitos L– PRF en defectos de lesiones periapicales y periodontales de larga evolución [Internet]. Available from: <https://rcoe.es/articulo/106/utilizacin-de>

9. Natarajan M. Platelet Rich Fibrin - its applications in Dentistry and its preparation technique [Internet]. Vol. 04, Dental Health: Current Research. 2018. Available from: <http://dx.doi.org/10.4172/2470-0886-c5-024>
10. Valladares Maturrano R del P. Densidad de la neoformación ósea en defectos con xenoinjerto cubiertos con membrana de fibrina rica en plaquetas y membrana de colágeno: estudio histomorfométrico en conejos (*Oryctolagus Cuniculus New Zealand*) [Internet]. Universidad Peruana Cayetano Heredia; 2018 [cited 2022 May 19]. Available from: <https://repositorio.upch.edu.pe/handle/20.500.12866/6453>
11. O'Connell S. Safety issues associated with platelet-rich fibrin method. Oral Surg Oral Med Oral Pathol Oral Radiol Endod. 2007 May;103(5):587; author reply 587–93.
12. Yerke LM, Jamjoom A, Zahid TM, Cohen RE. The Effect of Platelet-Rich Fibrin, Calcium Sulfate Hemihydrate, Platelet-Rich Plasma and Resorbable Collagen on Soft Tissue Closure of Extraction Sites. J Funct Biomater. 2017 May 25;8(2):17.
13. López-Pagán E, Pascual-Serna AC. Fibrina rica en plaquetas en la cicatrización de los tejidos periodontales [Internet]. Vol. 23, Odontología Sanmarquina. 2020. p. 43–50. Available from: <http://dx.doi.org/10.15381/os.v23i1.17506>
14. Paredes A, Ortega O, Bustillos L, Velasco G. Análisis comparativo de la regeneración ósea obtenida con Quitosano y plasma rico en Fibrina [Internet]. [cited 2022 Apr 20]. Available from: <https://www.actaodontologica.com/ediciones/2014/2/art-2/>
15. Lobatón A, Mantilla A, Felzani R, Suarez D, Gonzales A. Efecto de la fibrina rica en plaquetas para la cicatrización de tejidos blandos post - exodoncia de terceros molares inferiores retenidos [Internet]. [cited 2022 Apr 6]. Available from: <https://www.actaodontologica.com/ediciones/2015/3/art-11/>
16. García R. Uso de PRF (Fibrina rica en plaquetas) en preservación de reborde alveolar. Estudio clínico descriptivo [Internet]. 2016 [cited 2022 Apr 6]. Available from: <http://bdigital.unal.edu.co/55734/>

17. Guzmán Castillo GF, Paltas Miranda ME, Benenaula Bojorque JA, Núñez Barragán KI, Simbaña García DV. Cicatrización de tejido óseo y gingival en cirugías de terceros molares inferiores. Estudio comparativo entre el uso de fibrina rica en plaquetas versus cicatrización fisiológica. Revista odontológica mexicana. 2017;21(2):114–20.
 18. Vento V.. Efecto clinico del plasma rico en fibrina (PRF) como terapia conjunta a la fase quirurgica en el tratamiento de la periodontitis cronica [Internet]. Universidad Nacional Mayor de San Marcos; 2015 [cited 2022 Apr 6]. Available from: <https://cybertesis.unmsm.edu.pe/handle/20.500.12672/4017>
 19. Fernandez L, Bohorquez V. Regeneración tisular en alveólos postexodoncia de terceros molares inferiores incluidos utilizando plasma rico en plaquetas, hidroxiapatita y fibrina rica en plaquetas. [cited 2022 Apr 20]. Available from: <http://bdigital2.ula.ve:8080/xmlui/bitstream/handle/654321/6593/fernandezybohorquez..pdf?sequence=1&isAllowed=y>
-