

UCUENCA

Facultad de Odontología

Carrera de Odontología

“Comparación entre CBCT y panorámica para evaluar relación del seno maxilar y dientes posteriores maxilares”

Trabajo de titulación previo a la obtención del título de Odontólogo.

Modalidad: Artículo Académico

Autoras:

Adriana Doménica Gavilanes Barbecho

CI: 0107255440

Correo electrónico: domegavilanes16@gmail.com

Evelyn Gissella Herrera Albarrazin

CI: 0705823821

Correo electrónico: evelynherrera.962@gmail.com

Tutor:

Marcelo Enrique Cazar Almache

CI: 0102408036

Cuenca, Ecuador

28-septiembre-2022

Resumen:

Objetivo: Proporcionar al odontólogo un análisis objetivo sobre los métodos radiográficos útiles para evaluar la relación entre las raíces de los dientes posteriores superiores y el seno maxilar. **Metodología:** Realizamos una revisión integrativa de la literatura, utilizamos 23 artículos publicados en inglés de los últimos doce años, dentro de la base de datos PubMed y un agregado de búsqueda manual. **Resultados:** Después de usar nuestros criterios de inclusión y exclusión se eligió un total de 23 artículos para la elaboración de esta revisión literaria y un libro. **Discusión:** Durante ciertos procedimientos dentales en el maxilar superior existe el riesgo de lesionar el seno maxilar, es importante para ello evaluar radiográficamente al paciente antes de realizar cualquier procedimiento. Si bien las radiografías panorámicas son de bajo costo y nos ofrecen una visualización necesaria para detectar la relación de los dientes posteriores superiores con el seno maxilar, existen casos en los que estas imágenes no son totalmente precisas y se requiere solicitar un estudio CBCT. **Conclusión:** La imagen panorámica es útil para el análisis de las raíces de los dientes y el seno maxilar siempre y cuando los dientes no se desplacen hacia el seno, pero la imagen CBCT es incomparable en cuanto a su veracidad en la posición de las distintas estructuras craneofaciales, sin embargo, para la decisión final debe valorar factores como: pieza dental a evaluar, sexo y edad, el precio de cada estudio, dosis de la radiación y la necesidad dependiendo de cada caso.

Palabras claves: Seno maxilar. Piso de seno maxilar. Radiografía panorámica. Estudio Tomografía Computarizada de Haz Cónico (CBCT). Raíces de dientes posteriores.

Abstract:

Objective: To provide the dentist with an objective analysis of the radiographic methods useful to evaluate the relationship between the roots of the maxillary posterior teeth and the maxillary sinus. **Methodology:** We carried out an integrative review of the literature, we used 23 articles published in English from the last twelve years, within the PubMed database and a manual search aggregate. **Results:** After using our inclusion and exclusion criteria, a total of 23 articles were chosen for the elaboration of this literary review and one book. **Discussion:** During certain dental procedures in the upper jaw there is a risk of injuring the maxillary sinus, it is important to radiographically evaluate the patient before performing any procedure. Although panoramic radiographs are inexpensive and offer us the necessary visualization to detect the relationship of the upper posterior teeth with the maxillary sinus, there are cases in which these images are not totally accurate and a CBCT study is required. **Conclusion:** The panoramic image is useful for the analysis of the roots of the teeth and the maxillary sinus as long as the teeth do not move towards the sinus, but the CBCT image is incomparable in terms of its accuracy in the position of the different structures. However, for the final decision, is important factors such as: dental piece to be evaluated, sex and age, the price of each study, radiation dose and the need depending on each case.

Keywords:Maxillary sinus. Maxillary sinus floor. Panoramic radiography. Cone Beam Computed Tomography . Roots of posterior teeth.

Cláusula de licencia y autorización para publicación en el Repositorio Institucional

Adriana Doménica Gavilanes Barbecho, en calidad de autor/a y titular de los derechos morales y patrimoniales del trabajo de titulación "Comparación entre CBCT y panorámica para evaluar relación del seno maxilar y dientes posteriores maxilares", de conformidad con el Art. 114 del CÓDIGO ORGÁNICO DE LA ECONOMÍA SOCIAL DE LOS CONOCIMIENTOS, CREATIVIDAD E INNOVACIÓN reconozco a favor de la Universidad de Cuenca una licencia gratuita, intransferible y no exclusiva para el uso no comercial de la obra, con fines estrictamente académicos.

Asimismo, autorizo a la Universidad de Cuenca para que realice la publicación de este trabajo de titulación en el repositorio institucional, de conformidad a lo dispuesto en el Art. 144 de la Ley Orgánica de Educación Superior.

Cuenca, 28 de Septiembre del 2022.



Adriana Doménica Gavilanes Barbecho

C.I: 010725544-0

Cláusula de licencia y autorización para publicación en el Repositorio Institucional

Evelyn Gissella Herrera Albarrazin, en calidad de autor/a y titular de los derechos morales y patrimoniales del trabajo de titulación "Comparación entre CBCT y panorámica para evaluar relación del seno maxilar y dientes posteriores maxilares", de conformidad con el Art. 114 del CÓDIGO ORGÁNICO DE LA ECONOMÍA SOCIAL DE LOS CONOCIMIENTOS, CREATIVIDAD E INNOVACIÓN reconozco a favor de la Universidad de Cuenca una licencia gratuita, intransferible y no exclusiva para el uso no comercial de la obra, con fines estrictamente académicos.

Asimismo, autorizo a la Universidad de Cuenca para que realice la publicación de este trabajo de titulación en el repositorio institucional, de conformidad a lo dispuesto en el Art. 144 de la Ley Orgánica de Educación Superior.

Cuenca, 28 de Septiembre del 2022.



Evelyn Gissella Herrera Albarrazin

C.I: 0705823821

Cláusula de Propiedad Intelectual

Adriana Doménica Gavilanes Barbecho, autora del trabajo de titulación "Comparación entre CBCT y panorámica para evaluar relación del seno maxilar y dientes posteriores maxilares", certifico que todas las ideas, opiniones y contenidos expuestos en la presente investigación son de exclusiva responsabilidad de su autora.

Cuenca, 28 de Septiembre del 2022.



Adriana Doménica Gavilanes Barbecho

C.I: 010725544-0

Cláusula de Propiedad Intelectual

Evelyn Gissella Herrera Albarrazin, autora del trabajo de titulación "Comparación entre CBCT y panorámica para evaluar relación del seno maxilar y dientes posteriores maxilares", certifico que todas las ideas, opiniones y contenidos expuestos en la presente investigación son de exclusiva responsabilidad de su autora.

Cuenca, 28 de Septiembre del 2022.



Evelyn Gissella Herrera Albarrazin

C.I: 0705823821

1. Introducción

El seno paranasal más grande es el seno maxilar o denominado también como Antro de Highmore, este se desarrolla durante la décima semana prenatal (Whyte et al., 2019). El seno maxilar tiene una forma piramidal, su tamaño promedio es de 36 a 45 mm de altura, 23 a 25 mm de ancho con un volumen de 15 ml en promedio (Bathla et al., 2018). Esta cavidad está formada por cuatro paredes, una base que se halla formada por la pared lateral de la nariz y un vértice que corresponde al proceso cigomático (Alqahtani et al., 2020). Se ubica dentro del cuerpo del hueso maxilar en el lado lateral de la cavidad nasal (Rouviere, 2005).

El crecimiento del Antro de Highmore se da en la región medial de la cara, por lo que influye en el desarrollo y contorno facial, además forma crestas en la región de las raíces de los dientes posteriores (Atul et al., 2005). El tamaño y la forma del seno maxilar están determinados, pero no limitados por las estructuras óseas que lo rodean (Lorkiewicz-Muszyńska et al., 2015).

Al seno maxilar lo conforman el proceso alveolar del maxilar y se sitúa 5 mm por debajo del piso nasal alrededor de los 20 años (Gu et al., 2018). La topografía de la pared inferior o piso del seno maxilar (PSM) es variable, puede presentarse curva, irregular o plana. El PSM está compuesto por hueso basal y alveolar que está formado por una placa cortical que entra en contacto con los dientes, su proximidad anatómica con las raíces de los dientes superiores posteriores (DPS) puede ocasionar complicaciones (Fry et al., 2018).

El estudio de la relación del PSM y las raíces de los DPS es muy importante en la práctica clínica especialmente durante la colocación de implantes, cirugía dentoalveolar, ortodoncia o procedimientos de endodoncia. El seno maxilar se encuentra revestido por una membrana de Schneider por lo que su perforación puede producir una comunicación entre el PSM y el tejido periapical infectado, lo que daría como resultado una sinusitis aguda o crónica (Motiwala et al., 2021).

La distancia entre el piso del seno maxilar (PSM) y las raíces de los DPS, al igual que la altura del reborde alveolar se va reduciendo con la edad (Bozhikova et al., 2021). Como es de conocimiento, el nivel del piso del seno maxilar presenta variaciones con la edad, se nivela con el piso nasal aproximadamente a los 12 años y alcanza su punto más bajo alrededor de los 20 años con la erupción de los terceros molares (Tian et al., 2016).

Las raíces de los DPS que con mayor frecuencia se reconocen que sobresalen en el seno maxilar son la raíz mesiovestibular del segundo molar, seguida de la raíz palatina del primer molar y la raíz más alejada del seno fue la raíz bucal del primer y segundo premolar (Kilic et al., 2010).

Existen varios métodos de imagen odontológica como la radiografía periapical, panorámica y la tomografía computarizada de haz cónico (CBCT), que comúnmente se usan para evaluar la relación entre la pared inferior del seno maxilar y las raíces de los dientes superiores posteriores (Ok et al., 2014). Sin embargo, los métodos más utilizados son la radiografía panorámica y el estudio CBCT. La radiografía panorámica (PR) en 2D se dio a conocer en la década 1960, dicho método radiográfico era tradicionalmente el más utilizado debido a su bajo costo, baja dosis de exposición a la radiación, además que permitía la evaluación de la relación entre el PSM y DPS,

sin embargo, presenta desventajas como distorsión de la imagen, superposición de las estructuras anatómicas, aumentos horizontales y verticales (Ok et al., 2014).

A final de la década de 1990 se introdujo la imagen CBCT, un método innovador en 3D, el cual representaba un mayor costo, dosis de radiación entre 5 a 20 veces mayor que la imagen panorámica, pero con la ventaja que permitía visualizar la imagen en 3 dimensiones, destacando como método radiográfico en el campo de odontología para evaluar de una manera más clara y objetiva la relación del seno maxilar con las raíces de los DPS, ya que al realizar un tratamiento de endodoncia y extracción dental existe la posibilidad de penetración sinusal, formación de una comunicación oroantral (OAC) y el desplazamiento de la raíz hacia el seno, con dicho método se puede garantizar un buen diagnóstico y planificación (Themkumkwun, et al., 2019) (Sun et al., 2018).

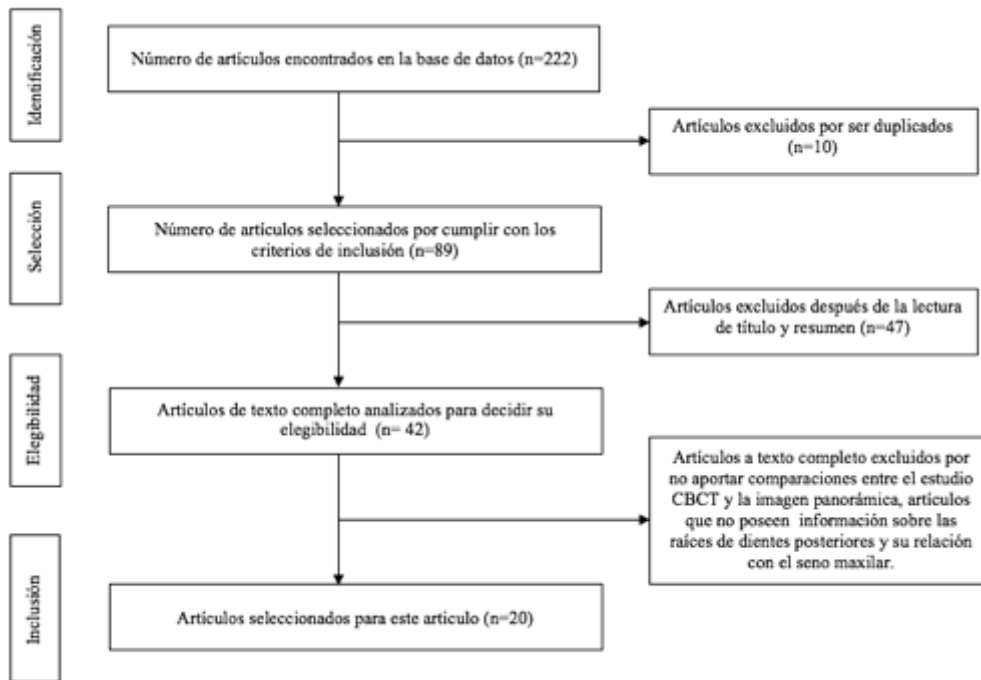
Esta revisión tiene como objetivo proporcionar al odontólogo información relevante para la toma de decisión acerca de cuándo elegir entre la radiografía panorámica y el estudio CBCT para la planificación de procedimientos odontológicos en el maxilar superior evaluando la relación de los dientes posteriores superiores y el piso del seno maxilar.

2. Metodología

Este estudio se trata de una revisión integrativa de la literatura, donde se realiza una investigación a partir de la base de datos PubMed y búsqueda manual. Según Guirao (2015) este tipo de revisión tiene como objetivo sintetizar la metodología usada en la investigación y aportar una conceptualización más profunda sobre el tema estudiado. La búsqueda electrónica se basó en las características del seno maxilar, así como la relación de este con las raíces de los molares maxilares posteriores, el uso de los métodos de imagen médica como son la radiografía panorámica y la imagen CBCT. Se realizó una búsqueda de la bibliografía en la base de datos digitales de la biblioteca US National Library of Medicine National Institutes of Health (PubMed), para obtener un mayor alcance en la búsqueda de los estudios se combinó DeCS, MeSH y palabras claves con los operadores booleanos "AND", "OR": Maxillary sinus, Maxillary Sinus floor, Tooth Root, Cone-beam computed tomography, Radiography panoramic. Los criterios de inclusión usados para esta revisión fueron: registros con características del seno maxilar, y registros con características del seno maxilar con relación con los molares maxilares posteriores, literatura dentro de los años 2010-2022 y en idioma inglés. De esta búsqueda obtuvimos en primera instancia 222 artículos como resultado, al aplicar nuestros criterios de inclusión se redujeron a 89 estudios, que después de un análisis rápido de título y resumen de los artículos resultaron 42 artículos para lectura completa. Finalmente, se seleccionaron 23 artículos para la realización de este artículo, adjuntamos además información de una búsqueda manual de evidencia científica tipo 5, libro de Rouviere. En la búsqueda se consideró la siguiente pregunta: ¿En qué casos son necesarios solicitar un CBCT antes que la radiografía panorámica para planificar procedimientos dentales en el maxilar superior?

A continuación, se presenta imagen de diagrama de flujo donde explicamos la disminución de artículos a medida que aplicamos criterios de inclusión y exclusión hasta alcanzar los artículos utilizados para esta revisión.

Fig. 1 Diagrama de flujo Prisma de los registros recopilados para este estudio.



Fuente: Autores (2022)

3. Resultados

La búsqueda inicial en la base de datos arrojó 222 resultados en inglés. Se excluyeron artículos que no cumplían con los criterios de inclusión, y que no aportaban con información para la realización de este artículo. Es así que para la realización de esta revisión integrativa de la literatura se eligieron 23 artículos para el análisis completo además de información de búsqueda manual correspondiente a la opinión de experto.

Después de realizar esta revisión de la literatura corroboramos que la imagen panorámica es usada para la evaluación de la posición de las raíces de los dientes posteriores con el seno maxilar, pero al tener limitación en cuanto a su imagen de dos dimensiones otros autores mencionan que la precisión de la imagen CBCT se encuentra superior para dicha valoración.

Para algunos autores la decisión entre la imagen panorámica o la imagen CBCT debe tomar en cuenta ciertos factores como son: la evaluación de los dientes que con mayor frecuencia se encuentran desplazados hacia el seno, el costo y exposición de cada método radiográfico, y la calidad de evaluación radiográfica de cada profesional.

De los artículos seleccionados para el análisis de la relación de las raíces de los DPS y PSM, en su mayoría utilizaron los criterios establecidos por Shahbazian et al., en resumen, la clasificación tanto para las imágenes CBCT y RP, se le asignó un valor de la siguiente manera: (a) Clase I: la punta de la raíz no estaba en el seno o estaba a una distancia distinta del seno; (b) Clase II: la punta de la raíz se colocó medial o lateralmente, pero no en el seno; (c) Clase III: la punta de la raíz estaba en estrecho contacto con el seno; y (d) Clase IV: la punta de la raíz estaba en el seno.

Se obtuvo como resultado de mayor a menor frecuencia que, la raíz mesiovestibular de los segundos molares, la raíz distovestibular del segundo molar y la raíz palatina de los primeros molares se presentaba en una relación clase III y IV en relación con PSM. Con respecto a los premolares a menudo se observó una clase I.

En la siguiente tabla presentamos los artículos utilizados para esta revisión, con su respectivo año de publicación, y tipo de artículo según el Centre for Evidence-Based Medicine de Oxford.

Tabla 1. Recopilación de los artículos utilizados para esta revisión integrativa de la literatura, nivel de evidencia fue valorado según el Centre for Evidence-Based Medicine de Oxford (CEBM).

Autor	Año	Título	Tipo de estudio	Nivel de Evidencia
1. Atul Kumar, H., Nayak, U., & Kuttappa, M. N	2022	Comparison and correlation of the maxillary sinus dimensions in various craniofacial patterns: A CBCT Study.	Estudio descriptivo exploratorio.	4-c
2. Alqahtani, S., Alsheraimi, A., Alshareef, A., Alsaban, R., Alqahtani, A., Almgran, M., Eldesouky, M., & Al-Omar, A.	2020	Maxillary Sinus Pneumatization Following Extractions in Riyadh, Saudi Arabia: A Cross-sectional Study	Estudio transversal	4-c
3. Bathla, SC, Fry, RR y Majumdar, K	2018	Maxillary sinus augmentation	Estudio descriptivo	4-c
4. Bozhikova, E., & Uzunov, N	2021	Morphological Aspects of the Maxillary Sinus. In (Ed.), Paranasal Sinuses Anatomy and Conditions. IntechOpen.	Revisión sistemática de la literatura	4-c
5. Fry, RR, Patidar, DC, Goyal, S. y Malhotra, A.	2016	Proximity of maxillary posterior teeth roots to maxillary sinus and adjacent structures using Denta scan	Estudio de casos y controles	4-c

6. Goyal, S. N., Karjodkar, F. R., Sansare, K., Saalim, M., & Sharma, S	2020	Proximity of the roots of maxillary posterior teeth to the floor of maxillary sinus and cortical plate: A cone-beam computed tomography assessment	Estudio de casos y controles	4-c
7. Gu, Y., Sun, C., Wu, D., Zhu, Q., Leng, D. y Zhou, Y	2018	Evaluation of the relationship between maxillary posterior teeth and the maxillary sinus floor using cone-beam computed tomography	Estudio de casos y controles	4-c
8. Kalkur, C., Sattur, A. P., Guttal, K. S., Naikmasur, V. G., & Burde, K	2017	Correlation between maxillary sinus floor topography and relative root position of posterior teeth using Orthopantomograph and Digital Volumetric Tomography	Series de casos.	4-c
9. Kang, S. H., Kim, B. S., & Kim, Y.	2015	Proximity of Posterior Teeth to the Maxillary Sinus and Buccal Bone Thickness: A Biometric Assessment Using Cone-beam Computed Tomography.	Estudio de casos y controles	4-c
10. Kilic, C., Kamburoglu, K., Yuksel, SP y Ozen, T	2020	An Assessment of the Relationship between the Maxillary Sinus Floor and the Maxillary Posterior Teeth Root Tips Using Dental Cone-beam Computerized Tomography	Estudio observacional	4-c

11. Kirkham-Ali, K., La, M., Sher, J., & Sholapurkar, A.	2019	Comparison of cone-beam computed tomography and panoramic imaging in assessing the relationship between posterior maxillary tooth roots and the maxillary sinus: A systematic review.	Revisión sistemática de la literatura	4-c
12. Lopes, LJ, Gamba, TO, Bertinato, JV y Freitas, DQ	2016	Comparison of panoramic radiography and CBCT to identify maxillary posterior roots invading the maxillary sinus	Estudio observacional, series de casos.	4-c
13. Lorkiewicz-Muszyńska, D., Kociemba, W., Rewekant, A., Sroka, A., Jończyk-Potoczna, K., Patelska-Banaszewska, M., & Przysańska, A.	2015	Development of the maxillary sinus from birth to age 18. Postnatal growth pattern.	Estudio observacional, series de casos.	4-c
14. Motiwala, M. A., Arif, A., & Ghafoor, R	2021	A CBCT based evaluation of root proximity of maxillary posterior teeth to sinus floor in a subset of Pakistani population. JPMA	Estudio transversal.	4-c
15. Ok, E., Güngör, E., Colak, M., Altunsoy, M., Nur, B. G., & Ağlarci, O. S.	2014	Evaluation of the relationship between the maxillary posterior teeth and the sinus floor using cone-beam computed tomography.	Revisión sistemática de la literatura.	4-c

16. Pei, J., Liu, J., Chen, Y., Liu, Y., Liao, X. y Pan, J.	2020	Relationship between maxillary posterior molar roots and the maxillary sinus floor: Cone-beam computed tomography analysis of a western Chinese population	Estudio observacional, series de casos.	4-c
17. Razumova, S., Brago, A., Howijeh, A., Manvelyan, A., Barakat, H. y Baykulova, M.	2019	Evaluation of the relationship between the maxillary sinus floor and the root apices of the maxillary posterior teeth using cone-beam computed tomographic scanning	Estudio observacional	4-c
18. Sharan, A., & Madjar, D.	2006	Correlation between maxillary sinus floor topography and related root position of posterior teeth using panoramic and cross-sectional computed tomography imaging	Estudio observacional, series de casos.	4-c
19. Sun, W., Xia, K., Tang, L., Liu, C., Zou, L., & Liu, J.	2018	Accuracy of panoramic radiography in diagnosing maxillary sinus-root relationship: A systematic review and meta-analysis	Estudio de revisión sistemática de la literatura y metaanálisis	4-c
20. Terlemez, A., Tassoker, M., Kizilcakaya, M. y Gulec, M.	2019	Comparison of cone-beam computed tomography and panoramic radiography in the evaluation of maxillary sinus pathology related to	Estudio de revisión sistemática de la literatura.	4-c

		maxillary posterior teeth: Do apical lesions increase the risk of maxillary sinus pathology?		
21. Themkumkwun, S., Kitisubkanchana, J., Waikakul, A., & Boonsiriseth, K	2019	Maxillary molar root protrusion into the maxillary sinus: a comparison of cone beam computed tomography and panoramic findings	Estudio observacional, estudio de prevalencia.	4-c
22. Tian, X. M., Qian, L., Xin, X. Z., Wei, B., & Gong, Y.	2016	An Analysis of the Proximity of Maxillary Posterior Teeth to the Maxillary Sinus Using Cone-beam Computed Tomography.	Estudio observacional, series de casos.	4-c
23. Whyte, A. y Boeddinghaus, R.	2019	The maxillary sinus: physiology, development and imaging anatomy	Revisión sistemática de la literatura	4-c

Fuente: Autores (2022).

4. Discusión

Durante ciertos procedimientos dentales que realizamos en el maxilar superior existe el riesgo de lesionar el seno maxilar e incluso formar una comunicación oroantral, es importante para ello evaluar radiográficamente al paciente antes de realizar cualquier procedimiento. Si bien las radiografías panorámicas son de bajo costo y nos ofrecen una visualización necesaria para detectar la relación de los dientes posteriores superiores con el seno maxilar, existen casos en los que estas imágenes no son totalmente precisas y se requiere un CBCT.

El CBCT al ser el método radiográfico que proporciona imágenes tridimensionales demuestra con fidelidad la posición de los dientes y sus estructuras adyacentes, sin embargo, debido al costo que implica, y la dosis de radiación, un CBCT no se prescribe en todos los casos.

Otro factor importante para elegir el método radiográfico más conveniente es conocer qué dientes se encuentran con mayor probabilidad de tener contacto con el seno, después de nuestra revisión de artículos mencionamos que, son los segundos y primeros molares que tienen mayor probabilidad de esta relación y los primeros premolares serían los que tienen menor probabilidad de tener contacto con el seno.

De los artículos seleccionados para esta revisión, cada uno utilizó sus propios criterios de clasificación, sin embargo, en la mayoría de los estudios evaluados se utilizaron los siguientes criterios: (a) Clase I: la punta de la raíz no estaba en el seno o estaba a una distancia distinta del seno; (b) Clase II: la punta de la raíz se colocó medial o lateralmente, pero no en el seno; (c) Clase III: la punta de la raíz estaba en estrecho contacto con el seno; y (d) Clase IV: la punta de la raíz estaba en el seno.

El objetivo del estudio principalmente es comparar la importancia de elegir un CBCT y PR, pero brevemente se describen qué dientes con mayor frecuencia se desplazan hacia el seno. Debido a que la protrusión de las raíces de los dientes en el seno maxilar puede causar complicaciones durante las extracciones dentales, si el diente se encuentra desplazado hacia el seno podría causar una comunicación oroantral, sinusitis maxilar o quistes.

Según Kirkham et al., la imagen panorámica es suficiente para evaluar y observar la relación entre el seno maxilar y las raíces de los dientes maxilares posteriores cuando la raíz se encuentra a una distancia distinta del seno maxilar, sin embargo, cuando se encuentran en una posición lateral/medial, ya sea en estrecho contacto o desplazadas hacia el seno, el profesional debe considerar un CBCT para una correcta planificación (Kirkham et al., 2019).

Lopes et al., en su estudio menciona que la radiografía panorámica a pesar de la distorsión y problemas de nitidez que presenta por ser una imagen bidimensional puede alertar al cirujano sobre la protrusión radicular de los dientes en el seno maxilar, por ende, es una herramienta que me permite determinar la necesidad de una tomografía computarizada (Lopes et al., 2016).

Sharan et al., realizó un estudio similar a Kirkham, en este se observó que un 86 % - 96 % de las raíces de los dientes no contactan con el suelo o no se proyectan sobre el seno, por lo tanto,

concluyeron que la radiografía panorámica es suficiente en estos casos, pero el 39 % de las raíces se proyectaban sobre el seno por lo cual indicaron que en estos casos se requiere una tomografía computarizada que permita evaluar la verdadera relación (Sharan et al., 2006).

Terlemez et al., mostró diferencias en las mediciones de la distancia del seno maxilar y los dientes posteriores superiores realizadas mediante PR y CBCT. Además, indica que la radiografía panorámica da como resultados diagnósticos poco fiables debido a su baja resolución y superposiciones anatómicas (Terlemez et al., 2019).

Pei et al., en su estudio realizado en el oeste de China, incluyó a 212 pacientes, para la evaluación de la relación PSM y las raíces de los dientes posteriores superiores. Describe que cuando las raíces de los molares se adhieren al piso del seno maxilar, la imagen de la raíz se superpone con la imagen del piso del seno maxilar en una radiografía panorámica por lo que sugiere un CBCT ya que proporciona una imagen más clara en tres dimensiones, sin embargo, indica que, debido a su costo, en algunas ocasiones no se realiza y el riesgo de complicación aumenta (Pei et al., 2020).

Themkumkwun et al., en su estudio indica que la radiografía panorámica se usa ampliamente para la evaluación tanto de los dientes como de los maxilares; sin embargo, el análisis proximidad de las raíces de los dientes posteriores superiores con respecto al seno maxilar en imágenes panorámicas puede ser difícil debido al posicionamiento del paciente y la superposición de estructuras anatómicas. Además, la anatomía de las raíces en sí también está relacionada con la dificultad para identificar raíces en radiografías panorámicas (Themkumkwun et al., 2019).

Razumova, al igual que los autores anteriores, en su evaluación indica que la PR permiten visualizar a bajo costo y una dosis menor de radiación, pero como su imagen es bidimensional no suele ser confiable para determinar la relación entre el seno y los dientes posteriores, por lo cual la CBCT tiene la ventaja de permitir imágenes tridimensionales que identifiquen con precisión esta relación (Razumova et al., 2019).

Kalkur et al., menciona que el análisis de las raíces que sobresalen o no hacia el seno es difícil observar mediante una radiografía panorámica, por lo que indica el uso de CBCT para el análisis de la relación de las raíces con el seno maxilar (Kalkur et al., 2017).

Kirkham, menciona que los primeros premolares tienen mayor probabilidad de estar en contacto con el seno, seguido de los segundos premolares. A lo cual Themkumkwun difiere ya que en su estudio mostró que la raíz palatina del primer molar superior fue la que más desplazamiento presentaba hacia el seno, seguida por la raíz mesiovestibular del segundo molar maxilar. Lopes et al., compartía un resultado similar con el estudio de Themkumkwun, obtuvo como resultado en su estudio una relación de clase III, ya que su resultado fue que las raíces que sobresalen en el seno maxilar fueron la raíz palatina de los primeros molares con un 84 %, raíz mesio bucal del segundo molar en un 63 % y 31 % segundos premolares. Pei, en los hallazgos de su estudio indica que la raíz mesiovestibular del segundo molar se visualizaba más cerca del seno maxilar, la raíz disto vestibular del segundo molar fue la segunda más cercana, en relación con las demás raíces. Terlemez, concluyó que el segundo premolar estaba más retirado del seno (clase I) y el primer molar se observaba dentro del seno con mayor frecuencia (clase III). Sharan, en su

estudio concluye que la protrusión de los dientes con respecto al seno, es mayor a nivel de los primeros y segundos molares que los segundos premolares. Razumova, al contrario, obtuvo como resultados que los primeros y segundos molares presentan una clase II. Para los premolares, a menudo se observó la clase I. La distancia más corta al piso del seno maxilar se registró para la raíz mesiovestibular del segundo molar y la distancia más larga para la raíz palatina del primer y segundo molar.

En algunos estudios se menciona que el sexo, la edad y la raza también son de gran importancia en la relación de las raíces de los dientes y el seno maxilar. Pei et al., reveló que con la edad se da un aumento de aproximadamente 1 mm de distancia entre el ápice de los DPS y el seno maxilar. Al contrario, Tian et al., en su estudio en una población china concluyó que la distancia disminuye con el aumento de la edad, Gu et al., al igual que Pei demostró que la distancia aumentaba con la edad. Tian, en su estudio indicó que los ápices estaban más cercanos del PSM antes de los 20 años y más alejados después de los 60 años. Lo que nos indica que la edad influyó, los jóvenes tienen mayor probabilidad de presentar las raíces de los DPS desplazados hacia el seno.

En cuanto a la relación con el sexo, se menciona que las raíces de los molares se encuentran más cerca del seno en hombres que en las mujeres pero que la diferencia entre ellas no es considerable. Von Arx et al., en su estudio mostró que los premolares se situaban más cerca del seno en los hombres que en las mujeres, debido a que los hombres tienen raíces más largas y un seno maxilar más extenso. Sin embargo, debido a que los hombres presentan mayor volumen óseo y raíces más largas, el hallazgo del estudio de Pei et al., de que los molares superiores en los hombres están más lejos del seno maxilar es comprensible. Ok et al., evaluó 2486 molares maxilares mediante escaneos CBCT y encontraron que las raíces de los molares maxilares que penetraron en el piso del seno fueron más frecuentes en los hombres.

Con respecto a la relación con la raza, se menciona que, en la población india, la raíz distovestibular del primer molar y la raíz mesiovestibular del segundo molar se encuentran frecuentemente a una distancia mínima del piso del seno maxilar tanto en hombres como mujeres, sin embargo, al revisar la literatura se identifican hallazgos contrarios en otras razas (Goyal et al., 2020). En la población turca y coreana se encontró que cuando se trabaja en los molares superiores debido a la proximidad de las raíces con el seno los hombres eran más susceptibles a los resultados indeseables (Ok et al., 2014) (Kang et al., 2015).

Al finalizar esta revisión alcanzamos el objetivo de dar una guía al profesional odontólogo sobre cuándo solicitar una imagen panorámica o una imagen CBCT previo a la realización de procedimientos dentro del maxilar superior, si bien existen diferencias dentro de cada estudio como la falta de valoración entre los años de las radiografías evaluadas podemos destacar que los autores concuerdan en que la radiografía panorámica puede valorar si la raíz de los dientes posteriores se encuentran a una distancia considerable del seno, pero debemos reflexionar además que para ciertos procedimientos odontológicos es imprescindible la solicitud de un estudio CBCT y si el motivo de la toma de la imagen médica es la evaluación de las raíces de los dientes superiores es importante reconocer los factores que hemos destacado en este artículo para decidir entre el uso de la imagen panorámica o el estudio CBCT.

Recomendamos realizar más estudios sobre el desplazamiento de las raíces de los DPS en pacientes jóvenes y considerando además su raza y el sexo para aumentar la información y mejorar la guía del profesional odontólogo en cuanto a la precaución de producir comunicaciones oroantrales o producir injurias dentro del seno maxilar.

5. Conclusión

Los hallazgos obtenidos en esta revisión indican que es más común que la raíz mesiovestibular del segundo molar y la raíz palatina del primer molar se encuentren desplazadas hacia el seno maxilar, sobre todo en pacientes menores de 40 años de género masculino. Por lo tanto, si se va a realizar un tratamiento de endodoncia, cirugía endodóntica como apicectomía, cirugía periodontal, en casos de bolsas profundas o defectos óseos, implantes, movimientos dentales de ortodoncia o cirugías dentoalveolares para evitar complicaciones como la propagación de una infección o comunicación oroantral es importante identificar la proximidad de los dientes mencionados anteriormente con respecto al seno maxilar mediante el uso de CBCT. Usualmente para la planificación de los tratamientos se usa la imagen panorámica ya que es un método radiográfico útil dentro del área odontológica y su costo es accesible para la mayoría de pacientes, sin embargo, las imágenes del estudio CBCT siempre serán superiores debido a su tridimensionalidad y precisión de las estructuras anatómicas, destacamos también la valoración del profesional odontólogo para la evaluación radiográfica de las raíces de los dientes siendo capaz de evaluar si esta se encuentra o no dentro del seno sin ser necesario una orden de un CBCT en todos los casos.

Sugerimos que para trabajos futuros se realicen más estudios sobre la relación del seno maxilar y las raíces de los dientes posteriores superiores en imágenes radiográficas de poblaciones latinas y sobre todo ecuatorianas de manera que podamos ir aclarando si existen características poblacionales que nos hagan presumir si existe mayor riesgo de lesionar el seno entre una población y otra.

Referencias

- Atul Kumar, H., Nayak, U. S. K., & Kuttappa, M. N. (2022). 'Comparison and correlation of the maxillary sinus dimensions in various craniofacial patterns: A CBCT Study'. *F1000Research*, 11, 488. <https://doi.org/10.12688/f1000research.110889.2>
- Alqahtani, S., Alsheraimi, A., Alshareef, A., Alsaban, R., Alqahtani, A., Almgran, M., Eldesouky, M., & Al-Omar, A. (2020a). Maxillary Sinus Pneumatization Following Extractions in Riyadh, Saudi Arabia: A Cross-sectional Study. *Cureus*. <https://doi.org/10.7759/cureus.6611>
- Bathla, S., Fry, R., & Majumdar, K. (2018). Maxillary sinus augmentation. *Journal of Indian Society of Periodontology*, 22(6), 468. https://doi.org/10.4103/jisp.jisp_236_18
- Bozhikova, E., & Uzunov, N. (2022). Morphological Aspects of the Maxillary Sinus. *Paranasal Sinuses Anatomy and Conditions*. <https://doi.org/10.5772/intechopen.99250>
- Fry, R., Patidar, D., Goyal, S., & Malhotra, A. (2016). Proximity of maxillary posterior teeth roots to maxillary sinus and adjacent structures using Denta scan®. *Indian Journal of Dentistry*, 7(3), 126. <https://doi.org/10.4103/0975-962x.189339>
- Goyal, S., Karjodkar, F., Sansare, K., Saalim, M., & Sharma, S. (2020). Proximity of the roots of maxillary posterior teeth to the floor of maxillary sinus and cortical plate: A cone-beam computed tomography assessment. *Indian Journal of Dental Research*, 31(6), 911. https://doi.org/10.4103/ijdr.ijdr_871_18
- Gu, Y., Sun, C., Wu, D., Zhu, Q., Leng, D., & Zhou, Y. (2018). Evaluation of the relationship between maxillary posterior teeth and the maxillary sinus floor using cone-beam computed tomography. *BMC Oral Health*, 18(1). <https://doi.org/10.1186/s12903-018-0626-z>
- Kalkur, C., Sattur, A. P., Guttal, K. S., Naikmasur, V. G., & Burde, K. (2017). Correlation between maxillary sinus floor topography and relative root position of posterior teeth using Orthopantomograph and Digital Volumetric Tomography. *Asian Journal of Medical Sciences*, 8(1), 26–31. <https://doi.org/10.3126/ajms.v8i1.15878>
- Kang, S. H., Kim, B. S., & Kim, Y. (2015). Proximity of Posterior Teeth to the Maxillary Sinus and Buccal Bone Thickness: A Biometric Assessment Using Cone-beam Computed Tomography. *Journal of Endodontics*, 41(11), 1839–1846. <https://doi.org/10.1016/j.joen.2015.08.011>
- Kilic, C., Kamburoglu, K., Yuksel, S. P., & Ozen, T. (2010). An Assessment of the Relationship between the Maxillary Sinus Floor and the Maxillary Posterior Teeth Root Tips Using Dental Cone-beam Computerized Tomography. *European journal of dentistry*, 4(4), 462–467.
- Kirkham-Ali, K., La, M., Sher, J., & Sholapurkar, A. (2019b). Comparison of cone-beam computed tomography and panoramic imaging in assessing the relationship between posterior maxillary tooth roots and the maxillary sinus: A systematic review. *Journal of Investigative and Clinical Dentistry*, 10(3). <https://doi.org/10.1111/jicd.12402>

- Lopes, L. J., Gamba, T. O., Bertinato, J. V. J., & Freitas, D. Q. (2016). Comparison of panoramic radiography and CBCT to identify maxillary posterior roots invading the maxillary sinus. *Dentomaxillofacial Radiology*, 45(6), 20160043. <https://doi.org/10.1259/dmfr.20160043>
- Lorkiewicz-Muszyńska, D., Kociemba, W., Rewekant, A., Sroka, A., Jończyk-Potoczna, K., Patelska-Banaszewska, M., & Przysańska, A. (2015). Development of the maxillary sinus from birth to age 18. Postnatal growth pattern. *International Journal of Pediatric Otorhinolaryngology*, 79(9), 1393–1400. <https://doi.org/10.1016/j.ijporl.2015.05.032>
- Motiwala, M. A., Arif, A., & Ghafoor, R. (2021). A CBCT based evaluation of root proximity of maxillary posterior teeth to sinus floor in a subset of Pakistani population. *JPMA. The Journal of the Pakistan Medical Association*, 71(8), 1992–1995. <https://doi.org/10.47391/JPMA.462>
- Ok, E., Güngör, E., Çolak, M., Altunsoy, M., Nur, B. G., & Ağlarci, O. S. (2014). Evaluation of the relationship between the maxillary posterior teeth and the sinus floor using cone-beam computed tomography. *Surgical and Radiologic Anatomy*, 36(9), 907–914. <https://doi.org/10.1007/s00276-014-1317-3>
- Pei, J., Liu, J., Chen, Y., Liu, Y., Liao, X., & Pan, J. (2020). Relationship between maxillary posterior molar roots and the maxillary sinus floor: Cone-beam computed tomography analysis of a western Chinese population. *Journal of International Medical Research*, 48(6), 030006052092689. <https://doi.org/10.1177/0300060520926896>
- Razumova, S., Brago, A., Howijeh, A., Manvelyan, A., Barakat, H., & Baykulova, M. (2019). Evaluation of the relationship between the maxillary sinus floor and the root apices of the maxillary posterior teeth using cone-beam computed tomographic scanning. *Journal of conservative dentistry : JCD*, 22(2), 139–143. https://doi.org/10.4103/JCD.JCD_530_18
- Rouvière, H. (2005). Anatomía humana: Descriptiva, topográfica y funcional. (11.^a ed.). Elsevier España, S.L.U.
- Sharan, A., & Madjar, D. (2006). Correlation between maxillary sinus floor topography and related root position of posterior teeth using panoramic and cross-sectional computed tomography imaging. *Oral Surgery, Oral Medicine, Oral Pathology, Oral Radiology, and Endodontology*, 102(3), 375–381. <https://doi.org/10.1016/j.tripleo.2005.09.031>
- Sun, W., Xia, K., Tang, L., Liu, C., Zou, L., & Liu, J. (2018). Accuracy of panoramic radiography in diagnosing maxillary sinus-root relationship: A systematic review and meta-analysis. *The Angle Orthodontist*, 88(6), 819–829. <https://doi.org/10.2319/022018-135.1>
- Terlemez, A., Tassoker, M., Kizilcakaya, M., & Gulec, M. (2019). Comparison of cone-beam computed tomography and panoramic radiography in the evaluation of maxillary sinus pathology related to maxillary posterior teeth: Do apical lesions increase the risk of maxillary sinus pathology? *Imaging Science in Dentistry*, 49(2), 115. <https://doi.org/10.5624/isd.2019.49.2.115>
- Themkumkwun, S., Kitisubkanchana, J., Waikakul, A., & Boonsiriseth, K. (2019). Maxillary molar root protrusion into the maxillary sinus: a comparison of cone beam computed tomography and

panoramic findings. *International Journal of Oral and Maxillofacial Surgery*, 48(12), 1570–1576. <https://doi.org/10.1016/j.ijom.2019.06.011>

Tian, X. M., Qian, L., Xin, X. Z., Wei, B., & Gong, Y. (2016). An Analysis of the Proximity of Maxillary Posterior Teeth to the Maxillary Sinus Using Cone-beam Computed Tomography. *Journal of Endodontics*, 42(3), 371–377. <https://doi.org/10.1016/j.joen.2015.10.017>

Whyte, A., & Boeddinghaus, R. (2019). The maxillary sinus: physiology, development and imaging anatomy. *Dentomaxillofacial Radiology*, 48(8), 20190205. <https://doi.org/10.1259/dmfr.2019020>

