

Quiste dentígero mandibular, tratamiento y rehabilitación implantoprotésica de zonas edéntulas. A propósito de un caso clínico

Mandibular dentigerous cyst, treatment and implant-prosthetic rehabilitation of edentulous areas: A case report

Cisto dentígero mandibular, tratamento e reabilitação implante-protética de áreas edéntulas: Relato de caso

Recibido: 09/12/2020 | Revisado: 09/12/2020 | Acepto: 10/12/2020 | Publicado: 13/12/2020

Andrés Israel García Saavedra

ORCID: <https://orcid.org/0000-0002-3940-7698>

Facultad de Odontología de la Universidad de Cuenca, Ecuador

E-mail: andres.garcias@ucuenca.edu.ec

David Manuel Pineda Álvarez

ORCID: <https://orcid.org/0000-0002-6395-7702>

Facultad de Odontología de la Universidad de Cuenca, Ecuador

E-mail: david.pineda@ucuenca.edu.ec

Resumen

El Quiste dentígero es un quiste odontogénico de desarrollo su causa exacta aún se desconoce, pero se han propuesto algunas teorías, es el segundo quiste más común de la mandíbula en el sector posterior a nivel del tercer molar y tiene una frecuencia del 20.6%, se presenta por lo general entre los 10 y 30 años de edad con una predilección por el sexo masculino. Es una lesión asintomática a menos que presente infección, se descubren mediante un hallazgo radiográfico y su tratamiento consiste en una enucleación y en algunos casos marsupialización. El objetivo del presente artículo en donde se muestra un caso de quiste dentígero con sus características, radica en la importancia de un tratamiento conservador del mismo para la posterior regeneración ósea mandibular y rehabilitación con implantes dentales con el fin de devolver la función y calidad de vida a un paciente de la tercera edad, cuyo seguimiento posoperatorio fue de 10 meses.

Palabras clave: Quiste dentígero; Implantes dentales; Cirugía; Adulto mayor; Oseointegración.

Abstract

The dentigerous cyst is an odontogenic cyst of development, its exact cause is still unknown, but some theories have been proposed. This lesion is the second most common cyst of the jaw in the posterior sector at the level of the third molar and has a frequency of 20.6%, it usually presents between 10 and 30 years of age with a predilection for the male sex. It is an asymptomatic lesion unless it presents infection, they are discovered by a radiographic finding and its treatment consists of enucleation and in some cases marsupialization. The objective of this article, which shows a case of a dentigerous cyst with its characteristics, lies in the importance of its conservative treatment for the subsequent mandibular bone regeneration and rehabilitation with dental implants in order to restore function and quality of life to an elderly patient, whose postoperative follow-up was 10 months.

Keywords: Dentigerous cyst; Dental implants; Surgery; Elderly; Osseointegration.

Resumo

O cisto dentígero é um cisto odontogênico de desenvolvimento, sua causa exata ainda é desconhecida, mas algumas teorias têm sido propostas, é o segundo cisto mais comum da mandíbula no setor posterior ao nível do terceiro molar e tem uma frequência de 20,6%, é Geralmente se apresenta entre os 10 e 30 anos de idade com predileção pelo sexo masculino. É uma lesão assintomática a menos que apresente infecção, são descobertas por achado radiográfico e seu tratamento consiste em enucleação e em alguns casos marsupialização. O objetivo deste artigo, que mostra um caso de cisto dentígero com suas características, reside na importância do seu tratamento conservador para posterior regeneração óssea mandibular e reabilitação com implantes dentários a fim de restaurar a função e a qualidade de vida. a um paciente idoso, cujo seguimento pós-operatório foi de 10 meses.

Palavras-chave: Cisto dentígero; Implantes dentários; Cirurgia; Idosos; Osseointegração.

1 Introducción

Dentro de la clasificación de tumores odontogénicos y maxilofaciales óseos de la Organización mundial de la salud (OMS) del año 2017, el Quiste dentígero (QD) es un quiste odontogénico de desarrollo infección (El-Naggar AK (Ed.), Chan JKC (Ed.), Grandis JR

(Ed.), Takata T (Ed.), 2017). Esta lesión puede estar presente en el maxilar o en la mandíbula y en la mandíbula se ubica en el segundo lugar del quiste más común en esta zona, suele ser asintomática a menos que exista una (Rajendra Santosh, 2020).

El QD surge de la lámina dental y otras fuentes de epitelio odontogénico y tiene una frecuencia del 20.6% (Johnson et al., 2014). Este quiste rodea y envuelve a la corona de un diente no erupcionado a nivel de la región cemento-esmalte o región cervical (Rajendra Santosh, 2020), su desarrollo o la causa exacta se desconoce, pero existen varias teorías, una de las cuales menciona que se debe a la acumulación de líquido entre la corona del diente y el epitelio folicular es decir el epitelio reducido del esmalte a esta teoría se le conoce como “teoría intrafolicular” (Ghandour et al., 2018).

1.1 Manifestaciones clínicas.

Se presenta entre los 10 y 30 años de edad, muestra una predilección por el sexo masculino en una relación de 3:2 y por lo general tiene el doble de frecuencia en la mandíbula a nivel de la región del tercer molar en comparación con el maxilar (Thompson, 2018). Los terceros molares permanentes y los caninos maxilares son dientes que tienen una mayor probabilidad de no erupcionar por ende son los que se asocian con mayor frecuencia con quistes dentígeros. Esta lesión generalmente es asintomática a menos que exista algún tipo de infección, además el paciente puede experimentar dolor debido a la expansión ósea o por la reabsorción de dientes adyacentes, la mayoría de los casos se descubren mediante hallazgo radiográfico (Bilodeau & Collins, 2017).

El examen radiográfico es importante para un diagnóstico inicial sin embargo el examen histopatológico será el indicado para un diagnóstico preciso. Dentro del examen radiográfico el QD suele mostrar un área radiolúcida unilocular bien definida cerca de la corona del diente no erupcionado, el QD con infección puede mostrar márgenes irregulares o bordes mal definidos, además, las raíces de los dientes adyacentes pueden mostrar reabsorción o desplazamiento debido a la presión provocada por el QD (Rajendra Santosh, 2020). Afectan con mayor frecuencia a los terceros molares mandibulares en un 65% seguido de los caninos superiores, terceros molares superiores y segundos premolares mandibulares, además los dientes supernumerarios son una de las alteraciones de desarrollo más comunes, por lo que este tipo de dientes tienen el riesgo de desarrollar QD, los quistes asociados con los terceros molares superiores crecen con frecuencia hacia el seno maxilar y en los quistes mandibulares pueden extenderse hacia la rama ascendente. El espacio radiolúcido debe tener como mínimo

entre 3 y 4mm de diámetro; tiene un patrón de crecimiento lento y se expande hasta el límite de la cortical externa de la mandíbula afectada. Se pueden encontrar 3 tipos de patrones radiográficos diferentes: central, lateral y circunferencial. El de tipo central es el más común, se caracteriza por una cavidad radiolúcida que rodea a la corona de un diente no erupcionado. El tipo lateral es una cavidad radiolúcida observada lateralmente a lo largo de la superficie radicular, cubre parcialmente la corona del diente y se asocia a un tercer molar mesioangulado. El tipo circunferencial es un reto para el diagnóstico radiográfico ya que por lo general los odontólogos están familiarizados con que la cavidad radiolúcida se extiende hasta la unión cemento-esmalte y en esta variante la cavidad radiolúcida rodea a todo el diente (Mortazavi & Baharvand, 2016). El diagnóstico diferencial debe incluir al queratoquiste odontogénico y al ameloblastoma unicístico (Terauchi et al., 2019).

Histológicamente se observa al quiste dentífero con un epitelio quístico delgado no queratinizante entre 2 a 3 capas de células epiteliales planas o cúbicas, además, se pueden observar células mucosas dispersas, la capa fibrosa tiene una disposición suelta y puede mostrar pequeños islotes epiteliales odontogénicos de apariencia inactiva. No presentan queratina, pero en algunos casos puede estar presente, esto indicaría una señal de evolución a otras lesiones más agresivas como el Queratoquiste odontogénico, así mismo una transformación o proliferación de los nidos de células epiteliales odontogénicas en la luz de quiste pueden dar lugar al desarrollo de un ameloblastoma, una neoplasia benigna agresiva. Las células mucosas observadas en el epitelio de revestimiento del quiste pueden dar lugar a un carcinoma epidermoide y otra complicación puede ser el carcinoma de células escamosas del epitelio de revestimiento (Rajendra Santosh, 2020).

El tratamiento consiste en una enucleación del QD el cual se debe retirar cuidadosamente conjuntamente con el diente no erupcionado; los quistes de gran tamaño conllevan a la eliminación de una gran ventana ósea de la región ya afectada y en algunos casos se trata con un procedimiento de marsupialización (Mitchell & Singh, 2019). En los casos en los que el diente este demasiado cerca del nervio dentario inferior se propone como opción de tratamiento la coronectomía, esto conforme aumenta la evidencia y la confianza en el procedimiento, lo que implicaría retirar la corona del diente junto con el quiste manteniendo las raíces (Henien et al., 2017). Los quistes dentíferos tienen poca incidencia de recurrencia (Bilodeau & Collins, 2017).

2. Metodología

El presente artículo tiene un enfoque metodológico que consiste en el reporte de un caso clínico, no es una investigación. Cumple con las normas éticas ya que el paciente firmó un consentimiento informado de la intervención quirúrgica, así como su aprobación para su publicación respetando siempre el anonimato del paciente. Se contó con una detallada historia clínica (Hernández, 2018).

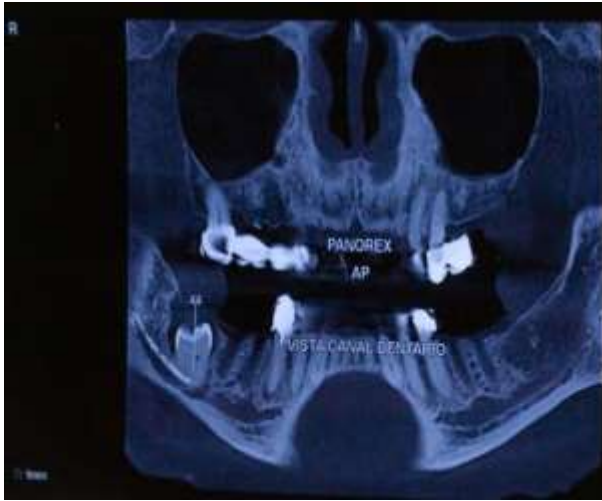
Los autores se autofinancian y tienen el apoyo del docente de la Facultad de Odontología de la Universidad de Cuenca.

3. Presentación del caso

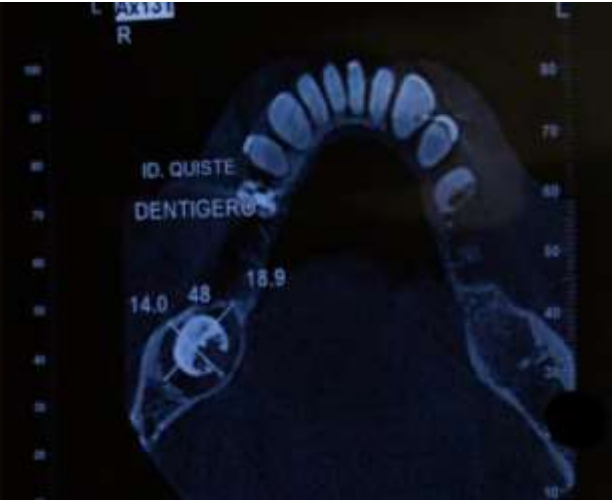3.1 Diagnóstico

Paciente de sexo masculino de 81 años de edad, de nacionalidad estadounidense acude a la consulta privada para someterse a un tratamiento con implantes dentales en el maxilar superior y en la mandíbula por presentar edentulismo parcial en sus cuatro cuadrantes. Dentro de la anamnesis se puede constatar que tiene un buen estado de salud general sin antecedentes patológicos personales y/o familiares. En el examen clínico se evidencia el edentulismo parcial clase I de Kennedy en la mandíbula y en el maxilar superior se observa la presencia de prótesis fija. Posterior al examen clínico el paciente se realizó una tomografía computarizada de haz cónico (CBCT) dando como resultado un hallazgo radiográfico de un tercer molar derecho (4.8) retenido (figura 1 y 2) en donde se observa una imagen radiolúcida unilocular con un margen definido relacionado con la corona dental del tercer molar no erupcionado compatible radiográficamente con un quiste dentígero cuyo diagnóstico se confirmaría posteriormente con el examen histopatológico (figura 3).

Figura 1: Imagen de un corte frontal de la tomografía computarizada de haz cónico. **Figura 2:** Imagen de un corte transversal de la tomografía computarizada de haz cónico.

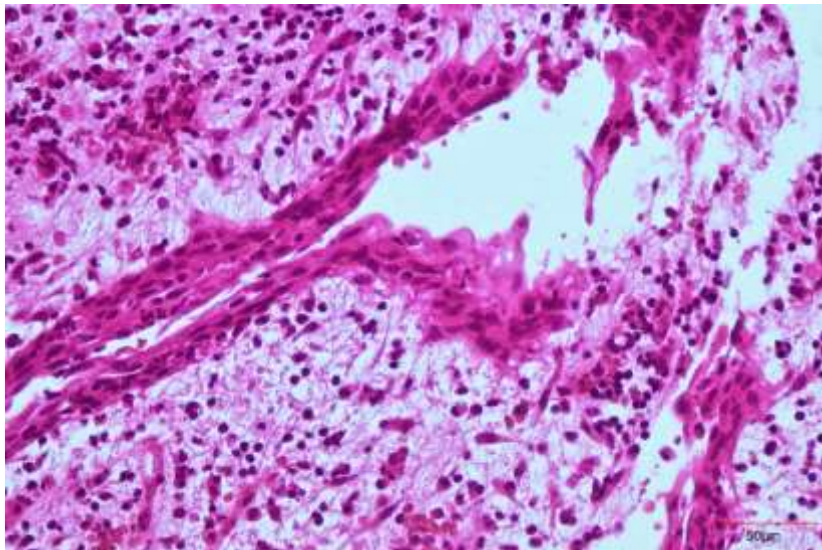


Fuente: Los autores.



Fuente: Los autores.

Figura 3: Vista microscópica del quiste dentígero de 40x2. Presenta inflamación por eso las células están elongadas.



Fuente: Dra. María Fernanda Torres.

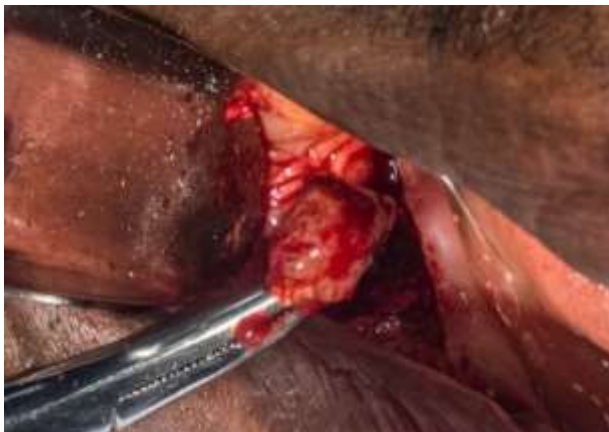Posterior al examen clínico y al examen radiográfico el paciente fue informado de los hallazgos y se estableció un plan de tratamiento conjuntamente con lo que deseaba el paciente con el fin de devolver su función bucodental y su calidad de vida.

3.2 Plan de tratamiento (Fase I)

3.2.1 Primera cirugía: remoción del quiste y colocación de implantes en la mandíbula

El 10 de abril del año 2019 en la primera cirugía bajo anestesia local con lidocaína al 2% a nivel del nervio dentario inferior, se realizó un tratamiento conservador para eliminar el QD conjuntamente con el tercer molar retenido, es decir la pieza dentaria 4.8; consistió en una enucleación completa con curetaje (figura 4 y 5); además se realizó la extracción de la pieza 4.5 que presentaba una lesión apical, un tratamiento de conducto en mal estado, gran destrucción de la corona y parte cervical, cuyo pronóstico era desfavorable en cuanto a un tratamiento conservador.

Figura 4: Remoción del QD conjuntamente con la pieza 4.8



Fuente: Los autores.

Figura 5: Remoción del QD conjuntamente con la pieza 4.8

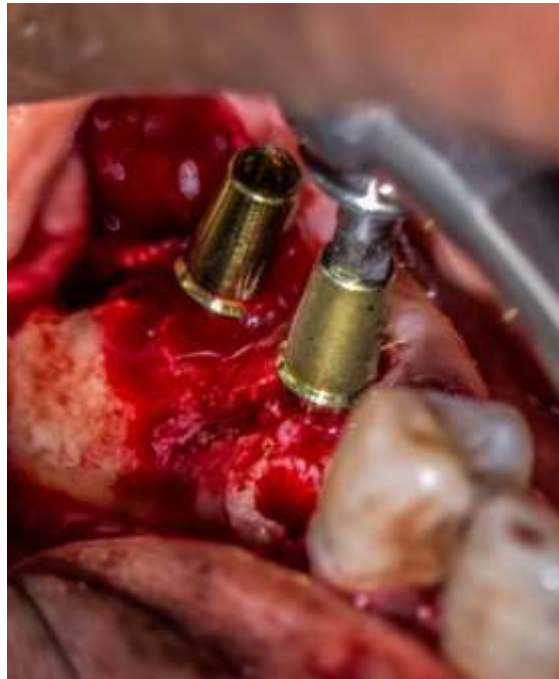

Fuente: Los autores.

La colocación de los implantes dentales está indicada; su tasa de éxito está muy bien documentada y es una opción de tratamiento a largo plazo (más de 10 años) (Howe et al., 2019). Los hallazgos realizados por el Dr. Brånemark sobre la oseointegración hacen posible el día de hoy realizar este tipo de tratamientos (Brånemark, Per-Ingvar; Zarb, George A.; Albrektsson, Tomas; Rosen, Harvey M. M.D., 1986).

La colocación de los implantes se realizó por delante de la zona de remoción del quiste, sustituyendo las piezas dentarias 4.6 y 4.7 para que el diseño protésico abarque hasta la pieza dentaria 4.5 (figura 6).

Figura 6: Colocación de implantes 4.6 y 4.7



Fuente: Los autores.

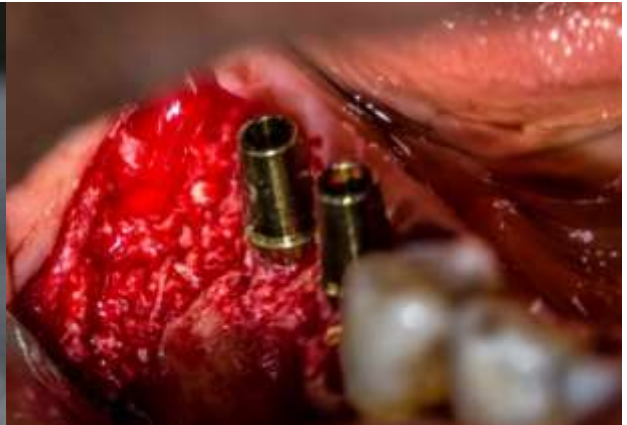El defecto óseo resultado de la cirugía tanto de la enucleación del quiste como de la exodoncia de la pieza 4.5 y de alrededor de los implantes se rellenó con injerto óseo, un aloinjerto particulado de tipo mix (cortical esponjoso) de la marca puros de la casa Zimmer, mediante la técnica sticky bone al fusionar el injerto con fibrina rica en plaquetas (PRF) del paciente (figura 7 y 8). Implantes colocados (figura 9) y colocación de sutura reabsorbible (figura 10).

Figura 7: Aloinjerto particulado marca puros (casa Zimmer)



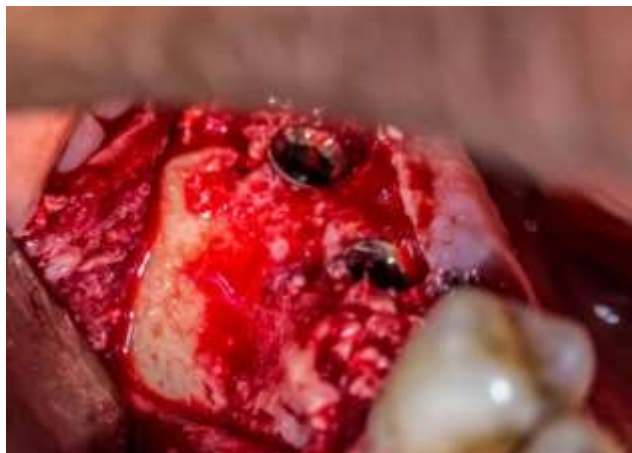Fuente: Los autores.

Figura 8: Colocación del injerto



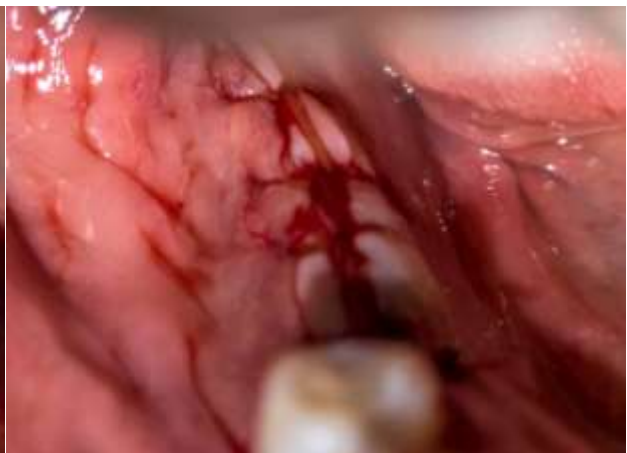Fuente: Los autores.

Figura 9: Implantes dentales 4.6 y 4.7



Fuente: Los autores.

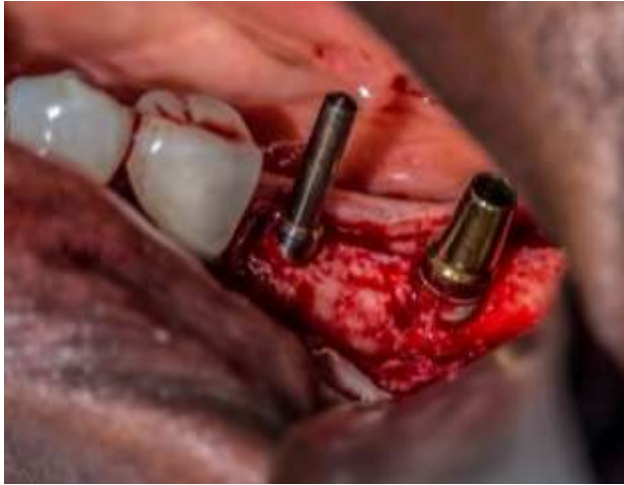Figura 10: Sutura



Fuente: Los autores.

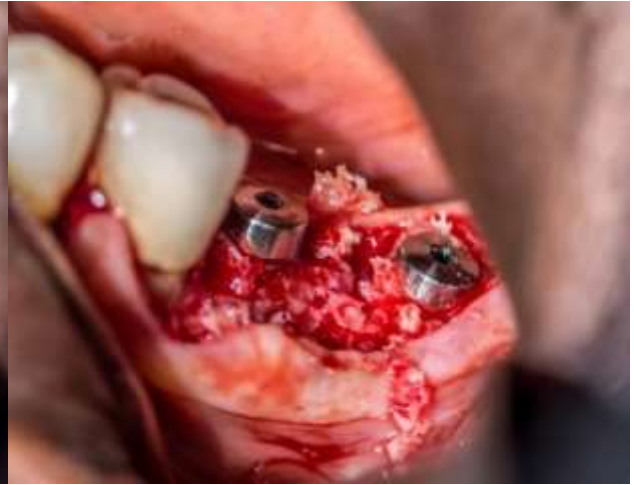La segunda parte de la cirugía consistió en colocar dos implantes dentales en la hemiarcada mandibular izquierda que sustituyen a las piezas dentarias 3.6 y 3.7. Además, se colocó injerto óseo con la técnica sticky bone. (figura 11 y 12).

Figura 11: *Implantes dentales 3.6 y 3.7*



Fuente: Los autores.

Figura 12: *Implantes dentales 3.6 y 3.7 con injerto óseo.*

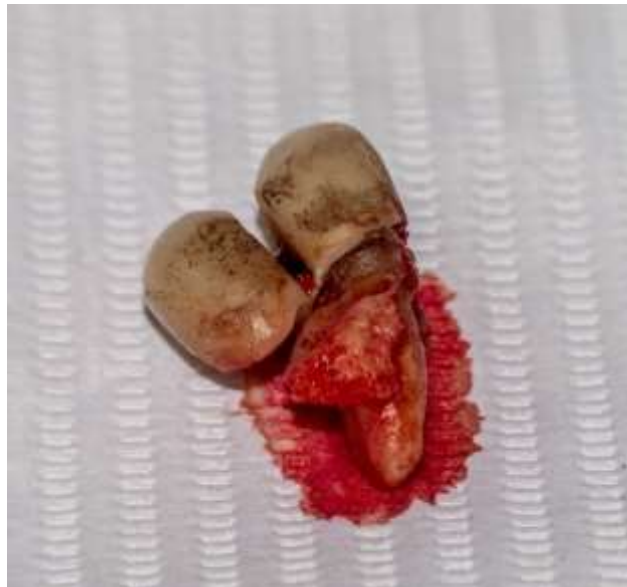

Fuente: Los autores.

3.2.2 Segunda cirugía: extracción dental y colocación de implantes en el maxilar superior

El 25 de abril del 2019 se realiza la segunda cirugía en el maxilar superior en donde se optó por extraer la pieza 2.5 que tenía un diseño de prótesis fija en cantiléver (Figura 13).

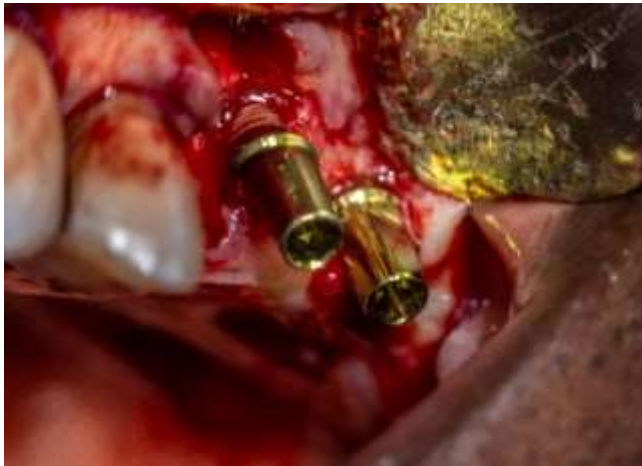Figura 13: *Pieza dental 2.4 con un diseño de prótesis fija en cantiléver.*



Fuente: Los autores.

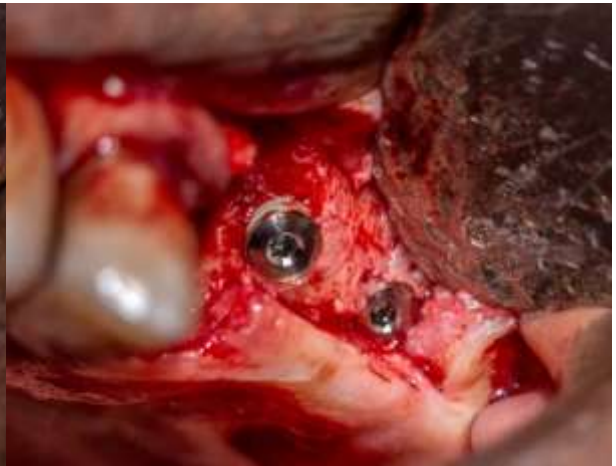Posterior a la extracción se colocaron dos implantes que sustituyen a las piezas dentarias 2.6 y 2.7 para que el diseño protésico abarque hasta la pieza dentaria 2.5 (figura 14 y 15). También se colocó injerto óseo con la técnica sticky bone (figura 16) y se procedió a suturar (figura 17).

Figura 14: *Implantes dentales 2.6 y 2.7*



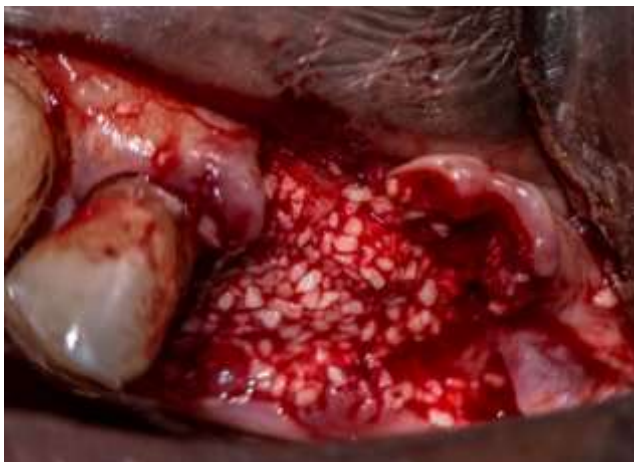Fuente: Los autores.

Figura 15: *Implantes dentales 2.6 y 2.7*



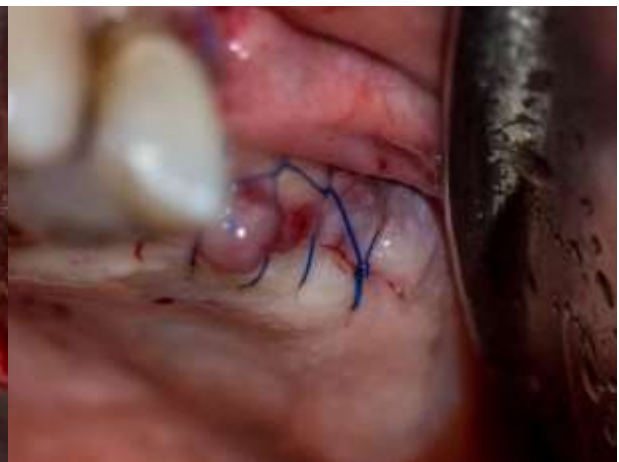Fuente: Los autores.

Figura 16: *Injerto óseo (sticky bone).*



Fuente: Los autores.

Figura 17: *Sutura.*



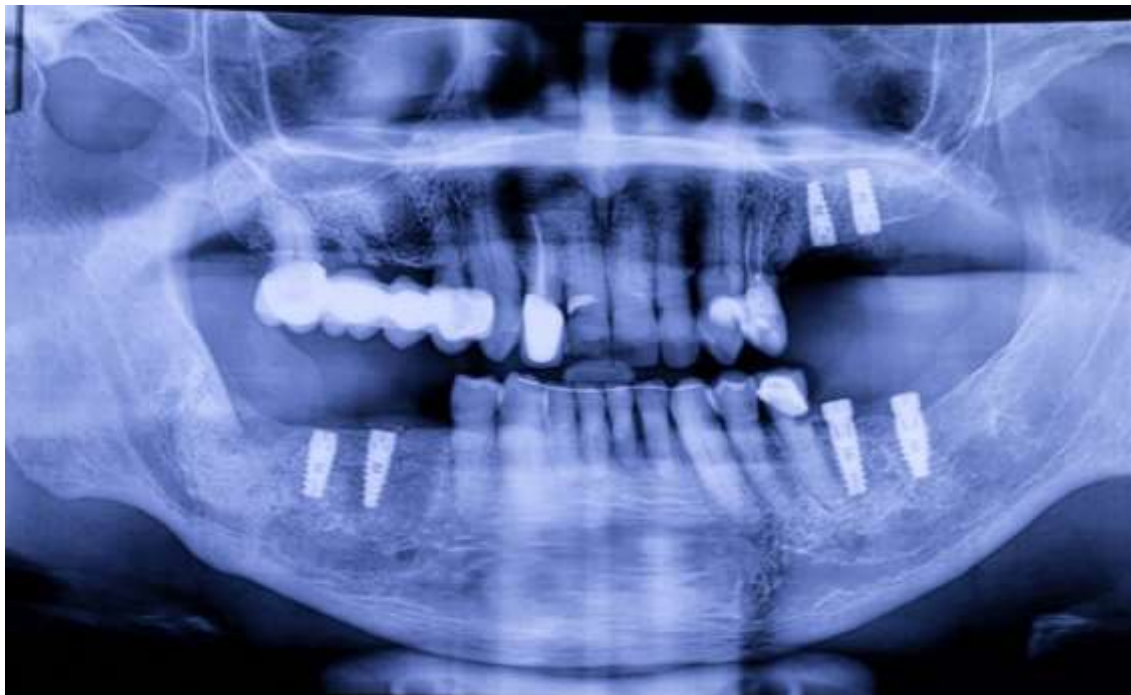Fuente: Los autores.

3.3 Plan de tratamiento (Fase II)

3.3.1 Rehabilitación implantoprotésica

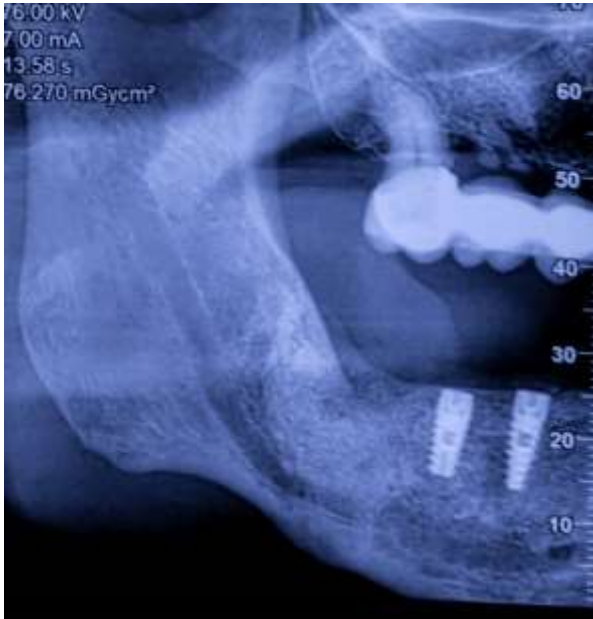El día 10 de febrero del 2020 se cita al paciente para la evaluación clínica y radiográfica después de 10 meses posterior a la remoción del quiste y la colocación de los seis implantes dentales. El tiempo de espera se debió a que el paciente reside fuera de la ciudad y además por su edad se le complicaba viajar en un periodo de tiempo más corto. Dentro de la evaluación radiográfica es evidente la regeneración en el trabeculado óseo a nivel de la hemiarcada mandibular derecha en donde estaba ubicado el QD y el tercer molar retenido (figura 18 y 19) hay un aumento en la radiopacidad y no se observa indicio de algún tipo de recidiva. También se puede observar una buena oseointegración de los implantes 4.6 y 4.7 al igual que en la hemiarcada izquierda tanto del maxilar superior como de la mandíbula a nivel de los implantes 2.6; 2.7; 3.6 y 3.7 (figura 20).

Figura 18: Radiografía panorámica



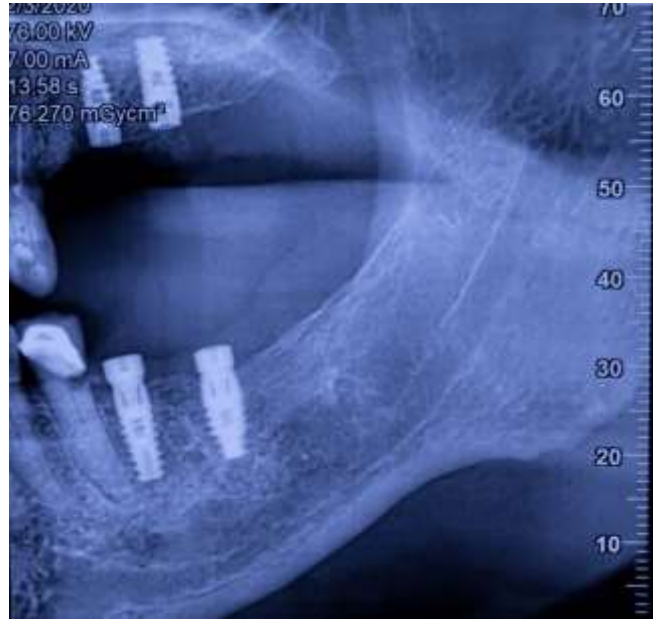Fuente: Los autores.

Figura 19: *Hemiarcada mandibular derecha*



Fuente: Los autores.

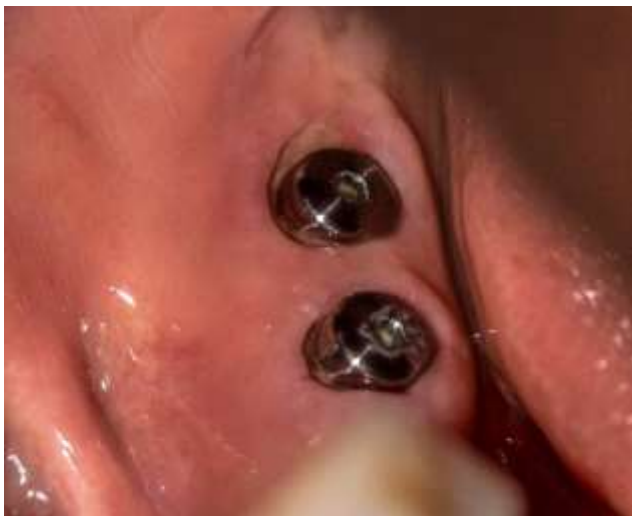Figura 20: *Hemiarcada maxilar y mandibular izquierda*



Fuente: Los autores.

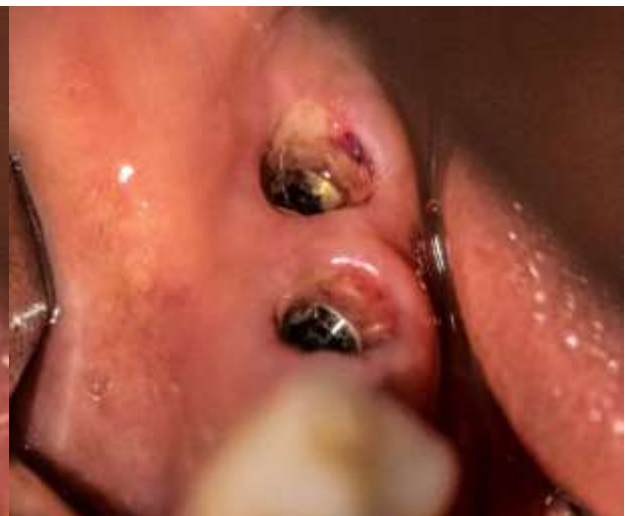Dentro de la evaluación clínica se observa una buena cicatrización de la encía a nivel de la hemiarcada derecha y los implantes dentales tienen un buen perfil de emergencia (figura 21 y 22).

Figura 21: *Hemiarcada mandibular derecha*



Fuente: Los autores.

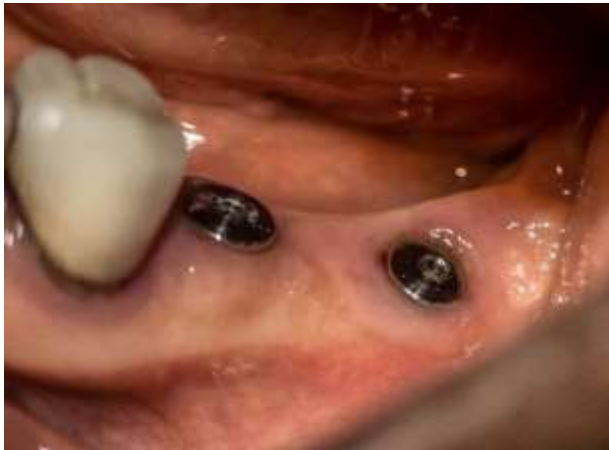Figura 22: *Perfil de emergencia de los implantes 4.6 y 4.7*



Fuente: Los autores.

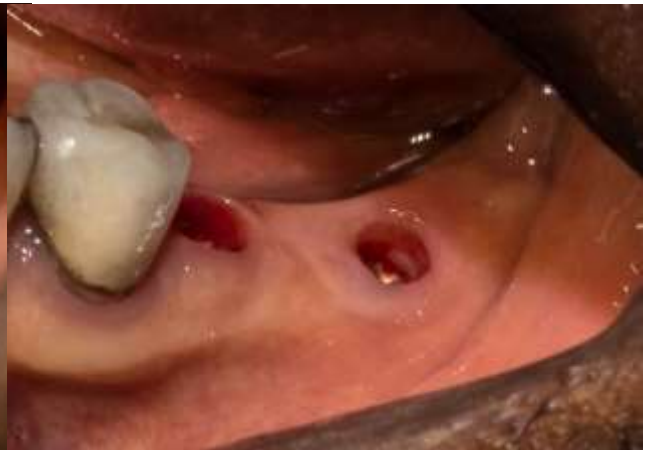En la hemiarcada izquierda tanto superior como inferior se observa un panorama similar con una buena cicatrización de la encía y con implantes dentales que tienen un buen perfil de emergencia (figura 23, 24 y 25).

Figura 23: Hemiarcada mandibular izquierda



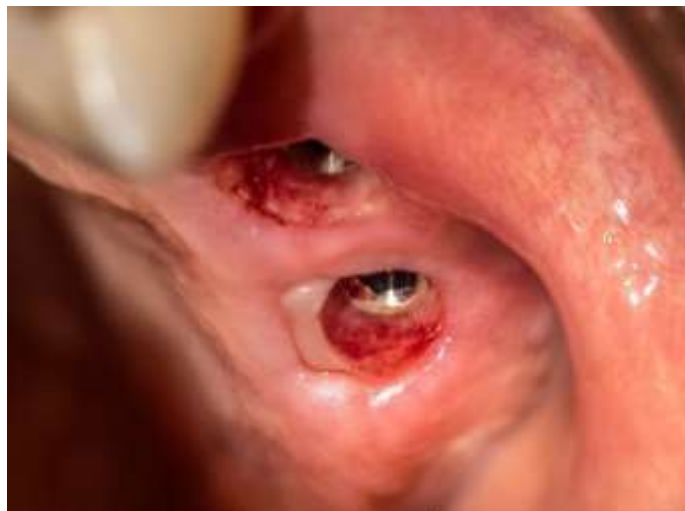Fuente: Los autores.

Figura 24: Perfil de emergencia de los implantes 3.6 y 3.7



Fuente: Los autores.

Figura 25: Perfil de emergencia piezas 2.6 y 2.7.



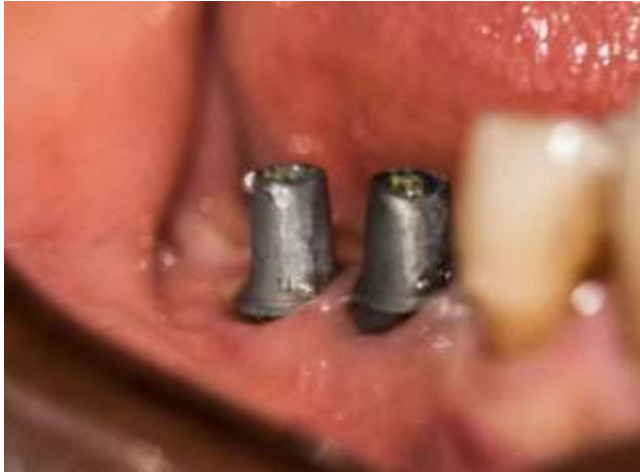Fuente: Los autores.

Posterior a la evaluación clínica y radiográfica se procedió a la prueba clínica de las coronas de zirconio más sin embargo durante la prueba se evidenció que el color de dichas

coronas no eran las cercanas al color de los dientes adyacentes del paciente por lo que se envió nuevamente al laboratorio para su corrección. Dos días después se realizó nuevamente la prueba clínica y el control de oclusión.

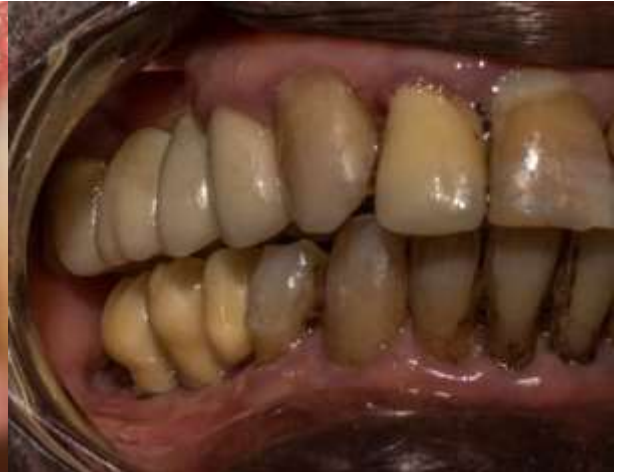Secuencia de prueba y cementación de las coronas de zirconio en la hemiarcada mandibular derecha (figura 26, 27 y 28).

Figura 26: Implantes 4.6 y 4.7



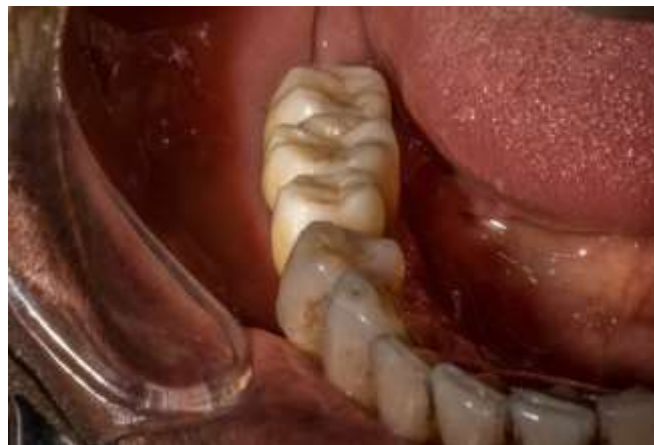Fuente: Los autores.

Figura 27: Coronas de zirconio 4.5; 4.6 y 4.7



Fuente: Los autores.

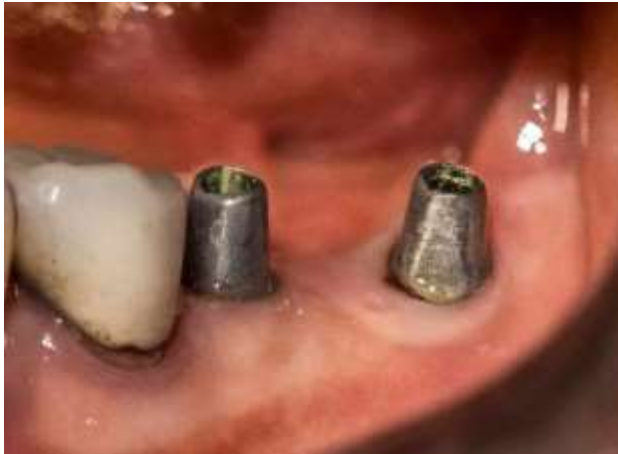Figura 28: Coronas de zirconio 4.5; 4.6 y 4.7



Fuente: Los autores.

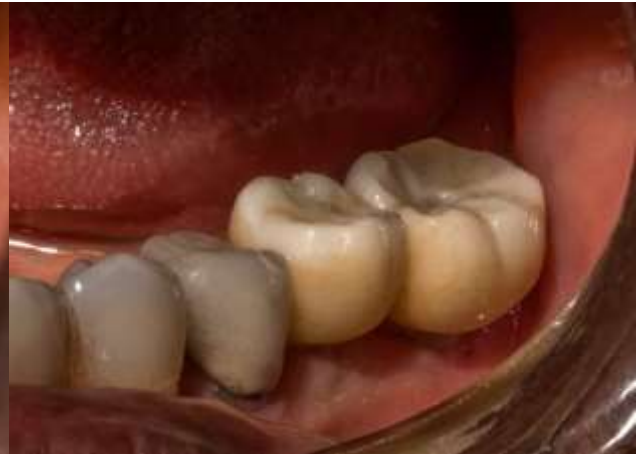Secuencia de prueba y cementación de las coronas de zirconio en la hemiarcada mandibular izquierda (figura 29 y 30) y en la hemiarcada del maxilar superior del lado izquierdo (figura 31 y 32), y control de la oclusión.

Figura 29: *Implantes 3.6 y 3.7*



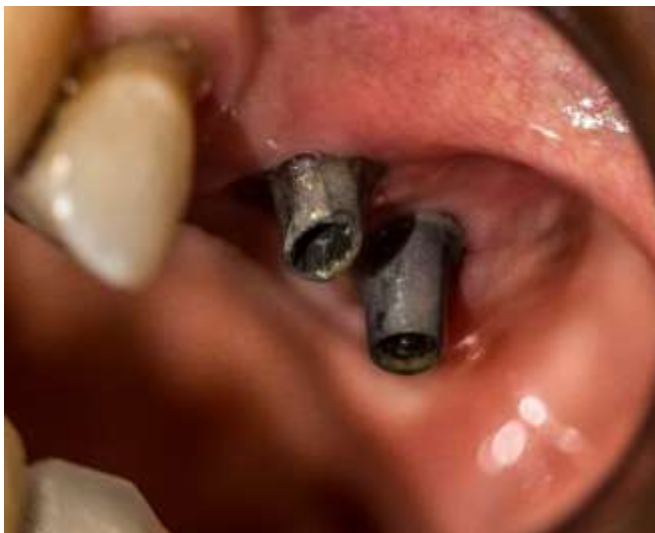Fuente: Los autores.

Figura 30: *Coronas de zirconio 3.6 y 3.7*



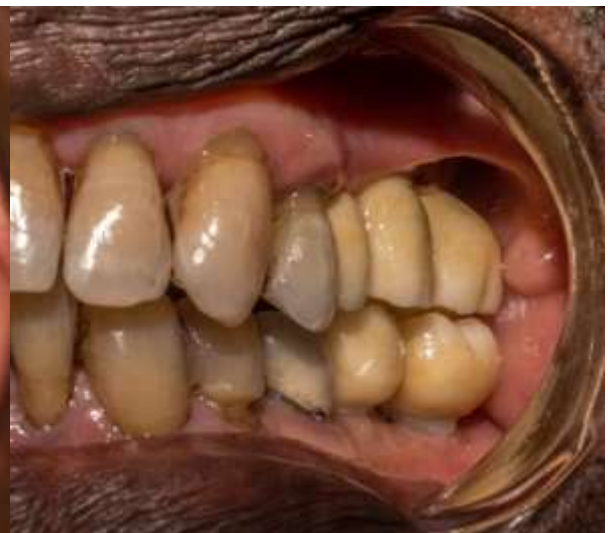Fuente: Los autores.

Figura 31: *Implantes 2.6 y 2.7*



Fuente: Los autores.

Figura 32: *Coronas de zirconio 2.5; 2.6; 2.7; 3.6 y 3.7*



Fuente: Los autores.

4. Discusión

El QD es el segundo quiste más común de la mandíbula, su frecuencia en promedio es del 20.6%. Existen varios estudios en América relacionados y con diferentes poblaciones, según Daley en Canadá es del 24% (Daley et al., 1994), según Mosquera un 17.33% en México (Mosqueda Taylor et al., 2002), Quintana en su estudio reporta una frecuencia de 69.5% en Nicaragua (Quintana et al., 2017), Peña en Colombia reporta un 66.6% (Fajardo Ortiz & Peña Vega, 2018). Existen también algunos reportes en la población infantil según Ochsenius en Chile la frecuencia es de 68.2% (Ochsenius et al., 2007) y en Brasil según De Souza es del 89.7% (De Souza et al., 2010). Los estudios acerca de esta patología son muy amplios, la causa exacta aún se desconoce y además de la “teoría folicular” la cual sugiere que el QD se desencadena debido a la acumulación de líquido entre el epitelio reducido del esmalte y el esmalte, existen otras tales como la “teoría de la hipoplasia del esmalte” menciona que el QD se desarrolla después de la degeneración del retículo estrellado y la “teoría de Main” sugiere que el QD es el resultado de la presión hidrostática ejercida por un diente impactado en el folículo lo que da como resultado una separación de la corona y el folículo circundante (Ghandour et al., 2018). Esta patología tiene una bajo índice de recurrencia (Bilodeau & Collins, 2017).

El objetivo de este artículo radica en la importancia de un tratamiento conservador en un paciente de 81 años de edad cuyo QD estaba asociado a un tercer molar retenido o impactado, el manejo de la lesión consistió en una enucleación completa con curetaje y regeneración inmediata, esta regeneración es indispensable para la posterior rehabilitación oral con implantes dentales, los cuales se sabe que mejoran la calidad de vida de los pacientes adultos mayores en comparación con las prótesis totales removibles y es evidente una mejora en la funcionalidad debido a que hay una mayor retención y mayor fuerza de masticación; además hay un aumento significativo en la parte estética, al momento de hablar y en sí un confort general (Velasco Ortega E, Monsalve Guil L, Jiménez Guerra A & Matos Garrido N, 2015). Los implantes dentales necesitan una buena planificación y ejecución tanto en la parte quirúrgica como en la parte protésica. Cabe recalcar además que no todos los pacientes son candidatos para la colocación de implantes dentales influyen factores tales como: tabaquismo, enfermedades sistémicas, pacientes con medicación de bifosfonatos, situación económica, remanente óseo y expectativas (Balderas Tamez et al., 2017).

Dentro de la parte quirúrgica, además del tratamiento conservador del QD, se realizó una regeneración inmediata mediante el uso de un aloinjerto óseo particulado de tipo mix

(cortical esponjoso) de la marca puros de la casa Zimmer, mediante la técnica sticky bone para la cual antes de la cirugía se toma una muestra de sangre del paciente, de aquí se obtiene la fibrina rica en plaquetas (PRF) esta se mezcla con el injerto óseo y se coloca en el sitio del defecto y alrededor de los implantes brindando estabilidad al injerto (Soni R, Priya A, Yadav H, Mishra N, 2019). En cuanto al uso del injerto óseo, el autoinjerto es el mejor del que se disponible actualmente debido a sus propiedades osteogénicas, osteoconductoras y osteoinductivas y además de su biocompatibilidad. Por otro lado, el aloinjerto solamente es autoconductor sirve como andamio; este carece de la propiedad osteogénica y osteoinductiva es menos preferido en comparación con el autoinjerto, pero su disponibilidad y suficiente volumen óseo se lo considera como una segunda opción (AlKudmani et al., 2017).

5. Conclusión

El manejo adecuado y conservador de una lesión frecuente, en un paciente de edad avanzada junto con un buen plan de tratamiento, hacen posible la regeneración ósea y con esto la rehabilitación implanto protésica. Cabe recalcar que la vejez no es una contraindicación para la rehabilitación de la función bucodental mediante el uso de implantes dentales sin embargo se tiene que considerar la condición sistémica del paciente, no solo del adulto mayor sino de todos los pacientes en general ya que esto puede o no ser un riesgo para la colocación del implante, para su mantenimiento y sobretodo su supervivencia (Schimmel et al., 2018).

6. Conflicto de interés

No existen conflictos de interés.

Referencias

AlKudmani, H., Jasser, R. A. L., & Andreana, S. (2017). Is bone graft or guided bone regeneration needed when placing immediate dental implants? A systematic review. *Implant Dentistry*, 26(6), 936–944. <https://doi.org/10.1097/ID.0000000000000689>

Balderas Tamez, J. E., Neri Zilli, F., Fandiño, L. A., & Guizar, J. M. (2017). Factores relacionados con el éxito o el fracaso de los implantes dentales colocados en la especialidad

de Prostodoncia e Implantología en la Universidad de La Salle Bajío. *Revista Espanola de Cirugia Oral y Maxilofacial*, 39(2), 63–71. <https://doi.org/10.1016/j.maxilo.2016.02.001>

Bilodeau, E. A., & Collins, B. M. (2017). Odontogenic Cysts and Neoplasms. *Surgical Pathology Clinics*, 10(1), 177–222. <https://doi.org/10.1016/j.path.2016.10.006>

Bra-nemark, Per-Ingvar; Zarb, George A.; Albrektsson, Tomas; Rosen, Harvey M. M.D., D. M. D. (1986). *Tissue-Integrated Prostheses. Osseointegration in Clinical Dentistry* (Vol. 77, Issue 3).

Daley, T. D., Wysocki, G. P., & Pringle, G. A. (1994). Relative incidence of odontogenic tumors and oral and jaw cysts in a Canadian population. *Oral Surgery, Oral Medicine, Oral Pathology*, 77(3), 276–280. [https://doi.org/10.1016/0030-4220\(94\)90299-2](https://doi.org/10.1016/0030-4220(94)90299-2)

De Souza, L. B., Gordón-Núñez, M. A., Nonaka, C. F. W., De Medeiros, M. C., Torres, T. F., & Emiliano, G. B. G. (2010). Odontogenic cysts: Demographic profile in a Brazilian population over a 38-year period. *Medicina Oral, Patologia Oral y Cirugia Bucal*, 15(4), 1–8. <https://doi.org/10.4317/medoral.15.e583>

El-Naggar AK (Ed.), Chan JKC (Ed.), Grandis JR (Ed.), Takata T (Ed.), S. P. (Ed.). (2017). *Classification of Head and Neck Tumours. WHO/IARC Classification of Tumours. 4th.ed.* (Vol. 9).

Fajardo Ortiz, L. V., & Peña Vega, C. P. (2018). Frecuencia de quistes odontogénicos en pacientes de la Facultad de Odontología, Universidad Nacional de Colombia. *Universitas Odontologica*, 37(79). <https://doi.org/10.11144/javeriana.uo37-79.fqop>

Ghandour, L., Bahmad, H. F., & Bou-Assi, S. (2018). Conservative Treatment of Dentigerous Cyst by Marsupialization in a Young Female Patient: A Case Report and Review of the Literature. *Case Reports in Dentistry*, 2018, 1–6. <https://doi.org/10.1155/2018/7621363>

Henien, M., Sproat, C., Kwok, J., Beneng, K., & Patel, V. (2017). Coronectomy and dentigerous cysts: a review of 68 patients. *Oral Surgery, Oral Medicine, Oral Pathology and Oral Radiology*, 123(6), 670–674. <https://doi.org/10.1016/j.oooo.2017.02.001>

Hernández, A. A. (2018). Metodología de la investigación científica. In *e-conversion - Proposal for a Cluster of Excellence*.

<https://doi.org/http://dx.doi.org/10.17993/CcyLl.2018.15>

Howe, M. S., Keys, W., & Richards, D. (2019). Long-term (10-year) dental implant survival: A systematic review and sensitivity meta-analysis. *Journal of Dentistry*, 84(December 2018), 9–21. <https://doi.org/10.1016/j.jdent.2019.03.008>

Johnson, N. R., Gannon, O. M., Savage, N. W., & Batstone, M. D. (2014). Frequency of odontogenic cysts and tumors: a systematic review. *Journal of Investigative and Clinical Dentistry*, 5(1), 9–14. <https://doi.org/10.1111/jicd.12044>

Mitchell, O. R., & Singh, R. P. (2019). Conservative technique for enucleation of a large dentigerous cyst through bony fenestrations. *British Journal of Oral and Maxillofacial Surgery*, 57(7), 704–705. <https://doi.org/10.1016/j.bjoms.2019.05.025>

Mortazavi, H., & Baharvand, M. (2016). Jaw lesions associated with impacted tooth: A radiographic diagnostic guide. *Imaging Science in Dentistry*, 46(3), 147–157.

<https://doi.org/10.5624/isd.2016.46.3.147>

Mosqueda Taylor, A., Irigoyen Camacho, M. E., Díaz Franco, M. A., & Torres Tejero, M. A. (2002). Quistes odontogénicos. Análisis de 856 casos. *Medicina Oral*, 7(2), 89–96.

Ochsenius, G., Escobar, E., Godoy, L., & Peñafiel, C. (2007). Odontogenic Cysts: Analysis of 2,944 cases in Chile. *Medicina Oral, Patología Oral y Cirugía Bucal*, 12(2), 71–77.

Quintana, S., Alberto, L., Javier, L., Javier, J., Vílchez, R., David, C., Midence, G., José, H., & Díaz, R. (2017). Frecuencia de quistes y tumores odontogénicos en población nicaragüense. Estudio retrospectivo a siete años. *Universitas Odontologica*, 37(78).

Rajendra Santosh, A. B. (2020). Odontogenic Cysts. *Dental Clinics of North America*, 64(1), 105–119. <https://doi.org/10.1016/j.cden.2019.08.002>

Schimmel, M., Srinivasan, M., McKenna, G., & Müller, F. (2018). Effect of advanced age and/or systemic medical conditions on dental implant survival: A systematic review and meta-analysis. *Clinical Oral Implants Research*, 29(March), 311–330.

<https://doi.org/10.1111/clr.13288>

Soni R, Priya A, Yadav H, Mishra N, K. L. (2019). Bone augmentation with sticky bone and platelet-rich fibrin by ridge-split technique and nasal floor engagement for immediate loading of dental implant after extracting impacted canine. *National Journal of Maxillofacial Surgery*, 10(1), 3–7. <https://doi.org/10.4103/njms.NJMS>

Terauchi, M., Akiya, S., Kumagai, J., Ohyama, Y., & Yamaguchi, S. (2019). An analysis of dentigerous cysts developed around a mandibular third molar by panoramic radiographs.

Dentistry Journal, 7(1), 1–9. <https://doi.org/10.3390/dj7010013>

Thompson, L. D. (2018). Dentigerous cyst. *Ear, Nose and Throat Journal*, 97(3), 57–57.

<https://doi.org/10.1177/014556131809700317>

Velasco Ortega E, Monsalve Guil L, Jiménez Guerra A, S. E. J., & Matos Garrido N, M. M. J. (2015). Implant treatment in elderly patients. *Implant Dentistry*, 3(2), 115.

<https://doi.org/10.1097/00008505-199405000-00012>

Porcentaje de contribución de cada autor en el manuscrito:

Andrés Israel García Saavedra – 50%

David Manuel Pineda Álvarez – 50%