

Endodoncia guiada como alternativa para el manejo de dientes con conductos radiculares calcificados: Una revisión integrativa de la literatura

Guided endodontics as an alternative for the management of teeth with calcified root canals: An integrative review of the literature

A endodôntica guiada como alternativa para o manejo dos dentes com canais de raiz calcificados: Uma revisão integrativa da literatura

Recibido: 08/07/2021 | Revisado: 10/07/2021 | Acepto: 11/07/2021 | Publicado: 22/07/2021

Kevin Alexander Fernández Caiño

ORCID: <https://orcid.org/0000-0001-9964-2334>

Universidad de Cuenca, Ecuador

E-mail: kevin.fernandez@ucuenca.edu.ec

Ximena Elizabeth Espinoza Vásquez

ORCID: <https://orcid.org/0000-0002-7335-6054>

Universidad de Cuenca, Ecuador

E-mail: ximena.espinoza@ucuenca.edu.ec

Resumen

Introducción: El manejo de los conductos calcificados supone un reto durante el tratamiento endodóntico, motivo por el cual se han buscado alternativas clínicas para mejorar su abordaje. Una de ellas, introducida recientemente, es el uso de procedimientos guiados, los cuales se consideran seguros y precisos a la hora de localizar los conductos calcificados, reduciendo así el riesgo de errores operatorios y beneficiando el éxito de la terapia endodóntica. **Materiales y métodos:** Esta revisión de la literatura es de carácter cualitativo que tuvo como objetivo analizar la evidencia científica disponible con respecto a la utilización de la endodoncia guiada para tratar los dientes con conductos radiculares calcificados, con este fin, se realizó una búsqueda en las bases de datos PubMed, Cochrane Library y Journal of Endodontics para la extracción de datos correspondiente. **Conclusiones:** La endodoncia guiada se considera un método preciso para abordar a los dientes con conductos radiculares calcificados, generando favorables expectativas en el ambiente clínico, este procedimiento se lo puede realizar a través de guías estáticas o guías dinámicas obteniendo buenos resultados, tales como: realizar cavidades de acceso conservadoras y en línea recta, preparaciones mínimamente invasivas, menor tiempo operatorio y disminuir los errores de procedimiento clínico.

Palabras clave: Endodoncia guiada; Conducto radicular obliterado; Guías endodónticas; Acceso guiado.

Abstract

Introduction: The management of calcified canals is a challenge during endodontic treatment, which is why clinical alternatives have been sought to improve their approach. One of them, recently introduced, is the use of guided procedures, which are considered safe and accurate when locating calcified canals, thus reducing the risk of operative errors and benefiting the success of endodontic therapy. **Materials and methods:** This review of the literature is of a qualitative nature that aimed to analyze the available scientific evidence regarding the use of guided endodontics to treat teeth with calcified root canals. To this end, a search was carried out in the PubMed databases, Cochrane Library and Journal of Endodontics for corresponding data extraction. **Conclusions:** Guided endodontics is considered a precise method to approach teeth with calcified root canals, generating favorable expectations in the clinical environment, this procedure can be performed through static guides or dynamic guides obtaining good results, such as: performing conservative, straight-line access cavities, minimally invasive preparations, shorter operative time, and decreased clinical procedure errors.

Keywords: Guided endodontics; Obliterated root canal; Endodontic guides; Guided Access.

Resumo

Introdução: O manejo dos canais calcificados é um desafio durante o tratamento endodôntico, por isso alternativas clínicas têm sido buscadas para aprimorar sua abordagem. Uma delas, recentemente introduzida, é a utilização de procedimentos guiados, considerados seguros e precisos na localização de canais calcificados, reduzindo o risco de erros operatórios e beneficiando o sucesso da terapia endodôntica. **Materiais e métodos:** Esta revisão da literatura é de

natureza qualitativa e teve como objetivo analisar as evidências científicas disponíveis sobre o uso da endodôntica guiada no tratamento de dentes com canais radiculares calcificados. Para tanto, foi realizada uma busca nas bases de dados PubMed, Cochrane Library e Journal of Endodontics para extração de dados correspondente. Conclusões: A endodôntia guiada é considerada um método preciso para abordagem de dentes com canais radiculares calcificados, gerando expectativas favoráveis no ambiente clínico, este procedimento pode ser realizado através de guias estáticos ou dinâmicos obtendo bons resultados, tais como: realização de acesso conservador em linha reta cavidades, preparações minimamente invasivas, menor tempo operatório e diminuição dos erros de procedimento clínico.

Palavras-chave: Endodôntia guiada; Canal radicular obliterado; Guias endodônticos; Acesso guiado.

1. Introdução

El manejo endodóntico de los conductos radiculares calcificados está considerado en el nivel más alto de dificultad por la Asociación Estadounidense de Endodoncistas (Krastrl, Zehnder, Connert, Weiger, & Kühn, 2016), dicha complejidad anatómica está implicada en hasta el 75% de las perforaciones durante el intento de localización y preparación de los conductos calcificados (Anderson, Wealleans, & Ray, 2018), por lo que se considera que un abordaje convencional de los mismos representa un verdadero reto para el clínico.

Los procedimientos guiados se usan en varios campos de la odontología, sin embargo, en endodoncia es un tema nuevo (Krastrl et al., 2016), y al respecto, se ha demostrado hasta el momento que la endodoncia guiada es un método de tratamiento seguro y preciso para el manejo de dientes con metamorfosis calcificante, lo que podría facilitar el abordaje inicial de estos casos, reduciéndose así el riesgo de errores operatorios, especialmente las perforaciones de la raíz (Krastrl et al., 2016; Lara-Mendes, Camila de Freitas, Machado, & Santa-Rosa, 2018; Maia et al., 2019).

Adicionalmente, es necesario señalar que la tomografía computarizada de haz cónico (CBCT) es otro de los métodos complementarios que se utilizan durante el diagnóstico y tratamiento en casos complicados, en donde las radiografías convencionales no proporcionan suficiente información de las estructuras anatómicas (Moreno-Rabié, Torres, Lambrechts, & Jacobs, 2020). La CBCT, entonces ofrece varias ventajas como una mejor resolución de imágenes, mediciones más precisas en múltiples planos y es una fuente de datos más precisa para aplicaciones de impresión en 3D, con un beneficio adicional de un tiempo de exposición a la radiación reducido (Anderson et al., 2018), por lo que su uso como parte del tratamiento de endodoncia guiada, adiciona ventajas para la obtención de mejores resultados del mismo.

El objetivo de esta revisión de la literatura fue analizar la evidencia científica disponible con respecto a la utilización de la endodoncia guiada para tratar los dientes con conductos radiculares calcificados.

2. Materiales y Métodos

El presente artículo es una revisión integrativa de la literatura de carácter cualitativo destinada a analizar la evidencia científica existente acerca de la endodoncia en el tratamiento de dientes con conductos radiculares calcificados (Pereira, Shitsuka, Parreira, & Shitsuka, 2018). Se realizó una búsqueda bibliográfica en las bases de datos PubMed, Cochrane library y Journal of Endodontics desde el 15 de noviembre de 2020 hasta el 22 de junio del 2021, de todos los artículos publicados a partir del 2015, se aplicaron restricciones de idioma a inglés y español. Los estudios que respondieron a la pregunta de investigación que fueron incluidos son: (i) Estudios que indicaban la precisión de la técnica, (ii) Reportes de caso, (iii) Estudios que demostraban las ventajas y limitaciones de la endodoncia guiada, (iv) Estudios que presentaban las aplicaciones de la técnica, (V) Revisiones sistemáticas y metaanálisis, (vi) Artículos en inglés y español. Los criterios de exclusión fueron los siguientes: (i) Artículos en otros idiomas además del inglés y español, (ii) Estudios transversales, (iii) Estudios retrospectivos, (iv) Estudios donde se utilizó una CBCT sin el uso conjunto de una guía direccional impresa para acceder al conducto.

Una vez realizada la búsqueda en las bases de datos señaladas, se encontraron 251, 23 y 380 resultados relacionados respectivamente. Se revisaron títulos y el resumen de cada artículo en primera instancia, para determinar si el estudio cumplía

con los criterios de inclusión, caso contrario fueron descartados. Posteriormente se realizó la lectura completa de los artículos clasificados que eran potencialmente relevantes. Finalmente se escogieron 26 artículos para la extracción de datos correspondiente.

3. Resultados

3.1 Obliteración del conducto radicular

La obliteración del conducto radicular es el depósito de dentina en el espacio pulpar a causa de la edad, caries, tratamiento ortodóntico, enfermedad sistémica o trauma, lesiones pulpares, procedimientos restaurativos o abfracciones, lo que da lugar a un escenario clínico en el que los conductos se van estrechando en la porción coronal de forma severa, y va disminuyendo de forma progresiva en sentido corono apical, haciéndose visible la luz del conducto únicamente en las porciones más apicales de la raíz (Anderson et al., 2018; Moreno-Rabié et al., 2020).

3.1.1 Manejo endodóntico de la obliteración del conducto radicular

El manejo endodóntico de las obliteraciones de los conductos radiculares resulta complejo, es así que autores como Cvek et al. (1982) al examinar la frecuencia de fallas técnicas en dientes con conductos radiculares calcificados tratados endodónticamente determinaron que la misma fue de 20%, siendo los incisivos mandibulares las piezas con la mayor tasa, siendo esta del 71%” (Zehnder, Connert, Weiger, Krastl, & Kühn, 2016).

La complejidad del manejo de las obliteraciones del conducto radicular depende de la morfología del diente, extensión de la calcificación y accesibilidad del diente en boca, factores que deben ser considerados por el clínico antes de empezar con el tratamiento endodóntico, ya que sus complicaciones pueden ir desde una destrucción excesiva e incontrolada de la dentina, que por ejemplo si involucra las crestas marginales mesial y distal puede reducir la rigidez de las cúspides hasta en un 63%, alteración de la geometría del conducto radicular, perforaciones de la raíz, fracturas de limas, preparaciones inadecuadas del conducto y pérdida de tejido duro que puede debilitar la estructura dental (Buchgreitz, Buchgreitz, & Bjørndal, 2019; Connert et al., 2019; Krug et al., 2020; Van Der Meer, Vissink, Ng, & Gulabivala, 2016).

Para el manejo de dichas obliteraciones se han utilizado diversas técnicas de abordaje, instrumentos, equipos y materiales como: microscopio operatorio dental, explorador endodóntico DG16, limas de preserie, fresas de cuello largo, fresas Munce Discovery, puntas de ultrasonido, aire abrasivo, determinación de la tonalidad de la dentina, líneas de desarrollo, dentina radial, quelantes, transiluminación, fluorescencia, burbujeo en zona puntual del piso, tomas radiográficas céntricas y excéntricas y la endodoncia guiada que es una de las más recientes, misma que se definirá a continuación (Ferrecio, 2015; Maia et al., 2019).

3.2 Endodoncia Guiada

La técnica de impresión 3D se usa en varias áreas de la odontología como periodoncia, prostodoncia, ortodoncia, cirugía bucal, y recientemente se ha introducido en el área de endodoncia, para su aplicación en cirugía endodóntica y para facilitar el acceso a los conductos radiculares calcificados a través de guías direccionales (Anderson et al., 2018).

La endodoncia guiada, por tanto, es una técnica usada en dientes que tienen un sistema de conductos radiculares calcificados, misma que emplea guías direccionales cuya manufacturación depende de varias herramientas digitales como: CBCT, impresiones digitales intraorales y un sistema que se encarga de diseñarlas virtualmente para luego imprimirlas en 3D, de tal manera que se adaptan correctamente al campo operatorio (Shah & Chong, 2018; Van Der Meer et al., 2016). Estas guías direccionales favorecen a la creación de cavidades de acceso precisas, mínimamente invasivas y en línea recta, reducen el tiempo operatorio y evitan perforaciones radiculares (Nayak, Jain, Kankar, & Jain, 2018; Shah & Chong, 2018).

3.2.1 Tipos de guías utilizadas en endodoncia guiada

Existen dos alternativas eficientes para realizar un abordaje guiado a las piezas dentales con conductos radiculares calcificados, a través de guías estáticas y guías dinámicas.

Las **guías estáticas**, se basan en una guía direccional que se fabrica por un sistema CAD/CAM que se encarga de orientar los movimientos de la fresa a través del conducto radicular, estas guías pueden tener un soporte dental, óseo o mucoso (Bun San Chong, Manpreet Dhesi, Makdissi, & RCR, 2019; Dianat et al., 2020). Este tipo de guías tienen ciertos beneficios sobre las guías dinámicas, al ser las más accesibles en todo el mundo y sobre todo al usarlas el operador no se puede desviar de la dirección planificada, lo cual puede representar una ventaja para operadores sin experiencia (Dianat, Gupta, Price, & Mostoufi, 2021).

Las **guías dinámicas**, a través de una computadora, permiten seguir la posición de la pieza de mano y del paciente en tiempo real durante todo el procedimiento clínico mediante sensores colocados en la pieza de mano y el paciente, los cuales transfieren la información espacial tridimensional generando resultados más precisos sin la necesidad de eliminar tejido dental innecesario (Bun San Chong et al., 2019; Dianat et al., 2020; Gambarini et al., 2020).

Las guías dinámicas tienen ventajas importantes sobre las guías estáticas, tales como: 1) se puede realizar todo el procedimiento (CBCT, planificación y tratamiento) en una sola cita, 2) brinda mayor seguridad al permitir verificar la precisión de la guía en vivo durante el procedimiento, 3) planificación simple y más rápida, 4) mejor irrigación, por lo tanto reduce el riesgo de alteración en la estructura dental por un sobrecalentamiento, 5) se las puede utilizar en un espacio interoclusal limitado, 6) permiten el uso de varios tipos de fresas a diferencia de las guías estáticas que permiten una sola fresa (Dianat et al., 2021).

Sin embargo, las guías dinámicas presentan tres tipos de errores: inherentes a la máquina, inherentes al paciente o diente e inherentes al operador. Los errores inherentes a la máquina son errores que se pueden producir en los componentes de la misma o en los materiales que se usan para el procedimiento, los cuales pueden corregirse de manera in situ. Los errores inherentes al paciente o al diente pueden ser, por ejemplo, una CBCT distorsionada que puede impedir una planificación virtual correcta y por lo tanto producir errores en el procedimiento clínico. Los errores inherentes al operador están caracterizados por el grado de dificultad que implica obtener precisión y control de la pieza de mano mientras el operador mira la pantalla del sistema durante el procedimiento en lugar de usar una visión directa al campo operatorio, por lo tanto, es necesario que la curva de aprendizaje para el uso de esta técnica sea precisa para obtener los resultados requeridos (Dianat et al., 2021).

Adicionalmente se considera que una de las principales limitantes para el uso generalizado de esta técnica, es el costo relativamente elevado de la máquina y los materiales necesarios para el procedimiento (Dianat et al., 2021).

3.2.2 Ventajas de la Endodoncia Guiada

I) Conservación de la estructura dental: se afirma que a través de la endodoncia guiada se puede conservar la mayor parte de la estructura dental, aumentando así su resistencia a la fractura (Figura 1).(Connert et al., 2019; Kostunov, Rammelsberg, Klotz, Zenthöfer, & Schwindling, 2021; Shah & Chong, 2018).

II) Menor tiempo operatorio: se ha establecido que la duración de tratamiento promedio para la técnica de endodoncia guiada es de 11,3 minutos en comparación con la técnica convencional que es de 21,8 minutos favoreciendo así a la primera (Connert et al., 2019; Shah & Chong, 2018; Tavares, Viana, de Carvalho Machado, Henriques, & Sobrinho, 2018; Van Der Meer et al., 2016).

III) Mayor precisión al momento de encontrar los conductos radiculares: en un estudio realizado por Connert et al, se asignaron 24 conductos calcificados a cada técnica para determinar su precisión al momento de preparar la cavidad de

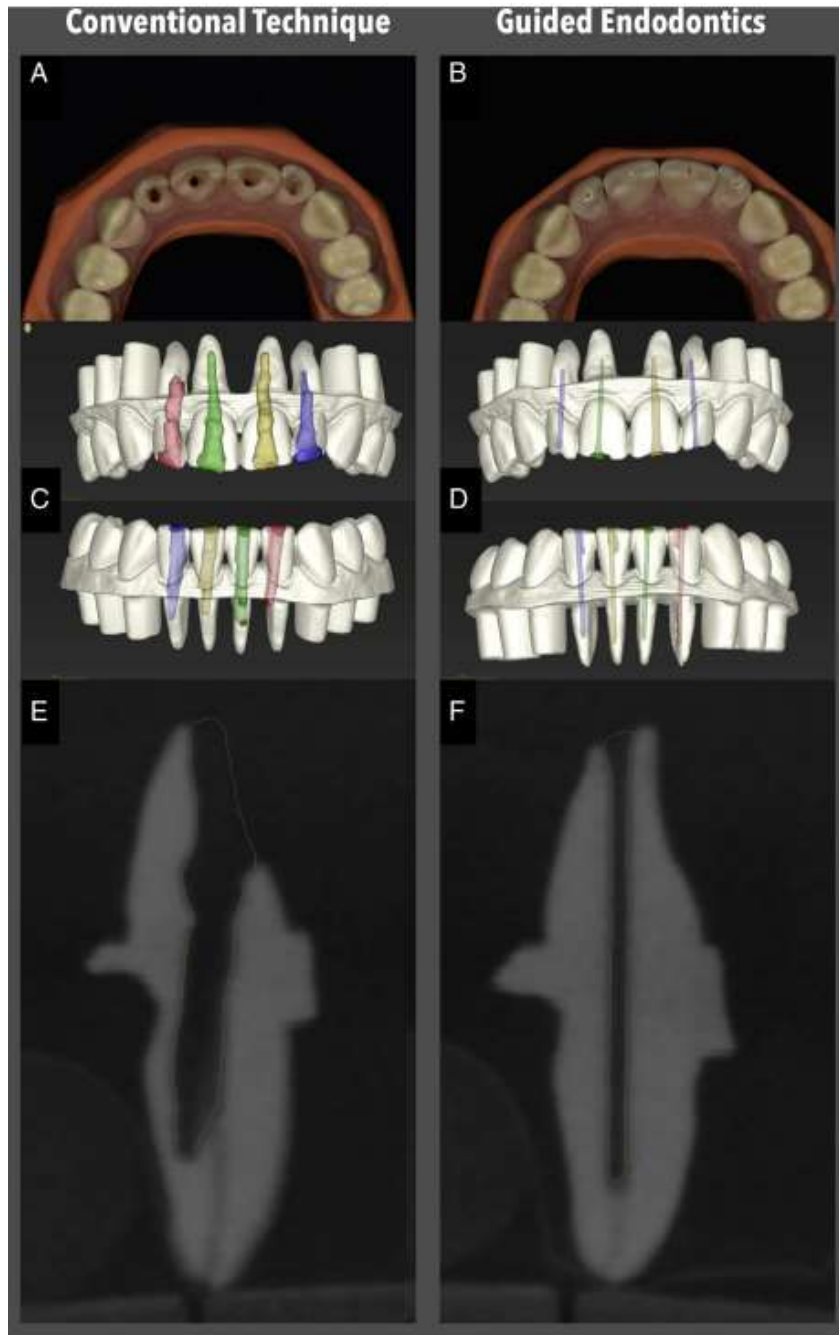
acceso, mediante la técnica endodóntica convencional se pudieron preparar 10 de 24 conductos radiculares posibles, mientras que, con la técnica de endodoncia guiada se prepararon 22 de los 24 conductos posibles, dando como resultado el 41,7% y 91,7% de eficacia respectivamente (Connert et al., 2019).

IV) No depende de la experiencia y habilidades del operador: el éxito de la técnica de la cavidad de acceso guiada no se ve influenciada por la experiencia del operador a diferencia de la técnica convencional que depende de la experiencia y habilidades de ejecución técnica del mismo. Además, la endodoncia guiada es mucho más predecible y reemplaza la visualización mental del operador con un costo de planificación relativamente rentable (Connert et al., 2019; Sônia, Camila de Freitas, Santa-Rosa, & Machado, 2018; Van Der Meer et al., 2016).

V) Permite realizar una cavidad de acceso precisa, en línea recta y acorde a la geometría del conducto: las guías direccionales impresas en 3D facilitan la ubicación de los conductos radiculares calcificados, crean un acceso en línea recta al conducto radicular, permiten realizar una cavidad conservadora, mínimamente invasiva acorde a la geometría del conducto (Nayak et al., 2018; Shah & Chong, 2018).

VI) Reduce los errores de procedimiento clínico: reducen de manera significativa los errores de procedimiento clínico, como la perforación de la raíz que puede comprometer el resultado del tratamiento (Nayak et al., 2018; Shah & Chong, 2018).

Figura 1. Endodoncia guiada Vs Endodoncia convencional.



Fuente: Connert et al. (2019).

A y B demuestran la cantidad de pérdida de tejido coronal después de la preparación de la cavidad de acceso en modelos maxilares, mientras que C, D, E y F detallan a través de varios cortes la precisión de cada técnica endodóntica para encontrar los conductos radiculares calcificados y preservar la estructura dental remanente.

3.2.3 Desventajas de la Endodoncia Guiada:

Entre las desventajas de la endodoncia guiada podemos mencionar

I) Depende de otros factores: como por ejemplo la resolución espacial de la CBCT, debido a que pueden existir conductos muy estrechos que son proyectados con un tamaño de voxel muy grande de tal forma que impide la visualización del conducto (Moreno-Rabié et al., 2020). Otra limitación, es la técnica de imagen, ya que en algunos casos es necesario tomar

una radiografía intraoral 2D durante el procedimiento clínico, pero dada la naturaleza de la radiografía se puede subestimar la posición de la cavidad de acceso en sentido buco lingual (Moreno-Rabié et al., 2020).

II) Se utiliza esta técnica solo en porciones rectas del conducto: los conductos curvos también representan una limitación para la endodoncia guiada, ya que las cavidades de acceso guiadas solo se planifican para dientes del sector anterior con conductos rectos o en las porciones rectas del conducto, esto debido a que la fresa usada para dicha preparación es recta y no deformable, tampoco es posible usar las guías estáticas en el sector posterior debido a un espacio interoclusal limitado (Dianat et al., 2021; Moreno-Rabié et al., 2020; Pujol, Vidal, Mercadé, Muñoz, & Ortolani-Seltenerich, 2021; Van Der Meer et al., 2016).

III) Puede producir agrietamientos en el tejido dentario: durante la preparación de la cavidad de acceso la fresa genera fuerzas que son capaces de producir agrietamientos en la superficie de la pieza dental (Moreno-Rabié et al., 2020).

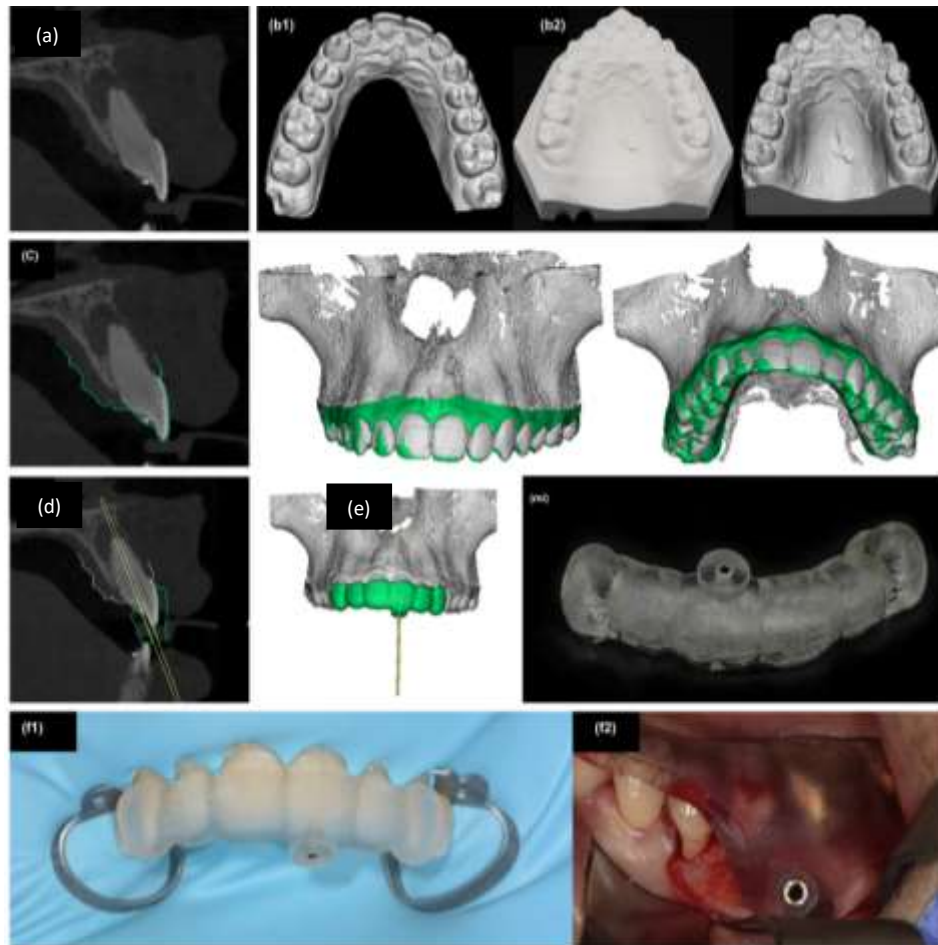
IV) Ofrece una limitada irrigación al conducto radicular: puede afectar la zona del ligamento periodontal y el hueso alveolar cuando se produce calor excesivo friccional durante la preparación del acceso, al no haber la posibilidad de proporcionar soluciones irrigantes debido a una limitada cantidad de espacio (Moreno-Rabié et al., 2020).

V) Es necesario aislar varias piezas dentales: durante el procedimiento clínico de la endodoncia guiada es necesario aislar varios dientes, ya que este aislamiento es necesario para que la guía pueda asentarse directamente en las piezas dentales y así garantizar la estabilidad de la misma durante el tratamiento (Van Der Meer et al., 2016).

3.2.4 Protocolo para el diseño de una guía direccional en 3D

Para diseñar una guía 3D, primero se debe adquirir una CBCT de alta resolución del campo operatorio, de igual forma se debe obtener una impresión digital intraoral de los dientes del paciente, ya sea directamente, con el uso de un escáner intraoral, o indirectamente escaneando la cubeta de impresión o el modelo de yeso con un escáner óptico (Moreno-Rabié et al., 2020). Posteriormente, ambos escaneos (CBCT e intraoral) se registran mediante un registro de superficie utilizando un software de procesamiento de imágenes especializado, y luego con un software de diseño 3D se debe realizar una plantilla o guía de acuerdo con la vía de tratamiento deseada (Moreno-Rabié et al., 2020). Por último, la guía virtual se debe imprimir o fresar en 3D para su uso durante el tratamiento (Figura 2)(Moreno-Rabié et al., 2020).

Figura 2: Protocolo para el diseño de una guía direccional en 3D.



Fuente: (Moreno-Rabié et al. (2020).

(a) Se adquiere una CBCT preoperatoria del paciente y una impresión digital intraoral (b) ya sea de forma directa (b1) o de forma indirecta (b2) a través de los modelos de estudio, luego a través de un software de programación digital (c) unimos la información obtenida de la CBCT y la impresión digital, posteriormente se diseña la guía (d) y (e) se fabrica una guía direccional. Finalmente, en el paciente se utiliza la guía para la preparación de la cavidad de acceso (f1) o para una cirugía apical (f2).

4. Discusión

En los últimos años, la endodoncia al igual que otras áreas de la odontología ha experimentado un proceso de digitalización, lo que ha dado lugar a que los procedimientos guiados sean una técnica cada vez más utilizada para el manejo de casos como conductos calcificados, dientes invaginados y evaginados, preparación de cavidades de acceso precisas, mínimamente invasivas, en línea recta y micro procedimientos quirúrgicos endodónticos (Ali & Arslan, 2019; Nayak et al., 2018; Shah & Chong, 2018; Zubizarreta-Macho, de Pedro Muñoz, Riad Deglow, Agustín-Panadero, & Mena Álvarez, 2020).

Connert y col, en un estudio comparativo sobre la pérdida de sustancia usando dientes impresos en 3 dimensiones concluyeron que a través de la endodoncia guiada se puede conservar la mayor parte de la estructura dental aumentando así su resistencia a la fractura (Connert et al., 2019; Shah & Chong, 2018), esto es coincidente con el estudio de Krastl y col, que consideran a la técnica como un método que permite la máxima conservación de la estructura coronal de la pieza dentaria

(Krastrl et al., 2016). Al igual que Jain y cols, que mencionan que existe una significativa ventaja de usar guías dinámicas sobre un enfoque convencional con el fin de localizar de forma conservadora los conductos calcificados (Jain et al., 2020).

Por otro lado, al comparar la precisión de la endodoncia guiada vs la técnica convencional, Connert y cols, en su estudio asignaron 24 conductos calcificados a cada técnica para determinar su precisión al momento de preparar la cavidad de acceso, obteniendo como resultados que mediante la técnica endodóntica convencional se pudieron preparar 10 de 24 conductos radiculares posibles, mientras que, con la técnica de endodoncia guiada se prepararon 22 de los 24 conductos posibles, lo que representa el 41,7% y 91,7% de eficacia respectivamente (Connert et al., 2019). Estos resultados son similares al estudio de Zubizarreta y cols, que asignaron 10 dientes unirradiculares a cada técnica para comparar los sistemas de navegación asistida por computadora con la técnica endodóntica convencional, con la primera técnica permitieron localizar todos los conductos radiculares mientras que con la técnica convencional mostraron una perforación radicular y dos conductos radiculares perdidos de un total de 10 dientes (Zubizarreta-Macho et al., 2020). Por lo tanto, según estos reportes la endodoncia guiada es un método preciso al momento de localizar los conductos radiculares obliterados.

Respecto a la influencia del operador en los sistemas de navegación estática, Zehnder y cols, en su investigación afirmaron específicamente que tiene una alta precisión y que la influencia del operador en su aplicación es insignificante (Zehnder et al., 2016). Esto concuerda con lo reportado por Casadei y cols, que describieron a la técnica de endodoncia guiada como eficaz, segura, rápida y se puede llevar a cabo incluso por profesionales menos experimentados (Casadei et al., 2020).

Por su parte al evaluar los sistemas de navegación dinámica, los resultados son distintos, ya que autores como Dianat y cols indican que con esta técnica hay un margen de error dependiente del operador e independiente de la precisión de la tecnología, por lo tanto, recomiendan realizar prácticas *ex-vivo* previas al tratamiento ya que el nivel de experiencia del operador con el sistema de navegación dinámica parece mejorar la precisión y el resultado del tratamiento (Dianat et al., 2021).

Zubizarreta y col, en un estudio *in vitro* donde compararon los sistemas de navegación estática con la navegación dinámica demostraron que, en el grupo de estudio de navegación dinámica se realizaron cavidades de acceso más precisas que el grupo de estudio de navegación estática, lo que se determinó al analizar ciertos parámetros como la desviación angular y apical de la preparación, sin embargo, estos valores no fueron estadísticamente significativos (Zubizarreta-Macho et al., 2020).

Además, Dianat y col, mencionan que la navegación dinámica es más práctica en dientes posteriores que las guías estáticas, debido a que existe un espacio interoclusal limitado los sistemas dinámicos usan guías pequeñas para realizar el tratamiento, también con estos sistemas es posible usar varios tipos de fresas en lugar de solo una fresa específica que usan las guías estáticas, reduciendo así el riesgo de formación de grietas en las paredes del conducto radicular (Dianat et al., 2021).

De igual manera, autores como Zubizarreta y cols (Zubizarreta-Macho et al., 2020), Dianat y cols (Dianat et al., 2020), Chong y cols (Bun San Chong et al., 2019) mencionan que los sistemas de navegación dinámica tienen un beneficio adicional que es la capacidad de cambiar la dirección de la cavidad de acceso en tiempo real de acuerdo al entorno clínico presente, lo que permite obtener una visibilidad de los tejidos dentales durante el procedimiento clínico, cualidades que no posee la técnica de endodoncia guiada estática.

En lo que respecta al tiempo de preparación de la cavidad de acceso, este también varía entre la técnica de endodoncia guiada dinámica y la técnica convencional, así lo confirman Dianat y cols, al determinar que en el método de navegación dinámica el tiempo de preparación de la cavidad de acceso tuvo un promedio de 4 a 7 minutos sin contratiempos, mientras que con la técnica endodóntica convencional fue de 7 hasta 19 minutos, tomando en cuenta que en un entorno clínico este tiempo se puede extender dependiendo de la complejidad del caso (Dianat et al., 2020). Esto concuerda con el estudio de Van der Meer y cols, en el que se concluye que con la endodoncia guiada se acorta el tiempo de tratamiento de manera considerable (Van Der Meer et al., 2016).

Al analizar las limitaciones de la técnica de endodoncia guiada estática, Afzal Ali y col, refieren que únicamente debe existir un trayecto recto hasta el punto de destino apical para poder usar este tipo de guías, debido a la rigidez de la fresa, sumado a que su utilización en el sector posterior es difícil debido al espacio interoclusal limitado. Otra limitación se atribuye a que pueden existir fallas en un escaneo CBCT debido a la presencia de materiales altamente radiopacos y por último la temperatura se puede elevar durante la perforación (Ali & Arslan, 2021). Además, Krastl y col, agregan otras limitaciones entre las que refiere que la forma natural del conducto radicular o su geometría debe ser modificada de acuerdo con la forma de la fresa y que la formación de grietas dentinales se pueden producir durante la localización de los conductos radiculares (Krastl et al., 2016).

Por último, Van der Meer y cols, consideran que las guías estáticas tienen una limitación adicional, y es que las guías direccionales deben descansar directamente sobre las estructuras dentales para obtener una buena estabilidad por lo tanto es necesario aislar varias piezas dentales antes de iniciar el tratamiento (Van Der Meer et al., 2016). Afzal Ali y col, concuerdan con esto, y además como otra desventaja a la visualización limitada del tratamiento debajo de la guía por lo que puede ser necesario desmontar la misma de forma intermitente para confirmar que aún se sigue la ruta establecida previamente (Ali & Arslan, 2019).

5. Conclusiones

La endodoncia guiada puede ser estática o dinámica; a través de guías estáticas se crea una vía de acceso única favoreciendo a operadores sin experiencia, mientras que las guías dinámicas ofrecen beneficios particulares como permitir modificar la vía de acceso intraoperatoriamente, cambiar el tipo de fresas y acceder a conductos con espacio interoclusal limitado.

La endodoncia guiada es una alternativa innovadora para el manejo de dientes con conductos calcificados, que dentro de sus ventajas permite conservar la mayor parte de la estructura dental, reduce el tiempo del tratamiento endodóntico, permite elaborar cavidades de acceso precisas y en línea recta, no depende de la experiencia y habilidades del operador para su ejecución, además que disminuye el riesgo de producir errores de procedimiento clínico como perforaciones radiculares.

Las desventajas de la endodoncia guiada incluyen que es una técnica que depende de varios factores para ejecutarse adecuadamente, puede generar grietas en el tejido dentario, se utiliza en porciones rectas de los conductos debido a la rigidez de la fresa, ofrece una limitada irrigación al conducto radicular y es necesario aislar varias piezas dentales para obtener una óptima adaptación de la guía direccional en los tejidos dentarios.

La endodoncia guiada por lo tanto es una alternativa válida para el manejo de los dientes con conductos radiculares calcificados, sus beneficios superan a sus limitaciones generando favorables expectativas en el ambiente clínico.

Existe poca evidencia científica que compara entre los sistemas de navegación estáticos y dinámicos, por lo tanto, se sugiere realizar más estudios clínicos que comparen dichos sistemas, sus indicaciones, beneficios y limitaciones.

Referencias

- Ali, A., & Arslan, H. (2019). Guided endodontics: a case report of maxillary lateral incisors with multiple dens invaginatus. *Restorative dentistry & endodontics*, 44(4).
- Ali, A., & Arslan, H. (2021). Effectiveness of the static-guided endodontic technique for accessing the root canal through MTA and its effect on fracture strength. *Clinical Oral Investigations*, 25(4), 1989-1995.
- Anderson, J., Wealleans, J., & Ray, J. (2018). Endodontic applications of 3D printing. *International endodontic journal*, 51(9), 1005-1018.
- Buchgreitz, J., Buchgreitz, M., & Bjørndal, L. (2019). Guided root canal preparation using cone beam computed tomography and optical surface scans—an observational study of pulp space obliteration and drill path depth in 50 patients. *International endodontic journal*, 52(5), 559-568.

- Bun San Chong, B., Manpreet Dhesi, B., Makdissi, J., & RCR, D. (2019). Computer-aided dynamic navigation: a novel method for guided endodontics. *Quintessence International*, 50(3), 196-202.
- Casadei, B. d. A., Lara-Mendes, S. T. d. O., Barbosa, C. d. F. M., Araújo, C. V., de Freitas, C. A., Machado, V. C., & Santa-Rosa, C. C. (2020). Access to original canal trajectory after deviation and perforation with guided endodontic assistance. *Australian Endodontic Journal*, 46(1), 101-106.
- Connert, T., Krug, R., Eggmann, F., Emsermann, I., ElAyouti, A., Weiger, R., & Krastl, G. (2019). Guided endodontics versus conventional access cavity preparation: a comparative study on substance loss using 3-dimensional-printed teeth. *Journal of endodontics*, 45(3), 327-331.
- Dianat, O., Gupta, S., Price, J. B., & Mostoufi, B. (2021). Guided endodontic access in a maxillary molar using a dynamic navigation system. *Journal of endodontics*, 47(4), 658-662.
- Dianat, O., Nosrat, A., Tordik, P. A., Aldahmash, S. A., Romberg, E., Price, J. B., & Mostoufi, B. (2020). Accuracy and efficiency of a dynamic navigation system for locating calcified canals. *Journal of endodontics*, 46(11), 1719-1725.
- Ferreccio, J. G. (2015). Manejo De Conductos Calcificados. *reportaendo*, 2(1).
- Gambarini, G., Galli, M., Morese, A., Stefanelli, L. V., Abduljabbar, F., Giovarruscio, M., & Testarelli, L. (2020). Precision of Dynamic Navigation to Perform Endodontic Ultraconservative Access Cavities: A Preliminary In Vitro Analysis. *Journal of endodontics*, 46(9), 1286-1290.
- Jain, S. D., Saunders, M. W., Carrico, C. K., Jadhav, A., Deeb, J. G., & Myers, G. L. (2020). Dynamically navigated versus freehand access cavity preparation: a comparative study on substance loss using simulated calcified canals. *Journal of endodontics*, 46(11), 1745-1751.
- Kostunov, J., Rammelsberg, P., Klotz, A.-L., Zenthöfer, A., & Schwindling, F. S. (2021). Minimization of Tooth Substance Removal in Normally Calcified Teeth Using Guided Endodontics: An In Vitro Pilot Study. *Journal of endodontics*, 47(2), 286-290.
- Krastl, G., Zehnder, M. S., Connert, T., Weiger, R., & Kühl, S. (2016). Guided endodontics: a novel treatment approach for teeth with pulp canal calcification and apical pathology. *Dental traumatology*, 32(3), 240-246.
- Krug, R., Reich, S., Connert, T., Kess, S., Soliman, S., Reymus, M., & Krastl, G. (2020). Guided endodontics: a comparative in vitro study on the accuracy and effort of two different planning workflows. *Int J Comput Dent*, 23, 119-128.
- Lara-Mendes, S. T., Camila de Freitas, M. B., Machado, V. C., & Santa-Rosa, C. C. (2018). A new approach for minimally invasive access to severely calcified anterior teeth using the guided endodontics technique. *Journal of endodontics*, 44(10), 1578-1582.
- Maia, L. M., de Carvalho Machado, V., da Silva, N. R. F. A., Júnior, M. B., da Silveira, R. R., Júnior, G. M., & Sobrinho, A. P. R. (2019). Case reports in maxillary posterior teeth by guided endodontic access. *Journal of endodontics*, 45(2), 214-218.
- Moreno-Rabié, C., Torres, A., Lambrechts, P., & Jacobs, R. (2020). Clinical applications, accuracy and limitations of guided endodontics: a systematic review. *International endodontic journal*, 53(2), 214-231.
- Nayak, A., Jain, P. K., Kankar, P., & Jain, N. (2018). Computer-aided design-based guided endodontic: a novel approach for root canal access cavity preparation. *Proceedings of the Institution of Mechanical Engineers, Part H: Journal of Engineering in Medicine*, 232(8), 787-795.
- Pereira, A. S., Shitsuka, D. M., Parreira, F. J., & Shitsuka, R. (2018). Metodologia da pesquisa científica.
- Pujol, M. L., Vidal, C., Mercadé, M., Muñoz, M., & Ortolani-Seltenerich, S. (2021). Guided Endodontics for Managing Severely Calcified Canals. *Journal of endodontics*, 47(2), 315-321.
- Shah, P., & Chong, B. (2018). 3D imaging, 3D printing and 3D virtual planning in endodontics. *Clinical Oral Investigations*, 22(2), 641-654.
- Sônia, T. d. O., Camila de Freitas, M. B., Santa-Rosa, C. C., & Machado, V. C. (2018). Guided endodontic access in maxillary molars using cone-beam computed tomography and computer-aided design/computer-aided manufacturing system: a case report. *Journal of endodontics*, 44(5), 875-879.
- Tavares, W. L. F., Viana, A. C. D., de Carvalho Machado, V., Henriques, L. C. F., & Sobrinho, A. P. R. (2018). Guided endodontic access of calcified anterior teeth. *Journal of endodontics*, 44(7), 1195-1199.
- Van Der Meer, W. J., Vissink, A., Ng, Y. L., & Gulabivala, K. (2016). 3D Computer aided treatment planning in endodontics. *Journal of dentistry*, 45, 67-72.
- Zehnder, M., Connert, T., Weiger, R., Krastl, G., & Kühl, S. (2016). Guided endodontics: accuracy of a novel method for guided access cavity preparation and root canal location. *International endodontic journal*, 49(10), 966-972.
- Zubizarreta-Macho, Á., de Pedro Muñoz, A., Riad Deglow, E., Agustín-Panadero, R., & Mena Álvarez, J. (2020). Accuracy of computer-aided dynamic navigation compared to computer-aided static procedure for endodontic access cavities: an in vitro study. *Journal of clinical medicine*, 9(1), 129.