

Proliferación osteocondromatosa parostal bizarra o enfermedad de Nora revisión de la literatura: A propósito de un caso

Literature review on bizarre parosteal osteochondromatous proliferation or Nora's Lesion: A clinical case study

Revisão da literatura sobre proliferação osteocondromatosa parosteal rara ou lesão de Nora: Um estudo de caso clínico

Recibido: 29/07/2021 | Revisado: 31/07/2021 | Acepto: 01/08/2021 | Publicado: 06/08/2021

Karla Sthefany Albarracin Solorzano

ORCID: <https://orcid.org/0000-0003-2911-7416>

Universidad de Cuenca, Ecuador

E-mail: sthefany.albarracin@ucuenca.edu.ec

Marcia Raquel Patiño Yugsi

ORCID: <https://orcid.org/0000-0001-7043-2800>

Universidad de Cuenca, Ecuador

E-mail: raquel.patinoy@ucuenca.edu.ec

David Manuel Pineda Álvarez

ORCID: <https://orcid.org/0000-0002-6395-7702>

Universidad de Cuenca, Ecuador

E-mail: david.pineda@ucuenca.edu.ec

María Fernanda Torres Calle

ORCID: <https://orcid.org/0000-0002-8097-212X>

Universidad de Cuenca, Ecuador

E-mail: mfernanda.torresc@ucuenca.edu.ec

Resumen

La proliferación osteocondromatosa parostal bizarra (BPOP por sus siglas en inglés) o también denominada Enfermedad de Nora, es una lesión benigna, rara, cuyas características radiográficas e histológicas pueden llevarnos a un diagnóstico erróneo. La mayoría de los casos reportados en la literatura corresponden a los pequeños huesos tubulares de las manos y los pies, siendo la afectación del cráneo y los maxilares extremadamente raros. El tratamiento es quirúrgico e incluye la escisión quirúrgica, resección simple y resección con márgenes amplios, la lesión presenta alta recidiva (50%) por este motivo cuando se da en huesos pequeños como metacarpianos se opta por la amputación total del hueso. A continuación, presentamos un caso de BPOP que involucró el reborde alveolar de la mandíbula de una mujer de 72 años. Este sería el noveno caso publicado de la proliferación osteocondromatosa parostal bizarra correspondiente a la región maxilofacial y el cuarto caso ubicado en la mandíbula.

Palabras clave: Proliferación osteocondromatosa parostal bizarra; Enfermedad de Nora; POPB; Maxilar; Mandíbula.

Abstract

Bizarre parosteal osteochondromatous proliferation (BPOP) or also called Nora's disease, is a rare, benign lesion whose radiographic and histological characteristics can lead to a wrong diagnosis. Most of the cases reported in the literature correspond to the small tubular bones of the hands and feet, being the involvement of the skull and jaws extremely rare. Treatment is surgical and includes surgical excision, simple resection and resection with wide margins; the lesion presents high recurrence (50%) for this reason, when it occurs in small bones such as metacarpals, total amputation of the bone is chosen. Here we present a case of BPOP involving the alveolar ridge of the mandible of a 72-year-old woman. This would be the ninth published case of bizarre parosteal osteochondromatous proliferation corresponding to the maxillofacial region and the fourth case located in the mandible.

Keywords: Bizarre parosteal osteochondromatous proliferation; Nora's disease; POPB; Maxilla; Mandible.

Resumo

Bizarra proliferação osteocondromatosa parostal (BPOP) ou também chamada de doença de Nora, é uma lesão benigna rara cujas características radiográficas e histológicas podem levar a um diagnóstico incorreto. A maioria dos casos relatados na literatura corresponde a pequenos ossos tubulares de mãos e pés, sendo o envolvimento de crânio e mandíbula extremamente raro. O tratamento é cirúrgico e inclui excisão cirúrgica, ressecção simples e ressecção com margens amplas, a lesão apresenta alta recorrência (50%), por isso, quando ocorre em ossos pequenos como metacarpos opta-se pela amputação total do osso. Apresentamos aqui um caso de BPOP envolvendo o rebordo

alveolar da mandíbula de uma mulher de 72 anos. Este seria o nono caso publicado de bizarra proliferação osteocondroma parostal correspondente à região maxilofacial e o quarto caso localizado na mandíbula.

Palavras-chave: Proliferação osteocondromatosa parostal bizarra; Doença de Nora; POPB; Maxila; Mandíbula.

1. Introdução

La proliferación osteocondromatosa parostal bizarra (BPOP por sus siglas en inglés), también conocida como enfermedad de Nora fue descrita por primera vez en 1983; Nora y sus colegas presentaron 35 casos de BPOP, todos con lesiones que surgen de los huesos pequeños de la mano, (falanges proximales y medias y a los metacarpianos o metatarsianos), y el pie (García-Espinosa, Martínez-Martínez, & Ruiz-Santiago, 2017; Nora, Dahlin, & Beabout, 1983). Los casos de BPOP en el cráneo y maxilares son extremadamente raros, con la primera lesión en el cráneo reportada por Meneses et al. en 1993 (Meneses, Unni, & Swee, 1993).

La BPOP es poco frecuente, se trata de un tumor benigno de origen óseo, cartilaginoso y fibroso que se desarrolla a partir del periostio y su crecimiento es exofítico, es decir hacia el exterior. En el 75% de los casos el tumor se localiza en los huesos de las manos y pies, pero también puede desarrollarse en huesos largos, cabeza e incluso en la cavidad bucal. Muchas veces es confundido con un Osteosarcoma parostal, lesión maligna, debido a sus características similares como; rápido crecimiento, localmente agresivo y alta recidiva (García-Espinosa et al., 2017). El diagnóstico, tratamiento de la enfermedad, la evolución después del tratamiento y el pronóstico no son bien conocidos (Shin, Yang, Na, & Ryu, 2018).

Hasta la fecha se han publicado menos de 200 casos en la literatura (Bajwa, Reddy, Wagh, Agarwal, & Katariya, 2020).

Epidemiología

No presenta predilección por sexo y comúnmente se da en la tercera y cuarta década de vida de tal manera que su rango se extiende de los 14 a los 64 años como cifra aproximada; sin embargo, puede presentarse a cualquier edad (Espinosa, Martínez, Muñoz, & Santiago, 2018; Flint & McKay, 2007).

Etiopatología

Es de etiología desconocida, pero entre varias hipótesis la que más destacada es la de Yuen M et al. En donde explica que es una fase intermedia entre la periostitis florida y la exostosis en torreta. El 50% de los casos relata que previamente a la patología existió un traumatismo en el mismo sitio que conduce a una proliferación subperióstica hemorrágica y luego madura (Espinosa et al., 2018). Si la reacción permanece contenida dentro del periostio, se desarrolla una periostitis fusiforme localizada, en donde la corteza subyacente permanece intacta en las primeras etapas. Más tarde, a medida que madura el foco de osificación, esta periostitis se incorpora a la corteza y, con la remodelación, puede finalmente parecerse a una protuberancia esponjosa de base amplia. La BPOP puede presentar atipia celular junto con una combinación de tejido fibroso, cartílago y elementos óseos confinados dentro del periostio vascular engrosado, y que se acopla a la descripción de periostitis reactiva florida. Si se rompe el periostio, el proceso reactivo puede extenderse hacia los tejidos conectivos laxos subyacentes, produciendo una lesión lobulillar en lugar de fusiforme adherida a la corteza intacta. En el transcurso del tiempo, la base se organiza en hueso esponjoso laminar, pero las caras periféricas no logran una osificación completa y persisten islas de cartílago, esto provoca una deficiencia relativa del suministro sanguíneo, de tal manera que en la BPOP los aspectos periféricos de los procesos reactivos se extienden más allá del periostio por lo que no adquieren ningún aporte sanguíneo y es relativamente avascular, mientras que en la periostitis reactiva florida, habrá riego sanguíneo derivado del plexo subperióstico (Yuen, Friedman, Orr, & Cockshott, 1992).

Dorfman y cols. explican una serie de procesos reactivos que comprenden 3 fases, siendo la BPOP la etapa intermedia:

- Primera: (Periostitis reactiva florida): Presencia de células fusiformes con proliferación ínfima osteocartilaginosa.
- Segunda: (BPOP): Eminencia del hueso y cartílago metaplásico reciente.
- Tercera: (Exóstosis torreta): El centro de osificación madura y se reviste de una capa de cartílago.

Por otra parte, tenemos la teoría neoplásica propuesta por Nilson et al. Quienes informan que la existencia de proliferación de células fusiformes sugiere un proceso neoplásico, particularmente uno caracterizado por una anomalía genética de una translocación t (1:17) (q32; q21) en la mayoría de los casos, lo que resulta en una aberración recurrente y única en BPOP (Nilsson, Domanski, Mertens, & Mandahl, 2004).

Actualmente no hay suficientes datos que respalden las teorías ya mencionadas, no obstante, son las más aceptadas.

Clínica

Clínicamente, el BPOP se muestra como una eminencia ósea, solida al tacto y de acelerado crecimiento, inmóvil, indolora o levemente dolorosa, con una gran recidiva. En ciertos casos, cuando se localiza en el extremo del hueso, existe una disminución de la movilidad en la articulación. En más del 50% de los casos existe una historia previa de traumatismo, pero en algunos casos no (Ganguly, Jordan, & Surgery, 2020).

Localización

Como se ha mencionado previamente esta lesión puede aparecer en huesos de manos y pies, huesos largos, cabeza y en casos extremadamente raros en la cavidad bucal. De tal manera que, solamente se han reportado en la literatura, 3 casos de BPOP en el maxilar (Khalele, 2016; Nobusawa et al., 2012; Shankly, Hill, Sloan, Thakker, & Endodontology, 1999), un solo caso en el cigomático (Shakib, Kalsi, Tsiridis, Kumar, & Surgery, 2011) y cuatro casos en la mandíbula (Dashti et al., 2012; Ganguly et al., 2020; Kim, Myoung, Lee, Kim, & Lee, 2016; Sano, Akamatsu, Shima, Maxillofacial Surgery, & Pathology, 2012).

Tabla 1 Tabla de casos notificados de BPOP en el maxilar y la mandíbula

No.	Autor	Edad	Sexo	Localización	Tamaño	Recidiva	Historia de trauma
1.	Shankly et al.	2	Femenino	Maxilar superior, región de la gingiva palatina a los dientes incisivos centrales superiores deciduos.	4 x 5 mm	No	No
2.	Nobusawa et al.	45	Femenino	Región anterior del Maxilar, entre central – lateral derecho.	15 x 14 x 7 mm	Sí	No
3.	Khalele	34	Femenino	Maxilar Superior, en relación al canino izquierdo.	No reporta	No	No
4.	Shakib et al.	31	Masculino	Región del arco cigomático derecho.	2 x 15 mm	No	No
5.	Dashti et al.	10	Masculino	Región anterior de la Mandíbula, entre canino – 1er premolar derecho	0.7 x 0.7 x 0.7 mm (inicial) 1.3 x 1 x 0.7 mm	Sí	No reporta

					(L. recurrente)		
6.	Sano et al.	9	Femenino	Región mental de la mandíbula	3 mm	Sí	No
7.	Kim et al.	17	Femenino	Región posterior de la Mandíbula, parte lingual del cuerpo de la mandíbula; sublingual.	30 x 20 mm	No reporta	No reporta
8.	Ganguly y Jordan	23	Masculino	Región anterior de la Mandíbula, entre incisivo lateral – canino, 1 premolar derecho.	No reporta	Sí	No reporta
9.	Presente caso	72	Femenino	Región alveolar inferior derecha	7 x 6 x 4mm	No	No reporta

Fuente: Autores.

Diagnóstico Radiográfico

Radiográficamente, el BPOP tiene un aspecto típico de “pegado”, se presenta como una masa radiopaca prominente de base amplia, fuertemente calcificada y adherida a la superficie cortical del hueso subyacente, sin ningún ensanchamiento cortical, sin extensión medular, esclerosis o reacción perióstica del hueso subyacente. La literatura, sin embargo, menciona que en casos raros de BPOP, existe destrucción cortical, calcificación focal, continuidad corticomédular radiográfica con el hueso subyacente, por lo que, esta última característica radiográfica puede conducir a un diagnóstico erróneo. (Abramovici & Steiner, 2002; Ganguly et al., 2020; Helliwell et al., 2001; Rybak et al., 2007)

La tomografía evidencia la afectación de la cortical y su relación con la lesión. Suele observarse masas de crecimiento exofítico e irregulares, intensamente calcificadas, osificadas, con matriz osteoide y cuyos márgenes se encuentran muy bien definidos. Son yuxtacorticales y generalmente no existe continuidad con la medula de los huesos a los que se encuentran adosados (Espinosa et al., 2018; Gruber et al., 2008).

La resonancia magnética proporciona la información necesaria para descartar la malignidad de la lesión, al evidenciar ausencia de tumefacción de tejidos blandos, destrucción cortical, rotura por estrés, masa de partes blandas o afectación medular (García-Espinosa et al., 2017). (Espinosa et al., 2018). Presenta bordes bien delimitados, en secuencias potenciadas de T1 se visualiza una lesión hipointensa, mientras que en secuencias potenciadas en T2 y STIR es hiperintensa de forma variable. Después de aplicar contraste muestran un realce homogéneo (García-Espinosa et al., 2017). Se sugiere que la variabilidad de la intensidad de la señal en secuencias potenciadas en T2 se da por la cantidad de cartílago presente en el interior de la lesión (Espinosa et al., 2018).

Características Histológicas:

Microscópicamente, el BPOP muestra tres componentes característicos:

- Una capa de cartílago hiper celular con calcificación y osificación que demuestra un patrón de tinción basófilo, púrpura o azul de trabéculas inmaduras con hematoxilina y eosina característico, llamado "hueso azul", constituyendo así, un aspecto patognomónico y característico de la lesión de Nora (Cocks et al., 2018; Dashti et al., 2012; Khalele, 2016).
- Condrocitos pleomorfos, binucleados y agrandados, con o sin atipia celular (Dashti et al., 2012; Khalele, 2016).

- Un estroma predominante de células fusiformes (Abramovici & Steiner, 2002; Dashti et al., 2012).

Diagnóstico diferencial

Es imprescindible realizar un diagnóstico diferencial ya que esta lesión requiere una resección amplia y presenta un gran porcentaje de recidiva constituyendo un 50% de los casos reportados.

El diagnóstico diferencial del BPOP en la región maxilofacial incluye, osteosarcoma parostal, osteosarcoma condromatoso, épulis fibroso osificante, miositis osificante, periostitis reactiva florida (Khalele, 2016).

Tabla 2 Diagnóstico diferencial del BPOP en la región maxilofacial.

	Pronóstico	Origen	Localización típica	Constitución	Atipia celular	Crecimiento
BPOP	Benigno	Periostio	Yuxtacortical en huesos pequeños de manos y pies	T. Fibroso T. Óseo T. Condral	Si	Rápido
Osteosarcoma parostal	Maligno	Periostio	Huesos largos	T. Óseo con zonas fibroblásticas	Si	Rápido
Osteocondroma	Benigno	Periostio	Huesos largos.	T. condral	Si	Lento
condroma perióstico	Benigno	Periostio	Diáfisis y metáfisis de Huesos largos	T. Condral con calcificación u osificación	Si	Lento
Miositis osificante	Benigno	Músculo estriado, T. Celular subcutáneo y tendones	Adyacente a huesos largos principalmente de extremidades inferiores.	T. óseo, fibrovascular de laxo	No	Rápido

Fuentes: Autores.

Una combinación de estudios radiográficos e histológicos son el Gold standard para su diagnóstico definitivo, siendo el criterio diagnóstico en la enfermedad de Nora, una proliferación cartilaginosa con o sin atipia celular que no se correlaciona con la evolución clínica; además, esta no hace metástasis, pero sí puede presentar recidiva (Espinosa et al., 2018).

Tratamiento

Las opciones de tratamiento quirúrgico incluyen la escisión quirúrgica, resección simple y resección marginal amplia (Meneses1993). El tratamiento habitual es la resección quirúrgica con márgenes de seguridad no amplios (Khalele, 2016; Nobusawa et al., 2012) y un seguimiento estrecho debido a su alta tasa de recidiva que se presenta hasta en el 50% de los casos (Ganguly et al., 2020; Meneses et al., 1993). La resección quirúrgica se realiza sobre todo en casos sintomáticos debido al

efecto que ejercen sobre estructuras adyacentes, o cuando el diagnóstico no es claro basado en la imagen, para lograr la cura definitiva (Meneses et al., 1993; Washington, Menendez, Fedenko, & Tomasian, 2021).

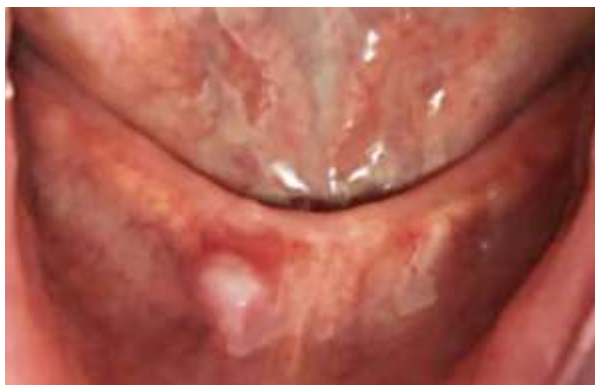2. Metodología

El enfoque metodológico de este artículo es de carácter cualitativo y consiste en el reporte de un caso clínico, mas no en una investigación. La publicación cumple con los principios éticos, puesto que, para llevar a cabo este estudio, la paciente firmo el consentimiento informado para la realización de la intervención quirúrgica, así como la aprobación para su publicación; en todo momento se respeta el anonimato del paciente. Para su desarrollo no se requirió la aplicación de encuestas, puesto que se contó con una detallada historia clínica. Los autores se autofinancian y tienen el apoyo de los docentes de la Facultad de Odontología de la Universidad de Cuenca.

Paciente de 72 años acude a consulta de odontólogo particular para confección de una prótesis total removible, al realizar la evaluación clínica, descubre una protuberancia de consistencia dura a nivel vestibular del reborde alveolar en el sector anteroinferior, por lo tanto, la refiere con el cirujano maxilofacial.

El cirujano maxilofacial realiza la anamnesis, en donde la paciente refiere no presentar ningún tipo de antecedente patológico personal y familiar, no refiere sintomatología o molestias; al examen clínico observa una mucosa de coloración normal, rosa pálido, la paciente refiere que notó esa protuberancia a partir de que el odontólogo lo evidenció y dicha protuberancia creció desde que lo notó.

Ilustración 1. Protuberancia ósea ubicada en la porción anterior y derecha del reborde alveolar inferior

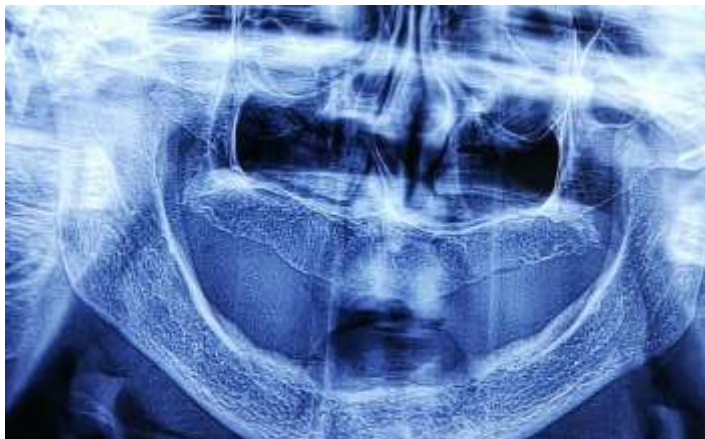

Fuente: Autores.

Examen radiográfico

Previo a la cirugía, se tomó una radiografía panorámica en la cual el hallazgo fue una protuberancia radiopaca, circunscrita, con bordes bien definidos, de base amplia y yuxtacortical al hueso mandibular. No se observa continuidad medular, ni ensanchamiento de la cortical.

Ilustración 2. Características radiográficas de la Lesión de Nora.



Fuente: Autores.

Protocolo quirúrgico

1. Asepsia y Antisepsia

Se realizó todas las normas de bioseguridad preestablecidas, la paciente se vistió con bata, mascarilla, gorro y zapatones quirúrgicos descartables. Se realizó desinfección intra y extraoral, así como de los tejidos periorales. Así también se llevó a cabo la preparación del campo operatorio y el procedimiento se efectuó con instrumental estéril.

2. Anestesia

Se realizó anestesia local mediante lidocaína 2% con epinefrina 1:80.000.

3. Incisión o corte

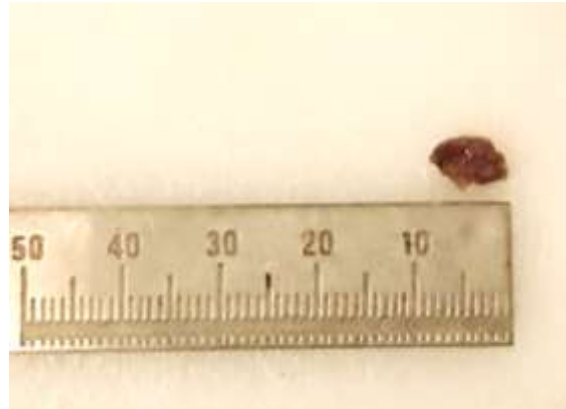
Se realizó una incisión lineal simple, por delante del reborde alveolar a 5mm del fondo del vestíbulo.

4. Divulsión

Con una pinza mosquito se divulsionó en forma incruenta, la eliminación se realizó en una sola intención, se eliminó algunos fragmentos de tejido blando y de espículas óseas unidas hacia la sínfisis mentoniana.

Posterior a realizar la resección con márgenes de seguridad, se visualizó una masita de forma esférica de aproximadamente 7 x 6 x 4 mm, de consistencia dura, no fluctuante y no depresible al tacto, aparentemente se asemejaba a un cartílago. (Ilustración 2)

Ilustración 3. lesión removida aproximadamente de 7x6x4mm.



Fuente: Autores.

5. *Cierre de la herida*

Cierre en un solo plano, con puntos de sutura simple, con ceda estéril 3 – 0.

6. *Recomendaciones postoperatorias*

Se recomendó que, durante los primeros días, utilizara compresas frías, llevar una dieta blanda y licuada (puesto que no tenía sus prótesis), guardar reposo, no exponerse al sol, llevar una higiene oral estricta, no consumir cigarrillo y alcohol y no hacer esfuerzo con la boca o morder cosas rígidas.

7. *Medicación*

Para la medicación postoperatoria se utilizó antiinflamatorios (Ibuprofeno 600mg cada 8 horas) y antibiótico (Amoxicilina más Ácido Clavulánico por una semana) para evitar una posible infección por la presencia de espículas óseas.

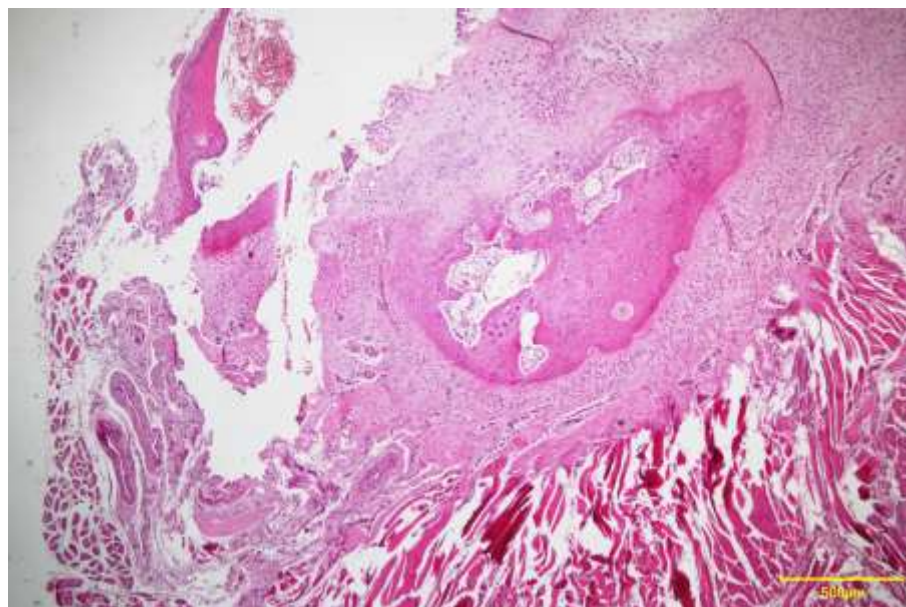
8. *Control postoperatorio*

A los 8 días se realizó el control, no se presentó ningún tipo de complicación, la paciente no presentó dolor, los puntos de sutura estaban limpios, no presento sangrado e inflamación y se retiró los puntos de sutura sin ningún problema.

Examen histopatológico

Al examen histopatológico se pudo observar características propias de BPOP. Tejido inicialmente extirpado que muestra una lesión que se desarrolló en la superficie del hueso alveolar de la mandíbula, sin continuidad medular, con un característico estroma fibrocartilaginoso.

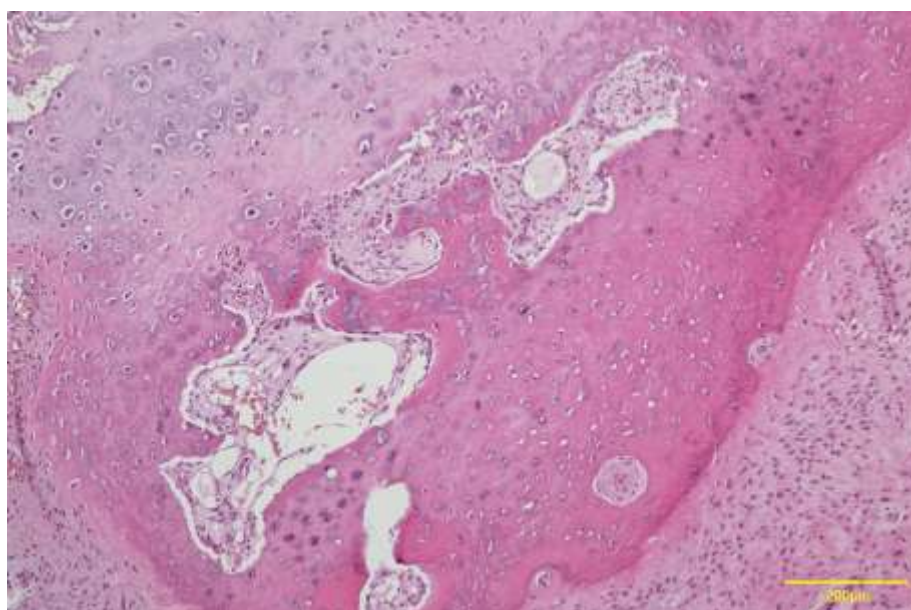
Ilustración 4 Lesión en la superficie del hueso alveolar, sin continuidad medular, con un estroma fibrocartilaginoso teñido con H&E con aumento de 4x.



Fuente: Autores.

Se identificó una capa de cartílago hiper celular, y áreas de osificación que demuestra un patrón de tinción basófilo, púrpura o azul de trabéculas inmaduras con hematoxilina y eosina característico, llamado "hueso azul"

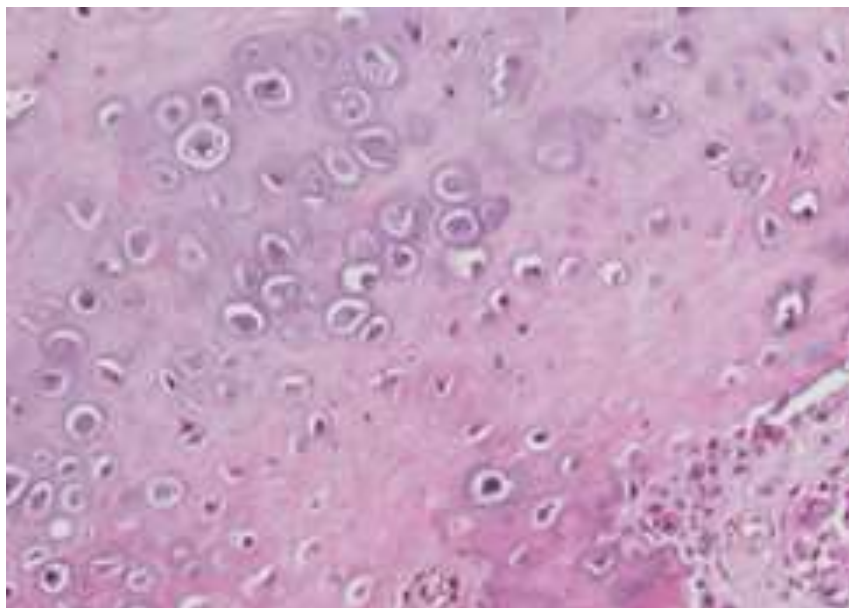
Ilustración 5. Capa de cartílago hiper celular con calcificación y osificación, teñido con H&E en aumento de 40x.



Fuente: Autores.

Interesantemente se puede observar condrocitos pleomórficos que muestran binucleación, así como algo de atipia celular

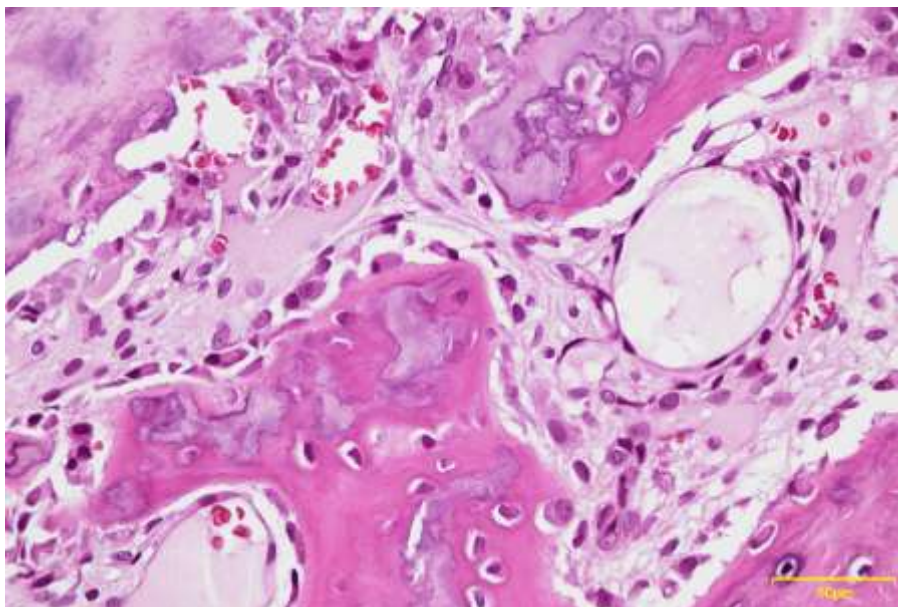
Ilustración 6. Cartílago hipercelular con grandes condrocitos pleomórficos, tinción con H&E.



Fuente: Autores.

Con aumento mayor se pudo evidenciar de mejor manera las trabéculas óseas que son características del BPOP-

Ilustración 7. Cartílago con trabéculas óseas en maduración, tinción con H&E con aumento de 40x.



Fuente: Autores.

3. Resultados y Discusión

La proliferación osteocondromatosa parostal bizarra (BPOP) es una lesión mesenquimatosa mineralizante, poco común que generalmente afecta los huesos de las manos y los pies. Esta fue reportada por primera vez en 1983 por Nora et al, en donde se notificaron 35 casos, procedentes de los archivos de la Clínica Mayo, de lesiones anormales osteocondromatosas esqueléticas en los huesos de la mano y los pies, (Nora et al., 1983) a partir de entonces se han reportado una serie de casos con

respecto a esta enfermedad, Meneses y colaboradores reportaron que el sitio más común de BPOP son las manos (44 casos), seguido de los pies (16 casos) y los huesos largos (19 casos) (Meneses et al., 1993). Las lesiones se observaron en un amplio rango de edad y sin predilección por sexo, sin embargo, estudios recientes mencionan que la lesión es un poco más común en mujeres (Nilsson et al., 2004; Shin et al., 2018).

La BPOP es extremadamente rara en la cabeza y el cuello, especialmente en los huesos gnáticos. Al revisar la literatura Dashti et al. describieron un caso de BPOP en la mandíbula, en el área del premolar derecho. Además, Shankly et al. también han descrito el primer caso de BPOP en el maxilar anterior en un niño de 2 años. Nobusawa et al. han descrito un BPOP maxilar en una mujer adulta. Khalele reportó un caso en la región del canino, Shakib et al. reportaron otro caso en la región del arco cigomático, Sano et al. en la región mental, Kim et al. en la parte lingual de la mandíbula y Ganguly en la parte vestibular de la mandíbula (Dashti et al., 2012; Ganguly et al., 2020; Khalele, 2016; Kim et al., 2016; Nobusawa et al., 2012; Sano et al., 2012; Shakib et al., 2011; Shankly et al., 1999).

Al ser la enfermedad de Nora sumamente rara, de todos los casos reportados en la literatura, hasta el momento solamente se cuentan con 9 casos localizados en la región maxilofacial, incluyendo la del presente caso.

La BPOP es de etiología desconocida y motivo de controversia, algunos autores han postulado que las características histológicas, incluida la presencia de cartílago, hueso y células fusiformes, son comunes de lesiones proliferativas reactivas que representan diferentes fases de procesos reactivos (Yuen et al., 1992). Tal y como mencionan Dorfman y cols. explican una serie de procesos reactivos que comprenden 3 fases, y la BPOP es la segunda de estas (Espinosa et al., 2018).

Varios estudios citogenéticos han investigado la posible base genética del BPOP. Los hallazgos encontrados por Nilson et al. sugieren que, genéticamente existe evidencia de una translocación t (1:17) (q32; q21) en los casos de BPOP, con fusión en algunos casos, a saber, translocación t (1; 17), que involucra a (q42; q23) y (q32; q21). En 4 de los 5 casos de su estudio, indican claramente que t (1; 17) (q32; q21) es una aberración cromosómica recurrente y patogénicamente significativa en BPOP. Las consecuencias de este reordenamiento a nivel molecular son desconocidas, pero es razonable sugerir que los genes en estas bandas de cromosomas están involucrados en la formación de genes quiméricos o que el reposicionamiento causa desregulación de un gen (Nilsson et al., 2004).

Aunque un antecedente traumático, ha sido reportado en algunos casos y puede apoyar una teoría reactiva, una historia traumática no se puede documentar en la mayoría de los casos. Las características histológicas, principalmente la maduración del cartílago al hueso, apoyan un proceso reactivo, sin embargo, la proliferación de células fusiformes, sugiere un proceso neoplásico, particularmente uno caracterizado por una anomalía genética. Además, si BPOP es una lesión reactiva, la notable tendencia a recidiva después de la escisión quirúrgica sería difícil de explicar, por lo que estas características histológicas y citológicas apoyan una teoría neoplásica (Endo et al., 2005; Meneses et al., 1993).

Histopatológicamente, el BPOP muestra condrocitos extraños, binucleados y agrandados, actividad proliferativa prominente, las trabéculas muestran una orientación irregular del hueso trabecular, que también tiene un aspecto basófilo denominado "Hueso azul" (Dashti et al., 2012). Aunque la presencia de "hueso azul" no es del todo específica de BPOP, la ausencia de "hueso azul" puede utilizarse para excluir BPOP del diagnóstico diferencial. Se debe considerar el cuadro clínico completo, incluida la patología, radiología y presentación clínica para su correcto diagnóstico (Gruber et al., 2008).

Para las lesiones sintomáticas con un diagnóstico presuntivo de BPOP, la resección marginal es el tratamiento preferido. Con tal tratamiento, la tasa de recurrencia es alta, del 50% (Ganguly et al., 2020; Meneses et al., 1993)

La alta recidiva que esta lesión presenta, requiere buscar otras alternativas, esto llevó a Michelsen et al. a sugerir una resección más extensa, sobre todo en lesiones recurrentes, lo que incluye la resección de la pseudocápsula, el periostio y la

decorticación ósea subyacente, también se recomienda eliminar cualquier tejido adyacente anormal. (Dashti et al., 2012; Gruber et al., 2008; Michelsen, Abramovici, Steiner, & Posner, 2004).

Por tanto, se sugiere una resección marginal como tratamiento de primera línea de las lesiones primarias y una resección más agresiva en lesiones recurrentes. (Joseph, Ritchie, MacDuff, Mahendra, & Research®, 2011). Aunque las recurrencias locales ocurren con frecuencia, la BPOP se considera una lesión benigna porque no hace metástasis. (Endo et al., 2005).

4. Conclusión

La enfermedad de Nora, con pocos casos reportados en el mundo, es un tumor benigno óseo, cartilaginoso y fibroso, que raramente se manifiesta en los maxilares. Su etiología aún no está clara, pero existen varias hipótesis, siendo la más aceptada la de Yuen, donde explica que la BPOP como una fase intermedia entre la periostitis florida y la exostosis en torreta, Nilson sugiere una teoría neoplásica con base genética reportando que el 50% de los casos de BPOP no se dan como un proceso reactivo debido a que no existe una historia de traumatismo previo. Para su correcto diagnóstico es imprescindible la examinación clínica, un examen radiográfico e histológico, de esta manera se evitará confundirlo con patologías que presentan características y evolución similar como, el osteosarcoma parostal u Osteocondroma. La BPOP, clínicamente se observa una protuberancia adherida al hueso, de consistencia dura, no móvil, indolora o levemente dolorosa. Radiográficamente, es una masa radiopaca prominente, de base amplia, calcificada, adherida a la superficie cortical del hueso subyacente, sin ningún ensanchamiento cortical, sin extensión medular, esclerosis o reacción perióstica del hueso subyacente. Histológicamente, presenta cartílago hiper celular con calcificación y osificación, trabéculas inmaduras, condrocitos pleomorfos, binucleados y agrandados, con o sin atipia celular y un estroma de células fusiformes. El tratamiento es quirúrgico e incluye la escisión quirúrgica, resección simple y resección con márgenes amplios, la lesión presenta alta recidiva (50%) por este motivo cuando se da en huesos pequeños como metacarpianos se opta por la amputación total del hueso.

5. Recomendaciones

Pese a que el conocimiento sobre la Proliferación Osteocondromatosa Parostal Bizarra es escaso, existe información actualizada sobre su posible etiología, en la cual se debería dar un mayor enfoque al término neoplasia antes que a reactividad. Se recomienda utilizar tinción inmunohistoquímica ya que puede simplificar el diagnóstico de la BPOP y contrastarlo con lesiones fibroósas y sarcomas similares.

Referências

- Abramovici, L., & Steiner, G. C. J. H. p. (2002). Bizarre parosteal osteochondromatous proliferation (Nora's lesion): a retrospective study of 12 cases, 2 arising in long bones. *33(12)*, 1205-1210. *Hum Pathol.* 33(12):1205-10. doi: 10.1053/hupa.2002.130103.
- Bajwa, S. N., Reddy, R., Wagh, Y. S., Agarwal, M., & Katariya, A. J. J. o. o. c. r. (2020). Bizarre Parosteal Osteochondromatous Proliferation—A Case Series of Typical and Atypical Presentations. *J Orthop Case Rep.* 10(1), 45-50. 10.13107/jocr.2019.v10.i01.1630.
- Cocks, M., Helmke, E., Meyers, C. A., Fayad, L., McCarthy, E., & James, A. W. J. J. o. o. (2018). Bizarre parosteal osteochondromatous proliferation: 16 Cases with a focus on histologic variability. *J Orthop.* 5(1):138-42. doi: 10.1016/j.jor.2018.01.028. eCollection 2018 Mar".
- Dashti, HM, Reith, JD, Schlott, BJ, Lewis, EL, Cohen, DM y Bhattacharyya, I. (2011). *Extraña proliferación osteocondromatosa parosteal (lesión de Nora) de la mandíbula. Una rara lesión ósea. Patología de cabeza y cuello*, 6 (2), 264–269. doi: 10.1007 / s12105-011-0311-x
- Endo, M., Hasegawa, T., Tashiro, T., Yamaguchi, U., Morimoto, Y., Nakatani, F. y Shimoda, T. (2005). *Extraña proliferación osteocondromatosa parosteal con translocación t (1; 17). Virchows Archiv*, 447 (1), 99-102. doi: 10.1007 / s00428-005-1266-7
- Espinosa, J. G., Martínez, A. M., Muñoz, P. T., & Santiago, F. R. (2018). PROLIFERACIÓN OSTEOCONDROMATOSA PAROSTAL BIZARRA (ENFERMEDAD DE NORA) COMO SIMULADOR DE ENTIDADES MALIGNAS. *Seram*.

- Flint, JH y McKay, PL (2007). *Proliferación osteocondromatosa parosteal extraña y condroma perióstico: un informe comparativo y una revisión de la literatura. The Journal of Hand Surgery*, 32 (6), 893–898. doi: 10.1016 / j.jhsa.2007.04.004
- Ganguly, R. y Jordan, RC (2020). *Proliferación osteocondromatosa parosteal extraña (lesión de Nora) de la mandíbula con recurrencia: Reporte de caso y revisión de la literatura. Revista de Cirugía Oral y Maxilofacial*. doi: 10.1016 / j.joms.2020.10.035
- García-Espinosa, J., Martínez-Martínez, A., & Ruiz-Santiago, F. J. R. A. d. R. a. (2017). Proliferación osteocondromatosa parosteal bizarra como simulador de osteosarcoma parosteal. *Revista Argentina de Radiología*, 81(3), 224–226. doi:10.1016/j.rard.2016.11.004
- Gruber, G., Giessauf, C., Leithner, A., Zacherl, M., Clar, H., Bodo, K. y Windhager, R. J. C. J. o. S. (2008). Extraña proliferación osteocondromatosa parosteal (lesión de Nora): reporte de 3 casos y revisión de la literatura. *Revista canadiense de cirugía*, 51 (6), 486-9. PMID: 19057740; PMCID: PMC2592582.
- Helliwell, TR, O'Connor, MA, Ritchie, DA, Feldberg, L., Stilwell, JH y Jane, MJ (2001). *Extraña proliferación osteocondromatosa parosteal con invasión cortical. Radiología esquelética*, 30 (5), 282-285. doi: 10.1007 / s002560100347
- Joseph, J., Ritchie, D., MacDuff, E. y Mahendra, A. (2011). *Proliferación osteocondromatosa parosteal extraña: un tumor benigno localmente agresivo. Clinical Orthopaedics and Related Research*, 469 (7), 2019–2027. doi: 10.1007 / s11999-011-1898-7
- Khalele, BAEO (2016). *Lesión de Nora del maxilar anterior: informe de un caso poco común y revisión de la literatura. Revista Española de Patología*, 49 (1), 19-22. doi: 10.1016 / j.patol.2015.11.003
- Kim, SM, Myoung, H., Lee, SS, Kim, YS y Lee, SK (2016). *Extraña proliferación osteocondromatosa parosteal en el área lingual del cuerpo mandibular versus osteocondroma en el cóndilo mandibular. Revista mundial de oncología quirúrgica*, 14 (1). doi: 10.1186 / s12957-016-0777-9
- Meneses, MF, Unni, KK y Swee, RG (1993). *Extraña proliferación ósea osteocondromatosa parosteal (lesión de Nora). The American Journal of Surgical Pathology*, 17 (7), 691–697. doi: 10.1097 / 00000478-199307000-00006
- Michelsen, H., Abramovici, L., Steiner, G. y Posner, MA (2004). *Extraña proliferación osteocondromatosa parosteal (lesión de Nora) en la mano. The Journal of Hand Surgery*, 29 (3), 520–525. doi: 10.1016 / j.jhsa.2004.02.002
- Nilsson, M., Domanski, HA, Mertens, F. y Mandahl, N. (2004). *Caracterización citogenética molecular de puntos de corte de translocación recurrentes en la proliferación osteocondromatosa parosteal extraña (lesión de Nora). Patología humana*, 35 (9), 1063-1069. doi: 10.1016 / j.humpath.2004.02.008
- Nobusawa, A., Sano, T., Negishi, A., Yokoo, S., Yamaguchi, T. y Oyama, T. (2012). *Extraña proliferación osteocondromatosa parosteal del maxilar: reporte de un caso. Cirugía bucal, medicina bucal, patología bucal y radiología bucal*, 114 (4), e20 – e24. doi: 10.1016 / j.oooo.2012.01.025
- Nora, FE, Dahlin, DC y Beabout, JW (1983). *Extrañas proliferaciones osteocondromatosas parosteales de manos y pies. The American Journal of Surgical Pathology*, 7 (3), 245-250. doi: 10.1097 / 00000478-198304000-00003.
- Rybak, LD, Abramovici, L., Kenan, S., Posner, MA, Bonar, F. y Steiner, GC (2007). *Continuidad cortico-medular en la proliferación osteocondromatosa parosteal extraña que imita al osteocondroma en las imágenes. Radiología esquelética*, 36 (9), 829–834. doi: 10.1007 / s00256-007-0300-z
- Sano, T., Akamatsu, H. y Shima, M. (2012). *Un paciente con una extraña proliferación osteocondromatosa parosteal en la mandíbula. Revista de Cirugía, Medicina y Patología Oral y Maxilofacial*, 24 (1), 54–58. doi: 10.1016 / j.ajoms.2011.07.002
- Shakib, K., Kalsi, H., Tsiridis, E. y Kumar, M. (2011). *Caso raro de proliferación osteocondromatosa parosteal extraña que se presenta en el cigoma. British Journal of Oral and Maxillofacial Surgery*, 49 (6), e27 – e29. doi: 10.1016 / j.bjoms.2010.07.007
- Shankly, PE, Hill, FJ, Sloan, P. y Thakker, NS (1999). *Extraña proliferación osteocondromatosa parosteal en el maxilar anterior Informe de un caso. Cirugía bucal, medicina bucal, patología bucal, radiología bucal y endodoncia*, 87 (3), 351–356. doi: 10.1016 / s1079-2104 (99) 70222-2
- Shin, D. S., Yang, H. S., Na, H. D., & Ryu, S. M. (2018). Diagnosis and Treatment of Bizarre Parosteal Osteochondromatous Proliferation. *Journal of the Korean Orthopaedic Association*, 53(1), 58-65. doi.org/10.4055/jkoa.2018.53.1.58
- Washington, E., Menendez, L., Fedenko, A. y Tomasian, A. (2021). Proliferación osteocondromatosa parosteal extraña: caso raro que afecta al codo distal y revisión de la literatura. *Imágenes clínicas*, 69, 233-237. doi: 10.1016 / j.clinimag.2020.08.019
- Yuen, M., Friedman, L., Orr, W. y Cockshott, WP (1992). *Procesos periósticos proliferativos de las falanges: una hipótesis unitaria. Radiología esquelética*, 21 (5). doi: 10.1007 / bf00241768