

A propósito de un caso: Resolución quirúrgica en dos tiempos de Pentalogía de Cantrell

Andrea Karina Muñoz Mora¹, María Soledad Ordóñez Velecela², Luis Enrique Marcano Sanz³, Miurkis Endis Miranda³.

1. Posgrado de Pediatría, Universidad de Cuenca. Azuay- Ecuador.
2. Posgrado de Cirugía General, Universidad de Cuenca. Azuay- Ecuador.
3. Servicio de Cirugía Pediátrica, Hospital Vicente Corral Moscoso. Cuenca- Ecuador.

CORRESPONDENCIA:

Andrea Karina Muñoz Mora
 Correo electrónico:
 angjem1603@gmail.com
 Dirección:
 Avenida Los Arupos s/n y Doce de Abril, Cuenca Ecuador.
 Código postal: 010107
 Teléfono: (07) 409-6000

Fecha de recepción: 18-07-2020.
 Fecha de aprobación: 30-10-2020.
 Fecha de publicación: 30-11-2020.

MEMBRETE BIBLIOGRÁFICO:

Muñoz A, Ordóñez M, Marcano L, Endis M. A propósito de un caso: Resolución quirúrgica en dos tiempos de Pentalogía de Cantrell. Rev Med HJCA. 2020; 12 (3) 227-230. DOI: <http://dx.doi.org/10.14410/2020.12.3.cc.34>

ARTÍCULO ACCESO ABIERTO



©2020 Muñoz et al. Licencia Rev Med HJCA. Este es un artículo de acceso abierto distribuido bajo los términos de "Creative Commons Attribution-NonCommercial-ShareAlike 4.0 International License" (<http://creativecommons.org/licenses/by-nc-sa/4.0/>), la cual permite copiar y redistribuir el material en cualquier medio o formato; mezclar, transformar y crear a partir del material, dando el crédito adecuado al propietario del trabajo original.

El dominio público de transferencia de propiedad (<http://creativecommons.org/publicdomain/zero/1.0/>) aplica a los datos recolectados y disponibles en este artículo, a no ser que exista otra disposición del autor.

* Cada término de los Descriptores de Ciencias de la Salud (DeCS) reportados en este artículo ha sido verificado por el editor en la Biblioteca Virtual de Salud (BVS) de la edición actualizada a marzo de 2016, el cual incluye los términos MESH, MEDLINE y LILACS (<http://decs.bvs.br/E/homepage.htm>).



RESUMEN

INTRODUCCIÓN: La pentalogía de Cantrell abarca la presencia de cinco defectos congénitos que representan un gran desafío para los cirujanos. Las anomalías del corazón, pericardio, diafragma, esternón y pared abdominal anterior son los hallazgos principales. Su incidencia es baja, sin embargo, es fundamental identificarla oportunamente para adoptar una terapia adecuada para todos los defectos descritos, puesto que se reporta una mortalidad elevada.

CASO CLÍNICO: Se trató de un recién nacido a término, de sexo masculino, con antecedentes de defecto de la pared abdominal compatible con onfalocelo detectado mediante ecografía prenatal. Tras cesárea programada, se evidenció defecto en la pared abdominal a través del cual emergían el lóbulo hepático izquierdo, intestinos y corazón; el esternón además presentaba una fisura baja. En ecocardiograma se evidenció foramen oval permeable, insuficiencia tricuspídea leve e hipertensión pulmonar severa.

EVOLUCIÓN: Se decidió su manejo quirúrgico inmediato. Se colocó silo, con cierre progresivo de la línea media en 7 días. En segundo tiempo quirúrgico, se corrigió el defecto diafragmático y pericárdico con prótesis de pericardio bovino. Pese a la evolución adecuada de la cirugía, a los 28 días, el paciente presentó cianosis súbita, sin responder a maniobras de reanimación y falleció.

CONCLUSIÓN: La Pentalogía de Cantrell es una enfermedad rara, con características clínicas, anatómicas y embriológicas peculiares, representa un desafío único para los cirujanos. Su diagnóstico temprano, así como el seguimiento durante el embarazo, la planificación de una cesárea en un centro de alto nivel y la aproximación quirúrgica inmediata con un equipo multidisciplinario, son componentes clave en el manejo integral de pacientes con Pentalogía de Cantrell.

PALABRAS CLAVE: PENTALOGÍA DE CANTRELL. ECTOPIA CORDIS, HERNIA UMBILICAL, CONGÉNITO.

ABSTRACT

Case Report: Two-stage surgical resolution of Cantrell's Pentalogy.

BACKGROUND: Cantrell's pentalogy includes the presence of five birth defects that represent a great challenge for surgeons. Abnormalities of the heart, pericardium, diaphragm, sternum and anterior abdominal wall are the main findings. Its incidence is low, however, it is essential to identify Cantrell's pentalogy timely to adopt an adequate therapy for all specific defects, since it has high mortality.

CASE REPORT: The patient was a full-term male newborn, with a history of abdominal wall defect compatible with an omphalocele detected by prenatal ultrasound. After the caesarean section, the abdominal wall defect was notable, the left liver lobe, intestines and heart emerged through it, the sternum also had a low fissure. The echocardiogram revealed a permeable oval foramen, mild tricuspid regurgitation, and severe pulmonary hypertension.

EVOLUTION: Immediate surgical management was decided. Silo was placed, with progressive closure of the midline in 7 days. During the second surgical procedure, the diaphragmatic and pericardial defect was corrected with a bovine pericardial prosthesis. Despite the adequate evolution after surgery, at day 28 he presented with sudden cyanosis and didn't respond to cardiopulmonary resuscitation and died.

CONCLUSIONS: Cantrell's Pentalogy is a rare disease, with peculiar clinical, anatomical and embryological characteristics, it represents a unique challenge for surgeons. Early diagnosis, as well as follow-up during pregnancy, planning a cesarean section in a high-level center and immediate surgical approach with a multidisciplinary team, are the key components in the management of patients with Cantrell's Pentalogy.

KEY WORDS: PENTALOGY OF CANTRELL, ECTOPIA CORDIS, UMBILICAL HERNIA. CONGENITAL.

INTRODUCCIÓN

La pentalogía de Cantrell fue descrita por primera vez por Cantrell-Heller-Ravitch en 1958, los hallazgos principales son: defectos de la pared anterior en la línea media epigástrica, de la porción inferior del esternón, del diafragma anterior, del pericardio diafragmático y alteraciones cardíacas congénitas (comunicaciones interauriculares, interventriculares, estenosis pulmonar, tetralogía de Fallot y defectos atrio-ventriculares). Sin duda, esta patología representa un gran desafío para los cirujanos pediatras y cardiotorácicos [1-3].

Su incidencia es baja (la bibliografía reporta 1 en cada 200 000 nacimientos), su tasa de prevalencia es de 5.5 casos por cada millón de nacidos vivos; siendo 2.7 veces más frecuente en varones que en mujeres. La etiología de esta patología aún se desconoce, pero se describe que se encuentra asociada a factores genéticos; si bien no existe una mutación genética concreta, que se haya considerado responsable de Pentalogía de Cantrell, se han identificado muchas asociaciones como: trisomía 21, trisomía 18 o el Síndrome de Turner. Es fundamental identificarla oportunamente para adoptar una terapia adecuada ante todos los defectos descritos, puesto se reporta una supervivencia reducida (no mayor al 5% incluso tras el cierre del defecto) [1,4-6].

El objetivo de este reporte es presentar el curso y manejo quirúrgico de esta patología congénita poco frecuente en un paciente.

CASO CLÍNICO

Se describe el caso de un recién nacido, a término, de sexo masculino, con antecedente prenatal de defecto de la pared abdominal, compatible con onfalocele, detectado mediante ecografía durante la semana 22 de gestación; esta última además reportó normalidad cerebral y renal. No se reportó ningún otro antecedente materno o prenatal de importancia.

Se realizó cesárea programada a las 38 semanas de gestación. Al nacimiento fue notorio el defecto en la pared abdominal, de 5 cm x 5 cm aproximadamente, a través del cual emergían el lóbulo hepático izquierdo, intestinos y corazón, el esternón además presentaba una fisura baja. El recién nacido tuvo un peso 3 170 gr, Apgar 7/10 y sus signos vitales dentro de parámetros normales.

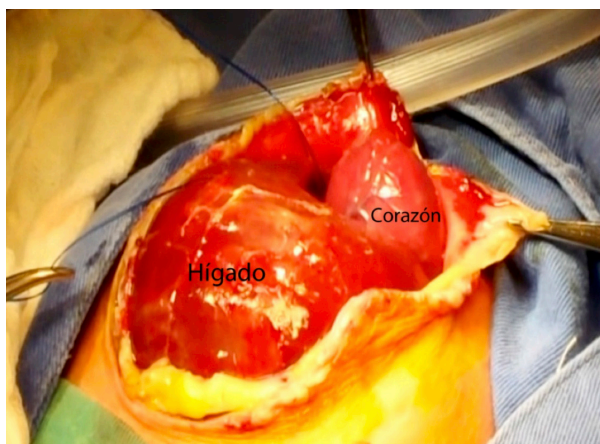
Se realizó un ecocardiograma, en el que se evidenció foramen oval permeable, insuficiencia tricuspídea leve e hipertensión pulmonar severa. No se encontraron alteraciones en exámenes complementarios de laboratorio de rutina.

Ante los hallazgos descritos se diagnosticó Pentalogía de Cantrell. Se decidió manejo quirúrgico inmediato, debido a la mortalidad elevada asociada a la exposición de órganos vitales.

EVOLUCIÓN

En el primer tiempo quirúrgico, inmediato al nacimiento, se realizó la resección del saco, sin embargo, por la imposibilidad de cierre primario del defecto, se colocó silo con fijación a la aponeurosis mediante sutura continua de polipropileno 3.0 (Imagen 1). El paciente se mantuvo bajo sedación y relajación neuromuscular en ventilación mecánica en el área de neonatología.

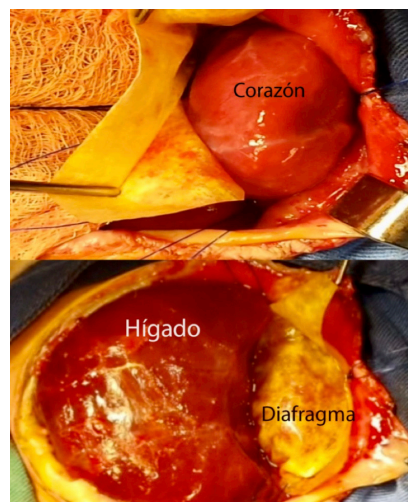Imagen 1. Silo retirado, intestino completamente dentro de la cavidad. Se observan hígado e intestino.



Fuente: Fotografía tomada durante el procedimiento quirúrgico por los autores.

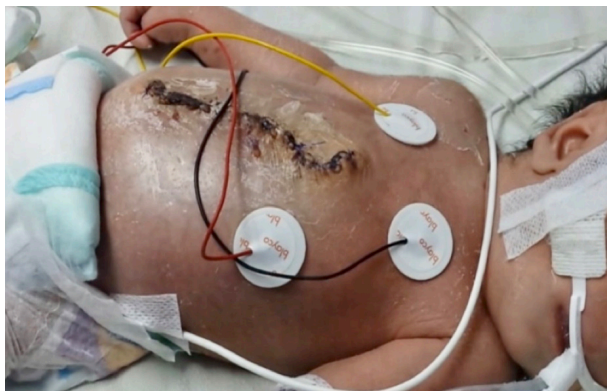El cierre progresivo del mismo se llevó a cabo durante los 7 días siguientes. Al día 8 de vida se procedió con el segundo tiempo quirúrgico, durante el cual se corrigió el defecto diafragmático y pericárdico con prótesis de pericardio bovino. Una vez que se comprobó que el regreso del corazón a la cavidad pericárdica era bien tolerado hemodinámicamente, se procedió al cierre por planos de la línea media (Imagen 2). Se obtuvo una evolución satisfactoria desde el punto de vista quirúrgico logrando cierre completo de defecto (Imagen 3).

Imagen 2. Cierre del defecto diafragmático y esternal con parche protésico de pericardio bovino.



Fuente: Fotografía tomada durante el procedimiento quirúrgico por los autores.

Imagen 3. Se observa abdomen y parte baja de esternón tras cierre definitivo durante al día 17 de vida.



Fuente: Fotografía tomada por los autores.

A los 28 días de vida, previo al alta médica, el paciente presentó de forma súbita, cianosis generalizada, que se catalogó como crisis de hipertensión pulmonar; el paciente falleció sin responder a maniobras de reanimación avanzada.

DISCUSIÓN

La pentalogía de Cantrell se asocia con muy mal pronóstico, el cual depende básicamente de la extensión del defecto de la pared ventral, defectos esternales y cardíacos; por lo tanto surge la necesidad de diagnóstico prenatal adecuado y su recibimiento en un hospital equipado con un equipo multidisciplinario [6].

El diagnóstico de esta patología es idealmente prenatal, mediante ultrasonido 2D prenatal en el primer trimestre, particularmente cuando hay un onfalocelo grande o una ectopia cordis presente; sin embargo, se diagnostica con mayor frecuencia durante el segundo trimestre. La resonancia magnética fetal a menudo se obtiene para confirmar el diagnóstico y si se sospecha de pentalogía, la ecocardiografía fetal es extremadamente importante para determinar la presencia de anomalías intra-cardíacas [6]. Una vez fuera del vientre materno, la tomografía axial computarizada puede ayudar en la caracterización de las lesiones y evaluar el compromiso visceral por el defecto [6].

El diagnóstico temprano de esta patología, así como el seguimiento durante el embarazo, la planificación de una cesárea en un centro de alto nivel y la aproximación quirúrgica inmediata con un equipo multidisciplinario, son componentes clave en el manejo integral de pacientes con Pentalogía de Cantrell [7].

El tratamiento es netamente quirúrgico y se debe realizar en varias etapas. Lo primordial es proteger las vísceras expuestas y corregir la cardiopatía congénita. La complejidad de la cirugía depende de la extensión del defecto y la reserva fisiológica del niño, por lo tanto,

se prefiere un procedimiento quirúrgico por etapas [1, 8-10].

Complementa la intervención quirúrgica, el seguimiento y los cuidados minuciosos en el área de neonatología; cuyos objetivos son cuidar el intestino expuesto para evitar mayor infección, disminuir la pérdida de calor y líquidos, así como brindar apoyo ventilatorio [10].

Sin duda, en este caso particular, el hecho de haber sido derivado a un Hospital que cuenta con cirujanos expertos, así como el equipo de neonatología; permitió una evolución, aunque efímera, satisfactoria en términos quirúrgicos.

El pronóstico de la enfermedad depende de la extensión del defecto; de los órganos eviscerados; de la presencia de anomalías cardíacas, de hipoplasia pulmonar, defectos cerebrales y de hernia diafragmática; así como de su diagnóstico temprano y manejo perioperatorio óptimo [9,11].

En los recién nacidos vivos que sufren esta patología, el promedio de supervivencia reportado ha sido 36 horas. Incluso, pese a la realización de múltiples cirugías correctivas, la morbilidad y mortalidad son elevadas, siendo el pronóstico a largo plazo muy pobre. El corazón totalmente fuera de la cavidad, sin ninguna protección, promueve el desarrollo de infecciones severas, que, en muchos casos, conllevan a la muerte en los primeros días asociado a sepsis neonatal. Además, la severidad de las anomalías estructurales de la línea media y la presencia de cardiopatías congénitas complejas, conllevan a un peor pronóstico [11,12]. La mayor parte de los niños que fallecen dentro de las primeras horas de vida, fallecen como consecuencia del gran defecto de la pared anterior del tórax y abdomen, como ruptura de vísceras abdominales expuestas durante el parto, dificultades respiratorias por herniación de vísceras, sepsis e insuficiencia cardíaca[2].

CONCLUSIÓN

La Pentalogía de Cantrell es una enfermedad rara, con características clínicas, anatómicas y embriológicas peculiares, representa un desafío único para los cirujanos. Su diagnóstico temprano, así como el seguimiento durante el embarazo, la planificación de una cesárea en un centro de alto nivel y la aproximación quirúrgica inmediata con un equipo multidisciplinario, son componentes clave en el manejo integral de pacientes con Pentalogía de Cantrell.

RECOMENDACIONES

Es importante tener en mente que este tipo de patología, aunque rara, al ser diagnosticada a tiempo, con un seguimiento y manejo adecuado en un centro médico de alta especialidad con un equipo multidisciplinario, podría tener una evolución favorable, mejorando las cifras globales de supervivencia. Es fundamental entonces, diagnosticar tempranamente, sobre todo en el período prenatal, para prever todas las necesidades de este tipo de pacientes.

ABREVIATURAS

2D: dos dimensiones.

AGRADECIMIENTOS

No aplica.

FINANCIAMIENTO

Autofinanciamiento.

DISPONIBILIDAD DE DATOS Y MATERIALES

Estadística del Hospital Vicente Corral Moscoso.

CONTRIBUCIONES DE LOS AUTORES

AM, MO, LM, ME: concepción, diseño, análisis e interpretación de los datos, redacción del manuscrito y aprobación de la versión final.

INFORMACIÓN DE LOS AUTORES

- Andrea Karina Muñoz Mora: Posgradista Pediatría, Universidad de Cuenca. email: angjem1603@gmail.com .

 ORCID: <https://orcid.org/0000-0001-8472-9787>

- María Soledad Ordóñez Velecela: Posgradista Cirugía General, Universidad de Cuenca. email: msoledad_ordonez@hotmail.com .

 ORCID: <https://orcid.org/0000-0002-1254-0595>

- Luis Enrique Marcano Sanz: Jefe del departamento de Cirugía Pediátrica. Hospital Vicente Corral Moscoso.

 ORCID: <https://orcid.org/0000-0003-3811-1120>

- Miurkis Endis Miranda: Cirujana digestiva pediátrica Jefe del departamento de Pediatría. Hospital Vicente Corral Moscoso.

 ORCID: <https://orcid.org/0000-0002-0299-2037>

CONFLICTOS DE INTERESES

Los autores declaran no tener conflicto de intereses.

CONSENTIMIENTO PARA PUBLICAR

Todos los autores leyeron y aprobaron el manuscrito final de este artículo.

APROBACIÓN ÉTICA Y CONSENTIMIENTO DE PARTICIPACIÓN

Los autores cuentan con el consentimiento informado por parte del representante legal del paciente para la publicación del caso clínico y sus imágenes.

CÓMO CITAR ESTE ARTÍCULO:

Muñoz A, Ordoñez M, Marcano L, Endis M. A propósito de un caso: Resolución quirúrgica en dos tiempos de Pentalogía de Cantrell. Rev Med HJCA. 2020; 12 (3): 227-230. DOI: <http://dx.doi.org/10.14410/2020.12.3.cc.34>

PUBLONS

 Contribuye con tu revisión en: <https://publons.com/publon/47203771/>

REFERENCIAS BIBLIOGRÁFICAS

1. Mărginean C, Mărginean CO, Gozar L, Meliț LE, Suci H, Gozar H, et al. Cantrell Syndrome-A Rare Complex Congenital Anomaly: A Case Report and Literature Review. *Front Pediatr*. 2018;6:201. Disponible en: <https://doi.org/10.3389/fped.2018.00201>
2. Williams AP, Marayati R, Beierle EA. Pentalogy of Cantrell. *Semin Pediatr Surg*. 2019;28(2):106-110. DOI: 10.1053/j.sempedsurg.2019.04.006
3. Parra B A, Gómez C E, Palacio D FA, García V MT. Pentalogía de Cantrell: Presentación de un caso clínico. *Rev Chil Pediatr*. 2013;84(5):532-536. DOI: <http://dx.doi.org/10.4067/S0370-41062013000500008>
4. Martínez NG, Meneses MAT, Almanza J. Pentalogy of Cantrell and radiological findings. [Internet]. ECR 2018 PosterNG. European Congress of Radiology 2018; 2018. Disponible en: https://postereng.netkey.at/esr/viewing/index.php?module=viewing_poster&task=&pi=142926
5. Pośpiech-Gąsior K, Stodki M, Respondek-Liberska M. What is the Survival Rate in Prenatally Detected Cantrell's Pentalogy? *Prenat Cardiol*. 2016;6(1):31-36. DOI: 10.1515/pcard-2016-0004
6. Trejo-González AA, Santos-Sánchez DJD los, Trejo-González PC. Cantrell's pentalogy. *Rev Médica MD*. 2019;9:10(1):52-5. Disponible en: <https://www.mediagraphic.com/cgi-bin/new/resumen.cgi?IDARTICULO=84532>
7. Madi JM, Festugatto JR, Rizzon M, Agostini AP, Araújo BF de, Garcia RMR. Ectopia Cordis Associated with Pentalogy of Cantrell-A Case Report. *Rev Bras Ginecol E Obstet Rev Fed Bras Soc Ginecol E Obstet*. 2019;41(5):352-356. DOI: 10.1055/s-0039-1679878
8. Abdallah HI, Marks LA, Balsara RK, Davis DA, Russo PA. Staged repair of pentalogy of cantrell with tetralogy of Fallot. *Ann Thorac Surg*. 1993;56(4):979-80. DOI: 10.1016/0003-4975(93)90373-p
9. Zhang X, Xing Q, Sun J, Hou X, Kuang M, Zhang G. Surgical treatment and outcomes of pentalogy of Cantrell in eight patients. *J Pediatr Surg*. 2014;49(8):1335-40. DOI: 10.1016/j.jpedsurg.2014.06.003
10. Rizwan M, Kumar KR, Dass C, Parthiban M. Perioperative management of a neonate with Cantrell's pentalogy. *Indian J Anaesth*. 2018;62(10):827-829. Disponible en: <https://www.ncbi.nlm.nih.gov/pmc/articles/PMC6190419/>
11. Saldarriaga G Wilmar. Pentalogía de Cantrell. Reporte de caso. *Salud, Barranquilla* [Internet]. 2014; 30(3): 505-512. Available from: http://www.scielo.org.co/scielo.php?script=sci_arttext&pid=S0120-55522014000300022&lng=en. accedido en 30 mayo 2021.
12. Reyes K, Martínez I, García C, Martínez Y. Diagnóstico prenatal de pentalogía de Cantrell. *Rev Cubana Pediatr* [Internet]. 2014; 86(1): 86-92. Disponible en: http://scielo.sld.cu/scielo.php?script=sci_arttext&pid=S0034-75312014000100010&lng=es.