

Publicación de la Facultad de Odontología de la Universidad de Cuenca
Edición 2018. Número 10.

Decana: Dra. Dunia Abad C.

Subdecana: Dra Andrea Carvajal E.

Editor: Dr. Cristian Abad C.

Correo de Correspondencia: cristian.abad@ucuenca.edu.ec

**Revista de Publicación Anual Indexada
en LATINDEX**

Sistema Regional de Información en Línea
para Revistas Científicas de América
Latina, el Caribe, España y Portugal.

ISSN: 1390-0889

Editorial, Prólogo y Artículos publicados en la presente Revista de la
Facultad de Odontología son de exclusiva responsabilidad de sus
autores.

**Prohibida su reproducción total o parcial sin permiso de los autores o editor, y citas
correspondientes.**

Diseño y maquetación

Otra Mirada
ESTUDIO CREATIVO



Índice

Página	I
Página	II
Página	02
Página	11
Página	19
Página	26
Página	31
Página	39
Página	42
Página	50
Página	57
Página	65

EDITORIAL

PRÓLOGO

Prevalencia de complicaciones durante la exodoncia en la UNIVERSIDAD DE CUENCA	01 artículo
Actividad antimicrobiana de las pastas antibióticas a través de los tejidos dentales.	02 artículo
Equipo portátil de rayos x: aplicación en el área odontológica.	03 artículo
Manejo estético del sector anterosuperior, reporte de un caso clínico.	04 artículo
Deontología odontológica: Quo vadis.	05 artículo
Hiperplasia fibrosa inflamatoria: reporte de caso	06 artículo
Evaluación de la microfiltración en restauraciones indirectas de cerómero cementadas con: agente adhesivo dual, autoadhesivo y resina restaurativa precalentada.	07 artículo
Fracaso anestésico del bloqueo del nervio alveolar inferior en pulpitis irreversible sintomática en molares inferiores y técnicas de complementación ante ésta eventualidad.	08 artículo
Prevalencia y características del canal incisivo mandibular en cbct.	09 artículo
Desmitificando la evidencia científica, hacia su aplicación clínica.	10 artículo



Editorial

“ Las publicaciones son el fiel reflejo de los entes que representan. ”



Una vez más la Facultad de Odontología, compatible con el liderazgo académico que ejerce en la región se complace en presentar el nuevo número de la revista. Como siempre, con interesantes y novedosos aportes de los autores, referentes de la localidad, además de participantes a nivel nacional que ratifican el objetivo de que nuestra institución sobrepase la barrera local.

Es gratificante para el Consejo editorial actual retomar un trabajo que empezamos 9 años atrás. Es placentero comunicar a nuestros lectores que hoy tenemos una buena noticia, fieles a nuestra filosofía de ser constantemente innovadores, hoy en conjunto con la versión física, lanzamos la versión digital, acorde a la realidad actual, y a la libre accesibilidad a la información académica y las nuevas tecnologías disponibles. En cualquier momento y a través de cualquier dispositivo con acceso a internet este y los próximos

números estarán al alcance de nuestros lectores.

Sin duda, el aporte de la empresa privada es un pilar fundamental para conseguir este logro. Aunados en un solo objetivo, empresa privada y academia, van consolidando grandes objetivos hasta hace poco lejanos y difícilmente asequibles para nuestro medio.

Nuestro agradecimiento a las autoridades de la Facultad, la Dra. Dunia Abad y la Dra. Andrea Carvajal por su confianza en nuestro trabajo y al Sr. Francisco Moscoso por apoyar este esfuerzo que va en beneficio de nuestra comunidad académica. Gratitud especial a los autores de los artículos por enriquecer a nuestra revista con el resultado de su esfuerzo y motivación por divulgar el conocimiento científico. Lideramos la academia con hechos tangibles plasmados en este número de nuestra Revista de la Facultad de Odontología que esperamos lo disfruten tanto como nosotros.

*Dr. Cristian Abad Coronel.
MSc. PhD.
Director de Publicaciones*



Prólogo



La Facultad de Odontología de la Universidad de Cuenca con el propósito de dar a conocer la producción científica de docentes, estudiantes y profesionales odontólogos pone a disposición de la comunidad odontológica este nuevo número de la revista cuyas publicaciones cumplen con la normativa de rigor que les da el carácter de científicas.

El nuevo conocimiento debe ser difundido para ser aplicado en la búsqueda del bienestar del ser humano y en este caso particular para lograr la prevención de la salud bucal y cuando sea necesario la aplicación de tratamientos adecuados y científicamente probados.

Las acciones del Odontólogo en la consulta no pueden estar basadas en la experiencia porque se estaría dando valor al empirismo. Muy al contrario, la evidencia científica debe ser el fundamento del desarrollo de las actividades del profesional.

Precisamente, al ser la Facultad de Odontología el lugar en el que se forman los profesionales de grado y posgrado quiere a través de su revista, cuya secuencia en la publicación alcanza ya varios números, demostrar que su quehacer académico está basado en la ciencia.

Contar con una revista indexada ha sido el anhelo de la Facultad y con el esfuerzo de todos se ha logrado este objetivo. Conocer la realidad de nuestra población, compararla con la de otras poblaciones, plantear soluciones a los problemas, promover y prevenir la salud bucal como parte de la salud en general es lo que perseguimos.

Invitamos a todos quienes consideran que es posible hacerlo, a unirse para cumplir con este objetivo, este es un espacio para exponer los resultados de las investigaciones que constituirán la base del conocimiento considerando además que el conocimiento es la base del desarrollo de los pueblos.

***Dra. Dunia Abad Coronel
DECANA DE LA FACULTAD
DE ODONTOLOGÍA.***



Prevalencia de complicaciones durante la exodoncia en la Universidad de Cuenca

Autores:

**Andrea T Bustos Castellano
Karla E Morales González
David M Pineda Álvarez**

**Odontóloga. Ministerio de Salud Pública, distrito 01D01. Odontóloga Rural
Odontóloga. Ministerio de Salud Pública, distrito 01D02. Odontóloga Rural
Cirujano Oral y Maxilofacial. Universidad de Cuenca, Facultad de Odontología. Docente**

Resúmen

Se realizó la investigación con el objetivo de determinar la prevalencia de las complicaciones durante la exodoncia simple en pacientes Facultad de Odontología de la Universidad de Cuenca. Se utilizó un formulario que contiene datos generales del paciente y específicos de cada complicación. Se usó estadística descriptiva en proporciones y porcentajes. Los resultados demostraron una prevalencia de complicaciones de 42,5% que corresponde a 120 piezas dentales, los molares superiores (43,2%) mostraron una mayor prevalencia de complicaciones durante el procedimiento de exodoncia simple. El dolor (56,9%) y la fractura del diente a extraer (45,1%) fueron las complicaciones más frecuentes. No se encontraron piezas dentales que hayan sufrido complicaciones de desplazamiento del diente al seno maxilar y de hemorragia intraoperatoria.

PALABRAS CLAVES: Cirugía, Exodoncia simple, Complicaciones.

Abstract

The research was carried out with the objective of determining the prevalence of complications during simple exodontia in patients at the Facultad de Odontología de la Universidad de Cuenca. A form was used that contains general data of the patient and specific of each complication. The results showed a prevalence of complications of 42.5% corresponding to 120 teeth, the upper molars (43.2%) showed a higher prevalence of complications during the simple extraction procedure. The pain (56.9%) and the tooth fracture to extract (45.1%) were the most frequent complications. No teeth were found that had suffered complications of displacement of the tooth to the maxillary sinus and of intraoperative hemorrhage.

Key words: Surgery, simple exodontia, complications



Introducción

La exodoncia es una práctica realizada por profesionales odontólogos la cual implica una gran responsabilidad debido a que se manipulan tejidos de la cavidad oral por ende se debe realizar de forma cuidadosa y competente para evitar complicaciones que pueden suceder durante el trans y postoperatorio¹.

Las complicaciones de la extracción dentaria son un hecho que puede ocurrir antes, durante y después de la misma. De acuerdo con las causas que las originan han sido clasificadas en intrínsecas que ocurre dentro de la intervención y de acuerdo al tiempo de evolución en inmediatas que afectan a piezas dentarias, tejidos blandos y duros en el

momento del acto quirúrgico².

De acuerdo con la literatura se ha determinado que la fractura dentaria de corona y raíz fue la complicación de mayor incidencia durante la extracción dentaria. El grupo dentario con mayor frecuencia afectado fueron los molares en ambos maxilares^{1,3,4}.

Las complicaciones de la exodoncia tienen una incidencia a nivel mundial, que varía desde un 0.5% hasta un 68.4% encontrando en los niveles más altos de incidencia el caso de terceros molares inferiores, lo cual se atribuye a la densidad del hueso alveolar mandibular. Autores concluyen que las complicaciones de mayor incidencia fueron específicamente la fractura de corona y raíz¹.

Justificación del estudio

Al hacer un análisis en el repositorio de la Universidad de Cuenca no se encontraron estudios en los que se determine la prevalencia de complicaciones durante la exodoncia simple, además de los tipos de complicaciones que suceden, por ende, nuestra investigación se enfocó en determinar la misma.

Identificar la prevalencia permitirá al profesional tener en cuenta ciertas pautas para poder prevenir las complicaciones que ocurren tanto en tejidos duros como en tejidos blandos de la cavidad oral.

Metodología

El tipo de investigación es de corte transversal, se necesitó 120 exodoncias para el análisis, los pacientes fueron seleccionados directa e intencionadamente de acuerdo al flujo asignado para los turnos del área de cirugía.

Se incluyeron los pacientes que firmaron el consentimiento informado del estudio, individuos mayores a 18 años y piezas dentales que requieran el tratamiento de exodoncia simple, bajo el criterio del docente encargado. Las mujeres embarazadas y pacientes mayores de 60 años fueron excluidas.

Al momento que el paciente ingreso al quirófano se le informó y explicó de manera puntual nuestra investigación y se le entregó el consentimiento

informado para que al firmar se nos permita el acceso como observadoras durante el procedimiento. Se registró la información marcando con una X en el literal del formulario de recolección de datos el cual consta de: datos de filiación (nombres y apellidos, edad, sexo, número de historia clínica), presencia o ausencia de complicaciones (si o no), pieza afectada (odontograma), tipo de complicación que surgió: Dolor (se preguntó durante todas las fases de la técnica operatoria si surgió esta complicación; tomamos como referencia la presencia o no de dolor, no medimos la intensidad por lo tanto se registró el número 0 como no dolor y desde 1 a 10 como dolor), fractura del diente a extraer (observada durante la luxación, presión y tracción), daño a piezas



adyacentes o antagonistas (observada durante la luxación, presión y tracción), fractura alveolar (observada durante la luxación, presión y atracción), desplazamiento del diente al seno maxilar (observada durante la tracción), lesión de tejidos blandos (observada durante todas las fases de la técnica operatoria), comunicación busosinusal (observada durante la tracción), hemorragia intraoperatoria (observada durante la sindesmotomía, luxación y tracción).

En el análisis de datos se utilizó estadística descriptiva a través de frecuencias y porcentajes.

Resultados

La prevalencia de complicaciones durante la exodoncia simple fue 42,5%, siendo 51 piezas dentales las que presentaron complicaciones y 69 piezas que no presentaron ningún tipo de complicación que corresponde al 57,5%. (Tabla 1)

TABLA 1: Frecuencia y porcentaje de piezas dentales según la presencia y ausencia de complicaciones.

COMPLICACIONES		
	Frecuencia	Porcentaje
SI	51	42,5%
NO	69	57,5%
TOTAL	120	100,0%

Fuente: Formulario de recolección de datos.

Elaborado por: Tatiana Bustos; Estefanía Morales.

En relación al sexo se observaron complicaciones más frecuentes en el femenino con 31 dientes afectados que corresponden al 60,8% del total de mujeres que presentaron complicaciones, mientras que en el sexo masculino se encontró 20 dientes afectados que corresponde al 39,2%.

Mientras que comparando entre los grupos de edad se encuentra que el mayor porcentaje de dientes con complicaciones fue en el grupo de edad de 18 a 40 años con 41 (80,4%) y en el grupo de edad de 41 a 60 años presentaron 10 (19,6%) dientes con complicaciones.

De 120 exodoncias, se encontró 51 piezas dentales que presentaron complicaciones, sin embargo, en una misma pieza dental pudo ocurrir más de una complicación, en la tabla 2 se indica la frecuencia de los tipos de complicación con un total de 66 complicaciones durante la exodoncia simple.

Se describió la prevalencia de complicaciones durante la exodoncia simple; se caracterizó la muestra con relación al sexo y rangos de edad; luego las piezas dentarias que presentaron complicaciones en relación al sexo y rangos de edad, posteriormente los tipos de complicaciones de las piezas dentarias describiendo la prevalencia de cada uno de ellos y la relación con el grupo dental afectado. Los pacientes fueron divididos en dos grupos de edad: de 18 a 40 años que corresponden al adulto joven, 41 a 60 años que pertenecen a la adultez según la OMS.

TABLA 2: Frecuencia de complicaciones según su tipo.

COMPLICACIONES		Frecuencia
DOLOR		29
FRACTURA DEL DIENTE A EXTRAER		23
LESION DE TEJIDOS BLANDOS		9
DAÑO A PIEZAS ADYACENTES O ANTAGONISTAS		3
FRACTURA ALVEOLAR		1
COMUNICACION BUCOSINUSAL		1
TOTAL		66

Fuente: Formulario de recolección de datos.

Elaborado por: Tatiana Bustos; Estefanía Morales

La complicación más frecuente fue el dolor con 29 piezas dentales que corresponden al 56,9%, seguida de la fractura del diente a extraer con 23 piezas afectadas que corresponden al 45,1%, después la lesión a tejidos blandos con 9 piezas dentales que corresponde al 17,6%, seguido del daño a piezas adyacentes o antagonistas con 3 piezas dentales que corresponden al 5,9% y por último tanto la fractura alveolar como la comunicación bucosinusal con 1 pieza afectada respectivamente que corresponde al 2%. Y mientras que el desplazamiento al seno maxilar y la hemorragia intraoperatoria no surgieron durante ningún procedimiento de exodoncia simple.



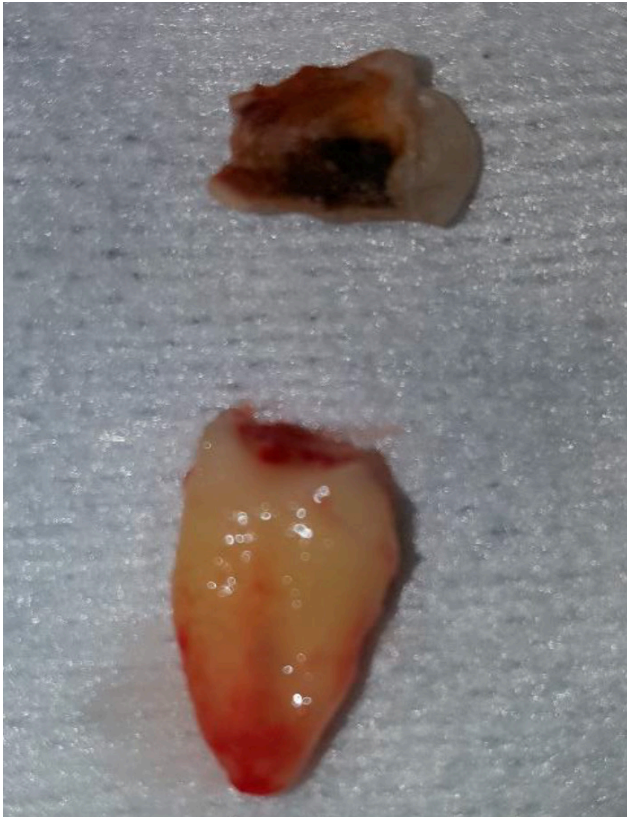


FIGURA 1: Fractura de la pieza a extraer

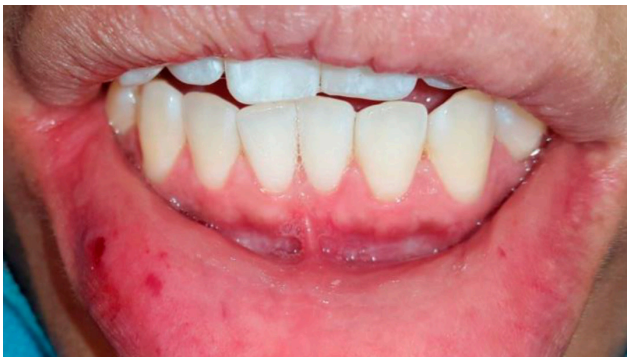

FIGURA 2: Lesión de tejidos de blandos

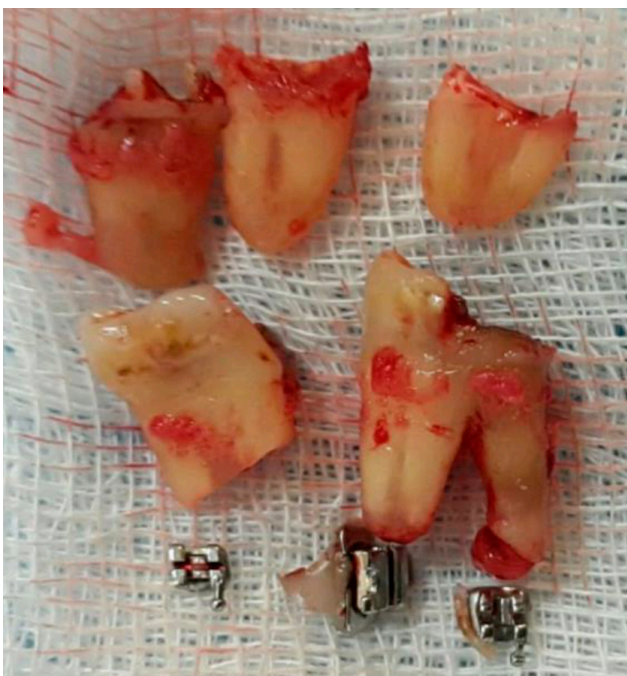

FIGURA 3: Daño a piezas adyacentes o antagonistas

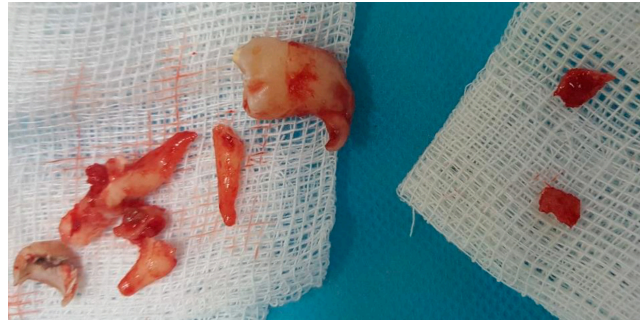


FIGURA 4: Fractura Alveolar

En la tabla 3 se ordena según el grupo dentario al total de piezas afectadas por algún tipo de complicación, se puede observar que el grupo dentario con mayor afectación fue el grupo de molares superiores con 22 piezas que corresponden al 43,2%, seguido de los molares inferiores con 11 piezas que corresponden al 21,5%, después el grupo de premolares superiores con 8 piezas que corresponden al 15,7%, después premolares inferiores con 6 piezas que corresponden al 11,7%, después el grupo de incisivos superiores con 2 piezas que corresponde al 3,9%, y tanto caninos e incisivos inferiores con 1 pieza afectada que corresponde al 2%. El grupo de caninos superiores no presentaron ninguna complicación.

TABLA 3. Frecuencia y porcentaje según el grupo dentario del total de piezas dentales que presentaron complicaciones.

GRUPO DENTARIO	COMPLICACION	
	Recuento	Porcentaje
INCISIVOS SUPERIORES	2	3,9%
CANINOS SUPERIORES	0	0,0%
PREMOLARES SUPERIORES	8	15,7%
MOLARES SUPERIORES	22	43,2%
INCISIVOS INFERIORES	1	2,0%
CANINOS INFERIORES	1	2,0%
PREMOLARES INFERIORES	6	11,7%
MOLARES INFERIORES	11	21,5%
TOTAL	51	100,0%

Fuente: Formulario de Recolección de datos
Elaborado por: Tatiana Bustos; Estefanía Morales



El dolor se presentó con mayor frecuencia en el grupo de los molares superiores con 11 piezas dentarias afectadas seguido de los molares inferiores con 10 piezas afectadas y premolares tanto superiores como inferiores con 3 piezas afectadas del total de 29 piezas que presentaron esta complicación.

La fractura del diente a extraer se presentó con mayor frecuencia en el grupo de los molares superiores con 10 piezas dentarias afectadas seguido de los premolares superiores con 5 piezas dentarias fracturadas, del total de 23 piezas dentarias que presentaron esta complicación.

El daño a piezas adyacentes o antagonistas ocurrió con la misma frecuencia en el grupo de los molares superiores e inferiores y premolares

superiores con una pieza afectada respectivamente, del total de 3 piezas dentarias que presentaron esta complicación.

La fractura alveolar se observó solamente en el grupo de molares superiores con 1 pieza dentaria en la que sucedió esta complicación.

La lesión de tejidos blandos se presentó durante la exodoncia de 5 piezas en el grupo de molares superiores, y de 2 piezas de premolares y molares inferiores, respectivamente, del total de 9 piezas dentarias que presentaron esta complicación.

En cuanto a la comunicación bucosinusal solamente se dio en el grupo de premolares superiores con 1 pieza afectada. ^{Tabla 4}

TABLA 4. Frecuencia según el grupo dentario que presentaron los diferentes tipos de complicaciones.

Grupo dentario	TIPO DE COMPLICACIONES					
	Dolor	Fractura del diente a extraer	Daño a piezas adyacentes	Fractura alveolar	Lesión de tejidos blandos	Comunicación bucosinusal
INCISIVOS SUPERIORES	2	0	0	0	0	0
CANINOS SUPERIORES	0	0	0	0	0	0
PREMOLARES SUPERIORES	3	5	1	0	0	1
MOLARES SUPERIORES	11	10	1	1	5	0
INCISIVOS INFERIORES	0	1	0	0	0	0
CANINOS INFERIORES	0	1	0	0	0	0
PREMOLARES INFERIORES	3	2	0	0	2	0
MOLARES INFERIORES	10	4	1	0	2	0
TOTAL	29	23	3	1	9	1

Fuente: Formulario de recolección de datos. Elaborado por: Tatiana Bustos; Estefanía Morales

Discusión

La prevalencia de complicaciones durante el procedimiento de exodoncia simple fue 42,5% (51 dientes complicados y 66 tipos de complicaciones) en el área de cirugía de la Facultad de Odontología de la Universidad de Cuenca, entre las causas se observaron acciones como la falta de visibilidad en el campo operatorio, el instrumental quirúrgico incompleto y su uso inadecuado, el empleo excesivo de las fuerzas ejecutadas en el acto. El autor Nicot, en su estudio manifiesta un 32,5% de exodoncias complicadas; en contraste al encontrado por García et al. que en su estudio mostraron que las complicaciones intraquirúrgicas se presentaron en el 17% de

las exodoncias realizadas en la Facultad de Odontología de la Universidad de Buenos Aires; otros autores Águila et al. mencionan que las complicaciones de la exodoncia tienen una incidencia a nivel mundial, que varía desde un 0.5% hasta un 68.4% y Baniwal et al. en su estudio encontraron una TIPO DE COMPLICACIONES Grupo dentario Dolor Fractura del diente a extraer Daño a piezas adyacentes Fractura alveolar Lesión de tejidos blandos Comunicación bucosinusal INCISIVOS SUPERIORES 2 0 0 0 0 0 CANINOS SUPERIORES 0 0 0 0 0 0 PREMOLARES SUPERIORES 3 5 1 0 0 1 MOLARES SUPERIORES 11 10 1 1 5 0 INCISIVOS INFERIORES 0 1 0 0 0 0 CANINOS



INFERIORES 0 1 0 0 0 0 PREMOLARES
INFERIORES 3 2 0 0 2 0 MOLARES INFERIORES
10 4 1 0 2 0 TOTAL 29 23 3 1 9 1

11 prevalencia de complicaciones del 0,84% y 2,3% en 8455 exodoncias simples, mientras que Duarte et al. indican que un 98 % de la muestra de su estudio no reportó ninguna complicación en 1292 pacientes^{3, 5, 1, 7, 8}.

En relación al sexo encontramos que el 60, 8% de las complicaciones fueron más frecuentes en el sexo femenino (31 piezas dentales afectadas) y el 39,2% en el sexo masculino (20 piezas afectadas) estos datos pueden suponer al hecho de que hubieron más exodoncias en pacientes del sexo femenino; mientras que Nicot indica 50,4% de prevalencia de complicaciones (266 piezas afectadas) que corresponden al sexo femenino y 49.6% (263 piezas afectadas) al sexo masculino, lo que difiere con Águila y Alonso en donde predominó el sexo masculino con 51,5%(283 piezas dentarias afectadas) y 48,5% (67 piezas afectadas) el sexo femenino, indicando que las complicaciones de la extracción dentaria es un hecho que siempre puede ocurrir durante el transcurso de la exodoncia, sin predilección específica de sexo, ya que este es un criterio considerado por algunos, desde el surgimiento de la estomatología en el momento de la extracción, por lo que ha sido tema de análisis por muchos autores desde los inicios de la práctica odontológica^{3,1}.

Con respecto a la edad el mayor porcentaje de complicaciones fue en el grupo de edad de 18 a 40 años con el 80,4% presentando 41dientes con complicaciones y en el grupo de edad de 41 a 60 años se encontró el 19,6% con 10 piezas dentales, coincidiendo con los resultados alcanzados por el Nicot en su estudio sobre las complicaciones de la exodoncia, donde el grupo de edades de mayor prevalencia fue el de 19 a 35 años con un 36.4%. Consideramos que la posible causa de prevalencia de este grupo de edad es debido a que el mayor número de pacientes que acuden a consulta en donde se realizan exodoncias, mientras que Águila y Alonso manifestaron que el grupo más afectado fue el de 35-59 años, con más del 35% de pacientes afectados^{3, 1}.

Dentro del procedimiento de exodoncia simple se requiere de anestesia local exitosa para controlar el dolor. La anestesia tiene una tasa de fracaso comparativamente alta, principalmente debido a las variaciones anatómicas entre pacientes, y pues en su metanálisis Yu et al. mencionan que el método de anestesia

con bloqueo convencional a menudo falla pues no controla completamente el dolor en comparación con las técnicas Gow-Gates (GG) y Vazirani-Akinosi (VA) en terceros molares mandibulares, Herrera et al coincide en cifrar en torno a un 10-20% el fracaso de la anestesia local, principalmente tras una técnica troncular del nervio dentario inferior y aproximadamente un 7-10% para las técnicas infiltrativas; Wong y Jacobsen indicaron entre el 5 al 15% para el fallo en anestesia local en odontología; en contraste con nuestro estudio en donde el dolor como complicación por fracaso de la técnica anestésica fue del 56.9%, resultados similares se encuentran en el estudio de García et al. en donde la ineficacia de la técnica troncular para los nervios dentario inferior y lingual en la primera inyección fue del 40,6% en 109 exodoncias simples^{9, 10, 11, 5}.

Con respecto a la fractura del diente a extraer hemos encontrado que se dio debido a que las piezas que requieren exodoncia en su gran mayoría están con tejido dental infectado el cual se encuentra debilitado y con pequeño remanente coronario lo que predispone al momento de la ejecución del procedimiento a que ocurra una fractura de la corona. En nuestro estudio 23 piezas presentaron esta complicación, que corresponden al 45,1% del total de complicaciones en extracciones simples, por lo que corresponde al segundo tipo de complicación más frecuente, mientras que en otros estudios la posicionan como primer tipo de complicación más frecuente, pero no analizan el dolor en sus estudios; La prevalencia según Águila y Alonso es del 70%, otro estudio realizado por Venkateshwar et al. indicaron igualmente una mayor incidencia de fractura dental con el 20,4%, similar a este estudio Ahel et al. la categoriza como la complicación intraoperatoria más frecuente de la extracción dental del 9% al 20%. Mientras que Duarte et al. no obtuvo muchas exodoncias que hayan presentado complicaciones, pero dentro del pequeño porcentaje de pacientes en los que sí se manifestó algún tipo de complicación destacaron la fractura de la pieza a extraer con 0,9 %. Nicot analizó por separado la fractura de corona y raíz, concuerdan en que la fractura dentaria es la que con mayor frecuencia se presenta como complicación de la exodoncia, con un 48.3% la fractura de corona y 33,0% la fractura de raíz. La fractura de raíz fue más frecuente también en el primer molar tanto superior con 57 y 53 en el primer molar inferior, comparando con nuestro estudio el grupo dentario más afectado fue el molar superior, seguido de premolares superiores, otro estudio



similar a este realizado por Adeyemo et al. determinó por otro lado que la fractura de las raíces fue 13 el accidente más común y ocurrió en 34 pacientes (44,74%). Esto fue seguido por la fractura de la corona en 26 pacientes (34,21%).^{1, 4, 12, 5, 7, 3, 13.}

Venkateshwaret al. concluyen que el daño a dientes adyacentes fue una complicación inusual en su estudio retrospectivo de 22.330 extracciones; mientras que Águila y Alonso encontraron un 12,4% de complicaciones inmediatas en el tejido dentario en 550 pacientes en comparación con nuestro análisis en donde el 5,9 % de las complicaciones correspondieron al daño a piezas adyacentes o antagonistas ^{4,1.}

En cuanto a la fractura alveolar en nuestra investigación se encontró en solo una pieza afectada que corresponde al 2%, comparando con otros estudios Adeyemo et al. lo describe en 14.47%. Nicot describió 15.6%, mientras que Venkateshwar et al. en un 16,2%, y Águila y Alonso en 32%. Esto se relaciona con el hecho de que la apófisis alveolar está formada por un hueso muy debilitado por los irritantes locales, los que provocan enfermedad periodontal, si a ello se le suma que el diente a extraer sea un resto radicular o un diente con corona muy destruida que se encuentre cerca del reborde alveolar aumenta su vulnerabilidad. La fractura del hueso alveolar en su extensión puede ser variable, limitándose normalmente al alvéolo del diente extraído, especialmente por su lado vestibular^{13, 3, 4, 1.}

No se registraron casos de desplazamiento de dientes al seno maxilar o de hemorragias intraoperatorias, ya que los docentes de la facultad exigen como parte del protocolo una radiografía dental previa en donde se analiza la cercanía de las raíces de la pieza dental con las paredes del seno maxilar para evitar contratiempos, además en pacientes de riesgo se realiza un pedido de exámenes de laboratorio para determinar trastornos de la coagulación, coincidiendo con autores como Venkateshwar et al., que relatan que el desplazamiento de dientes en el antro maxilar es una complicación rara mientras que la hemorragia en su mismo estudio mostro una incidencia media, mientras que García et al. encontraron una ausencia de desplazamiento de dientes al seno maxilar y una prevalencia del 0,9% de hemorragias intraoperatorias en su estudio; en contraste con el estudio de Olmos et al. que incluyó a 181 pacientes que recibían doble terapia antiplaquetaria y observó hemorragia intraoperatoria con una duración

mayor a 30 minutos en 15 pacientes (8,3%) durante el procedimiento de exodoncia simple cuya hemorragia fue controlada por medidas hemostáticas locales^{4, 5, 14.}

La lesión a tejidos blandos ocurrió en 9 piezas dentales que corresponde al 17,6%, es comparable al resultado similar que describe Águila y Alonso en el que la lesión a tejidos blandos se presentó en un 16,7%, otro estudio relata que, en relación a las otras complicaciones, estas se presentaron en un menor porcentaje, siendo las lesiones de los tejidos blandos la que alcanza un valor de 2%. Esta se da cuando no se realiza buena sindesmotomía antes de la extracción o se toma con los bocados del fórceps a los tejidos blandos lo que produce desgarro y herida por prensión, o durante los movimientos propios para realizar la luxación dental pues el uso de elevadores con excesiva fuerza y/o sin apoyo, condiciona su desplazamiento hacia los tejidos blandos originando heridas y lesiones^{1, 3, 15.}

La comunicación bucosinusal es el espacio creado entre el seno maxilar y la cavidad oral, en nuestro estudio la comunicación bucosinusal fue encontrado en una exodoncia simple que corresponde al 2% dentro del grupo de complicaciones, el mismo resultado obtuvo Nicoten el que esta complicación estuvo presente en 1 paciente, que representa un 0.1%, esta constituye una posibilidad de complicación de poca frecuencia, en el que sugieren que debemos tener presente las precauciones para prevenirlas. Situación similar lo relata Duarte et al. en el que la comunicación bucosinusal existió en un 0,5 %; mientras que aumenta levemente la prevalencia en el estudio de Águila y Alonso en el que este accidente ocurre con una frecuencia de aparición entre el 0,4 y 1% de los casos. Se encontró aumento en la frecuencia en el estudio de Paredes et al. que se cuantifica entre el 0,4 y 1 % y hasta el 5 % de los casos, sin especificar entre accidentales y traumáticas, y Galvis de la misma manera indico que la hallaron en un 5% y está determinada por la relación estrecha que existe entre sus raíces dentales y el seno maxilar, en donde hay una distancia entre 1-7mm, la posibilidad de una comunicación buco sinusal aumenta con la edad, debido generalmente a cambios en la posición que ocupa el seno maxilar.^{16, 3, 7, 1, 17, 18, 15.}



Conclusiones

La complicación es cualquier suceso o complejidad ocurrida durante el procedimiento transquirúrgico de una exodoncia simple que dificulta su proceso de consecución y podemos prevenir su presentación. Las complicaciones de la extracción dentaria son un hecho que puede ocurrir antes, durante y después de la realización de la exodoncia.

La prevalencia de complicaciones en pacientes de la Facultad de Odontología de la Universidad de Cuenca fue de 42, 5% que surgió del análisis de 120 piezas dentarias que se sometieron al procedimiento de exodoncia simple.

El mayor número de complicaciones fue en el sexo femenino en el grupo de edad de 18 a 40 años.

El dolor y la fractura del diente a extraer fueron las complicaciones de mayor prevalencia.

El grupo dentario afectado de mayor frecuencia fueron los molares en ambos maxilares.

No se encontraron piezas dentales que hayan sufrido complicaciones de desplazamiento del diente al seno maxilar y de hemorragia intraoperatoria, las que consideramos son de mayor gravedad en cuanto a su tratamiento y pronóstico, ya que la ayuda de radiografía y hemograma previo sirvieron para evitarlas.

Las causas a las que podemos atribuir en calidad de observadoras son la falta de conocimiento de la anatomía del área con respecto a las zonas a anestésiar, la poca visibilidad del campo operatorio, piezas dentales debilitadas y con poco remanente coronario, el instrumental incompleto y su uso inadecuado, las fuerzas excesivas en la ejecución del procedimiento.

Referencias bibliográficas

1. Águila Y, Alonso A. Complicaciones Inmediatas de la extracción dentaria. Servicio de Estomatología. Policlínico Universitario Managua. Arroyo Naranjo. 2009. Revista Electrónica de Portales médicos. 2011. Disponible en: <http://www.portalesmedicos.com/publicaciones/articulos/3273/1/Complicaciones-inmediatas-de-la-extraccion-dentaria.html>.
2. Donado M, Martínez J. Cirugía Bucal Patología y técnica. 4ta edición. España. Elsevier Masson. 2014.
3. Nicot R. Complicaciones de la exodoncia en población atendida modulo La Coromoto. Mayo 2007 A Septiembre 2008. Portales médicos 2010. Disponible en: <http://www.portalesmedicos.com/publicaciones/articulos/2179/3/Complicaciones-de-la-exodoncia>
4. Venkateshwar G, Padhye M, Khosla A, Kakkar S. Complications of exodontia: A retrospective study. Indian J Dent Res 2011;22:633-8. Disponible en: <http://www.ijdr.in/article.asp?issn=0970-9290;year=2011;volume=22;issue=5;page=633;epage=638;aulast=Venkateshwar>
5. García M, Aguirre J, Crundall J, Gnaltieri A, Scanlan S, Vindigni V, et al. Complicaciones intra y postquirúrgicas de exodoncias en un programa de atención comunitaria de la FOUBA en Junín de los Andes. Rev. Fac. de Odon. UBA 2015; 30(69). Disponible en: <http://www.odon.uba.ar/revista/2015vol30num69/art3.pdf>.
6. Chiapasco M. Cirugía oral texto y atlas en color. 1ra edición. España. Elsevier Masson. 2004
7. Amado S, Valmaseda E, Berini L, Gay E. Complicaciones de la cirugía bucal ambulatoria en pacientes mayores de 65 años. Med. oral patol. oral cir. 2004; 9 (253-262). Disponible en: http://scielo.isciii.es/scielo.php?script=sci_arttext&pid=S169844472004000300011
8. Baniwal S, Paudel K, Pyakurel U, Bajracharya M, Niraula S . Prevalence of complications of simple tooth extractions and its comparison between a tertiary center and peripheral centers: a study conducted over 8,455 tooth extractions. Journal of the Nepal Medical Association. 2007; 46(165):20-4. Disponible en: <https://www.ncbi.nlm.nih.gov/pubmed/17721558>.
9. Yu F, Xiao Y, Liu H, Wu F, Lou F, Chen D et al. Evaluation of Three Block Anesthesia Methods for Pain Management During Mandibular Third Molar Extraction: A Meta-analysis. Sycientific Reports. 2017; 7:40987. Disponible en: <https://www.ncbi.nlm.nih.gov/pmc/articles/PMC5247732/>.
10. Herrera D, Torres D, Gutiérrez J. Fracaso de la anestesia local en odontología. Revista SECIB On Line. 2008; 2: 11 – 23. Disponible en: <http://>



www.sld.cu/galerias/pdf/sitios/cirugiamaxilo/anestesia.pdf

11. Wong M, Jacobsen P. Reasons for local anesthesia failures. The Journal of the American Dental Association. 1992; 123. Disponible en: <http://www.sciencedirect.com/science/article/pii/S0002817792310268>

12. Ahel V, Čabov T, Špalj S, Perić B, Jelušić D, Dmitrašinić M. Forces that fracture teeth during extraction with mandibular premolar and maxillary incisor forceps. British Journal of Oral and Maxillofacial Surgery. 2015. Disponible en: <http://dx.doi.org/10.1016/j.bjoms.2015.08.007>

13. Adeyemo W, Ladeinde A, Ogunlewe M. Influence of trans-operative complications on socket healing following dental extractions. Journal of Contemporary Dental Practice. 2007; 8(1):52-9. Disponible en: <https://www.ncbi.nlm.nih.gov/pubmed/17211505>

14. Olmos O , Pastor V , Espinilla R , Ortiz A , García I , Rodríguez E , et al. Hemorrhagic complications of dental extractions in 181 patients undergoing double antiplatelet therapy. Journal of Oral and Maxillofacial Surgery. 2015; 73(2):203-10. Disponible en: <https://www.ncbi.nlm.nih.gov/pubmed/25432448>

[nlm.nih.gov/pubmed/25432448](http://www.ncbi.nlm.nih.gov/pubmed/25432448).

15. Universidad virtual de salud Manuel Fajardo. Complicaciones más frecuentes en la exodoncia. 2012. Disponible en: <http://uvsfajardo.sld.cu/unidad-iv-complicaciones-mas-frecuentes-en-la-exodoncia>

16. Dym H, Wolf J. Oroantral communication. Oral and maxillofacial surgery clinics of North America, 2012, vol. 24, no 2, p. 239-247. Disponible en: <http://www.sciencedirect.com/science/article/pii/S1042369912000520>

17. Paredes M, Machín A, Dominguez S, Rivera I, Rosete M. Comportamiento de las comunicaciones bucosinuales por extracciones dentarias en la atención primaria de salud. Rev Ciencias Médicas 2012; 16(3):51-61. Disponible en: http://scielo.sld.cu/scielo.php?script=sci_arttext&pid=S1561-31942012000300007

18. Galvis A. Colgajos locales y pediculados en el manejo de las comunicaciones y fístulas oroantrales. Revista Med, 2011, vol. 19, no 2, p. 217-225. Disponible en: http://www.scielo.org.co/scielo.php?script=sci_abstract&pid=S0121-52562011000200008



Actividad antimicrobiana de las pastas antibióticas a través de los tejidos dentales.

Autores:

Claudia Judith RODAS RODRÍGUEZ¹, Roberto Carlos MENDOZA TREJO²,
Rafael GARCÍA GONZÁLEZ³, Jesús Adolfo YAMAMOTO NAGANO⁴,
Fernanda de Lourdes CÁRDENAS VIDAL⁵

1. Especialista en Odontopediatría Universidad Nacional Autónoma de México. 2. Docente Especialista en Odontopediatría, División de Estudios de Posgrado e Investigación (DEPeI) Facultad de Odontología, 3. Académico del Departamento de Microbiología y parasitología, Facultad de Medicina, UNAM. 4. Docente Especialista en Odontopediatría, División de Estudios de Posgrado e Investigación (DEPeI) Facultad de Odontología, UNAM. 5. Especialista en Odontopediatría Universidad Nacional Autónoma de México.

Resumen.

El propósito de este estudio fue el de evaluar a través de un estudio experimental in vitro, la actividad antimicrobiana de las pastas antibióticas, en este caso la pasta CTZ modificada, con Clindamicina, a través de los tejidos dentales. Materiales y métodos. El estudio se llevó a cabo con premolares y terceros molares divididos en tres grupos, en el primer grupo los dientes se obturaron con óxido de zinc y eugenol, para el segundo grupo se utilizó la pasta CTZ para su obturación, y para el tercer grupo se utilizó también la pasta CTZ pero con previa instrumentación de las piezas dentales. Resultados. En el primer grupo no se observó ningún halo de inhibición. Para el grupo dos y tres si existió halo de inhibición en la periferia de los dientes. Conclusiones. El uso de la pasta CTZ presentó un grado de permeabilidad e inhibición bacteriana. Por el contrario el uso de óxido de zinc y eugenol, no presentó permeabilidad ni inhibición bacteriana.

Palabras clave: CTZ, Clindamicina, halo de inhibición, técnica no instrumentada

Abstract.

The purpose of this study was to evaluate through an experimental study in vitro the antimicrobial activity of antibiotic paste, in this case CTZ modified with Clindamycin. Materials and methods. The study was conducted with premolars and third molars divided in three groups, the first group were filled with zinc oxide and eugenol, for the second group the CTZ paste for sealing was used, and the third group CTZ paste was used but with prior instrumentation of teeth. Results. In the first group no inhibition zone was observed. For the second and third group halo of inhibition existed on the periphery of the teeth. Conclusions. The use of CTZ paste has a degree of permeability and bacterial inhibition. The use of zinc oxide and eugenol did not show permeability and bacterial inhibition.

Keywords. CTZ, Clindamycin, inhibition zone, technical no instrumented.



Introducción

La dentición temporal tiene una importancia fundamental tanto por su estética, fonación, masticación y por el bienestar psicosocial del infante; además de mantener el espacio necesario para la erupción favorable de los dientes permanentes. De esta manera todos nuestros recursos deben ser utilizados para evitar la pérdida prematura de los dientes temporales.³

Un gran número de casos de caries profundas, generalmente, requieren la necesidad de algún tipo de terapia pulpar, siendo el principal objetivo mantener la integridad y salud del órgano dentario, así como también de sus tejidos de soporte. Este es un tratamiento enfocado a mantener la vitalidad pulpar de un órgano dentario afectado por caries, una lesión traumática u otras causas. Sin embargo, un diente sin vitalidad pulpar puede permanecer clínicamente en función.

Hoy en día existen diferentes materiales utilizados en la obturación de conductos en tratamientos de pulpectomías, sin embargo aún no existe un material ideal. Es necesario que los materiales empleados cumplan ciertos requisitos como: reabsorberse a un ritmo similar a la raíz del diente deciduo, no ser dañino para los tejidos periapicales ni para el germen del diente permanente, reabsorberse con facilidad si se presiona más allá del ápice, antiséptico, radiopaco, manipularse con facilidad, adherirse a las paredes de los conductos y no contraerse, si es necesario se debe eliminar con facilidad, no debe pigmentar el diente y no ser soluble en agua.¹

Técnica no instrumentada

Un grupo de investigadores japoneses desarrolló el concepto de la terapia endodóntica no instrumentada (NIET), empleando una mezcla de fármacos antibacterianos para la desinfección de la pulpa. Ellos también apoyan la hipótesis que si hay una esterilización de la lesión podrá producirse la reparación de los tejidos, de ahí nace el concepto denominado esterilización de la lesión y reparación de los tejidos (LSTR).⁴

La técnica consiste en la colocación de una pasta a base de componentes antimicrobianos unidos a un vehículo que se colocarán en la

entrada de cada canal de la raíz.

Los medicamentos más usados para esta terapia son: tetraciclinas, metronidazol, ciprofloxacino; y como vehículos el macrogol, propilenglicol y eugenato. Las pastas 3Mix y CTZ son las más conocidas para esta técnica.⁴

El éxito de un tratamiento endodóntico con necrosis pulpar, requiere la reducción o eliminación del tejido infectado dentro de los conductos radiculares. Los medicamentos utilizados en la terapia pulpar de dientes primarios, debe poseer actividad antimicrobiana, ser biocompatible debido a la proximidad de contacto con la furca y los tejidos periapicales.²

La compatibilidad con el tejido vivo en la región periapical o interradicular es una de las propiedades más importantes de los materiales utilizados en la terapia pulpar de dientes primarios, debido a la ocurrencia de reabsorción radicular y la presencia de variaciones anatómicas que puedan poner en peligro los tejidos periodontales y periapicales, que a su vez puedan poner en peligro el desarrollo de los dientes permanentes.²

El uso de las pastas antibióticas que han sido desarrolladas como alternativa en el tratamiento de pulpectomía propone la erradicación total de las bacterias presentes en el conducto radicular infectado ya que poseen fuertes propiedades antimicrobianas por ser bacteriostáticos, bactericidas, radiográficamente son radiopacos, biocompatibles, antisépticos y si se requiere retirar es fácil de realizar su remoción. Hoy en día existen distintos materiales de obturación, la decisión de cual usar queda a criterio del profesional debido que aún no existe material ideal que cumpla con todas las características

Pasta CTZ

Cappiello en 1964 desarrolló una pasta para la obturación de los conductos radiculares de dientes temporales. La pasta comprende cloranfenicol, tetraciclina y óxido de zinc, en la actualidad se conoce como pasta CTZ.

Este método evita la necesidad de instrumentación de los conductos, facilitando su uso en niños pequeños y en servicios de salud pública.²



Dicha pasta está compuesta de una parte de tetraciclina (500mg), una parte de cloranfenicol (500mg), dos partes de óxido de zinc tipo I (1000mg) y eugenol (una gota).^{3,9}

Cappiello y Soller, realizaron un estudio en 100 pacientes, entre 2 y 5 años de edad, que presentaban dientes temporales, con indicación de terapia pulpar. Los resultados clínicos y radiográficos fueron excelentes tanto en pulpotomías vitales como en las no vitales. En las pulpotomías no vitales se observó una ausencia de sintomatología dolorosa, remisión de la fístula, ausencia de movilidad dental y un retorno normal de la función masticatoria.³

Estudios comparativos (Biocompatibilidad)

En Londrina, Brasil, un estudio clínico y radiográfico realizado por Walther, en 1965, utilizó la pasta CTZ, en molares temporales, con necrosis pulpar, teniendo como tratamiento una pulpotomía. Se observó un 70% de éxito en las intervenciones clínicas. El estudio fue realizado en 116 pacientes, a quienes se les realizaron 216 pulpotomías. Se consideró como éxito clínico aquellos dientes que al menos con 6 meses después del tratamiento no presentaron recidiva del proceso infeccioso, alteraciones clínicas visuales de los tejidos periodontales y de soporte, así como la desaparición de la lesión clínica inicial.³

Se realizó en 2012, en Brasil un estudio con conejillos de india, el cual tuvo como objetivo evaluar mediante la técnica de implante intraóseo los materiales más comúnmente utilizados para la terapia pulpar en odontopediatría: hidróxido de calcio (CaOH), pasta de Guedes Pinto y pasta CTZ. Treinta conejillos de india fueron utilizados, 10 para cada material, dividido en períodos experimentales de 4 y 12 semanas, cada uno recibió un implante en cada lado de la sínfisis mandibular inferior con cada material.⁵

A las 4 semanas, se observó una reacción severa por parte de la pasta CTZ y el CaOH, identificando necrosis ósea, hemorragia y un infiltrado inflamatorio de neutrófilos en estrecho contacto con el material. Por otra parte, la pasta de Guedes Pinto se clasificó como una reacción ausente o ligera. No había formación de hueso nuevo.

A las 12 semanas, la pasta de Guedes Pinto

y el CaOH, se clasificaron como reacción ausente o ligera. Había aposición y formación de hueso sano que rodeaba todo el implante, se encontraron abundantes fibroblastos y ninguna célula inflamatoria. Por otro lado, la pasta CTZ, se siguió clasificando como una reacción severa, presentando infiltrado inflamatorio, gran número de linfocitos, macrófagos y células gigantes de cuerpo extraño. Presencia de células inflamatorias. Irregularidades en la superficie del hueso demostraron actividad osteoclástica.⁵

El uso de la pasta CTZ ha ido incrementando con el paso de los años, sin embargo la FDA publicó una alerta de seguridad en el 2012 contra el cloranfenicol⁶, por lo que este ya no está siendo distribuido en presentación de cápsulas en el norte y centro de América. Al no tener la accesibilidad para obtener este antibiótico en cápsulas, se pensó en sustituirlo por otro antibiótico que complemente la mezcla, en este caso, Clindamicina.

La compatibilidad con los tejidos vivos en la región periapical, es una de las propiedades más importantes de un material de obturación en la dentición primaria, ya que estará en contacto permanente con estos tejidos durante la reabsorción fisiológica de la raíz. Además, de la preocupación constante de una posible lesión al germen del diente permanente.

El presente trabajo busca evaluar la permeabilidad de la pasta CTZ, en este caso con su debida modificación con la Clindamicina, a través de los tejidos dentales para evaluar su riesgo-beneficio, en este caso por medio de un estudio in vitro.

Cuando un nuevo material se introduce en el mercado y en la práctica clínica, o se propone un material existente para una diferente aplicación, las propiedades de dicho material deben ser investigadas y los resultados deben ser comparados y estudiados. Debido a esto se realizará la sustitución del Cloranfenicol por Clindamicina en la pasta CTZ, y se realizará un estudio in vitro para medir su permeabilidad y potencial de inhibición bacteriana.

En la actualidad no se han encontrado estudios sobre el tema a tratar, por eso se buscara dar respuesta a la siguiente interrogante. ¿Es viable la sustitución del Cloranfenicol por Clindamicina en la pasta CTZ? ¿Es esta combinación capaz de atravesar los tejidos dentales y tener un efecto a nivel perirradicular?



Materiales y métodos

Material biológico

-Dientes permanentes premolares y terceros molares.

-Cepa bacteriana; *Enterococcus faecalis*, almacenada en glicerol a -20°C.

FASE I. Preparación de las muestras

La investigación se conformó en tres grupos, cada uno integrado por 10 muestras:

- Grupo control formado por diez dientes, premolares y terceros molares, en los que se colocó únicamente óxido de zinc y eugenol.
- Grupo formado por 10 dientes, premolares y terceros molares, en donde se colocó la pasta CTZ modificada.
- Un grupo formado por 10 dientes, premolares y terceros molares, los dientes se instrumentaron y posterior se colocó la pasta CTZ modificada.

En el método empleado en la preparación de los dientes, se realizó una cavidad, retirando el tejido pulpar cameral en cada uno de ellos.

FASE II. Preparación de la pasta CTZ

Esta se compuso de los siguientes elementos, 500 mg de tetraciclina, 300 mg de clindamicina, 1000 mg de óxido de zinc y 100 µl de eugenol. La mezcla se almacenó en un frasco ámbar hasta su uso.

FASE III. Preparación del medio de cultivo y de la cepa.

Se preparó caldo soya tripticasa (Bioxon) empleándose 30 gr/L en agua destilada, mezclándose hasta su disolución. Se vació en tubos (3ml), los cuales posteriormente fueron esterilizados a 121° C durante 15 minutos.

Agar soya tripticasa (Bioxon) 40gr/L en agua destilada y sometido a su esterilización a 121°C por 15 minutos, para vaciarse en cajas Petri estériles.

Posterior se preparó agar Mueller Hinton, medio de cultivo ideal para antibiograma, marca (Bioxon) 38gr/L de agua destilada, mezclándose hasta su disolución. La esterilización se realizó a 121° C durante 15 minutos, el medio se vació en cajas de Petri de 90mm de diámetro, estériles,

desechables con 20-25ml del medio, estando a 40-46 C° el medio, para obtener un grosor aproximadamente de 4 mm. Ambos medios se les sometió a la prueba de esterilidad para posteriormente ser almacenados hasta su uso a 5°C.

La cepa utilizada, *Enterococcus faecalis* almacenado en glicerol a -20°C, fue sembrada en caldo, con incubación en microaerofilia a 37°C durante 18 horas. A partir de este medio se sembró en agar soya tripticasa por estrías para poder obtener colonias aisladas con incubación en las mismas condiciones, durante 24 horas (figura 1a). A partir de las colonias aisladas se preparó el inóculo a emplear, para lo cual se utilizó un patrón de turbidez estándar de 0.5 de McFarland (figura 1b)



Figura 1a. Siembra en agar soya tripticasa por estrías.

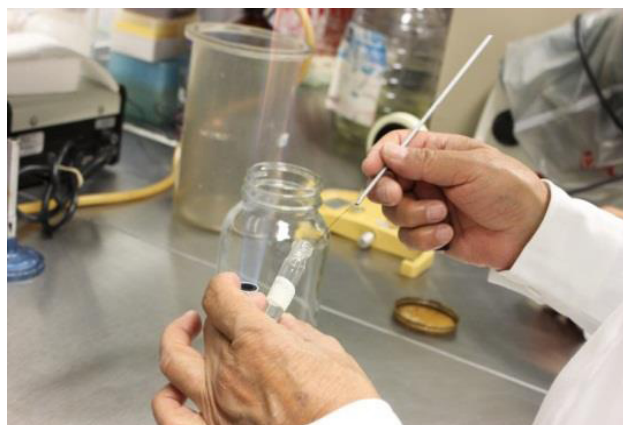

Figura 1b. Preparación del inóculo.

Con el inóculo preparado se sembraron las cajas con agar Mueller Hinton y el empleo de hisopo estéril humedecido con la bacteria problema, en estrías cerradas, con el fin de tener un cultivo masivo (figura 2). Con las cajas de Petri sembradas, se esperó cinco minutos a temperatura ambiente antes de colocar sobre la capa bacteriana, la pieza dentaria con el tratamiento indicado anteriormente.



Resultados

Los resultados se describen a continuación. En cuanto al primer grupo, se puede observar en la figura 5 y 6 la poca o nula capacidad de permeabilidad que tiene el óxido de zinc por sí solo a través de los tejidos dentales. Este fue colocado en la entrada de los conductos y compactado en la porción coronal del diente. A las 24 y 48 horas no se observó halo de inhibición en ninguna zona del diente, por el contrario se encontró crecimiento de colonias bacterianas.

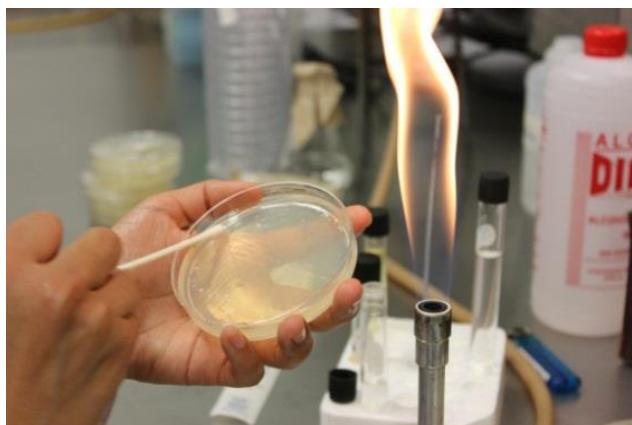

Figura 2. Siembra de bacteria en estrías cerradas.

La colocación de la pieza se realizó en el centro de la misma en condiciones de esterilidad, con el empleo de pinzas oprimiéndola ligeramente con las mismas pinzas (figura 3).

La incubación del material trabajado se colocó en una jarra de Gaspak y se incubaron en microaerofilia a 37°C durante 24 y 48 horas, tiempo en el que se hicieron las lecturas y toma de fotografías (figura 4).

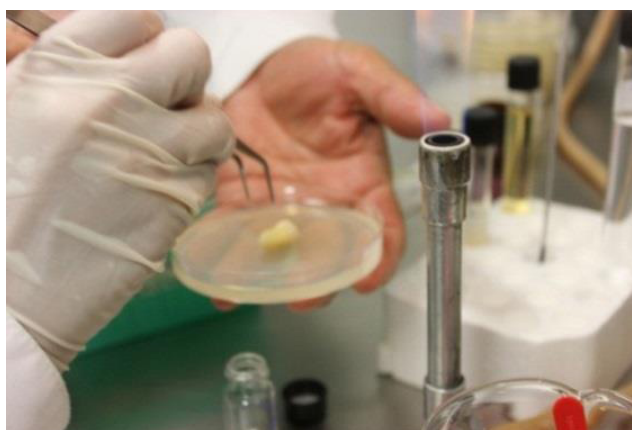

Figura 3. Colocación de la pieza con pinzas estériles.



Figura 4. Incubación en jarra de Gaspak para su incubación en microaerofilia.

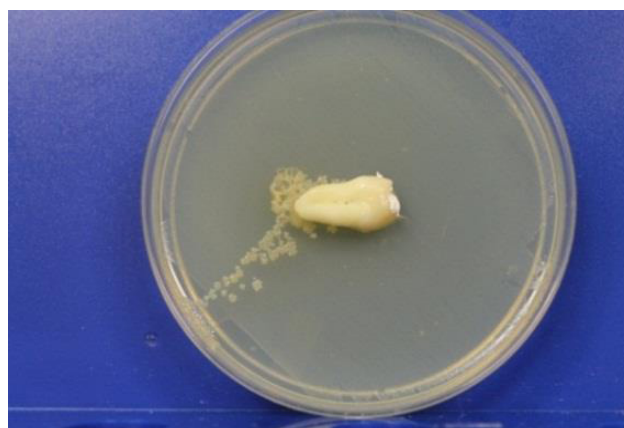


Figura 5. Premolar obturado con óxido de zinc y eugenol en donde se puede observar crecimiento de colonias

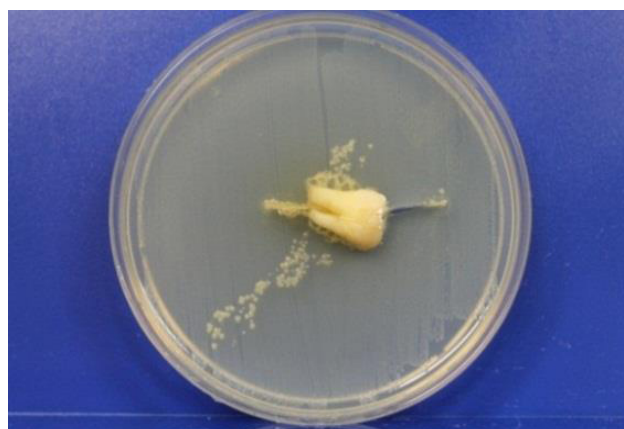


Figura 6. Tercer molar obturado con óxido de zinc y eugenol en donde podemos observar crecimiento de colonias.

Respecto al segundo grupo de dientes, la pasta CTZ fue colocada en la entrada de los conductos y compactada en la porción coronal del diente. Pasadas las 24 y 48 horas se observó un halo de inhibición en toda la periferia de la pieza dental. Sin embargo cabe resaltar que en este segundo grupo, no se tuvo un control estricto en cuanto a la manipulación del diente y de la pasta y se cree que pudo haber contacto directo de los restos de pasta en el guante con la raíz del diente lo que dio como resultado un halo de inhibición mayor, como se muestra en la figura 7 y 8.



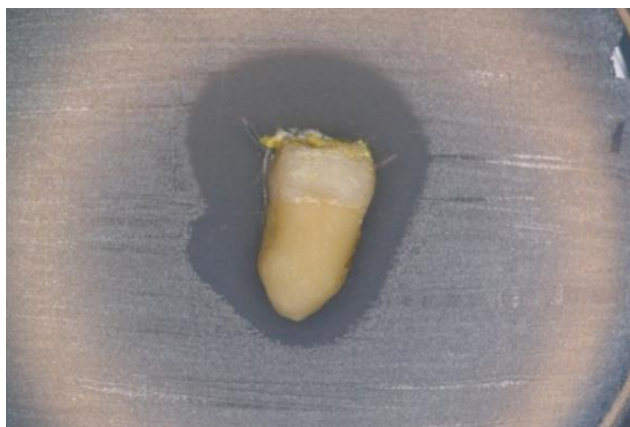

Figura 7. Tercer molar obturado con la pasta CTZ modificada en donde se puede observar un halo de inhibición en toda la periferia del diente.

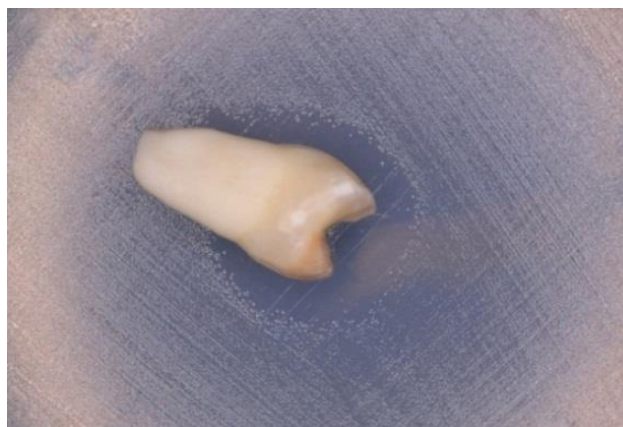

Figura 9. Primer premolar instrumentado y obturado con pasta CTZ modificada en donde se puede observar un halo de inhibición



Figura 8. Premolar obturado con pasta CTZ modificada en donde se observa un halo de inhibición en la periferia de todo el diente.

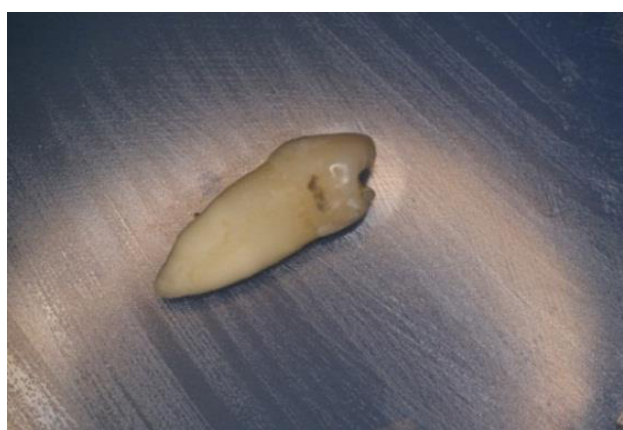

Figura 10. Premolar instrumentado y obturado con pasta CTZ modificada en donde se puede observar un halo de inhibición de menor tamaño.

En el tercer y último grupo, se instrumentó cada diente previo a la colocación de la pasta CTZ en la entrada de los conductos y porción coronal del diente, con el fin de comprobar si existía mayor permeabilidad y por lo tanto un mayor halo de inhibición.

Los resultados obtenidos a las 24 y 48 horas si mostraron un halo de inhibición, sin embargo este no fue mayor al observado en el grupo anterior. Cabe mencionar que en este grupo se tuvo mas cuidado con la manipulación de los materiales y no hubo contacto de restos de pasta CTZ con la raíz del diente. (Figura 9 y 10).

A pesar de la diversidad de resultados obtenidos, se puede llegar a concluir de manera parcial que si existe una permeabilidad de la pasta CTZ a través de los tejidos dentales.

Discusión

Actualmente, el Odontopediatra busca reducir la ansiedad en los niños que se presentan a la clínica con una patología pulpar u otra lesión. Se han utilizado numerosas técnicas y materiales cuya eficacia científica no ha podido ser demostrada en un 100%. Este es el caso de la pasta CTZ. Aunque es una técnica conocida en Latinoamérica por más de 50 años, aun no existe suficiente evidencia científica para su uso.

Los resultados obtenidos en este estudio nos revelan la existencia de permeabilidad de la pasta CTZ a través de los tejidos dentales, poniéndonos en alerta para su uso, debido al posible contacto que existe de esta con los tejidos perirradiculares como se demuestra en este estudio in vitro.



El Odontopediatra no puede olvidar que dentro del protocolo de terapia pulpar está el seguimiento tanto clínico como radiográfico. Es común el éxito de estos tratamientos a corto plazo, sin embargo es común detectar zonas de reabsorción patológica o disminución de hueso a largo plazo. Una preocupación que existe siempre en la terapia pulpar de dientes deciduos; es la erupción del sucesor permanente. Cualquier lesión puede aparecer dependiendo de diferentes factores como lo son: medicamento empleado, resistencia del huésped, tiempo de la infección, etc.

Según el estudio de Oliveira y Costa, la pasta CTZ tendría un éxito del 83% sino se toman en cuenta los hallazgos radiográficos. En dicho estudio las pulpotomías tratadas en molares primarios con pulpa necrótica utilizando pasta CTZ, tuvieron un éxito del 29.1% de los casos (7/24) después de 10-39 meses de su realización, esto debido a la evaluación radiográfica en donde se mostró reabsorción patológica externa (14/24), y adelgazamiento periférico del hueso radicular (14/24).⁷

Otro estudio clínico y radiográfico realizado por Walther, en donde se utilizó la pasta CTZ en molares temporales, con necrosis pulpar, consideraron como éxito clínico aquellos dientes que con 6 meses después del tratamiento no presentaron recidiva del proceso infeccioso, alteraciones clínicas visuales de los tejidos periodontales y de soporte, así como la desaparición de la lesión clínica inicial. Mientras tanto, los resultados radiográficos tuvieron una incidencia mayor de fracaso que los resultados clínicos, ya que en algunos casos, observaron áreas radiolúcidas en la región interradicular de los molares temporales, con destrucción de la lámina dura, observándose además signos de resorción interna.¹¹

Colán y García, midieron la microfiltración apical de tres materiales de obturación de conductos radiculares, en donde pudieron observar que los cementos a base de óxido de zinc y eugenol son los menos favorecidos ya que presentan un alto grado de microfiltración comparados con otros cementos evaluados. Los autores recomiendan dejar como última opción este cemento sellador debido a la irritación moderada y severa que se produce en el tejido periapical con este material.⁸

El estudio realizado por Lacativa A., Loyola A. y Sousa C., buscaron evaluar a través de un implante intraóseo la biocompatibilidad de los materiales comúnmente utilizados para la terapia pulpar en odontología pediátrica, hidróxido de calcio (CaOH), pasta Guedes Pinto y pasta CTZ. Observaron que CaOH y la pasta CTZ inducía por inflamación severa, una gran cantidad de tejido necrótico, linfocitos, células de cuerpo extraño y resorción ósea, mientras que la pasta de Guedes Pinto indujo poca o ninguna inflamación en el período de observación de 4 semanas. Después de 12 semanas la pasta CTZ siguió presentado una respuesta inflamatoria severa, catalogándolo como un material con baja biocompatibilidad.⁵

Racciatti, dice que cuando se colocan materiales a base de óxido de zinc eugenol en contacto con tejidos vivos, causan una respuesta inflamatoria de leve a severa. La toxicidad de los selladores a base de óxido de zinc eugenol se ha estudiado in vitro y la mayoría de los estudios que utilizan técnicas de cultivos celulares han demostrado que el óxido de zinc eugenol es citotóxico.¹⁰

Debido a la permeabilidad demostrada de la pasta CTZ en este estudio, su posible contacto con los tejidos perirradiculares, además de la toxicidad de uno de sus componentes, nos motiva a realizar mayor investigación en cuanto a su uso debido a la serie de reacciones adversas a nivel perirradicular demostradas en la literatura.

Conclusiones

La instrumentación e irrigación son factores importantes en la terapia pulpar pero cuando se presenta alguna complicación y la técnica convencional no pueda ser realizada, una medicación intraconducto puede resultar favorable, debido a su potencial antimicrobiano.

La pasta CTZ se convierte en una segunda opción, ya que debe utilizarse como medio alternativo por su poca evidencia científica. Sin embargo el uso de esta puede traer beneficios para el paciente como el mantener su diente hasta el momento de su exfoliación, o al menos detener su pérdida temprana. Esto principalmente cuando el tratamiento endodóntico convencional no se puede realizar, ni la colocación de un mantenedor de espacios.



Al comprobar que existe permeabilidad de dicha pasta y observar que está siendo utilizada, se sugiere llevar a cabo ensayos clínicos controlados para evaluar no solo la efectividad de la pasta CTZ, sino también de otros fármacos de uso potencial en pastas antibióticas.

Mediante este estudio in vitro, se observó que

es viable la sustitución de Cloranfenicol por Clindamicina en la pasta CTZ, sin embargo se deben realizar más estudios para corroborar su eficacia clínica.

Al no existir un control en la cantidad de sus componentes en cada porción utilizada de la pasta, se podría repercutir en el poder antimicrobiano de esta.

Bibliografía

1. Calixto Chanca, K. S. "Efectividad clínica y radiográfica de dos pastas antibióticas empleadas en necrosis pulpar en niños del servicio de odontopediatría del Hospital Nacional Hipólito Unánue." (Tesis de Posgrado). Universidad San Martín de Porres. Lima Perú 2014.
2. Lima, C. C., Conde Júnior, M., Rizzo, M. S., et al. "Biocompatibility of root filling pastes used in primary teeth" *Int. Dent. J.* 2015; (40) 405-416.
3. González-Núñez D, Trejo-Quiroz P, De León-Torres C, Carmona-Ruiz D. Técnica de endodoncia no instrumentada mediante el uso de la pasta CTZ. *Rev. Estomat.* 2010; 18(2):27-32
4. Quintana del Solar, C. I., Quispe La Rosa, M. "Efectividad de una pasta tri-antibiótica en pieza decidua necrótica con abscesos periapical y fístula". *Odontol. Sanmarquina.* 2012; 15(2):31-34.
5. Lacativa, A. M., Loyola, A. M., Sousa, C. J. "Histological Evaluation of Bone Response to Pediatric Endodontic Pastes: An Experimental Study in Guinea Pig". (2012). *Bras Dent J.* 2012; 23(6):635-644.
6. FDA. U.S. (internet) Maryland; 2012. (Actualizada 18 de septiembre de 2012; citado 1 de octubre de 2016) Disponible en: <http://www.fda.gov/NewsEvents/Newsroom/PressAnnouncements/ucm319862.htm>.
7. Oliveira M, Costa L. Desempenho clínico de pulpotomías com pasta CTZ em Molares Decíduos: Estudo retrospectivo. *Brazil Rev. Robrac.* 2006; 15(40):1- 8.
8. Colán Mora, P. M., García Rupaya, C. "Microfiltración apical in vitro de tres cementos utilizados en la obturación de conductos radiculares". *Rev. Estomatol. Herediana.* 2008; 18(1): 9-15.
9. Izquierdo Montalvo, E. M. "Eficacia de la pasta CTZ como material de obturación en los tratamientos de endodoncias no instrumentadas en molares necróticos con fístula de la primera dentición." (Tesis de posgrado). Universidad Autónoma "Benito Juárez" de Oaxaca. Oaxaca México 2014.
10. Racciatti, G. "Agentes selladores en endodoncia". Facultad de Odontología, Universidad del Rosario. Argentina 2005. 1-19.
11. Walther LF. Endodontic treatment for primary molars. *Rev. Gaucha Odontológica.* 1965;13(1):8-11.
12. Goerig AC, Camp JH: Root canal treatment in primary teeth: a review. *Pediatr Dent* 1983; 5:33-37.



Equipo portátil de rayos x: aplicación en el área odontológica.

Autores:

**Valeria Paulina Romero Rodríguez. Odontóloga (Universidad de Cuenca),
Especialista en Imagenología Dental y Maxilofacial.**

**Juan Martín Pesántez Alvarado. Odontólogo (Universidad de Cuenca),
Especialista en Patología y Cirugía Bucal.**

Resumen.

Las unidades portátiles de rayos x dentales se han utilizado ampliamente en situaciones de desastre y atención odontológica en pacientes con limitación de movilidad, por su fácil manejo y transporte, sus características específicas los convierten en herramientas adecuadas para la práctica odontológica rutinaria, como son tamaño reducido, operación inalámbrica y disminución de costo en cuanto a infraestructura. A pesar de sus ventajas, debe considerarse la exposición a la radiación ionizante que sufre el operador, existirá un aumento insignificante en los niveles de exposición al utilizar estos dispositivos pero que permanecen por debajo de los niveles recomendados. Sin embargo, podrían representar un aumento de lo que debería ser una exposición nula al usar un dispositivo fijo. Aplicar adecuadamente las normas de protección radiológica y utilizar dosimetría personal, reducirán los riesgos de efectos biológicos en el profesional expuesto al realizar un práctica radiológica segura.

Palabras claves: Radiografía dental; Radiografía dental portátil; Exposición ocupacional; Protección radiológica.

Abstract.

Portable dental x-ray units have been widely used in disaster situations and dental care in patients with limited mobility, for their easy-handling and transport, their specific characteristics make them suitable tools for routine dental practice, such as small size, wireless operation and cost reduction in terms of infrastructure. Despite its advantages, exposure to ionizing radiation suffered by the operator should be considered, there will be a negligible increase in exposure levels when using these devices but remaining below the recommended levels. However, they could represent an increase in what a zero exposure should be when using a fixed device. To properly apply the radiological protection norms and to use personal dosimetry, will reduce the risks of biological effects in the exposed professional when performing a radiological safe practice.

Keywords: Radiography, Dental; Portable dental X-ray; Occupational Exposure; Radiation protection.



Introducción

Los equipos portátiles de Rayos X han aportado gran utilidad al área de salud, especialmente en el campo médico, odontológico, veterinario y forense, equipos que por su fácil manejo y transporte, se han empleado por ejemplo en áreas remotas, misiones militares y humanitarias, atención odontológica de pacientes con limitaciones de movilidad, así como imágenes en quirófanos¹. Estas unidades portátiles de rayos X facilitan la movilidad de los odontólogos especialmente forenses, fundamentalmente porque las radiografías dentales constituyen una de las evidencias cruciales en el trabajo de estimación de edad y perfil post mortem². Al constar de una cámara pequeña y peso ligero permite su fácil transporte, además de poseer una batería integrada que suministra la energía eléctrica para una operación inalámbrica adecuada, lo que permite un gran desempeño especialmente cuando se

usa en combinación con sensores digitales^{1,3}. Actualmente se ha incrementado su uso en la práctica de rutina odontológica, debido a sus ventajas entre las que se pueden citar, disminución del tiempo de trabajo por la facilidad de transporte, almacenamiento y reducción de costos de infraestructura⁴. Sin embargo la principal preocupación con las unidades portátiles de rayos X portátiles es la exposición innecesaria a la radiación y la dosis del operador; los odontólogos o asistentes que usan estas unidades generalmente prestan poca atención a la protección radiológica debido a su escasa comprensión sobre la exposición al operador y sus consecuencias a largo plazo⁵. Es por ello fundamental conocer la seguridad radiológica de estos equipos portátiles, ya que el operador está en contacto directo con el equipo durante la toma de radiografías periapicales⁶.

Antecedentes

Los primeros sistemas de radiología portátil fueron utilizados en el año de 1897, Antonie Bleclere, por su formación en medicina y sus amplias investigaciones en radiología, lo llevaron a la instrucción de ésta área, describiendo las utilidades del aparato radiológico en el diagnóstico de las enfermedades.⁷ Las máquinas portátiles de rayos X dentales comenzaron a usarse en odontología y cirugía maxilofacial en Rusia hace algunos años, siendo de los primeros en comercializarse de la familia Pardus^{5,8}.

Actualmente se manufacturan en varios países, Estados Unidos, Alemania, Corea, etc.⁵ Algunas casas comerciales han recibido aprobación de la FDA (Agencia de Alimentos y Medicamentos) para ser distribuidos en Estados Unidos y el resto del mundo.^{3,9} Sin embargo su legalización para utilizarse en la práctica odontológica rutinaria dependerá de las leyes de cada país por ejemplo; en Estados Unidos, el estado de California, la ley considera que estos equipos no representan ningún riesgo indebido para la vida y la salud, pero el mismo debe haber recibido la aprobación por la FDA, tener un escudo de retrodispersión proporcionado por el fabricante

(0,25 mm de plomo), el personal que manipula estos equipos debe poseer dosimetría y ser capacitado constantemente sobre protección radiológica. En contraste, en Canadá este tipo de tecnología no está aprobada para su uso.¹⁰ Corea del sur al ser uno de los países que manufactura estos equipos, no tiene reglas o directrices sobre la protección contra las radiaciones para el equipo portátil de rayos X dental, pero Según el Instituto Nacional de Evaluación de la Seguridad de Alimentos y Medicamentos (NIFDS) de Corea, la radiación dispersa en la radiografía dental portátil es mayor que la radiografía dental fija porque es manual por eso debe ser imprescindible llevar delantal plomado, considerando que esta medida de protección será para el paciente y no para el operador que maneja directamente el equipo^{3,4}.

Las normas determinadas en Latinoamérica en países como Venezuela, Chile y Colombia hacen hincapié en la reglamentación de protección radiológica siguiendo las directrices de algunas organizaciones tales como el Comité Científico de Naciones Unidas sobre los Efectos de la Radiación Atómica (UNSCEAR) y la



Organización Internacional de Energía Atómica (OIEA), estableciéndose que el personal ocupacionalmente expuesto a radiaciones ionizantes no deberá superar un límite de dosis de 2 Rem / año (20 mSv/año) para cuerpo total y que debe aplicar todas las medidas necesarias de radioprotección^{3,11}.

Aquino y col. 12 estudiaron la cantidad de radiación a la que está expuesto el operador, concluyendo que al utilizar las medidas de protección adecuadas para el personal de odontología que realiza la toma radiográfica, recibirá una dosis de exposición mínima y que además se requiere un número muy alto de radiografías diarias aproximadamente 2.653 tomas radiográficas para llegar a la dosis de 1Gy =1Sv

En Ecuador el Ministerio de Electricidad y Energía Renovable (MEER) es la entidad encargada de otorgar el licenciamiento a los equipos que emiten radiación ionizante, no ha autorizado la importación de dispositivos portátiles dentales de rayos X al país, debido a los primeros equipos que no cumplían con las normas de protección radiológica y la irradiación a tejidos específicos (cristalino, gónadas, manos), que podrían generar efectos biológicos en el operador¹³.

El límite de dosis efectiva y equivalente tanto para el operador como el público establecido por el MEER se detallan en la **Tabla 1¹³**:

Tabla 1. Límite de dosis		
Aplicación	Operador	Público
Dosis efectiva	20 mSv/año	1mSv/año
Dosis equivalente anual		
Cristalino	150 mSv	15mSv
Piel	500 mSv	50mSv
Manos y pies	500 mSv	50mSv
Mujer embarazada	2 mSv/período de embarazo	

Diseño del equipo

Se trata de un generador de rayos X portátil de mano para su uso en aplicaciones intraorales, junto con receptores específicos para la adquisición de imágenes. El generador del sistema tiene una salida de rayos X reducida y un área de punto focal mucho más pequeña que los generadores de rayos X dentales convencionales, lo que reduce la producción de rayos X y la exposición al paciente en general. El tubo de rayos X solo emitirá radiación ionizante cuando el interruptor de habilitación y el interruptor de exposición estén accionados¹⁴.

Las características de diseño pueden variar significativamente de un fabricante a otro, pero en general podemos nombrar que poseen una batería recargable, el peso de las unidades varía entre 1,8 y 4 kg, tamaño reducido para fácil manipulación. Entre las especificaciones: voltaje 60kV, corriente entre 1mA - 2,3mA, el tiempo de exposición es 0,01- 2s, distancia de la fuente de la piel 10-20 cm, diámetro focal 0.8 milímetros^{3,8,15}.

El tubo de rayos X está rodeado por compuestos de metales pesados como plomo (Pb) para reducir la radiación de fuga del tubo. La radiación retrodispersada también es absorbida por un escudo acrílico adjunto en la salida del cono. Este escudo tiene entre 0,25-0,5 mm de espesor de Plomo, y protege el torso de los operadores, las manos, la cara y las gónadas de la retrodispersión¹⁵. En la figura 1 se observa en esquema el diseño de un equipo Nomad TM

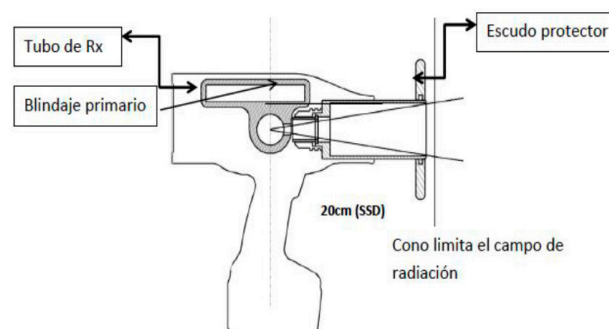


Figura 1. Nomad TM
Fuente: "Radiation safety characteristics of the NOMAD™ portable x-ray system"

Los diseños varían entre las casas comerciales y países por ejemplo los cuerpos de aparatos estadounidenses y rusos incluye una empuñadura especial, con la cual el operador de rayos X sostiene el dispositivo con una mano durante las exploraciones a manera de pistola (figura 2). Los dispositivos fabricados en Asia no tienen el mango; durante las investigaciones, el operador de rayos X lo sujeta con ambas manos, como cuando usa una cámara fotográfica (figura 3)^{5,8}. En general, una unidad portátil de rayos X está diseñada para ser utilizada sujetando el mango integral con las manos extendidas, lejos del cuerpo, paralelas al suelo y activadas a la distancia del brazo¹⁶.



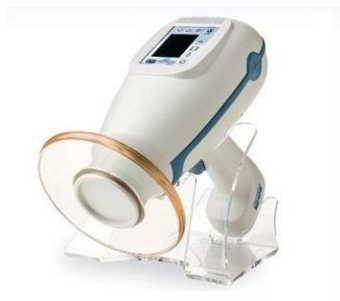

Figura 2. Nomad Pro 2 (Aribex)
Fuente: <http://aribex.com/portable-x-ray-machine/dental-x-ray-machine/>



Figura 3. Prox (Digimed Co.)
Fuente: <http://digimed.co.kr/en/prox/>

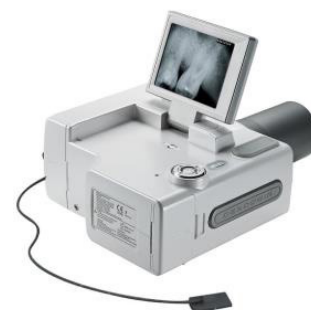

Figura 4. ADX 4000 (Dexcowin Co.)
Fuente: <http://dexcowin.gobizkorea.com/id=1062750>

Mientras que algunos dispositivos funcionan solo como generadores de rayos X, otras pueden presentar sensores incorporados, dispositivos de almacenamiento y pantallas LCD para mostrar instantáneamente las imágenes, al igual que las cámaras digitales (figura 4). Los equipos con computadora integrada también están disponibles.¹

Estimación de la dosis del paciente en equipos portátiles dentales de rayos x

La exposición al paciente estará justificada analizando el riesgo-beneficio de la exposición y tomando en cuenta si se aplican los requisitos de la protección radiológica que son justificación y optimización de la práctica, así como limitación de dosis.

Según varios estudios, la dosis derivada de una radiografía intraoral, tomada con colimación redonda (60 mm de diámetro) en combinación con película dental de velocidad E es de 1.0-8.3 mSv. La radiografía digital intraoral puede ofrecer una posible reducción de la dosis debido a un tiempo de exposición más corto y por ende habrá menos radiación dispersa^{1,17}. Estudios en Corea del sur llegaron a la conclusión que la dosis media de absorción en el paciente y la

radiación del área de trabajo con el sistema análogo (película) eran 3.05mGy y 84,4 mGy cm², respectivamente, y las de los sistemas digitales son 1,35 mGy y 38,8 mGy cm², respectivamente, los cuales eran mucho más bajos que los valores para el tipo de película radiográfica¹⁸.

La discrepancia de la dosis efectiva recibida por el paciente podría variar en función de las diferencia en el tipo de cono utilizado en relación a colimación cuadrada o redonda y la longitud del mismo. Los sistemas portátiles generalmente utilizaran un cono con una longitud de 100 – 200mm junto con colimación redonda, mientras que los sistemas fijos tienen una longitud de cono de 300mm junto con colimación cuadrada o redonda¹.

Mediciones de exposición ocupacional en equipos portátiles dentales de rayos x

La exposición del operador a la radiación debe reducirse para mantener el principio de optimización de dosis ALARA (tan bajo como sea razonablemente posible)⁴.

La Comisión Nacional para la Protección y Medición Radiológica (NCRP) en los Estados Unidos en el 2010 informa que la dosis media

recibida por los trabajadores dentales es de 0.2 mSv por año; por lo tanto los odontólogos no deberían recibir dosis efectivas por encima de 1 mSv por año que es el límite de dosis anual para el público^{1,16}.

Un factor importante en cuanto a la protección radiológica en el operador es la llamada “área



controlada” es una zona de 1,5 m en cualquier dirección desde el paciente y la cabeza del tubo de rayos X y en cualquier punto de la línea del haz de rayos X principal. Cualquier radiación fuera del “área controlada” se atenúa suficientemente por la distancia o el blindaje. Además de esto, el operador debe estar fuera del “área controlada”, al menos a 2m de la fuente de rayos X¹⁹.

Las unidades portátiles de rayos X desafían este factor de protección debido a que el equipo es sostenido por el operador. Es por ello que los fabricantes para superar este problema han incluido un protector de plomo dentro de la unidad portátil de rayos X y un escudo protector incrustado en el extremo del tubo de rayos X para crear una zona de protección contra la retrodispersión¹⁶. McGiff et al⁶ compararon la dosis del operador, con y sin la presencia del escudo de retrodispersión; la dosis de radiación a la cabeza, torso y extremidades del operador con el escudo de retrodispersión fue de 0.6 mSv por año, mientras que sin el escudo de retrodispersión, era de 2 mSv por año.

Para limitar la exposición a las manos, se recomienda el uso de un protector de mano (guantes plomados) o el uso de un trípode y un cable para accionar el interruptor de exposición a distancia de la máquina¹.

Exposiciones seguras, así como no convencionales han demostrado que la exposición corporal es menor al 1% del límite de dosis ocupacional. Sin embargo, el uso de un trípode y / o un interruptor de exposición a distancia generará esta “área controlada” proporcionando mayor seguridad para el operador, especialmente si el protector circular no está incluido en el equipo. El movimiento del operador que podría llevar a errores en la toma radiográfica y en sí un doble exposición al paciente, evitándose mediante el uso de un trípode^{1,6}.

En un estudio realizado por Makdissi et al¹⁶ sobre la radiación que recibe el operador al manipular estos equipos en diferentes posiciones se demostró que la exposición más alta después de restar radiación de fondo fue registrada en la palma de la mano izquierda (0,0310 mGy) en una posición erguida con los brazos extendidos hacia el paciente. Esta dosis estimada para el operador se calculó en base a una carga de trabajo promedio de 100 radiografías intraorales semanalmente para un odontólogo que trabaja 46 semanas al año.

Cho et al⁴ al medir la dosis de radiación del operador a nivel de las manos, tórax y cintura, tomando en cuenta factores como la presencia de un escudo de retrodispersión, la utilización o no de guantes plomados y el uso de conos cortos o largos, concluyó que el escudo de retrodispersión redujo la dosis de radiación del operador al 23 - 32%, los guantes de plomo al 26 - 31% y el cono largo al 48 - 52%. Y el escudo de retrodispersión redujo la dosis de radiación del operador en el pecho y los niveles de cintura del operador a 0.1 - 37%.

Cárdenas et al³ estudiaron la media de la radiación dispersa para el operador a nivel de la mano, en cuatro equipos portátiles diferentes, como resultado se obtuvo que la radiación recibida estuvo por debajo de 0,166 mSv/h, y al realizar la extrapolación anual, los valores también permanecen muy por debajo de 1mSv siendo 20 mSv la dosis permitida por año, satisfaciendo así el principio ALARA para esta clase de exposiciones ocupacionales. Lo que sugiere que los equipos portátiles bien diseñados están por debajo de 1,0 mSv (2% del límite anual de dosis ocupacional)⁶.

Danforth et al²⁰ en el que la exposición al operador en forma típica y atípicas fueron investigados; encontraron que los órganos reproductivos recibieron la dosis más alta (0.095 mSv por año), mientras que la glándula tiroidea recibió la dosis más baja.

Aunque las dosis medidas están muy por debajo de los niveles recomendados por el reglamento de radiación ionizante de 6 mSv para todo el cuerpo y 150 mSv para extremidades, estas cifras representan un aumento de lo que serían dosis efectivas y equivalentes de 0mSv utilizando una máquina de rayos X montada en la pared donde el operador se coloca lejos del área controlada¹⁶.

Conclusiones

La disponibilidad de máquinas portátiles de rayos X es amplia en el mercado, el análisis de sus datos técnicos, características de transporte y manejo son factores importantes a considerar.

Estos dispositivos son claramente útiles y tienen muchas ventajas. Pueden ser rentables, especialmente en las consultas dentales donde se realizan varios procedimientos, pero su mayor utilidad se centra en zonas de desastre o atención a pacientes que no puedan



movilizarse²¹.

Si se emplea en zonas aisladas o con fines forenses, el peso y la autonomía de la batería deben ser factores importantes, las pantallas LCD evitarían la movilización de equipos adicionales y permiten un procesamiento inmediato de la imagen¹². Estudios han determinado que el voltaje de todas las unidades portátiles de Rayos X disminuye a medida que la cantidad de la carga de la batería se acorta, por lo que su rendimiento puede degradarse rápidamente, sacrificando la calidad diagnóstica de la radiografía, factor determinante a ser considerado²².

En conclusión en relación a la mayor preocupación de exposición al operador, los sistemas actuales ofrecen una gran alternativa para ciertas situaciones en la práctica odontológica, considerando que hay un aumento insignificante en los niveles de exposición del profesional utilizando dispositivos portátiles de rayos X que permanecen muy por debajo de los niveles recomendados. Sin embargo, podrían representar un aumento de lo que debería ser una exposición nula al usar un dispositivo fijo. Esto, por supuesto, significa que no se cumple el intento de mantener las dosis de exposición al operador tan bajas como sea razonablemente posible^{16,23}.

La cantidad de radiación experimentada por el paciente y el operador es inferior a la dosis recomendada cuando la dosis efectiva se calcula directamente. Sin embargo, la distancia desde el cuerpo es variable, dependiendo de la posición de las manos y cómo el operador

sostiene el dispositivo portátil de rayos X. Además, la única protección integral para el operario es un escudo de retrodispersión. Por lo tanto, sigue siendo cuestionable si estas medidas son suficientes para evitar una exposición innecesaria a la radiación en todo el cuerpo del operador^{16,24}.

Por lo expuesto anteriormente el uso de dosimetría personal es fundamental, para garantizar que las prácticas se realicen en la más baja exposición de radiación. Además, el conocimiento de las características de los equipos y las normas de protección radiológica, implementándose guías especialmente en nuestro país que por el desconocimiento pueden propiciarse accidentes tanto para el paciente como el operador. Capacitación constante debe ser otorgada a los odontólogos en general y auditorías periódicas de las salas y equipos que emiten radiación ionizante para garantizar prácticas seguras y cumplimiento de las normas.

Como recomendación final cuando se utilizan sistemas de rayos X dentales portátiles, se sugiere seleccionar una máquina de rayos X dotada de un protector de retrodispersión y un cono largo, junto con la utilización de guantes y mandil plomado, incluyendo la posibilidad de utilizar un trípode y un cable con un interruptor que permita accionar el equipo a distancia. El cumplimiento de las normas de protección radiológica y utilización de dosimetría personal es vital, así como aplicar técnicas adecuadas en el momento de la toma radiográfica para evitar una doble exposición al paciente.

Referencias bibliográficas

1. Pittayapat, P, et al. Image quality assessment and medical physics evaluation of different portable dental X-ray units. *Forensic science international*. 2010; 201(1-3): 112-117.
2. Pretty, I. Sweet, D. forensic dentistry: A look at forensic dentistry—Part 1: The role of teeth in the determination of human identity. *British dental Journal*. 2001; 190 (7): 359.
3. Cárdenas, C., Díaz, A. X., & Reyes, L. M. Cuantificación de radiación dispersa en ambientes contiguos durante el uso de equipos portátiles de radiología intraoral. 2017
4. Cho, Jeong-Yeon; HAN, Won-Jeong. The reduction methods of operator's radiation dose for portable dental X-ray machines. *Restorative dentistry & endodontics*. 2012; 37 (3):160-164.
5. Potrakhov, N. N.; Potrakhov, Yu N. Portable X-Ray Diagnostic Devices for Dentistry. *Biomedical Engineering*. 2017; 50 (6):406.
6. McGiff, T.; Danforth, R.; Herschaft, E. Maintaining radiation exposures as low as reasonably achievable (ALARA) for dental personnel operating portable hand-held x-ray equipment. *Health physics*. 2012; 10 (2): 179-185.
7. Garcia, M. Aporte de la Radiología en el Diagnóstico de Lesiones Odontológicas. *Revista de Actualización Clínica Investiga*. 2013; 38 (1):1846.



8. Potrakhov N, Potrakhov E, Gryaznov AY, Vasilyev AY, Balitsky N, Boychak D. Portable X-Ray Apparatuses for Dentistry and Maxillofacial Surgery. *Biomed Eng.* 2013;46(5):183-185.
9. U.S. Food and Drug Administration Protecting and Promoting Your Health. Device Registration and Listing. 25/05/2016; Available at: <http://www.fda.gov/MedicalDevices/DeviceRegulationandGuidance/HowtoMarketYourDevice/RegistrationandListing/default.htm>.
10. Brymer P, McManus T, Murray A. Portable X-Ray Machines. *Ont Dent* 2014 Jan;91(1):8-8.
11. Delgado O, Fernández O., Leyton F, Rodríguez, A., Tagle, S. Manual de Protección Radiológica y de Buenas Prácticas en Radiología Dento - Maxilo - Facial. Ministerio de Salud ed.: Instituto de Salud pública. Chile; 2008.
12. Aquino I, Marino. C, Avilés P, Romero M, Bojorge J, Ramírez V. Cuantificación de la dosis absorbida por medio de dosimetría termoluminiscente en radiología dental. *Revista Odontológica Mexicana* Diciembre 2010; 14(1):231-236.
13. Ministerio de electricidad y energía renovable. Libro de protección radiológica. Ecuador. 2018.
14. Miles, D. Portable X-ray device. U.S. Patent No 5,631,943, 20 Mayo 1997.
15. Turner, D; Kloos, D; Morton, R. Radiation safety characteristics of the NOMAD™ portable x-ray system. Code of Federal Regulations, Title, 2004; 21(8).
16. Makdissi, J, et al. The effects of device position on the operator's radiation dose when using a handheld portable X-ray device. *Dentomaxillofacial Radiology.* 2016; 45 (3): 201-245.
17. Kaeppler, G., et al. Factors influencing the absorbed dose in intraoral radiography. *Dentomaxillofacial Radiology.* 2007; 36 (8): 506-513.
18. Kim, Eun-Kyung, et al. Diagnostic reference levels in intraoral dental radiography in Korea. *Imaging science in dentistry.* 2012; 42 (4): 237-242.
19. Public Health England. Guidance Dental practitioners: Safe use of X-ray equipment. 2001.
20. Danforth, R.; Herschaft, E.; Leonowich, J. Operator Exposure to Scatter Radiation from a Portable Hand-held Dental Radiation Emitting Device (Aribex™ NOMAD™) While Making 915 Intraoral Dental Radiographs. *Journal of forensic sciences.* 2009; 54 (2): 415-421.
21. Swati, J., et al. Portable Dental Radiographic Machines-A Systematic Review. *Journal of Orofacial & Health Sciences.* 2013; 4 (2): 56-60.
22. Kim, Eun-Kyung. Effect of the amount of battery charge on tube voltage in different hand-held dental x-ray systems. *Imaging science in dentistry.* 2012; 42 (1): 1-4.
23. Berkhout, W. E. R., et al. Justification and good practice in using handheld portable dental X-ray equipment: a position paper prepared by the European Academy of DentoMaxilloFacial Radiology (EADMFR). *Dentomaxillofacial Radiology.* 2015; 44 (6): 343.
24. Mah, P.; McDavid, W. D. Portable Hand-held X-ray Unit: Effects of Motion. *Oral Surgery, Oral Medicine, Oral Pathology, Oral Radiology and Endodontics.* 2008; 105 (4): 55-56.



Manejo estético del sector anterosuperior, reporte de un caso clínico.

Autores:

**Jaime Luis Guamán Quintuña. Alumno de la Facultad de Odontología de la Universidad de Cuenca.
Jaime Astillo Ortiz. Doctor en Odontología por la Universidad de Cuenca, Postgrado de Rehabilitación Oral en la Universidad Central del Ecuador.**

Introducción

La sonrisa se ha convertido en la “carta de presentación” de los seres humanos, razón por la cual, las exigencias estéticas en los tratamientos dentales, alrededor del mundo, han aumentado y han llegado a formar parte de un estilo de vida entre profesionales y pacientes ¹. Una sonrisa armónica incrementa la confianza y seguridad de quienes desempeñan actividades cotidianas o laborales que implican contacto con otras personas ², por tal motivo, las expectativas de la población sobre el tratamiento dental estético obligan al profesional en odontología a contar con todas las herramientas disponibles, técnicas y materiales, para que el resultado de su trabajo pueda brindar soluciones exitosas ante las exigencias que día a día se presentan en la consulta.

La sonrisa ideal depende de la simetría y el equilibrio de las características faciales y dentales ³; además de una composición armónica de tres componentes principales: los dientes, el marco del labio y el marco gingival ⁴, es por esta razón que, en muchos casos, se deben realizar procedimientos diagnósticos, técnicos y quirúrgicos adicionales para que la relación de estos tres componentes dé como resultado una sonrisa ideal ⁵.

El diagnóstico clínico no puede detallar de forma exacta los aspectos de valoración dental, gingival, labial y facial, ya que la simple observación subjetiva no podría abarcar toda

la información necesaria para la planificación estética. El diseño de sonrisa digital tiene el potencial de realizar, no solo un análisis completo de los aspectos estéticos, sino que, además puede presentar los resultados inmediatos al paciente y al profesional ⁶, por medio de trazos y montajes sobre fotografías intra y extraorales, en programas tan versátiles como Keynote o Microsoft Power point ⁷, tomando en cuenta todos los componentes faciales, labiales, gingivales y dentales.

El procedimiento de diseño digital de sonrisa, junto con un encerado diagnóstico y el mock up previo al tratamiento estético, fortalece la visión de diagnóstico, mejora la comunicación efectiva entre el equipo dental interdisciplinario, incluido el técnico dental, y mejora la predictibilidad durante el tratamiento ⁸. En definitiva, permite analizar y compartir la información de todos los factores críticos que pueden haberse pasado por alto durante el diagnóstico clínico o fotográfico ⁹.

A continuación, presentaremos un caso que ejemplifica el uso de ciertas herramientas del diseño digital de sonrisa sobre el programa Microsoft Power Point, que permitió devolver la armonía estética de una paciente que acudió a la clínica de la Facultad de Odontología de la Universidad de Cuenca, dando como resultado un manejo clínico exitoso.



Secuencia clínica

Paciente femenino de 35 años de edad se presenta en la Clínica de la Facultad de Odontología de la Universidad de Cuenca manifestando que “no le gusta su sonrisa” debido a que “sus dientes son muy pequeños”. La paciente no presentó ningún antecedente médico de interés, ni refirió tomar medicamentos que podían haber interferido con el tratamiento, por tanto, se la clasificó como paciente ASA I (sano) ^{10, 11}. Al examen clínico intraoral se observaron facetas de desgaste en el sector anterior, diastemas entre los dientes anterosuperiores, falta de proporción de los dientes anteriores maxilares y disarmonía del contorno gingival (Fig. 1 y 2). Se decidió realizar un diseño digital de sonrisa, un encerado diagnóstico y finalmente un mockup para verificar el resultado estético previo al manejo periodontal, la preparación dentaria y la cementación de carillas en disilicato de litio.

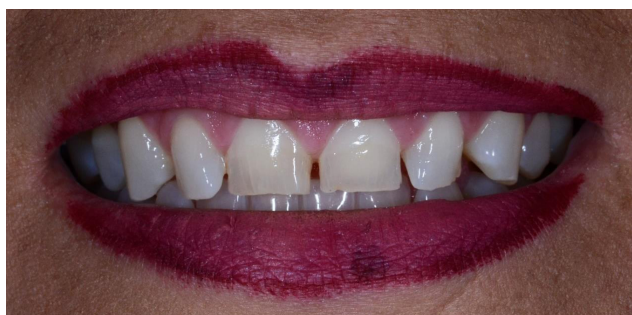


Figura 1. Situación inicial

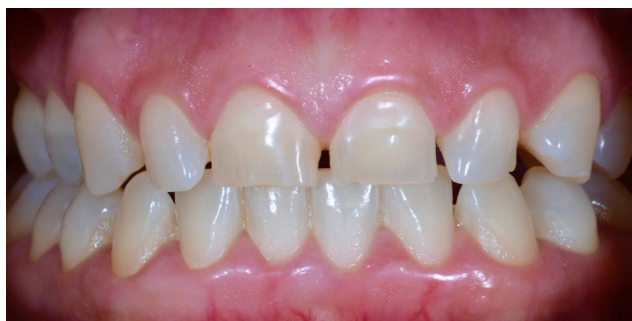

Figura 2. Situación inicial.

Se utilizó el programa Microsoft TM Power Point 2010 (Microsoft Corp., Redmond, WA, USA) para el establecimiento de la longitud incisal del incisivo central por medio de un aurómetro

digital calibrado y colocado entre líneas horizontales de referencia, interpupilar y punta de nariz respectivamente ¹² (Fig. 3).




Figura 3. Determinación de longitud incisal con el uso del aurómetro y los planos horizontales de referencia.

Después se analizó la proporción entre ancho y largo de los dientes anterosuperiores por medio del uso de una matriz estandarizada de proporción aurea colocada sobre la fotografía de frente y en sonrisa. Y se colocaron siluetas dentales siguiendo la proporción conseguida¹² (Fig. 4).

Finalmente, todos los trazos realizados fueron calibrados y medidos con una regla digital para guiar el encerado diagnóstico (Fig. 5).

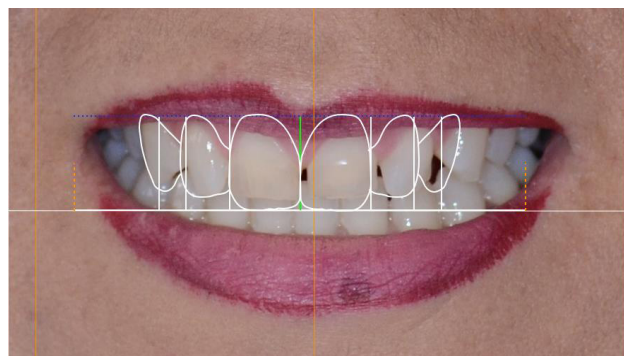


Figura 4. Superposición de regla estandarizada de proporción aurea sobre los dientes anterosuperiores. Y siluetas dentales colocadas para medición digital.



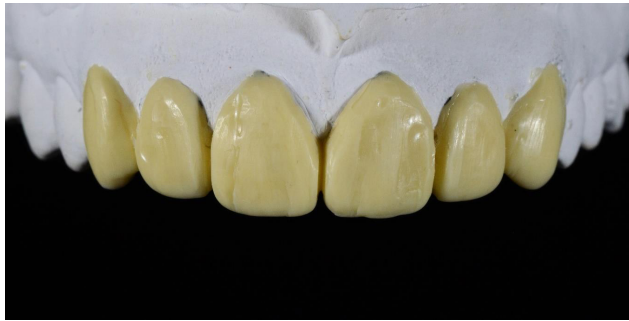

Figura 5. Encerado diagnóstico realizado con parámetros obtenidos de la medición digital.

Se realizó un mock up con la ayuda de resina Bis-acrítica de autopolimerización (Structur premium VOCO) con el cual se observaron detalles, del diseño digital y del encerado diagnóstico directamente sobre la boca de la paciente, de esta forma se pudo apreciar el cambio propuesto y se consiguió la aprobación del tratamiento ¹³(Fig. 6).

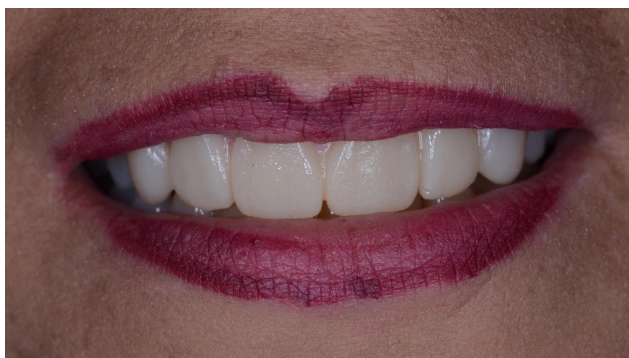

Figura 6. Mock up con resina Vis acrílica de autopolimerización.

Con la ayuda del mock-up se realizó una gingivoplastia para armonizar el margen gingival y dar mejor proporcionalidad a los dientes anterosuperiores ¹⁴ (Fig. 7).

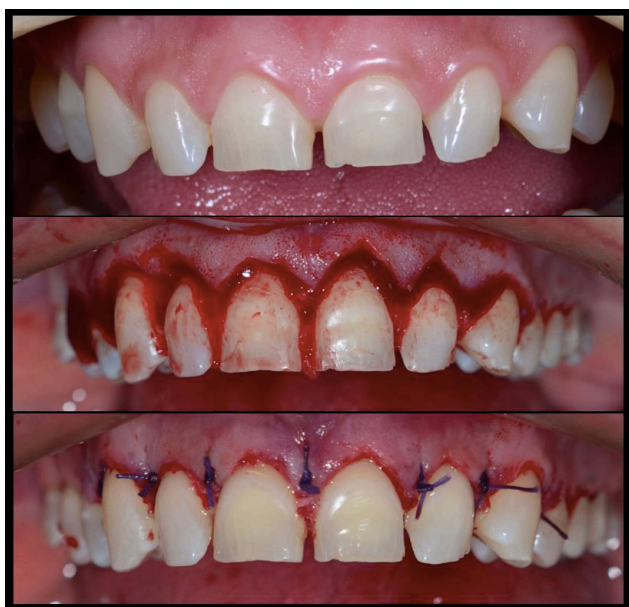

Figura 7. Armonización del margen gingival por medio de gingivoplastia para mejorar la proporcionalidad dentaria anterosuperior.

21 días después de la gingivoplastia (Fig. 8) se procedió con la preparación dental mínimamente invasiva ¹⁵ por medio del mock up realizado con Resina Bis-acrítica (STRUCTUR Premium, VOCO) para la orientación y verificación de la necesidad de reducción, creando así una referencia para la extensión horizontal y vertical de la preparación. Se realizaron marcas guías en las caras vestibulares y también en los bordes incisales de las piezas ¹⁶. Posteriormente, utilizando las marcas de referencia, se realizó la preparación de las piezas dentarias. Para pulir las preparaciones se utilizaron fresas de grano fino y discos abrasivos (Sof-Lex Pop-on, 3M ESPE) (Figs. 9, 10 y 11).

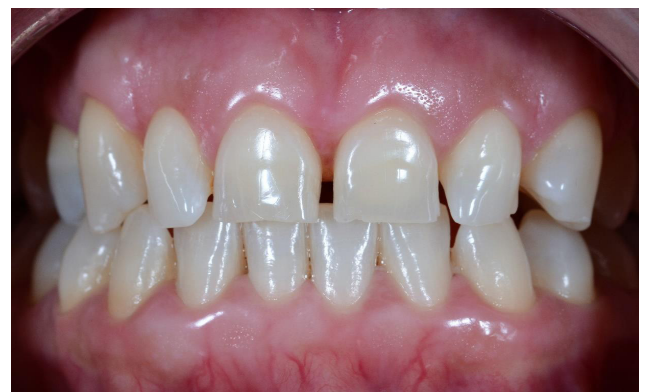

Figura 8. Situación 21 días después de la gingivoplastia.

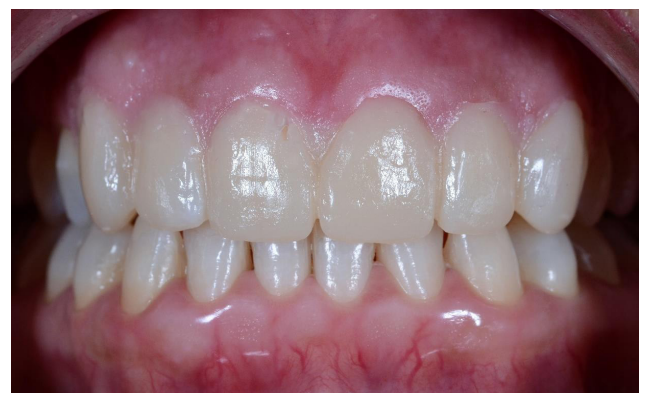

Figura 9. Mock up guía para la preparación mínimamente invasiva.

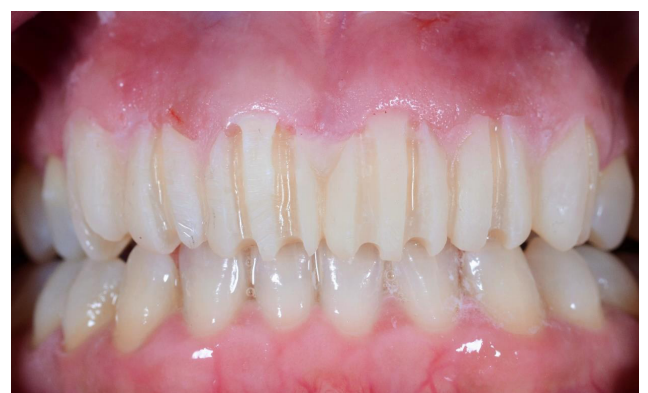

Figura 10. Líneas guía para la preparación dental sobre el mock up.



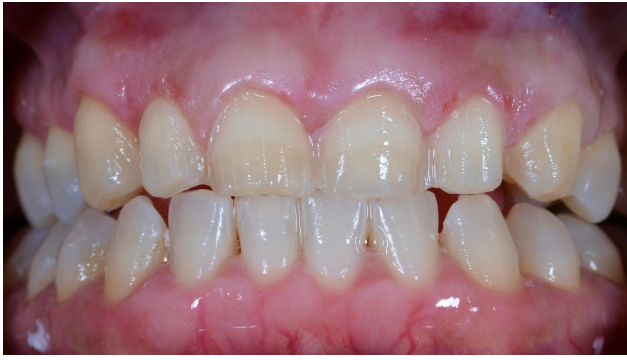

Figura 11. Preparación terminada y pulida.

Luego, se colocó hilo de separación gingival doble cero (UltraPack, Ultradent, Saño Paulo, SP, Brasil) y se realizó la impresión definitiva con polivinilsiloxano en consistencias pesadas y liviana (IVOCLAR) en un solo paso ¹⁷ (Fig. 12).

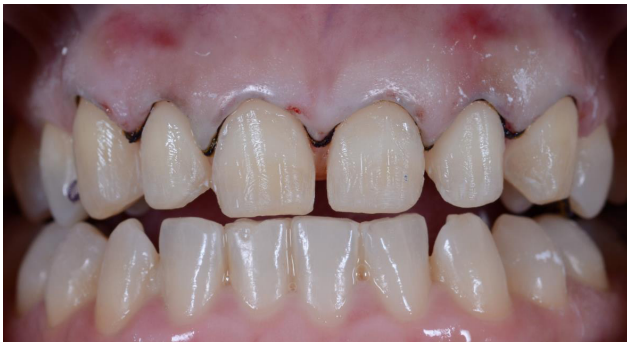

Figura 12. Hilo doble cero colocado para iniciar la separación gingival.

La selección de color se realizó con la ayuda de una escala de colores (Vita-Pan 3D master, Vita) y las restauraciones provisionales fueron elaboradas con Resina Bis-acryl (STRUCTURE 2 SP, VOCO) finalmente, el registro de mordida fue obtenido con polivinilsiloxano (Occlufast, Zhermack). Las carillas fueron elaboradas en disilicato de litio ¹⁸ (e.max Ceram, Ivoclar-Vivadent, Schaan, Liechtenstein) (Fig. 13).

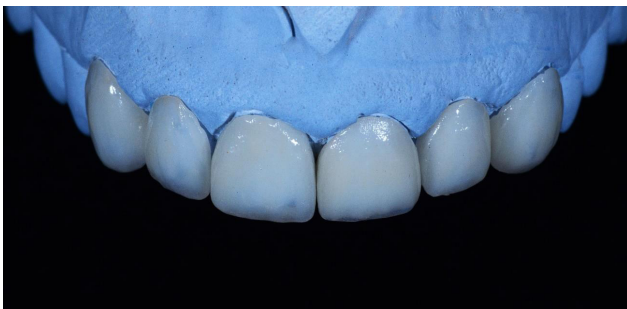

Figura 13. Carillas en disilicato de litio.

La cementación fue realizada siguiendo el protocolo de preparación dentaria con grabado ácido y formación de capa híbrida y la adecuación de la superficie cerámica con ácido fluorhídrico, silano y cemento de resina de fotopolimerización ¹⁹ (Fig. 14).

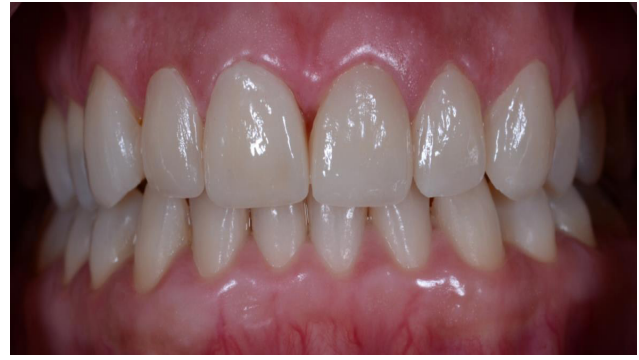

Figura 14. Carillas cementadas

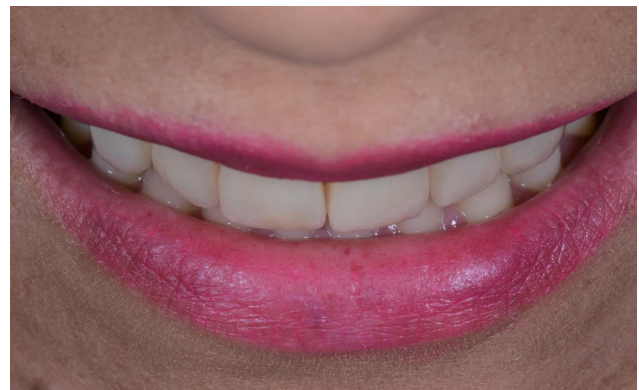
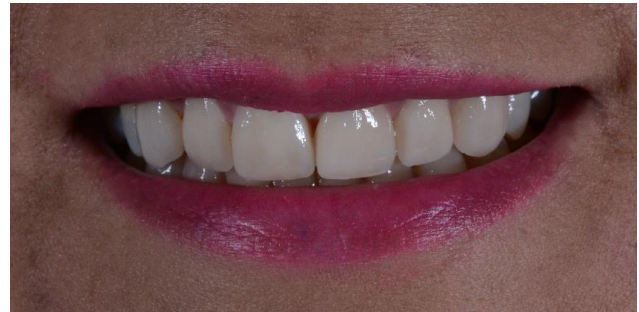
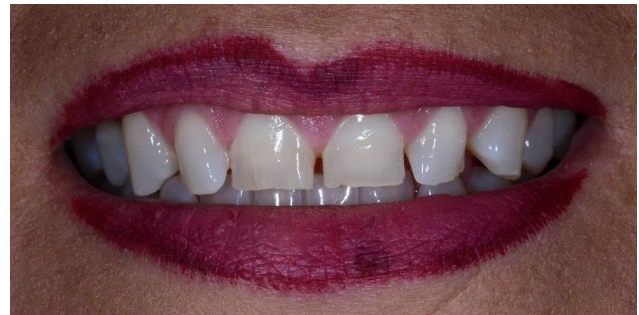Figura 15, 16 y 17. Resultado final, antes y después del tratamiento.

Conclusión:

El diseño digital de sonrisa, el encerado diagnóstico y el mock up, son herramientas que facilitan el manejo de casos en los que se necesita una valoración dental, gingival, labial y facial, completas, aplicando parámetros estéticos extra e intraorales. Además, el uso de éstas técnicas mejora sustancialmente la comunicación entre el paciente, el clínico, el periodoncista y el laboratorista dental, facilitando el trabajo y mejorando el resultado final de la restauración estética.



Bibliografía

1. Kravitz ND. Smile Analysis and Design in the Digital Era. *J Clin Orthod.* 2017 Sep;51(9):602-605.
2. Manjula WS, Sukumar MR, Kishorekumar S, Gnanashanmugam K, Mahalakshmi K. Smile: A review. *J Pharm Bioallied Sci.* 2015 Apr;7(Suppl 1): S271-5.
3. Durgekar SG, K N, Naik V. The ideal smile and its orthodontic implications. *World J Orthod.* 2010 Fall;11(3):211-20.
4. Coachman C, Calamita MA, Sesma N. Dynamic Documentation of the Smile and the 2D/3D Digital Smile Design Process. *Int J Periodontics Restorative Dent.* 2017 Mar/Apr;37(2):183-193.
5. Trushkowsky R, Arias DM, David S. Digital Smile Design concept delineates the final potential result of crown lengthening and porcelain veneers to correct a gummy smile. *Int J Esthet Dent.* Autumn 2016;11(3):338-54.
6. Arias DM, Trushkowsky RD, Brea LM, David SB. Treatment of the Patient with Gummy Smile in Conjunction with Digital Smile Approach. *Dent Clin North Am.* 2015 Jul;59(3):703-16.
7. Coachman C, Paravina RD. Digitally Enhanced Esthetic Dentistry - From Treatment Planning to Quality Control. *J Esthet Restor Dent.* 2016 Mar;28 Suppl 1:S3-4.
8. Guichet D. Digitally enhanced dentistry: the power of digital design. *J Calif Dent Assoc.* 2015 Mar;43(3):135-41.
9. Zanardi PR, Laia Rocha Zanardi R, Chaib Stegun R, Sesma N, Costa BN, Cruz Laganá D. The Use of the Digital Smile Design Concept as an Auxiliary Tool in Aesthetic Rehabilitation: A Case Report. *Send to Open Dent J.* 2016 Feb 29; 10:28-34.
10. Abraham-Inpijn L, Russell G, Abraham DA, Bäckman N, Baum E, Bullón-Fernández P, et al. A patient-administered Medical Risk Related History questionnaire (EMRRH) for use in 10 European countries (multicenter trial). *Oral Surg Oral Med Oral Pathol Oral Radiol Endodontology.* mayo de 2008;105(5):597-605.
11. Chandler Gutiérrez L, Martínez-Sahuquillo A, Bullón Fernández P. Valoración del riesgo médico en la consulta dental mediante la encuesta EMRRH. *Med Oral Patol Oral Cir Bucal Ed Impresa.* octubre de 2004;9(4):321-7.
12. Tak On T, Kois JC. Digital Smile Design Meets the Dento-Facial Analyzer: Optimizing Esthetics While Preserving Tooth Structure. *Compend Contin Educ Dent.* 2016 Jan;37(1):46-50.
13. Romeo G, Bresciano M. Diagnostic and technical approach to esthetic rehabilitations. *Esthet Restor Dent.* 2003;15(4):204-16.
14. Santos FR,2, Kamarowski SF, Lopez CAV, Storrer CLM, Neto AT, Deliberador TM. The use of the digital smile design concept as an auxiliary tool in periodontal plastic surgery. *Dent Res J (Isfahan).* 2017 Mar-Apr;14(2):158-161.
15. Coachman C, Gurel G, Calamita M, Morimoto S, Paolucci B, Sesma N. The influence of tooth color on preparation design for laminate veneers from a minimally invasive perspective: case report. *Int J Periodontics Restorative Dent.* 2014 Jul-Aug;34(4):453-9.
16. Ercus S, Chung E, McLaren E. Esthetics with minimal tooth preparation achieved through a digital approach. *Compend Contin Educ Dent.* 2013 Jun;34(6):428-31.
17. Meereis CT, de Souza GB, Albino LG, Ogliari FA, Piva E, Lima GS. Digital Smile Design for Computer-assisted Esthetic Rehabilitation: Two-year Follow-up. *Oper Dent.* 2016 Jan-Feb;41(1):E13-22.
18. Pimentel W1, Teixeira ML2, Costa PP3, Jorge MZ4, Tioosi R5. Predictable Outcomes with Porcelain Laminate Veneers: A Clinical Report. *J Prosthodont.* 2016 Jun;25(4):335-40.
19. Archangelo CM, Romanini JC, Archangelo KC, Hoshino IAE, Anchieta RB. Minimally Invasive Ceramic Restorations: A Step-by-Step Clinical Approach. *Compend Contin Educ Dent.* 2018 Apr;39(4):e4-e8.



Deontología odontológica: Quo vadis.

Autores:

Dr. Esp. José Luis Álvarez Vásquez

Andrea Alejandra Moreno Robalino

Docente Titular Principal, Facultad de Odontología, Universidad de Cuenca

Estudiante de Primer año, Facultad de Odontología, Universidad de Cuenca

Resumen

Aunque siempre tratamos de referir que nuestra práctica profesional es ética y moral, muchas veces desconocemos en que consisten los principios deontológicos de nuestra profesión y no sabemos cuáles de ellos se encuentran plasmados en nuestro Código de Ética Odontológico ecuatoriano (o siquiera si existe) o en otros países latinoamericanos o del resto del mundo. En la presente revisión se tratan estos tópicos, algunos antecedentes históricos, cuál es el rol que tienen los colegios profesionales en el control de los principios deontológicos y el ejercicio profesional, la responsabilidad ética del Odontólogo, así como algunos aspectos que son relevantes en la Deontología Odontológica.

Palabras clave: Ética odontológica, Deontología, Moral, Código de Ética Odontológica, Código Deontológico

Introducción

Debido a los avances de la medicina, desarrollo de nuevas técnicas de diagnóstico y tratamiento, así como los cambios que ha sufrido la relación médico paciente, se ha elevado de manera creciente la complejidad del acto médico; las inevitables desavenencias que surgen en la relación clínica, sobrepasan muchas veces el alcance de la ley, siendo entonces necesario aplicar principios éticos para su resolución. En el caso de las profesiones de la salud, estos principios se encuentran contenidos en los respectivos códigos de ética profesional, o códigos deontológicos (1)

La finalidad de un Código de Ética Profesional (CEP) es servir como un conjunto de normas de conducta para los miembros asociados al colegio profesional del cual emana. En el caso de profesionales del área de la salud, este código contiene las normas éticas que deben seguir los miembros en sus relaciones profesionales con pacientes, colegas, personal auxiliar, miembros del colegio al que pertenecen y de otras organizaciones y, finalmente, con la comunidad (1).

Por otro lado, se entiende por deontología a la “concreción de determinados principios éticos en reglas de conducta exigibles a quienes practican una profesión, ordinariamente sistematizadas en disposiciones normativas aprobadas por las organizaciones que representan al gremio, y que tiene como misión primordial garantizar la dignidad de las profesiones, de manera que éstas cumplan con su función social y su ejercicio honre la confianza que la ciudadanía deposita en quienes la practican”. Los principios de un CEP buscan proteger y estimular el desarrollo de los valores esenciales de un perfil exigible para el ejercicio de una profesión, con el propósito de lograr el crecimiento humano del profesional y, con todo esto, garantizar a la sociedad que la prestación de los servicios profesionales se apegue estrictamente a las reglas del decoro y la moral social (2).

También es importante precisar que, cuando nos referimos a cómo debería ser la conducta de un profesional del área de la salud, como el Odontólogo, decimos que debería ser



apegada a la ética, a la moral, a la deontología, de manera que es pertinente definir estos preceptos según la Real Academia de la Lengua (RAE). Así, ética según la RAE es el “conjunto de normas morales que rigen la conducta de la persona en cualquier ámbito de la vida” (3); moral significa “Perteneiente o relativo a las acciones de las personas,

desde el punto de vista de su obrar en relación con el bien o el mal y en función de su vida individual y, sobre todo, colectiva” (4); en tanto que Deontología es la “Parte de la ética que trata de los deberes, especialmente de los que rigen una actividad profesional” (5). Estas definiciones sirven de punto de partida para tratar los temas referidos en un inicio.

Códigos de ontológicos odontológicos en diferentes partes del mundo

Ya en 1842, el Dr. Eleazar Parmlly refería lo siguiente en la Revista Dental Cosmos, respecto a la práctica odontológica fraudulenta por parte de personas sin la “habilidad, ingenio y juicio necesarios” para satisfacer las necesidades de sus pacientes: “Este tipo de charlatanería ha sido y se practica ahora, a tal punto que me atrevería a decir se ocasiona más daño que el beneficio conferido por los tratamientos dentales” ... Tales procedimientos fraudulentos muestran una falta de principio moral, y han contribuido mucho para destruir esa confianza en la profesión” (6).

En 1844 el Dr. James McCabe, Odontólogo, manifestaba lo siguiente “Quien está dispuesto a actuar en contra de la reputación de otro miembro de la misma profesión, o menospreciarlo en la opinión del público, es un charlatán ignorante o muy deficiente en la práctica del sentido de honestidad” (7). Desgraciadamente, las dos citas antes referidas encuentran asidero en situaciones que ocurren en la actualidad, en desmedro de los pacientes que depositan su confianza en el “profesional”.

En sus inicios en Estados Unidos, la ética odontológica era abordada en términos de caballerosidad e interacción entre colegas, poniendo menos interés a los derechos de los pacientes (8). Sin embargo en 1865 la ADA (Asociación Dental Americana) introdujo en Estados Unidos el primer Código de Ética Odontológico (CEO), el cual contenía diez principios éticos, entre cuyo contenido constaba por ejemplo “será considerado peyorativo para la dignidad de un odontólogo hacer publicidad de su trabajo a mitad de precio o infravalorar el precio de sus actividades, pues ello denota un espíritu de empirismo que no debería ser tolerado por nuestra profesión” y, “si los odontólogos por si mismos no consideran a su propia profesión con deferencia y respeto, como

pueden esperar que otros lo hagan?” Estas referencias citadas nos deben hacer reflexionar acerca de cómo se está desarrollando en la actualidad el profesional odontólogo - será que debemos mirar atrás, a “las raíces” mismas de nuestra profesión (9).

El CEO actualizado de la ADA, con fecha febrero del 2018 (10), posee 4 capítulos. En el primero, la Introducción, se refiere que éste código es una expresión escrita de las obligaciones que surgen del “contrato implícito” entre la profesión dental y la sociedad y, que debe estar sujeto a revisión y evolución continua. En el segundo, el Preámbulo, se llama a seguir los “grandes patrones éticos” tanto en el proceso formativo del estudiante así como ya en el ejercicio profesional; se refiere que los odontólogos no sólo deben poseer conocimiento, habilidad y competencia técnica, sino también virtudes como honestidad, compasión, bondad, integridad, justicia y caridad. El tercer capítulo contiene el articulado de la bioética de principios o principialista, por lo que contiene 5 secciones: Autonomía del Paciente, No maleficencia, Veracidad, Justicia y Beneficencia. El cuarto capítulo contiene algunas normas de interpretación y aplicación (10).

En el CEO de la ADA destacan algunas situaciones que deberíamos emular. Por ejemplo, refiere que todos los odontólogos tenemos la obligación de mantener nuestro conocimiento y habilidades actualizadas; que en razón de la evidencia científica actual, la “remoción de restauraciones de amalgama por el supuesto propósito de remover sustancias tóxicas del cuerpo”, y bajo la “recomendación del odontólogo”, se considera un proceder impropio y no ético, entre otras consideraciones de una conducta ética por parte del odontólogo (10).



En un estudio se realizó la comparación de los códigos de ética odontológicos (CEO) de algunos países de América Latina (Brasil, Argentina, Perú, Colombia, Venezuela, Uruguay y México) (11), analizando aspectos como: derechos y deberes (DD), relación con el paciente (RP), secreto profesional (SP), honorarios profesionales (HP), publicidad y propaganda (PP) y especialidades odontológicas (EO). Los resultados evidenciaron que hay semejanzas en relación a DD, RP, SP y concordancia relativa a PP y EO, que en todos los países se prohíbe la discriminación de pacientes y, que es obligatorio el acto del secreto profesional. También se refiere que, al fijar los honorarios profesionales, debe observarse la condición socioeconómica de la comunidad y preocuparse con el valor del mercado, y concluyen que independiente del país donde el profesional ejerza, debe siempre actuar de forma ética y profesional, buscando siempre el mejor tratamiento para su paciente (11).

De los CEO antes referidos destaca el brasilero, el cuál fue unos de los primeros en América Latina, siendo introducido en 1971, y su última actualización es del año 2013. En éste código, a más de los aspectos antes mencionados, se incluye temas importantes como: ejercicio del profesorado en Odontología, donación, trasplante y banco de órganos, tejidos e biomateriales, auditorías y pericias odontológicas e investigación científica. También se refiere que el odontólogo debe abstenerse de realizar actos que impliquen la mercantilización de la odontología, se considera infracción el exhibir a los pacientes o sus fotografías en anuncios de cualquier formato o cualquier medio de divulgación, exagerar en el diagnóstico, pronóstico o tratamiento, adoptar nuevas técnicas y materiales sin comprobación científica, ofrecer servicios gratuitos o como premio en concurso de cualquier tipo, recibir o dar bono de referencia de pacientes, así como reclutar, atraer o desviar pacientes de instituciones públicas a la práctica privada (12).

En otro estudio en el que se comparó los CEO de Chile, Unión Europea, Estados Unidos y algunos países latinoamericanos, se concluyó que aunque todos ellos coincidían en las principales temáticas éticas y deontológicas que interesan a la población, así mismo existen grandes diferencias en cuanto a la profundidad al tratar los diferentes tópicos así como en el alcance de las normas dictadas, y que dichas diferencias podrían obedecer a la diversidad sociocultural así como a las distintas legislaciones existentes en los países de la muestra analizada (1).

Código deontológico Ecuatoriano

Actualmente en nuestro país no está claro cómo debe estar regulado el ejercicio profesional de la Odontología, puesto que por un lado el Código Orgánico de Salud (COS) (13) se encuentra todavía en trámite en la Asamblea Nacional (lleva en trámite casi seis años) (14), en tanto que la Federación Odontológica Ecuatoriana (FOE) está “atada de manos” en este sentido, en razón de que en el año 2008 fue declarada inconstitucional la afiliación obligatoria a los colegios profesionales como requisito indispensable para el ejercicio de actividades profesionales y comerciales (lo cual para ese entonces constaba en treinta disposiciones legales), debido a que supuestamente dicha obligación contradecía los derechos a la libre empresa y de asociación (2).

Ha transcurrido ya una década desde la citada declaración, y hoy más que nunca se hace palpable la falta de conocimiento y aplicación de los principios deontológicos por una gran parte de profesionales odontólogos, siendo evidente cada vez más la necesidad de revertir la situación de desprotección social y los efectos negativos que ha generado la falta de mecanismos de prevención y control de las conductas profesionales éticamente inadecuadas.

Se ha referido que el fallo de inconstitucionalidad tenía escaso rigor técnico y metodológico, y que estuvo motivado por razones políticas más que jurídicas, lo que quedó evidenciado por la condición de la parte actora (Presidente de la República, y no algún perjudicado directo), privando a los colegios profesionales de sus poderes de vigilancia, corrección y sanción (2). En el mismo año 2008 ya se vaticinaba lo que devendría de esta resolución: “sin los cuerpos colegiados los ecuatorianos no contarían con la vigilancia respectiva en cuanto al desenvolvimiento ético de cada uno de los profesionales” (15), lo cual se ha hecho evidente en nuestra profesión.

En el Art. 32 de la “Ley de la FOE para el ejercicio, perfeccionamiento y defensa profesional”, consta que “El ejercicio de la odontología se regula por el Código de Salud, esta Ley, Estatutos de la FOE, Código de Ética Profesional Escalafón Odontológico y demás Leyes de la República” (16), no obstante el CEO de la FOE está en vigencia desde 1979 y no ha recibido actualización alguna (17).



En el COE de la FOE constan algunos artículos, como: “El profesional al tratar a un paciente referido, se concretará exclusivamente a la atención de su especialidad...”; “Se respetará la Tabla de Honorarios Mínimos y Máximos señalados en los Colegios Provinciales. El incumplimiento de ésta disposición será considerada como falta grave y sancionada...”; “El Odontólogo no podrá aceptar bonificaciones que impliquen compromiso de referir pacientes, y antes bien, deberá denunciar los abusos advertidos; en caso contrario se sancionará...”; “El Odontólogo no delegará en ningún caso la aplicación de procedimientos clínicos (diagnósticos, tratamientos, etc.) a mecánicos para dentistas u otro auxiliar”; “Son faltas

sancionables los anuncios o publicidades que se encuentren comprendidos en uno o más de los siguientes casos...la publicidad que ofrece curación pronta o infalible a tiempo fijo, la publicidad que implícita o explícitamente mencione tarifas, opiniones favorables o agradecimientos a la presentación de servicios gratuitos, los anuncios que invoquen títulos, antecedentes, o dignidades que no posee el profesional”; “Atraer hacia su consultorio a pacientes que deben ser atendidos en instituciones asistenciales, donde el Odontólogo presta sus servicios, se considera falta grave” (17). Dejamos al lector la interpretación para establecer si se cumplen o no dichos artículos en la práctica profesional.

Rol de los colegios profesionales en el control de los principios deontológicos y el ejercicio profesional

La prestación de servicios profesionales se caracteriza por la asimetría de información entre el prestador del servicio y el cliente (paciente), por lo que el prestador del servicio debe, por tanto, poseer un alto grado de profesionalidad y de compromiso ético. El hecho de vigilar y controlar el ejercicio profesional y garantizar la calidad de los servicios, así como para sancionar conductas irregulares de quienes los presten, le corresponde al Estado, ya sea directamente a través de los organismos estatales a quienes les atribuya esa función para determinada profesión, o mediante la delegación de la misma a entidades de naturaleza asociativa, como lo son los colegios profesionales (2). Por ejemplo en nuestro país existe la ACESS (Agencia de Aseguramiento de la Calidad de los Servicios de Salud y Medicina Prepagada), entidad de regulación recientemente introducida, en cuya página constan las normativas y documentos de autoevaluación (18).

Los colegios profesionales (CP) poseen un doble fin, uno de naturaleza privada, consistente en la prestación de determinados servicios a sus afiliados y la defensa de los intereses corporativos para representar los intereses de sus miembros, defendiendo los espacios competenciales de la profesión, combatir las competencias desleales, promover y desarrollar la calidad de los servicios profesionales, la formación y la capacitación de sus miembros, así como la cooperación y asistencia mutuas. También está el fin público, y por tanto, cualitativamente superior, representado por la necesidad de proteger a la

colectividad, que puede verse afectada por el ejercicio profesional, por lo que los CP también deberían asegurar la calidad de los servicios, asesorar y colaborar en la elaboración de las normas estatales, garantizando la protección de los derechos de los pacientes, por sobre todas las cosas (2).

Al estar los CP integrados por los propios profesionales los convierte en los más idóneos, auténticos y eficaces para la regulación de los mercados profesionales, y los más fieles garantes de la observancia de las conductas deontológicas. Estas atribuciones de naturaleza pública de los CP, como lo son control y sanción, determinan la necesidad de adscripción obligatoria de quienes pretenden dedicarse a la profesión. Cuando un profesional en libre ejercicio no se encuentra adscrito al Colegio, no puede imponérsele el respeto por las reglas deontológicas, no siendo posible garantizar un servicio de calidad o salvaguardar la dignidad misma de la profesión, en caso de que la conducta del profesional atente contra ella (2).

En este apartado es importante señalar el rol fundamental que tiene la educación universitaria en la formación de los principios éticos y deontológicos en sus educandos, de manera que ellos vayan consolidándose como profesionales honestos, íntegros y con sólidos principios éticos y morales, y lo suficientemente humanistas para solventar las necesidades sus pacientes. Los docentes somos partícipes del desarrollo moral del estudiante, responsables de ir moldeando su “entrenamiento ético”, puesto que ellos



reciben su formación ética teórica en las aulas. En nuestro caso, en Odontología, una piedra angular en ese entrenamiento ético son las experiencias clínicas que los estudiantes van adquiriendo a lo largo del desarrollo de sus destrezas y habilidades en las clínicas de la Facultad, y es donde deben formarse muy claramente la idea de que nuestra profesión se debe al bienestar y seguridad del paciente, de

Responsabilidad ética del odontólogo

Los Odontólogos, en cada momento de su vida profesional, se ven enfrentados a conflictos de valores, donde la decisión final afectará el bienestar de sus pacientes en forma importante, por lo que se trata de una elección moral; es así que, la decisión del Odontólogo frente a un caso clínico dependerá tanto de la técnica como de la ética. El ejercicio de la Odontología es considerado “una profesión”, es decir, un trabajo aprendido, mediante el cual el individuo trata de solucionar sus necesidades materiales y de las personas a su cargo, servir a la sociedad y perfeccionarse como ser moral (19).

Los Odontólogos nos consideramos profesionales éticos. Somos tenidos y apreciados como profesionales porque “profesamos” un específico y estricto código de valores éticos (20). Es importante considerar que se ha definido el término profesión como “una ocupación que se regula a sí misma a través de una capacitación sistemática y obligatoria y una disciplina colegiada; que tiene una base en el conocimiento técnico y especializado; y que tiene una orientación de servicio más que de lucro y ganancias, consagrada en su código de ética” (21).

Tradicionalmente, la Odontología ha estado más relacionada con aspectos técnicos del ejercicio de la profesión que con rasgos científico-éticos, por lo que muchas veces es identificada lamentablemente más con rasgos mercantiles y artesanales que morales. El mismo Odontólogo es quien desconoce su ámbito ético-legal de responsabilidad, así como el hecho de que su compromiso no sólo es con la sociedad, sino inclusive con él mismo, como ser humano, por lo que debe apegar su conducta no sólo a su inteligencia y voluntad, sino a los valores fundamentales inculcados en la familia y fomentados durante su formación académica (22).

la sociedad en general.

A pesar de que es muy clara la responsabilidad de las Facultades de Odontología respecto a la enseñanza ética, en ellas casi no existen docentes cuyo único o principal objetivo sea la enseñanza de la ética odontológica, y muchas veces hay más demanda sobre cursos técnicos que sobre cursos de temáticas relacionadas con la ética y deontología (19).

Durante mucho tiempo, todo lo relativo a la Deontología ha permanecido considerado como algo desfasado, un tema interno y “corporativista”, algo exclusivo de los colegios profesionales, y de escaso interés general. Ello constituye una auténtica paradoja, “ya que la deontología es ética y la ética médica es bioética. Constituyen un mismo universo conceptual: el de los valores morales.”, y además, está claro que no se pueden defender los principios bioéticos sin asumir los preceptos deontológicos. La responsabilidad ética del Odontólogo es con la sociedad, y “sin ética no hay sociedad y sin deontología no hay profesión. El código deontológico debe ser visto como guía de la adecuada práctica, no como un catálogo sancionador, pues ello es competencia del Código Penal (20), que en nuestro país está reglamentado en el Código Orgánico Integral Penal (23).

Por otro lado, a pesar de los avances avasalladores en el campo científico y tecnológico en nuestra profesión, hay que enfatizar que muchas veces se deja en segundo plano los principios éticos y deontológicos, los cuales deberían más bien primar en nuestras actividades y conductas profesionales en todo momento y espacio. Hay que reconocer que la ética profesional odontológica es deficiente, expresada en prevalencia de los intereses del profesional sobre los del paciente, ausencia de actualización profesional, ejercicio de la profesión sin las acreditaciones respectivas y, la práctica de una medicina bucal defensiva. Desgraciadamente, mientras no se unifiquen criterios y continúen prevaleciendo intereses personales y de grupo, la Odontología seguirá perdiendo reconocimiento ante la sociedad (22).

Se han generado un sinnúmero de dilemas



éticos y morales en razón del manejo inadecuado del marketing odontológico y la competencia desleal que muchas veces se genera, pues todos hemos sido testigos de anuncios en diversos medios, en redes sociales por ejemplo, que van en desmedro de los principios deontológicos y la dignidad de nuestra profesión. En nuestra sociedad de libre mercado, y con el creciente interés

¿Porqué ser moral?

Esta pregunta tiene mucha relevancia y connotación en el campo deontológico, y es tal su importancia que incluso existe un libro completo dedicado a fundamentar y responder esta pregunta (24), cuya lectura se sugiere al lector, obra en la cual se incluyen diversos acercamientos y perspectivas de varios autores, incluyendo los escépticos. Aunque muchas veces tildamos a esta pregunta de “trivial y subjetiva”, “antigua o pasada de moda” y con “respuestas evidentes”, ya Sócrates y Platón afirmaron que la examinación y la autoexaminación son parte de y conciernen a una verdadera vida humana (24).

Ésta pregunta sigue y seguirá siendo vigente e inquietante, pues es una prioridad en el diario vivir de toda la sociedad, ya que muchas actividades cognitivas ordinarias y de comunicación con uno mismo y con los demás tienen implícito, al menos, un mínimo sentido moral, en el contexto de una moderna comunidad ética (24). Considerando la importancia de ser moral, se ha llegado a señalar que los principios morales son superiores a cualquier otra clase de principios, incluso sobre hechos no morales, lo que se ha denominado superveniencia moral, aunque estos preceptos tienen tanto adeptos como detractores (25).

Respecto a la influencia del entorno, se ha planteado la hipótesis de que la conciencia no constituye únicamente un “yo” alojado en el cerebro, sino que incluye también al entorno social y, no se encuentra “encerrada” en el cerebro, sino más bien extendida en una red simbólica de naturaleza cultural, en forma de una prótesis externa de la conciencia, esto es, una especie de circuito neuronal externo al cerebro: “un exocerebro”. En este sentido, el cerebro actúa como un procesador que emplea andamios sociales

de reducir los costos de salud a través de la competencia, se ha fomentado que los profesionales de la salud hagan publicidad, pero no se ha implementado una real legislación al respecto. La publicidad del profesional dental ha quedado como el eterno ejemplo de la práctica no ética, por lo que valdría la pena reevaluar estas prácticas y analizar sus verdaderas consecuencias (19).

exteriores a él, de manera que el proceso de toma de decisiones no se da únicamente dentro de la cabeza, sino que ocurre en la relación cerebro y entorno social que nos rodea, estableciéndose sistemas neuronales sociodependientes, permitiendo así una singularidad presente únicamente en los humanos (26).

Por otro lado, llama la atención que también existen autores que argumentan en contra de la Deontología (27,28), refiriendo por ejemplo que los preceptos morales deontológicos son producto de ciertas emociones y no de la razón, esto es, que la Deontología es una mera racionalización de estas emociones (28), no obstante otros autores han defendido ampliamente en contra de esta teoría de que la Deontología es una “confabulación” de las emociones morales, ya que únicamente se fundamenta en hallazgos empíricos para tratar de establecer al utilitarismo sobre los conceptos éticos de Kant, que prevalecen hasta nuestros días (29,30).

También, el hecho de ser moral se fundamenta a su vez en nuestras creencias, las cuales tienen un fundamento eminentemente epistemológico, influyen decisivamente en nuestra forma de actuar y, se relacionan estrechamente con nuestras actitudes, teniendo éstas en cambio un carácter afectivo (31). Se ha referido que, aunque las creencias no son voluntarias, si lo es nuestro compromiso para cumplirlas, puesto que los seres humanos tenemos la capacidad única de realizar reflexiones metacognitivas, las cuales son necesarias para entender los requerimientos epistemológicos de la Deontología (32). Finalmente, la discusión sobre ser moral puede ser interminable, incluyendo siempre discusiones filosóficas y políticas, con argumentos en campos tan diversos como literatura, neurociencia, filosofía y antropología, los cuales son confluente más no disociativos (26).



Conclusiones

Todos los Odontólogos debemos cumplir nuestros deberes deontológicos siempre y en todo ámbito de nuestra profesión, teniendo siempre como piedra angular de este cumplimiento a nuestros pacientes y sociedad en general, pues ellos depositan a diario su confianza en nuestra competencia, responsabilidad y profesionalismo, para lo cual debe servir de marco contextual un Código de Ética Odontológico vigente y en permanente actualización, para que lo tengamos como instrumento guía de nuestras actuaciones y desempeños, pero sobre todo para darle fiel cumplimiento. En este sentido, los colegios odontológicos de nuestra profesión deberían tener un rol protagónico, para lo cual las regulaciones vigentes deberían dar paso a aquel cumplimiento, sin descuidar obviamente los derechos que nos asisten como profesionales de la Odontología.

También, es muy importante el rol que ejerce la formación académica en la adquisición de los criterios y valores deontológicos, teniendo un papel muy importante el contenido de la malla curricular para alcanzar aquello, así como el rol fundamental de quienes hacemos Docencia, pues tenemos el deber de impartir conocimientos “teóricos”, pero también inculcar siempre en nuestros estudiantes los principios deontológicos, pues somos “modeladores” de nuestros educandos, quienes deben estar siempre imbuidos de estos principios cuando atiendan a sus pacientes en las clínicas de la Facultad, y desde luego cuando estén ya en su pleno ejercicio profesional.

En nuestro diario accionar los Odontólogos estamos expuestos a “dilemas éticos y morales”, tanto en nuestras relaciones con el paciente, sociedad y colegas de la profesión, los cuales deber ser resueltos guardando apego a las leyes y códigos vigentes, por lo debemos estar siempre atentos a tener conocimiento de estos estamentos, para solventar esos dilemas de la mejor manera. Todos debemos contribuir para que los principios deontológicos dejen de estar olvidados y sean sólo un enunciado “por escrito” de valores y aspiraciones de nuestra conducta moral, y más bien sean siempre actores en nuestra diaria práctica profesional, competente y de calidad. La Deontología en Odontología sigue estando vigente, pero depende de todos nosotros, Odontólogos, Universidad y sociedad, a donde queremos conducirla y, debido a los momentos críticos que vive nuestra sociedad muy venida a

menos, cabe hacernos la pregunta, Deontología odontológica: quo vadis?

Bibliografía

- 1) Bravo L, Lagos D. Nuevo código de ética profesional odontológica en Chile: Contribución para una relación médico-paciente moderna. *Int. J. Odontostomat.* 11(4):419-424, 2017.
- 2) Marcheco B. La inconstitucionalidad de la colegiación obligatoria y el control de la deontología profesional en Ecuador según la resolución 0038-2007 Tc Del 5 De Marzo De 2008, del tribunal constitucional. *Cuestiones Constitucionales.* 2018;38:85-111.
- 3) <http://dle.rae.es/?id=H3y8Ijj|H3yay0R>. Accedido el 06 de mayo de 2018.
- 4) <http://dle.rae.es/?id=Pm2wZfs|Pm4ASgI>. Accedido el 06 de mayo de 2018.
- 5) <http://dle.rae.es/?id=CESMXhy>. Accedido el 06 de mayo de 2018.
- 6) Parmly E. Introductory address [Extracts from the Transactions of the Third Annual Meeting of the American Society of Dental Surgeons]. *Dent Cosmos.* 1842;3:1-17.
- 7) McCabe JD. Address before the Virginia Society of Surgeon Dentists. *Am J Dent Sci.* 1844;4:99-115.
- 8) Garant P. The Long Climb: From Barber-surgeons to Doctors of Dental Surgery. Quintessence Publishing Co, Inc. 2013.
- 9) Allen J. A code of Dental Ethics for the American Dental Association. *Transactions of the American Dental Association.* 1865; Fifth Annual Meeting. 2:122-126.
- 10) Principles of Ethics and Code of Professional Conduct. American Dental Association. Disponible en: https://www.ada.org/~media/ADA/Publications/Files/ADA_Code_of_Ethics_2018.pdf?la=en. Accedido el 10 de mayo de 2018.
- 11) Preciado J, Frazão A, Alves de Freitas M, Ortiz S, de Souza Costa L, Ferreira Costa S. Códigos de ética odontológicos: comparación de los países de América Latina. *Acta Odontológica*



Venezolana. 2015;53(3).

12) Código de Ética Odontológica. Consejo Federal de Odontología. Brasil. Disponible en: http://cfo.org.br/website/wp-content/uploads/2018/03/codigo_etica.pdf. Accedido el 10 de mayo de 2018.

13) Código Orgánico de Salud del Ecuador. Disponible en: https://www.salud.gob.ec/wp-content/uploads/2016/11/RD_248332ri-vas_248332_355600.pdf. Accedido el 10 de mayo de 2018.

14) La revisión del Código de Salud se retomará en enero del 2018. Diario EL COMERCIO. Disponible en: <http://www.elcomercio.com/tendencias/retoman-revision-codigo-salud-asamblea.html>. Accedido el 13 de mayo de 2018.

15) Gremios rechazan pedido de Correa de libre afiliación. Diario El Universo. 2008. Disponible en: <https://www.eluniverso.com/2008/01/24/0001/18/56A4BDF642E143D-587C7B0916539546F.html>. Accedido el 13 de mayo de 2018.

16) Ley de la FOE para el ejercicio, perfeccionamiento y defensa profesional. Federación Odontológica Ecuatoriana. Disponible en: <http://www.foe.org.ec/cms/index.php/leyes-y-reglamentos/ejercicio-profesional>. Accedido el 10 de mayo de 2018.

17) Código de Ética Profesional para Odontólogos. Disponible en: <http://www.foe.org.ec/cms/index.php/leyes-y-reglamentos/c%C3%B3digo-de-etica>. Accedido el 10 de mayo de 2018.

18) Agencia de Aseguramiento de la Calidad de los Servicios de Salud y Medicina Prepagada. ACESSE. <http://www.calidadsalud.gob.ec/>.

19) Torres M, Romo F. Bioética y ejercicio profesional de la odontología. Acta Bioethica 2006; 12(1): 65-74.

20) Pacheco R. Deontología y Colegios de Médicos. Gac Med Bilbao. 2012;109(4): 125-126.

21) Starr P. The Social Transformation of American Medicine. New York: Basic Books, 1982.

22) Triana J. La ética: Un problema para el odontólogo. Acta Bioethica. 2006; 12 (1): 75-80.

23) Código Orgánico Integral Penal. Disponible en: http://tbinternet.ohchr.org/Treaties/CEDAW/Shared%20Documents/ECU/INT_CEDAW_ARL_ECU_18950_S.pdf.

24) Himmelmann B, Loudon R. Why be moral. De Gruyter. 2015.

25) Hattiangadi A. Moral supervenience. Canadian Journal of Philosophy 2018;48:3-4, 592-615.

26) Vázquez P. Las reglas del libre albedrío. Andamios. 2013;10(23): 361-66.

27) Timmermann, J. (2015), V—What's Wrong with 'Deontology'?. Proceedings of the Aristotelian Society (Hardback), 115: 75-92.

28) Greene J. Moral Tribes - Emotion, Reason and the Gap Between Us and Them. New York. Penguin Press. 2013.

29) Heinzmann N. Deontology defended. Synthese. 2018 <https://doi.org/10.1007/s11229-018-1762-3>

30) Mihailov E. Is Deontology a Moral Confabulation?. Neuroethics. 2016. DOI 10.1007/s12152-015-9244-5

31) Padilla K, Garriz A. Creencias epistemológicas de dos profesores-investigadores de la educación superior. Educ. quím., 25(3), 343-353, 2014.

32) Tebben N. Belief isn't voluntary, but commitment is. Synthese. 2018. 195(3): 1163-1179.



Hiperplasia Fibrosa Inflamatoria: Reporte De Caso.

Autores:

**María Fernanda Vera Procel, Od. Alejandra Cornejo.
Facultad de Odontología de la Universidad de Cuenca.**

Resumen

La hiperplasia fibrosa inflamatoria es una lesión de tipo inflamatoria no neoplásica del tejido conectivo, usualmente asociada con irritación local. Este artículo reporta un caso de hiperplasia fibrosa inflamatoria en mucosa yugal en una mujer de 47 años en relación con restos radiculares superior y espacio edentulo inferior izquierdo.

Introducción

La hiperplasia fibrosa inflamatoria (HFI) es considerada como una proliferación celular no neoplásica de evolución lenta y generalmente asintomática, una respuesta común ante la acción de agentes físicos(1-3). Se vincula a factores irritativos (biofilm, cálculo, aparatología ortodóntica o protésica mal adaptada, malposición dental) y por desequilibrios hormonales(4). La presencia de estos agentes desencadenan un proceso inflamatorio crónico que culmina con la formación de tejido fibroso hiperplásico, asintomático(1, 4).

Según Firoozmand la HFI se manifiesta en mujeres con una incidencia 71% en relación a los hombres entre la cuarta y quinta década de vida en personas que hacían uso de prótesis parciales o totales (1, 5, 6). La HF es una de las lesiones orales más frecuentes, presente tanto en mujeres y hombres con una proporción 5:1; la cual puede manifestarse según el orden de incidencia en la región gingival seguida de la mucosa vestibular, labios, lengua y paladar (1, 6).

Las hiperplasias fibrosas inflamatoria o los fibromas se pueden establecer claramente por sus características clínicas y radiográficas limitando así el diagnóstico diferencial, pero

la histopatología es imprescindible para el diagnóstico definitivo (2, 7). La biopsia excisional es el tratamiento de elección que permite asegurar el diagnóstico mediante un examen histopatológico, en el cual la HFI manifiesta una histomorfía típica de tendencia a queratinización del epitelio plano de recubrimiento y proliferación concentrada de estromas subepiteliales ricos en fibras de colágeno (2). En segunda instancia el tratamiento se rige en la eliminación de los factores irritantes (2, 3).

Reporte de caso

Paciente de sexo femenino de 47 acude a la clínica de diagnóstico de la Facultad de Odontología de la Universidad de Cuenca para cambiar una prótesis parcial removible superior desadaptada. La paciente refiere haber estado hospitalizada por cesáreas en tres ocasiones y actualmente encontrarse tomando medicamentos naturales. A la exploración clínica se observa edentulismo parcial, múltiples lesiones cariosas, restauraciones previas, restos radiculares, mala posición dental y abundante biofilm (Figura 1).



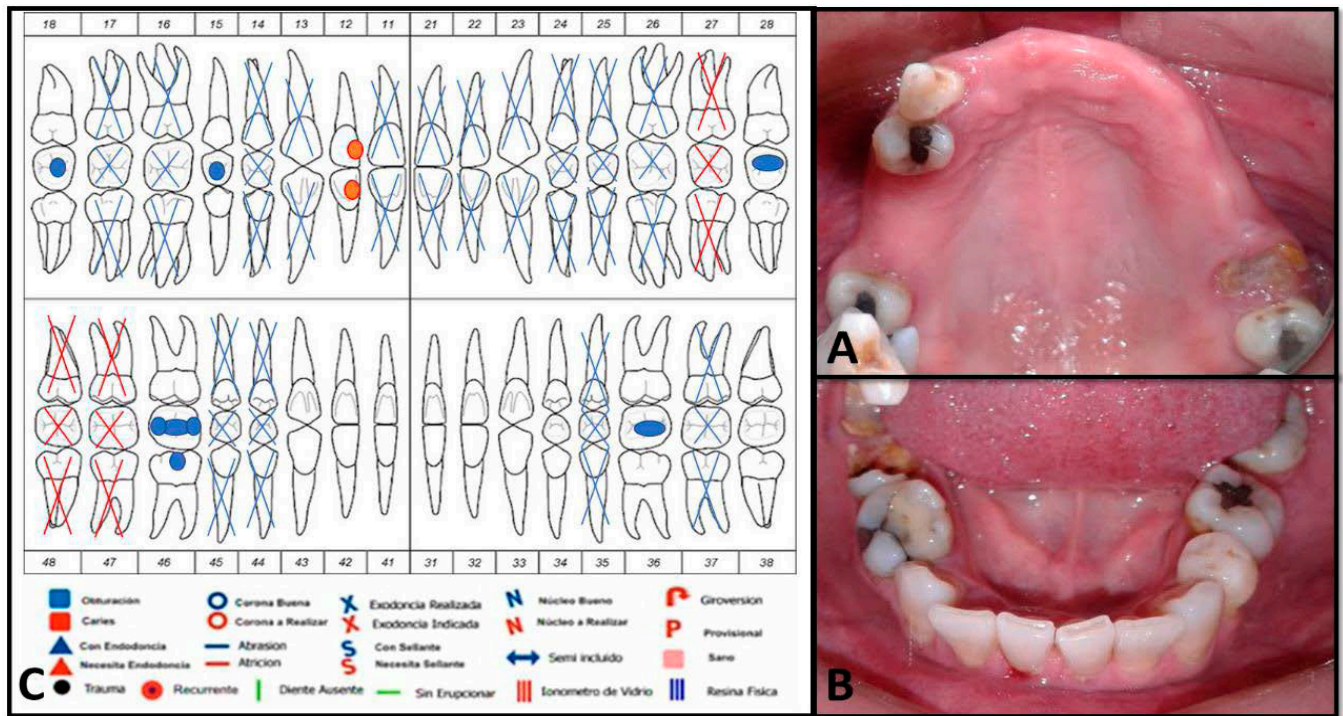


Figura 1: Exploración clínica de las arcadas A: superior, B: inferior y C: odontograma de la paciente.

Ausencia de la pieza dental pilar de la prótesis parcial removible superior desadaptada (Figura 2). A nivel de mucosa yugal izquierda en tercio posterior, se observó un aumento de volumen del tejido de color semejante al de mucosa de consistencia blanda, indolora, circunscrita de base pediculada, de aproximadamente 8mm de ancho y 7mm de alto en relación con espacio edéntulo por ausencia del 3.7 y resto radicular del 2.7. (Figura 3).

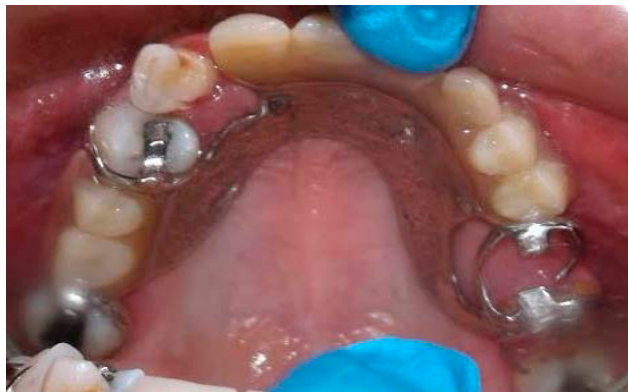

Figura 2: Prótesis parcial removible superior desadaptada

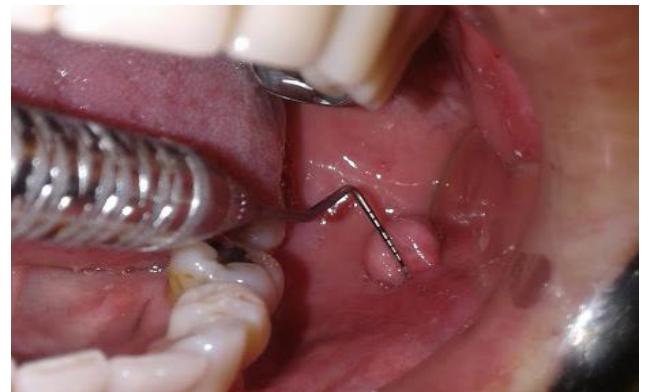

Figura 3: aspecto clínico inicial de la lesión.

Radiográficamente, a nivel del ápice de la raíz mesial de la pieza 3.6 se observa la zona radiopaca compatible con osteítis condensante y una zona radiopaca en mesial de la cresta ósea entre el 4.5 y 4.6 semejante a agriosis focal. (Figura 4).

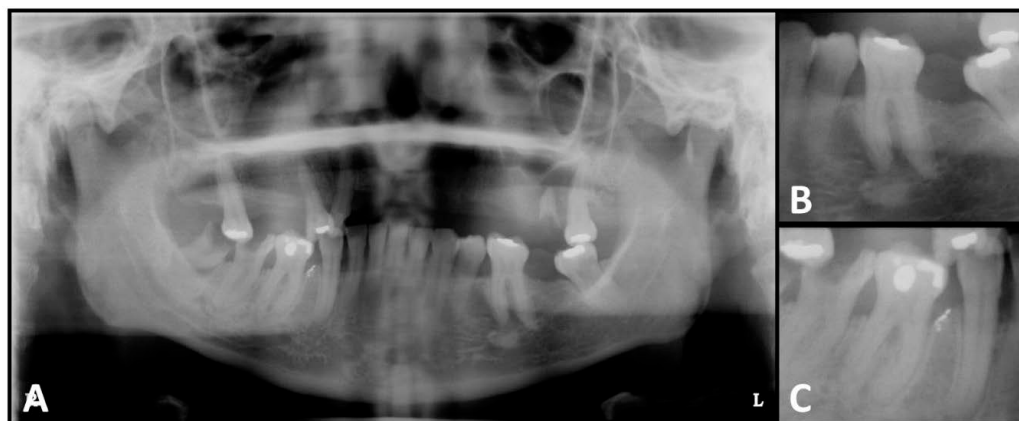

Figura 2: Prótesis parcial removible superior desadaptada



Como primera fase se realizó una biopsia excisional (Figura 5) con el fin de establecer el diagnóstico definitivo, bajo la sospecha de un Fibroma o una hiperplasia irritativa.

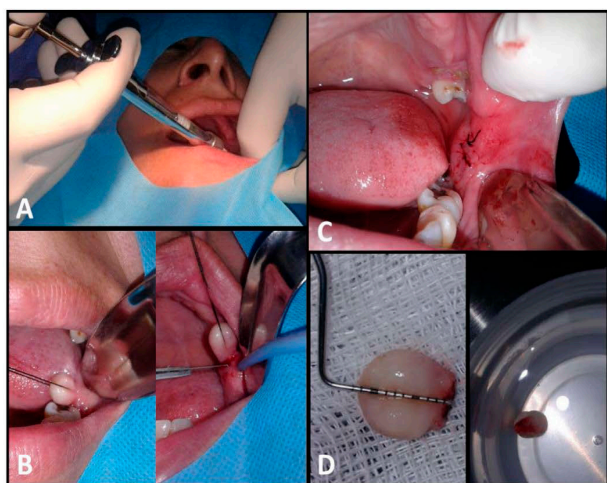


Figura 5: Biopsia excisional A: anestesia regional. B: Separación de lesión y excisión en cuña. C: sutura. D: lesión, muestra para enviar a laboratorio de 8x10x6mm.

Al microscopio se observa una muestra de forma redondeada revestida por un epitelio escamoso estratificado queratinizada, el cuál presenta áreas de atrofia; el corion subyacente se observa formado por abundantes fibras colágenas dispuestas de forma densa, escasos fibroblastos y vasos sanguíneos. Además, un ligero infiltrado inflamatorio de tipo crónico dispuesto en áreas subepiteliales.

Posteriormente para culminar el tratamiento se derivó a la paciente a las áreas de operatoria, cirugía y prostodoncia.

Conclusiones

La HPI no es considerado una lesión maligna de la cavidad oral, pero si una lesión reactiva hiperplásica común de la boca, la cual es inherente y exclusivo del epitelio de revestimiento con mayor incidencia entre la cuarta y quinta década de vida. El factor etiológico está ligado exclusivamente a factores irritativos por lo cual su tratamiento se enfoca en la eliminación del factor local.

Bibliografía

1. Miguel J, Sergio O, Albergaria-Barbosa JR. Consideraciones actuales en hiperplasia fibrosa inflamatoria. Acta Odontológica Venezolana. 2009;47(2):460-6.
2. Suter VG, Reichart PA, Warnakulasuriya S, Altermatt HJ, Bomstein MM. Fibromas e hiperplasias fibrosas: Diagnóstico, tratamiento y relevancia clínica de una alteración oral frecuente. Quintessence: Publicación internacional de odontología. 2014;2(8):582-91.
3. Shukla P, Dahiya V, Kataria P, Sabharwal S. Inflammatory hyperplasia: From diagnosis to treatment. Journal of Indian Society of Periodontology. 2014;18(1):92.
4. Phillip Sapp J. Patología oral y maxilofacial contemporánea. Ed. Elsevier. 2ª Edición. ISBN; 2005. Pp. 366-367.
5. Botelho GA, Vieira EMM, Pedro FLM. Prevalência dos casos de hiperplasia fibrosa inflamatória em mucosa bucal. Uniciências. 2015;14(1).
6. Firoozmand LM, Almeida JD, Cabral LAG. Study of denture-induced fibrous hyperplasia cases diagnosed from 1979 to 2001. Quintessence international. 2005;36(10).
7. Zegarra AFR, Contreras SJS. Hiperplasia fibrosa inflamatoria y posibles factores asociados en adultos mayores. Revista Estomatológica Herediana. 2005;15(2):139-44.



Evaluación de la microfiltración en restauraciones indirectas de cerómero cementadas con: agente adhesivo dual, autoadhesivo y resina restaurativa precalentada.

Autores:

María del Carmen Bucheli, Nancy Mena Córdova, Cristian Abad Coronel, Fernando Sandoval Vernimmen
Universidad San Francisco de Quito, Colegio de Ciencias de la Salud, Escuela de Odontología.

Resumen

El propósito de este estudio fue evaluar la microfiltración en restauraciones indirectas de cerómero Ceramage A1 Body (Shofu), cementadas con un agente adhesivo dual RelyX ARC (3M ESPE); con un autoadhesivo RelyX U200 (3M ESPE) y una resina restaurativa precalentada Filtek Supreme Z350 (3M ESPE) por 10 minutos a 55°C. La muestra fue de 60 terceros molares, en los cuales se realizó cavidades mesio-ocluso-distales MOD con 3 mm de profundidad y de ancho (incrustaciones). Se tomó impresión con silicona de adición y se elaboró las restauraciones. A las muestras se las dividió en grupos de 20; el primer grupo se cementó con agente adhesivo dual, el segundo grupo con autoadhesivo y el tercero con resina restaurativa precalentada, siguiendo las instrucciones del fabricante. Todas las muestras se fotocuraron con luz halógena Optilux 501 (SDS Kerr) a 1.020 mw/cm², por 40 seg. cada superficie, luego fueron sometidas a

10.000 ciclos de termociclado y sumergidas en fucsina básica al 2% por 24 horas a temperatura ambiente. Se tomó macro fotografías de las superficies MOD y se evaluó la microfiltración marginal en rangos del 0 al 4 entre la incrustación y la estructura dental; siendo 0 el que no presenta pigmentación alguna y 4 presencia de grietas.

Se concluye que las muestras que poseen menor microfiltración marginal son las cementadas con resina restaurativa precalentada, seguido de las cementadas con el agente dual y finalmente aquellas cementadas con el auto adhesivo. Además, la superficie con menor microfiltración fue la oclusal, seguida de la mesial y por último la distal en todos los casos.

Palabras clave: resina precalentada, agentes de cementación, resinas indirectas, cerómero, microfiltración



Abstract

The purpose of this study was to evaluate the microfiltration in indirect ceromer restorations Ceramage A1 Body (Shofu), cemented with a dual adhesive agent RelyX ARC (3M ESPE); with a RelyX U200 self-adhesive (3M ESPE) and a Filtek Supreme Z350 pre-heated restorative resin (3M ESPE) for 10 minutes at 55 ° C. The sample consisted of 60 third molars, in which mesio-occluso-distal MOD cavities with 3 mm depth and width (inlays) were performed. Impression was made with addition silicone and the restorations were made. The samples were divided into groups of 20; the first group was cemented with dual adhesive agent, the second group with self-adhesive and the third with pre-heated restorative resin, following the manufacturer's instructions. All samples were photocured with Optilux 501 halogen light (SDS Kerr) at 1020 mw / cm², for 40 sec. each surface, then were subjected to 10,000 cycles

of thermocycling and submerged in 2% basic fuchsin for 24 hours at room temperature. Macro-photographies were taken of the MOD surfaces and marginal microfiltration was evaluated in ranges from 0 to 4 between the inlays and the dental structure; 0 being the one that does not present any pigmentation and 4 presence of cracks.

It is concluded that the samples that have lower marginal microfiltration are cemented with preheated restorative resin, followed by cemented with the dual adhesive agent and finally those cemented with self adhesive. In addition, the surface with the lowest microfiltration was the occlusal, followed by the mesial and finally the distal surface in all cases.

Keywords: Preheated resin, cementing agents, indirect resins, ceromer, microfiltration.

Introducción

Las restauraciones indirectas en el sector posterior se han convertido en la mejor opción cuando la destrucción coronal es amplia y compromete una cara proximal, ya que las restauraciones directas tienen mayor índice de contracción, formando espacios entre la interfase de la estructura dental y la resina, dando paso a la microfiltración, siendo éste un fenómeno dinámico que provoca pigmentación marginal, caries secundaria, sensibilidad post operatoria, lesiones pulpares, y fallas en la adhesión (1) (2) (3). Es así que el uso de restauraciones indirectas se popularizó a partir de 1980, ya que presentan mayor control en su polimerización, por lo tanto mejor contorno anatómico y proximal, estética y cualidades de pulido (4) (5). Su uso está indicado cuando no hay paredes proximales, cuando la altura del piso a cúspide es de 1.5-3 mm o cuando la medida entre cúspides es la mitad de la totalidad de las misma. (6)

Uno de los varios materiales que se utilizan en una restauración indirecta es el cerómero, por su biocompatibilidad, sin embargo la técnica de cementación se vuelve un protocolo susceptible. En el mercado existen diferentes tipos de cemento a base de resina que han probado tener una alta resistencia en restauraciones de composite; ya que se caracterizan por ser resilientes, tienden a deformarse y a absorber fuerzas de tensión. (7) (8)

A partir de los años 90 el uso de la resina restaurativa precalentada para cementar se popularizó, dando como ventaja el tener un margen con alto contenido de relleno que no se desgasta (9) y tiene la capacidad de cubrir cualquier pequeño defecto, ya que al subir la temperatura ésta fluye dando como resultado alta durabilidad de la restauración con superficies lisas sin espacio alguno; además que es fácil de pulir y terminar. Sin embargo en sus desventajas al utilizarla como cemento. Kogan, et al., 2006, menciona la dificultad para que esta consiga la fluidez necesaria para crear una capa delgada que no altere el asentamiento de la restauración indirecta, además que logre su completa polimerización sobre todo en la parte más profunda de la cavidad. Es así que la industria odontológica empieza a crear calentadores de resina que mantienen la temperatura estable para que ésta permanezca en estado de mayor fluidez durante el tiempo que se encuentra dentro de la máquina (9) (10). Magne 2004, propone un proceso viable de cementación de restauraciones indirectas que consiste en colocar la jeringa de resina compuesta dentro en una bolsa de plástico y sumergirla en agua caliente 55°C por 10 minutos, lo que producirá la reducción del grosor de la película, volviendo a la resina menos viscosa y una vez realizado este procedimiento la jeringa de resina estará lista para ser utilizada como agente de cementación (11) (12).



Se seleccionaron 60 molares con coronas clínicas íntegras. Se elaboraron 12 arcadas de acrílico transparente, cada una con 5 molares. Se realizó las preparaciones MOD de 3mm. de profundidad y de ancho con fresas troncocónicas de diamante de grano medio (azul) (DIA-BURS TR -14 ISO 198/022).

Se tomó impresión con técnica un sólo paso, y silicona de adición (Zhermack), y se realizó las restauraciones indirectas MOD de cerómero Ceramage (Shofu) color B1.

Las 60 preparaciones se limpiaron con un cepillo intracoronal Star Brush de Ultradent con pasta de piedra pómez de densidad fina y clorhexidina al 2%, y se prepararon de acuerdo a la técnica de cementación y las instrucciones del fabricante de cada cemento.

Las 60 incrustaciones de cerómero fueron arenadas en su superficie interna con óxido de aluminio de 50 micrones a 60/80 PSI de presión (MicroJato de la Bio-Art) (15) (16) (17), se aplicó ácido ortofosfórico al 35% por 20 segundos, lavadas y se aplicó silano Ultradent por 3 minutos.

Las arcadas de acrílico fueron enumeradas del 1 al 12 y con la letra M (modelo) delante de cada número. En el primer grupo del M1 al M4 se utilizó agente adhesivo dual RelyX ARC; la mezcla de la base y el catalizador se colocó en cada una de las restauraciones indirectas y en la preparación. Se verificó la perfecta adaptación. Se removió excesos, se colocó glicerina y se mantuvo una fuerte presión de la restauración a la cavidad con un instrumento metálico de punta gruesa mientras se fotocuraba por 40 segundos con lámpara Optilux 501 (SDS Kerr) a 1.020 mw/cm², cada superficie como lo indica el fabricante.

En el segundo grupo del M5 al M8 se utilizó cemento autoadhesivo RelyX U200 y en el tercer grupo del M9 al M12, se utilizó resina restaurativa Filtek Supreme Z 350 A1 Body (3M ESPE) precalentada en el dispositivo Ena Heat por 10 minutos a 55°C. (18) (19), con el mismo protocolo del primer grupo. (17) (18) (19) (Gráficos 1y2).

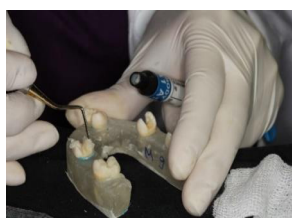


Gráfico 1. Aplicación de resina precalentada en el dispositivo Ena Heat: A-B.

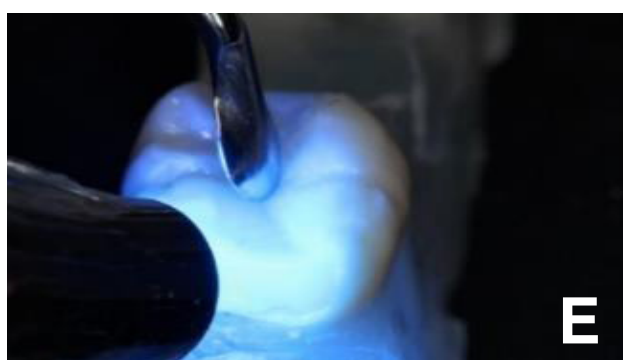
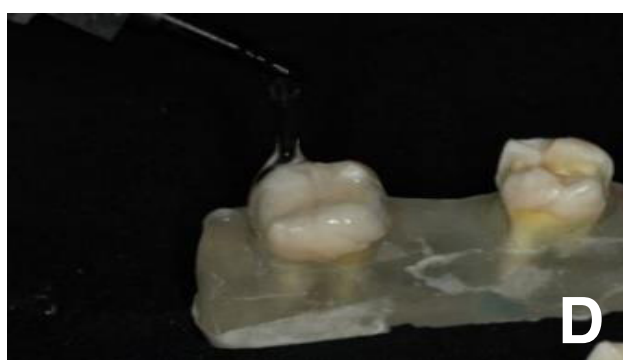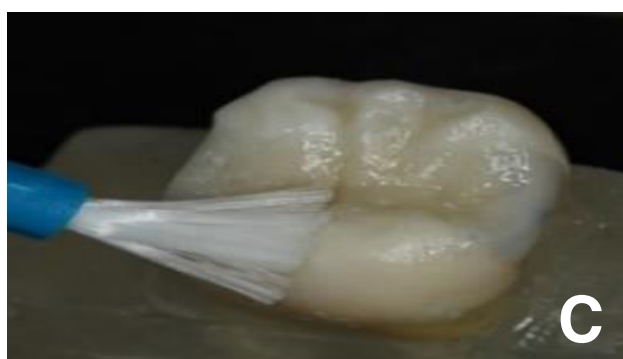

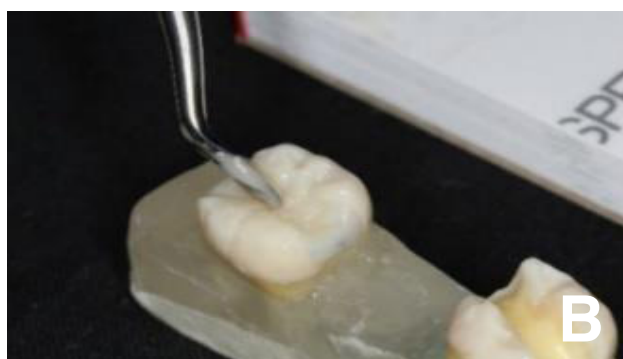
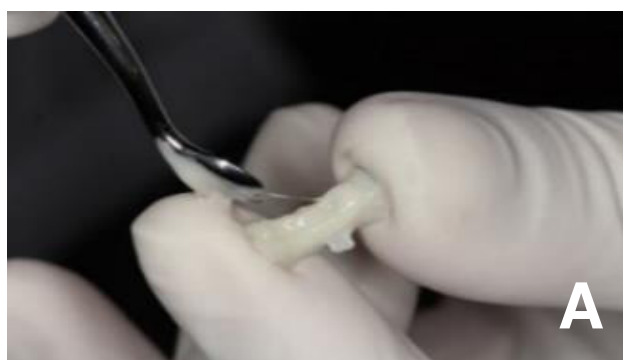Gráfico 2. Cementación: A-B-C-D-E.



Las muestras fueron sometidas a termociclado para simular los cambios de temperatura en el medio bucal, temperaturas que iban de 5° C a 55° C. (20) (21) (23) (24). Se completaron 10.000 ciclos, que representa un año en boca de la restauración (25) (23) (24) (26) (Gráfico 3).



Gráfico 3. Compartimentos de la máquina de termociclado.

Las muestras fueron sometidas a pruebas de microfiltración, sumergiéndolas en fucsina básica al 2% por 24 horas a temperatura ambiente (27). A las 24 horas, se las removió de la tinción de fucsina, se las enjuagó y cepilló con pasta profiláctica (28). A través de macro fotografía de cada una de las superficies de las piezas se analizó visualmente la pigmentación marginal en rangos de 0 a 4; siendo 0 el que no muestra pigmentación y 4 el que presenta grietas en la interfase. (10) (Gráfico 4).

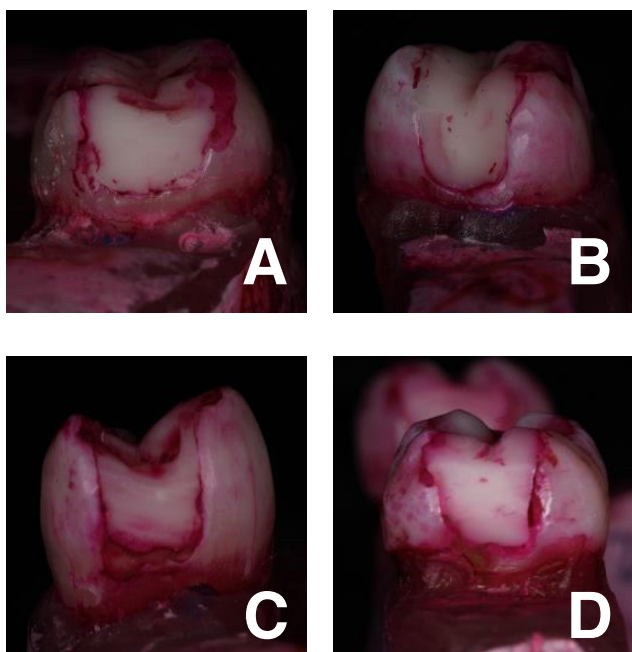


Gráfico 4. Grados de microfiltración. A:1; B:2; C:3; D:4.

Resultados

Mediante el estadístico chi (χ^2) cuadrado se comparó los tres diferentes agentes de cementación usados para evaluar diferencias estadísticamente significativas entre los grupos experimentales.

El grado de microfiltración en las superficies mesial, distal y oclusal; no es homogéneo, puesto que cada uno de ellas se pigmentó de manera diferente, independientemente del cemento que se utilizó, siendo la superficie oclusal la de menor grado de microfiltración en todos los grupos.

Con respecto a las superficies evaluadas, es la oclusal la que presentó una diferencia estadísticamente significativa en cuanto a la ausencia de microfiltración con 41.7%; la superficie mesial presentó 8.3% de ausencia de pigmentación y luego la distal con 6.7% de ausencia de pigmentación; cementadas con resina restaurativa precalentada. Con respecto al grado de microfiltración, las restauraciones cementadas con resina restaurativa precalentada presentan 36.7% de ausencia de pigmentación, seguida por el agente adhesivo dual RelyX ARC con 16.7% y finalmente el auto adhesivo RelyX U 200 con 3.3%. (Gráficos 5y 6)



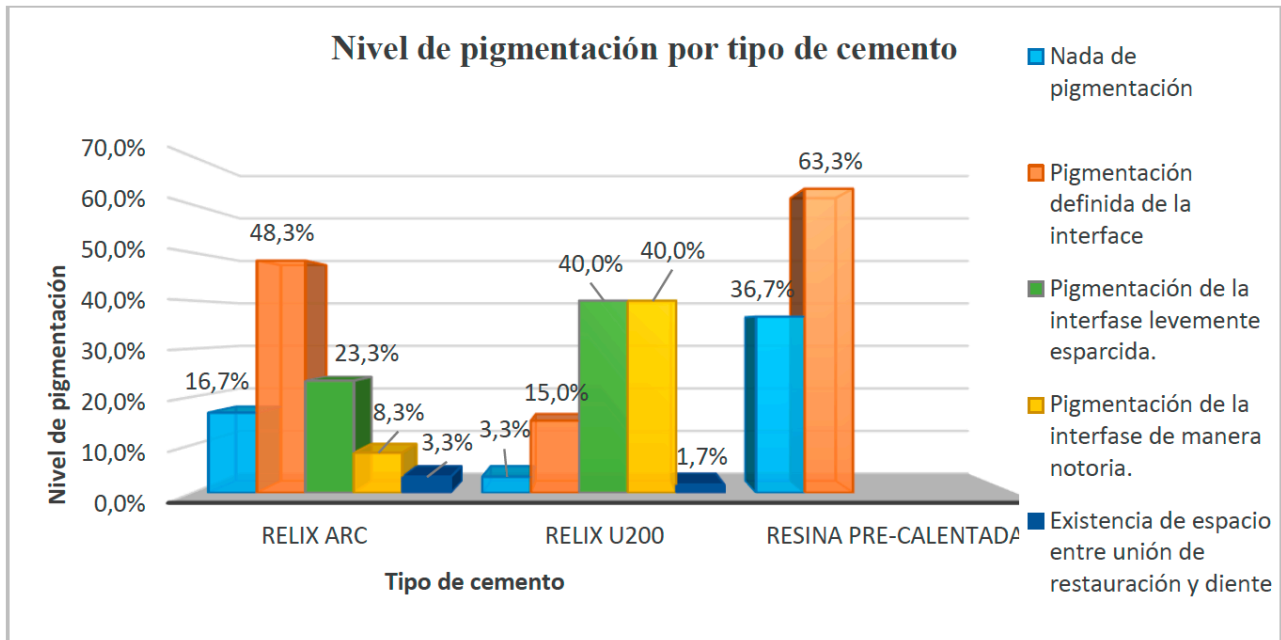


Gráfico 5 : Nivel de pigmentación por tipo de cemento.

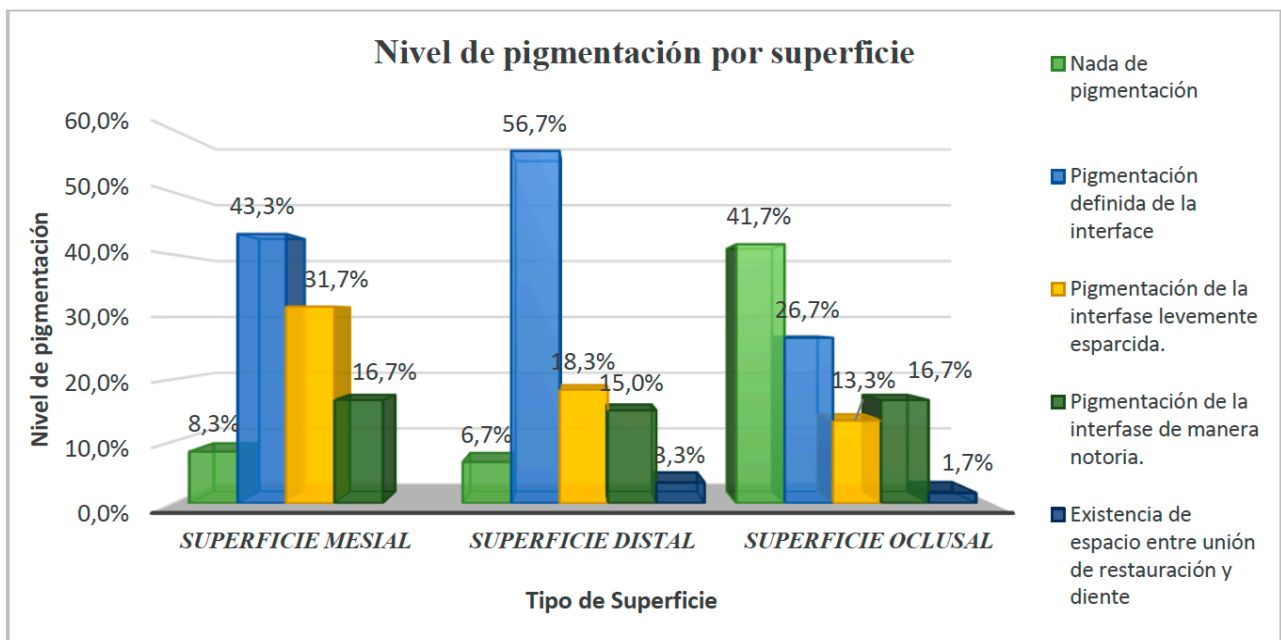


Gráfico 6: Nivel de pigmentación por superficie.

Discusión

Las restauraciones indirectas proporcionan buena morfología oclusal, contacto interproximal, resistencia al desgaste y mejor propiedades mecánicas (29) (30). Barone A., y col. en el año 2008, señala el éxito a 3 años de los inlays de cerámico con un éxito del 97.4% y un fracaso del 2.6%, en estudios donde se evaluaba el desgaste del material, formación de caries secundaria, y fracturas. Sin embargo se hace hincapié en que la integridad marginal es uno de los factores determinantes en

el éxito de una restauración. El criterio clínico puede ponerse en peligro cuando se habla de un cemento resinoso que se desgasta y forma grietas. El desgaste del cemento es uno de los puntos débiles en el uso de restauraciones inlays. Por otro lado, Naeselius K., y col. en el año 2008, también afirman que uno de los principales factores de fracaso de las restauraciones indirectas (inlays – onlays) es la pérdida de retención marginal por la susceptibilidad de la técnica de cementación. (31) (35) (36).



Este estudio reafirma lo aseverado por los autores mencionados anteriormente, corroborando la importancia de un buen sellado marginal, a través de la utilización de una técnica de cementación predecible con resina restaurativa precalentada, la que demostró su eficiencia en la cementación de restauraciones indirectas evitando la formación de grietas al lograr un contacto perfecto, disminuyendo la microfiliación en las superficies tanto distal, mesial y oclusal. Con ello se logra tratamientos de larga duración con resultados satisfactorios tanto para el paciente como para el profesional.

El uso de otros agentes indicados para la cementación de restauraciones indirectas como son el agente adhesivo dual RelyX ARC y el cemento autoadhesivo RelyX U 200, demostraron en esta investigación tener un menor grado de eficiencia y con ello menor durabilidad de la restauración en boca, con problemas que podrían surgir a mediano plazo al presentar grietas en el sellado marginal, sin embargo son una buena elección si se cumplen los protocolos de cada sistema de cementación y se cumplen los parámetros de profundidad de las preparaciones, ya que cuando una incrustación en espesor tiene más de 3mm., se debe trabajar con materiales duales para asegurarse de la polimerización de todo el cemento(17) (32) (33) (34).

Con el uso de incrustaciones el operador logra tener un mayor control de contracción de polimerización, mientras que con las resinas directas es inevitable la formación de grietas. Se debe tener presente que la adaptación marginal es una característica importante y significativa cuando se trata de longevidad clínica de la restauración. Si el gap marginal oclusal es mayor a 100µm un excesivo desgaste del cemento resino va a ocurrir y si este gap se encuentra en la parte interproximal cerca de la gingiva, entonces va a existir riesgo de inflamación gingival y enfermedad periodontal. Adicionalmente, en el gap van aparecer bacterias por tanto caries secundaria y daño pulpar. El sistema de cementación adhesiva muestra clínicamente una discrepancia marginal aceptable y una excelente habilidad de minimizar la microfiliación por tanto la resina restaurativa precalentada sería ideal como agente cementante (35) (36)

Conclusiones

Dentro de las limitaciones de este estudio, se puede concluir que la técnica de cementación de restauraciones de cerómero en cavidades de máximo 3 mm de grosor y de profundidad, con resina precalentada por 10 minutos a 55° C, es una alternativa viable ya que demostró mejorar la unión entre diente y restauración indirecta, además se disminuyó la formación de grietas, puesto que estos pequeños defectos se rellenaron satisfactoriamente con la resina precalentada.

Los valores más bajos de microfiliación se consiguieron con el uso de resina restaurativa precalentada en primer lugar, luego con el agente RelyX ARC, y finalmente con el cemento RelyX U200 con el cual la microfiliación fue mayor, sin embargo se recomienda realizar nuevos estudios para mejorar los protocolos de cementación.

Referencias Bibliográficas

1. Aggarwal V., Logani A., Jain V., Shah N. (2008). Effect of Cyclic Loading on Marginal Adaptation and Bond Strength in Direct vs Indirect Class II MO Composite Restorations. *Operative Dentistry*, 33(5), 587-592.
 2. Hayashi Mikako, Yeung Albert. (2009). *Ceramic Inlays for Restoring Posterior Teeth*. The Cochrane Collaboration. Published by John Wiley and Sons. Ltd., 1-11.
 3. Zarrati S., Mahboub F. (2010). Marginal Adaptation of Indirect Composite, Glass-Ceramic Inlays and Direct Composite: an in vitro evaluation. *Journal of Dentistry of Tehran University of Medical Sciences*, 7 (2), 77-82.
 4. Duquia RCS, Osinaga PWR, Demarco FF, Habekost LV, Conseicao EN. (2006). Cervical Microleakage in MOD Restorations: In Vitro Comparison of Indirect and Direct Composite. *Operative Dentistry*, 31(6), 682-687.
 5. Kiremitci A., Alpaslan T., Gurgan S. (2009). Six-year of Clinical Evaluation of Packable. *Operative Dentistry*, 34 (1), 11-17.
- Homsy F., Eid R., El Ghouli W, Chidiac JJ. (2015). Considerations for Altering Preparation Designs



of Porcelain Inlay/Onlay Restorations for Non-vital Teeth. Department of Prosthodontics. Lebanese University. *Journal of Prosthodontics*, 24 (6), 457-62.

7. Soares Carlos José, Marcondes Martins Luis Roberto, Guardiero Azevedo Jesuania María, Giannini Marcelo. (2004). Fracture resistance of teeth restored with indirect-composite and ceramic inlay systems. *Quintessence Int.*, 35, 281-286.

8. Desai Priti D, Kumar Utpal Das. (2011). Comparison of fracture resistance of teeth restored with ceramic inlay and resin composite: An in vitro study. *Indian Journal of Dental Research*, 22 (6), 877.

9. Kogan Enrique, Elizalde Paola A., Reyes de la Luz Ma., Castillo Mayra, Puebla Araceli, Kogan Paul. (2006). Cementación de restauraciones de cerámico libres de metal con resina restaurativa precalentada. Evaluación del rango de polimerización. *Revista ADM*, LXIII (4), 131-134.

10. Wagner WC, Asku MN, Neme AL, Linger JB, Pink FE, Waker S. (2008). Effect of Pre-heating Resin Composite on Restoration Microleakage. *Operative Dentistry*, 72-78.

11. Magne Pascal & Belser, U. (2004). Restauraciones de Porcelana Adherida en los Dientes Anteriores: Método Biomimético. Barcelona, España: Quintessence, S.L.

12. Toledano M., Osorio R., Sánchez F., Osorio E. (2009). Arte y Ciencia de los Materiales Odontológicos. Madrid – España: Editorial Avances Medico/Dentales, S.L.

13. Palacios Mendieta Cristian Fernando y Córdova Mena Nancy. (2014) Evaluación de la resistencia flexural de resinas compuestas precalentadas utilizadas como agentes cementantes de restauraciones indirectas. Trabajo de titulación para la obtención del título de Rehabilitador Oral. Universidad San Francisco de Quito. Quito – Ecuador.

14. Díaz-Romeral Bautista Pablo, Orejas Pérez Jaime. (2009). Luting cement in all-ceramic restorations. *Cient Dent*. 6(1), 137-151.

15. Armas Ana del Carmen, Ruales Esteban, Sánchez Julio. (2013). Protocolos Adhesivos dentro de la práctica de Operatoria Dental. 1era Ed. Quito, Ecuador: Universitaria.

16. Nuñez Sofia Tatiana, Castillo Peña Mauricio, Mongruel Gomes Osnara y Dominguez Alexis John. (2014). Preheated silene effect in shear bond of ceramic lithium disilicate and cements. *Revista CES Odontología*, 27 (1), 11-17.

17. Hepburn Bertoldi Alejandro. (2004). Incrustaciones de Resina Compuesta: Consideraciones generales. *Rev. Asociación Odontológica de Argentina*, 98 (2), 253-264.

18. Hirata Ronaldo. (2011). Tips. Claves en Odontología Estética. 1era Ed. Sao Paulo, Brasil: Editorial Médica Panamericana. Artes Médicas.

19. Han L., Okamoto A., Fukushima M., Okiji T. (2007). Evaluation of physical properties and surface degradation of self-adhesive resin cements. *Journal of Dental Mater*, 26 (6), 906-917.

20. Gu Xin-Hua, Med M, Kern Matthias. (2003). Marginal Discrepancies and Leakage of All-Ceramic Crowns: Influence of Luting Agents and Aging Conditions. *The International Journal of Prosthodontics*, 16 (2), 109-116.

21. Munck De Jan, Landuyt Kirsten Van, Coutinho Eduardo, Poitevin André, Peumans Marleen, Lambrechts Paul, Meerbeek Bart Van. (2005). Micro-tensile bond strength of adhesives bonded to class-I cavity-bottom dentin after thermo-cycling. *Dental Material*. Elsevier, 21, 999-1007.

22. Andreatta O., Araujo M, Bottino M, Nishioka R, Menezes M. (2005). Study of Thermocycling Effect on the Bond Strength between an Aluminous Ceramic and Resin Cement. *Journal Appl Oral Science*, 12(1), 53-57.

23. Nakata T., Fujita M., Nagano F., Noda M., Sano H. (2007). Effect of a new thermal cycling method on bond strength of two-step self-etching adhesive systems. *Journal Dent Mater*, 26(5), 635-641.

24. Naeselius Katarina, Arnelund Fredrik Carl, Molin Margareta K. (2008). Clinical Evaluation of All-Ceramic Onlays: a 4 year Retrospective Study. *The International Journal of Prosthodontics*, 21, 40-44.

25. Zambrano Pesantez Karen Estefanía (2011). Lámparas de fotopolimerización en restauraciones de resinas, mediante pruebas de microfiltración. Tesis de pregrado presentada



como requisito para la obtención del título de Odontóloga. Universidad San Francisco de Quito. Quito – Ecuador.

26. Gale M.S., Darvell B.W. (1999). Thermal cycling procedures for laboratory testing of dental restorations. *Journal of Dentistry*. Elsevier, 27, 89-99.

27. García Macorra José Carlos. (1995). Incrustaciones de resina compuesta. *Revista Europe de Odonto Estomatología*, VII (2), 69-80.

28. González, Vanessa. (2014). Resistencia adhesiva a la dentina de restauraciones indirectas de composite, cementadas con cementos resinosos duales y composite precalentado. *Gaceta Dental*.

29. Goracci C., Cury AH, Cantoro A, Papacchini F, Tay FR, Ferrari M. (2006). Microtensile bond strength and interfacial properties of self-etching and self-adhesive resin cements used to lute composite onlays under different seating forces. *Journal of Adhesive Dentistry*, 8, 327-335.



REVISIÓN BIBLIOGRÁFICA

Fracaso anestésico del bloqueo del nervio alveolar inferior en pulpitis irreversible sintomática en molares inferiores y técnicas de complementación ante ésta eventualidad.

Autora:

Od. Kenia Kun Astudillo, Esp. en Endodoncia, Universidad de Cuenca

Resumen:

La ejecución de la terapia endodóntica sobretodo en casos de pulpitis irreversible sintomática es posible siempre que existe una anestesia profunda. A nivel profesional es alta la tasa de fracaso de la técnica de bloqueo del nervio alveolar inferior (44%-81%), razón por cual el clínico debe considerar la existencia de múltiples factores. Dentro de ellos se menciona el pH de la zona de lesión, la concentración de la solución anestésica, la presencia de citoquinas u otros mediadores de inflamación, así como componentes propios del paciente tales

como estrés, nerviosismo, variaciones anatómicas individuales, o factores atribuidos al operador.

El objetivo de la presente revisión de la literatura es agrupar los factores involucrados en el fallo del bloqueo del nervio alveolar inferior así como dar a conocer las técnicas complementarias que hasta la actualidad se emplean para suplementar este inconveniente.

PALABRAS CLAVES: Pulpitis irreversible sintomática, Bloqueo del nervio alveolar inferior, Fracaso anestésico..



Resumen:

The endodontic therapy especially in cases of symptomatic irreversible pulpitis is possible whenever there is a deep anesthesia. The failure rate of the technique for lower alveolar nerve block is high (44% -81%), which is why the clinician must consider the existence of multiple factors. Among them is mentioned the pH of the lesion area, the concentration of the anesthetic solution, the presence of cytokines or other mediators of inflammation as well as the patient's components such as stress, nervousness, individual variations. The objective of this literature review is to group the factors involved in the failure of the inferior alveolar nerve block, as well as to disclose the complementary techniques that are currently used to supplement this problem.

Introducción:

El principal motivo de consulta en Endodoncia es la odontalgia o dolor dental (1,2). La mayoría de casos que requieren asistencia son aquellos en donde el tejido pulpar confinado en la pieza dental se encuentra inflamado de manera irreversible (3). Dicha inflamación recibe el nombre de Pulpitis Irreversible, la cual dependiendo de la sintomatología descrita por el paciente, la severidad y cronicidad del dolor será clasificada como Irreversible Asintomática o Sintomática (4).

El éxito o fracaso de una técnica de anestesia está relacionada con factores propios del sitio de la lesión, la mala ejecución de la técnica, así como a factores relacionados a la solución anestésica empleada (5), tales como tipo y cantidad, de igual manera el estado del tejido pulpar y en ocasiones de la interacción paciente-operador. (6)

Anestesia en Patología pulpar

Uno de los pasos previos a la realización de la terapia endodóntica es la realización de una correcta técnica anestésica con la finalidad de bloquear temporalmente la sensibilidad en la pieza referida al lugar de inyección (1,7). Dentro de las técnicas empleadas para su fin se incluye el bloqueo del nervio alveolar inferior, la cual también es usada como ayuda diagnóstica en casos de dolor no localizado (3,6,8). Dicha

técnica presenta una alta tasa de fracaso que va del 44% al 81%, debido a la mala ejecución o a factores locales como la inflamación del tejido pulpar y periapical (1,3).

El fallo en la técnica empleada puede ser detectado una vez transcurrido el margen de tiempo estimado, el mismo que oscila entre dos minutos en las técnicas infiltrativas y cinco minutos en las técnicas tronculares, considerando 15 minutos como el tiempo máximo para el tope de su efecto. (9)

Varias pruebas se emplean para determinar la anestesia profunda una vez realizado su depósito, dentro de ellas se mencionan el uso de un refrigerante o el pulpómetro. Pese a ser útiles y medir con mayor objetividad no logran predecir del todo la profundidad anestésica, pudiendo encontrar pulpas camerales necróticas con la presencia de un tejido pulpar radicular vital que ante las pruebas de sensibilidad mencionadas no den respuesta. (6)

Muchas son las técnicas empleadas para lograr el bloqueo del nervio alveolar inferior, llevadas a cabo de manera convencional algunas o como complementarias otras. (6, 9, 10, 11) Todas ellas realizadas con la finalidad de colocar la solución anestésica en el sitio de ingreso del nervio alveolar inferior al foramen mandibular, lugar denominado espacio pterigomandibular. El operador debe tener conocimientos de la anatomía a tratar así como a la presencia de otras ramificaciones que recurren junto a éste nervio, las cuales debido a un cambio de trayecto a nivel del orificio de entrada mandibular, no son anestesiadas y pueden ser causal de persistencia de dolor (12). Otra variación a considerar es la existencia de anatómicas individuales que pueden ser registradas y diferencien el trayecto fisiológico del nervio alveolar inferior (13, 14), dentro de ellas se menciona el sexo (15) y la presencia de zonas edéntulas (16). De igual manera se incluyen inconvenientes al momento de la difusión de las moléculas de anestésico debido a limitaciones ocasionadas por elementos anatómicos como: fascias o a la presencia de variaciones en la disposición fisiológica del nervio como es el caso de una bifurcación (8). La afinidad del anestésico a los componentes proteicos y lipídicos de las membranas nerviosas, la actividad de vasodilatación intrínseca del anestésico, la presencia o ausencia de un vasoconstrictor y la vascularidad presente en el sitio de inyección son factores que pueden también influir en la eficacia de la técnica. (17).



Adicional se menciona que puede existir relación entre el efecto del anestésico y el grosor de la tabla ósea, aspecto importante a considerar en piezas ínfero-posteriores donde el aumento en grosor de la tabla es notable (10).

Ciertos factores se atribuyen al fracaso del bloqueo del nervio alveolar inferior, los cuales pueden ser clasificados en dos grandes grupos (2,6):

1. Factores atribuidos al operador:

Entre los cuales se mencionan un error en la ejecución de la técnica empleada y la elección del anestésico según el caso a tratar.

- Error en la ejecución de la técnica empleada.

Dependiente del conocimiento de la anatomía que el operador posea. Para un bloqueo exitoso del nervio alveolar inferior y en ausencia de algún factor limitante como los aquí mencionados, se debe depositar la solución anestésica cerca, encima o detrás de la espina de Spix. Al colocar fuera de éstas ubicaciones y ser ubicada muy superficial quedará depositada a nivel de la fosa pterigomandibular, sin producir un bloqueo del nervio objetivo. (6, 9, 12)

- Elección del anestésico a emplear

Lidocaína al 2% con vasoconstrictor es una de las sustancias más empleadas para el bloqueo del nervio alveolar inferior. Junto a esto se mencionan otras sustancias como prilocaína al 4%, mepivacaína al 3% o articaína al 4%. Diversos estudios se han realizado con la finalidad de poder determinar la eficacia anestésica de varias soluciones, dentro de ellos las más comparadas son articaína con lidocaína, y es así que algunos autores sustentan la hipótesis de que no existe diferencia significativa entre la anestesia producida por la lidocaína o por la articaína. Contrario a esto otros autores mencionan que el efecto de la articaína es superior que el de la lidocaína al ser empleada como técnica infiltrativa bucal, siendo ésta recomendada al momento de evidenciarse un fracaso del bloqueo para molares inferiores. (6,10)

Se incluyen también dentro de éste apartado factores como la desviación de la aguja al momento de la colocación del anestésico o la relación del bisel de la aguja y el éxito de la técnica empleada, sin demostrar ninguno de ellos aumento estadísticamente significativo de

anestesia pulpar (6). Otros factores que también se consideran importantes son una apertura bucal limitada en donde el nervio alveolar inferior que normalmente en su trayecto desciende, se presentará relajado y lejos de la pared medial de la rama mandibular, modificándose el punto objetivo y dando como resultado una anestesia inadecuada (12).

Se mencionan ciertos mecanismos denominados "hipotéticos", que pueden contribuir al fallo de la técnica de bloqueo del nervio alveolar inferior (7); dentro de los cuales se mencionan:

Variaciones en la anatomía mandibular: como la presencia de nervio milohioideo accesorio, nervio dentario inferior bifurcado, anastomosis nerviosa, inervaciones accesorias por presencia de foramen retromolar. (7,10)

Influencia del sistema vascular periférico debido a mediadores inflamatorios y al atrapamiento de iones por parte de la molécula de anestésico que impiden el paso en su forma base a través de la membrana celular con la subsecuente interrupción del bloqueo de los canales de sodio lo cual se traduce en un fallo de la técnica (10,12).

Alteración de nociceptores; mediante sinergismo entre prostaglandina E2, bradicinina e histidina; dando como resultado una resistencia de los nervios periféricos al accionar de los anestésicos locales. De igual manera se ha registrado la activación de receptores transitorios sensitivos de capsaisina vaniloide tipo I. (10, 14)

Reducción de la sensibilidad de blancos anestésicos, sobretudo en aquellos pacientes con dolor neuropático donde hay un incremento significativo de los canales de sodio resistentes (TTX-R). (6, 7)

Sensibilización central; por incremento de la excitabilidad de las fibras dolorosas a nivel del sistema nervioso central. Wallace y cols. indican que la inflamación cambia la actividad de los nervios sensoriales al producir un área de hiperestesia nerviosa a través de sustancias químicas que reducen el umbral sensorial. (6, 7)

Factores psicológicos debido a experiencias dolorosas previas en donde el umbral del dolor disminuye, en estos casos se recomienda la colocación de anestésico tópico con lo cual el paciente prevé menos dolor y tiende a colaborar de mejor manera al actuar de esta forma en la parte psicológica. (6)



Pacientes con adicción a drogas, en donde para su manejo es importante conocer la farmacología de la sustancia consumida, interacciones farmacológicas con anestésicos; alteraciones orgánicas que desarrollan, dentro de las cuales las más comunes son alteraciones cardiovasculares, del sistema nervioso central y alteraciones hepáticas; todo esto con la finalidad de poder elegir el manejo anestésico más apropiado para cada paciente (18, 19). Referente a anestésicos locales, estos poseen un gran metabolismo hepático, por lo cual en los pacientes tanto con intoxicación aguda como crónica deberán administrarse aquellos que sean menos tóxicos como levobupivacaína, ropivacaína o lidocaína (18). En los consumidores crónicos por acción de la droga se manifiesta una aceleración marcada del metabolismo, por lo que en este tipo de pacientes se debe incrementar la dosis de anestésico para lograr su efecto (20). Hasta la actualidad no existen estudios controlados que evalúen los efectos de los anestésicos con cada sustancia psicotrópica. (18, 19).

En ocasiones pese a tener presente todas estas consideraciones es inevitable el fallo del bloqueo nervioso, para lo cual son de gran utilidad las técnicas complementarias (10, 14, 17).

Técnicas y métodos Complementarios para el bloqueo del nervio alveolar Inferior

Repetir la técnica empleada

Por factores atribuidos al operador pueden darse variaciones en la técnica empleada que conducen a una modificación en la misma y por ende a una anestesia inadecuada, por lo cual se recomienda repetir la técnica inicial. (13).

Técnicas de Gow-Gates y Vazirani-Akinosi

La técnica de Gow Gates fue introducida en 1973 y puede ser empleada como técnica sola o complementaria del bloqueo del nervio alveolar inferior. Consiste en la colocación de la solución anestésica en la zona lateral a la porción anterior al cuello condilar, debido a la ubicación se logran anestesiar ramificaciones como dentario inferior, lingual, auriculotemporal, bucal y milohioideo (10). A diferencia de la técnica de

Vazirani- Akinosi la cual suele ser empleada en paciente con apertura bucal limitada, donde la realización de las demás técnicas resulta difícil llevar a cabo. En ésta última se logran anestesiar nervios como: dentario inferior, mentoniano, incisivo y milohioideo. (6,11, 14, 17)

Técnica Intraligamentosa

Puede ser empleada como técnica primaria o secundaria. Posee algunas limitaciones como la corta duración, pese a esto es recomendada como técnica suplementaria al fallo del bloqueo del nervio alveolar inferior. La técnica consiste en la colocación del anestésico a nivel mesio-vestibular, manteniendo el bisel en dirección a la raíz con el fin de lograr una mejor penetración (12, 13).

Técnica Intrapulpar

Su efecto es dependiente de la presión que se realiza al momento de aplicar la solución. Al ser colocada directamente sobre el tejido pulpar el paciente experimentará dolor con un rápido cese. Es de gran ayuda cuando los bloqueos convencionales fallan y para su realización se requiere la exposición previa del tejido pulpar (12).

Técnica Intraósea

Consiste en la perforación de la cortical ósea de los maxilares con una fresa redonda de carburo, para a través de dicha perforación introducir una aguja extracorta y colocar a este nivel la solución anestésica, actualmente contamos con sistemas como el Intraflow-Intravantage, X-tip, Stabident – Fairfax Dental, entre otros, todo ellos con diseños y aditamentos diferentes pero con un mismo objetivo, hacer que la técnica intraósea se convierta en una técnica sencilla y práctica para el operador y menos molesta para el paciente (12, 13).

Premedicación Oral

Suelen emplearse ciertos medicamentos con la finalidad de evitar la liberación de mediadores de la inflamación que a su vez provocarán la excitabilidad de nociceptores. Saha et al, demostraron que al prescribir 10mg de ketorolaco 1 hora antes del tratamiento, reduce significativamente el dolor e incrementa la eficacia anestésica debido a la disminución en la activación de nociceptores por reducción de los niveles de mediadores de la inflamación (21, 22, 23)



Incremento del bloqueo del nervio alveolar inferior superior al demostrado por el ketorolaco o el ibuprofeno muestra la prescripción oral de dexametasona en la eficacia del anestésico debido a que suprime la vasodilatación y con ello la migración y fagocitosis de polimorfonucleares dando como resultado la inhibición en la producción de prostaglandinas y leucotrienos por bloqueo de las vías de la lipooxigenasa y ciclooxigenasa. (24)

Como en todo tema, hay controversia, y mientras más estudios se realizan más contrariedades existen entre los diferentes autores, y es así que algunos apoyan la teoría de premedicar con el fin de aumentar el efecto anestésico, mientras otros investigadores no reportan beneficios importantes. (23, 24)

Técnicas no convencionales empleadas

Ketorolaco Intranasal

Se recomienda el empleo por esta vía debido a su rápida absorción y acción y a su nulo efecto a nivel gástrico o hepático. Se recomienda su uso solo o en combinación con óxido nitroso (25). Esta técnica es empleada de preferencia en aquellos pacientes que no pueden ingerir medicación oral o que requieren una analgesia mayor que la que los medicamentos orales otorgan (26).

Óxido Nitroso

Es la técnica anestésica por inhalación más empleada en Odontología, empleada en pacientes aprehensivos, que provee un efecto analgésico medio, por lo cual en un estudio realizado por Stanley y cols recomiendan que al lograr una anestesia del 50% es necesario la colocación de una técnica anestésica complementaria que suplemente el porcentaje restante (25, 27).

Otros métodos se mencionan con la finalidad de incrementar el éxito del bloqueo del nervio alveolar inferior como el aumento del volumen y concentración del anestésico y la adición de hialuronidasa, sin embargo, según estudios realizados ninguno ha demostrado significancia estadística en el incremento de la anestesia pulpar adicionando estos métodos. (6)

Conclusiones

Es necesario el conocimiento de la anatomía así como las diferentes técnicas disponibles para el bloqueo del nervio alveolar inferior y, aquellas que pueden ayudar a suplementar la alta tasa de fallo que se reporta. Considerar de igual manera factores resultantes del proceso inflamatorio tales como pH de la zona de lesión, presencia de citoquinas u otros mediadores químicos, o componentes propios del paciente o del operador, entre los cuales el principal causal es la ejecución de una mala técnica. Una vez realizado el depósito de la solución es importante esperar el tiempo indicado para que ejerza su efecto. Para finalizar se debe considerar el estado psicológico del paciente, así como la relación paciente-operador que pueden dar lugar a la disminución del umbral del dolor.

Bibliografía:

1. Chavarría Bolaños, D., Rodríguez Wong, L., & Pozos Guillén, A. de J. (2015). Comprendiendo y combatiendo el fracaso anestésico en odontología TT - Understanding and combatting anesthetic failures in dentistry. *Rev ADM*, 72(6), 290–298. Retrieved from <http://www.medigraphic.com/pdfs/adm/od-2015/od156d.pdf>
2. Hill, T. J. (1934). Pathology of the Dental Pulp. *The Journal of the American Dental Association* (1922), 21(5), 820–844. <https://doi.org/10.14219/JADA.ARCHIVE.1934.0132>
3. Gopikrishna, V., Pradeep, G., & Venkateshbabu, N. (2009). Assessment of pulp vitality: a review. *International Journal of Paediatric Dentistry*, 19, 3–15. <https://doi.org/10.1111/j.1365-263X.2008.00955.x>
4. AAE Consensus Conference Recommended Diagnostic Terminology. (2009), 35(12), 2009. <https://doi.org/10.1016/j.joen.2009.09.035>
5. Alfonso, U., & Sabio, X. (2016). Fracaso del bloqueo del nervio alveolar inferior en molares mandibulares con pulpitis irreversible aguda . Revisión bibliográfica . Fracaso del bloqueo del nervio alveolar inferior en molares mandibulares con pulpitis irreversible aguda ., (July). <https://doi.org/10.13140/RG.2.1.2381.9761>
6. Hargreaves K, Berman L, Vías de la Pulpa,



11° Ed, 96-99

7. Tsuchiya, H. (2016). International Journal of Clinical Anesthesiology Dental Anesthesia in the Presence of Inflammation: Pharmacological Mechanisms for the Reduced Efficacy of Local Anesthetics. *Int J Clin Anesthesiol*, 4(3). Retrieved from <https://www.jscimedcentral.com/Anesthesiology/anesthesiology-4-1059.pdf>
8. Shinagawa, A., Chin, V. K. L., Rabbani, S. R., & Campos, A. C. (2009). A Novel Approach to Intraoral Mandibular Nerve Anesthesia: Changing Reference Planes in the Gow-Gates Block Technique. *Journal of Oral and Maxillofacial Surgery*, 67(12), 2609–2616. <https://doi.org/10.1016/j.joms.2009.07.042>
9. Saha SG, Jain S, Dubey S, Kala S, Misuriya A, Kataria D (2016) Effect of Oral Premedication on the Efficacy of Inferior Alveolar Nerve Block in Patients with Symptomatic Irreversible Pulpitis: A Prospective, Double-Blind, Randomized Controlled Clinical Trial, *J Clin Diagn Res*. <https://doi: 10.7860/JCDR/2016/16873.7195>
10. Ahmad, Z. H., Ravikumar, H., Karale, R., Preethanath, R. S., & Sukumaran, A. (2014). Study of the anesthetic efficacy of inferior alveolar nerve block using articaine in irreversible pulpitis. *The Journal of Contemporary Dental Practice*, 15(1), 71–74. <https://doi.org/10.5005/JP-JOURNALS-10024-1190>
11. Madan G. Madan S. Madan A. (2002). Failure of inferior alveolar nerve block: Exploring the alternatives. *J Am Dent Assoc*. 133(7):843-6.
12. Saatchi, M., Shafiee, M., Khademi, A., & Memarzadeh, B. (2017). Anesthetic Efficacy of Gow-Gates Nerve Block, Inferior Alveolar Nerve Block, and Their Combination in Mandibular Molars with Symptomatic Irreversible Pulpitis: A Prospective, Randomized Clinical Trial. *Journal of Endodontics*. <https://doi.org/10.1016/j.joen.2017.10.008>
13. Rajvanshi H. Ernest S. Effendl H. (2016). Failure of inferior alveolar nerve block (ianb) and techniques to avoid it. *European J of Biomed and Pharmac Sciences* 3(9). 207-210
14. Giovannitti, J. A., Rosenberg, M. B., & Phero, J. C. (2013). Pharmacology of local anesthetics used in oral surgery. *Oral and Maxillofacial Surgery Clinics of North America*, 25(3), 453–65, vi. <https://doi.org/10.1016/j.coms.2013.03.003>
15. Sikka, A., & Jain, A. (2016). Sex Determination of Mandible : A Morphological and Morphometric Analysis, 3(7), 1869–1872.
16. Matveeva, N., Popovska, L., Evrosimovska, B., Chadikovska, E., & Nikolovska, J. (2017). Morphological alterations in the position of the mandibular foramen in dentate and edentate mandibles. *Anatomical Science International*. <https://doi.org/10.1007/s12565-017-0423-9>
17. Ay, S., Küçük, D., Gümüş, C., & Kara, M. I. (2011). Distribution and absorption of local anesthetics in inferior alveolar nerve block: Evaluation by magnetic resonance imaging. *Journal of Oral and Maxillofacial Surgery*, 69(11), 2722–2730. <https://doi.org/10.1016/j.joms.2011.02.087>
18. Rivera-Flores J y col. (2005) Manejo anestésico del paciente consumidor de drogas. *Revista Mexicana de Anestesiología*, 8(4), 217-232
19. Questel F, Kierzek G, Pham-Tourreau S, Pourriat J. (2009). Anestesia del paciente toxicómano. *EMC-Anestesia-Reanimación*, 35(2), 1-12
20. Vitón R. (2010). Drogadicción y anestesia. *Rev Cuba Anesthesiol Reanim*. 9(1)
21. Bidar, M., Mortazavi, S., Forghani, M., & Akhlaghi, S. (2017). Comparison of Effect of Oral Premedication with Ibuprofen or Dexamethasone on Anesthetic Efficacy of Inferior Alveolar Nerve Block in Patients with Irreversible Pulpitis: A Prospective, Randomized, Controlled, Double-blind Study. *The Bulletin of Tokyo Dental College*, 58(4), 231–236. <https://doi.org/10.2209/tdcpublication.2016-0050>
22. Spencer Fullmer DDS, B. C., Drum DDS, M. M., & Al Reader DDS John Nusstein DDS MS F Michael Beck DDS MA, A. M. (2014). the Effect of Preoperative Acetaminophen/Hydrocodone on the Efficacy of the Inferior Alveolar Nerve Block in Patients With Symptomatic Irreversible Pulpitis.
23. Yadav, M., Grewal, M. S., Grewal, S., & Deshwal, P. (2015). Comparison of preoperative oral ketorolac on anesthetic efficacy of inferior alveolar nerve block and buccal and lingual infiltration with articaine and lidocaine in



patients with irreversible pulpitis: A prospective, randomized, controlled, double-blind . Journal of Endodontics, 41(11), 1773–1777. <https://doi.org/10.1016/j.joen.2015.06.008>

24. Pulikkotil SJ, Nagendrababu V, Veettil SK, Jinatongthai P, Setzer FC. (2018) Effect of oral premedication on the anaesthetic efficacy of inferior alveolar nerve block in patients with irreversible pulpitis – A systematic review and network meta-analysis of randomized controlled trials. Intern Endod J. <https://doi:10.1111/iej.12912>

25. Stentz, D., Drum, M., Reader, A., Nusstein, J., Fowler, S., & Beck, M. (2018). Effect of a Combination of Intranasal Ketorolac and Nitrous Oxide on the Success of the Inferior Alveolar Nerve

Block in Patients with Symptomatic Irreversible Pulpitis: A Prospective, Randomized, Double-blind Study. Journal of Endodontics, 44(1), 9–13. <https://doi.org/10.1016/j.joen.2017.09.011>

26. Moodie, J. E., Brown, C. R., Bisley, E. J., Weber, H. U., & Bynum, L. (2008). The safety and analgesic efficacy of intranasal ketorolac in patients with postoperative pain. Anesthesia and Analgesia, 107(6), 2025–2031. <https://doi.org/10.1213/ane.0b013e318188b736>

27. Stanley, W., Drum, M., Nusstein, J., Reader, A., & Beck, M. (2012). Effect of nitrous oxide on the efficacy of the inferior alveolar nerve block in patients with symptomatic irreversible pulpitis. Journal of Endodontics, 38(5), 565–569. <https://doi.org/10.1016/j.joen.2012.02.010>



Prevalencia y características del canal incisivo mandibular en cbct.

Autores:

Carolina L. Muñoz Guartán

Bryan S. Olivo Aguilar

Dr. David M. Pineda Álvarez

Estudiante de Odontología. Universidad de Cuenca.

Dr. en Odontología. Especialista en Cirugía Oral y Maxilofacial.

Docente de la Facultad de Odontología de la Universidad de Cuenca.

Resumen

Objetivo: Determinar la prevalencia y características del canal incisivo mandibular mediante tomografía computarizada de haz cónico.

Metodología: Se realizó una investigación de tipo descriptiva de corte transversal. La muestra estuvo conformada por 93 tomografías de un centro radiológico particular de la ciudad de Cuenca en el período octubre 2016 – septiembre 2017. Las imágenes fueron analizadas utilizando el software i-Dixel 7.0.0.1, la información fue recolectada en formularios y se procesó con el programa SPSS V.23.

Resultados: La prevalencia del canal incisivo mandibular fue de 95,7% y se visualizó mayoritariamente en el sexo masculino (97,5%). En el 80,9% la posición es bilateral, cuando se presenta unilateral la prevalencia es mayor en

el lado izquierdo (12,4%). En ambos sexos es más frecuente el canal bilateral, sobre todo en mujeres (88%), las posiciones unilaterales, ya sea derecha o izquierda, predominan en los hombres (12,8% y 15,4%). Las dimensiones promedio del canal fueron: (derecho/izquierdo) longitud: $8,59\pm 3,40\text{mm}$ / $9,07\pm 3,30\text{mm}$, diámetro máximo vertical: $1,88\pm 0,59\text{mm}$ / $1,93\pm 0,54\text{mm}$ y diámetro máximo horizontal: $2,02\pm 0,54\text{mm}$ / $2,07\pm 0,53\text{mm}$).

Conclusiones: La prevalencia del canal incisivo mandibular es alta, con características morfológicas propias en nuestra población, por lo que es necesario su identificación y valoración mediante tomografía computarizada de haz cónico.

Palabras clave: PREVALENCIA, CANAL INCISIVO MANDIBULAR, TOMOGRAFÍA COMPUTARIZADA DE HAZ CÓNICO.



Abstract

Objetivo: To determine the prevalence and characteristics of the mandibular incisor canal using cone beam computed tomography.

Methodology: A descriptive and observational research was carried out. The sample consisted of 93 tomographies of the radiological center "Innova X-ray Facial Maxillus Facial" of the city of Cuenca in the period October 2016 - September 2017. The images were analyzed using the software i-Dixel 7.0.0.1, the information was collected in forms and was processed with the SPSS V.23 program.

Results: The prevalence of mandibular incisor channel was 95.7% and was visualized mainly in males (97.5%). In 80.9% the position is bilateral, when unilateral, the prevalence is higher on the left side (12.4%). In both sexes,

the bilateral channel is more frequent, especially in women (88%). Unilateral positions, either right or left, predominate in men (12.8% and 15.4%). The average channel dimensions were: (right/left) length: $8.59\pm 3.40\text{mm}$ / $9.07\pm 3.30\text{mm}$, maximum vertical diameter: $1.88\pm 0.59\text{mm}$ / $1.93\pm 0.54\text{mm}$ and maximum horizontal diameter: $2.02\pm 0.54\text{mm}$ / $2.07\pm 0.53\text{mm}$).

Conclusions: The prevalence of the mandibular incisor channel is high, with morphological characteristics in our population, which is why it is necessary to identify and assess it using cone beam computed tomography in each case in particular.

Keywords: PREVALENCE, MANDIBULAR INCISOR CANAL, CONIC BEAM COMPUTED TOMOGRAPHY.

Introducción

A través de la porción anterior de la mandíbula atraviesan importantes estructuras anatómicas, por lo que se le considera como un sitio de elevado riesgo quirúrgico. Esta zona aloja el canal incisivo mandibular (CIM), este canal intraóseo es la prolongación del canal mandibular mesial al foramen mental. El CIM fue descrito por primera vez por Oliver en 1928, quién describió el trayecto anatómico del nervio alveolar inferior, el mismo que da dos ramos terminales, el nervio mental que emerge por el foramen mental (FM); y el nervio incisivo, el cual se dirige hacia la zona anterior de la mandíbula, proporcionando inervación a los incisivos, caninos y los primeros premolares mandibulares; generalmente está rodeado por un canal óseo compacto que representa la continuación ósea medial del FM del canal mandibular, denominado canal incisivo mandibular (1-3).

La anatomía exacta y el contenido del canal incisivo mandibular para algunos autores siguen siendo controversiales, pudiéndose observar que en una gran cantidad de artículos y libros de contenido anatómico hasta el día de hoy no hay mención de su existencia. A pesar de esto, con el aumento del empleo de implantes dentales, la colocación de injertos, placas de osteosíntesis, la extracción de bloques mandibulares óseos y la realización

de mentoplastías, ha llamado la atención el incremento del malestar postoperatorio en cirugías que comprometen la zona anterior de la mandíbula, apareciendo el canal incisivo mandibular en los informes de complicaciones postquirúrgicas de estos pacientes. Como resultado, se ha considerado indispensable reconocer la presencia del canal incisivo mandibular como una estructura anatómica normal, por lo que es necesario evaluarla y conocer su localización exacta en cada paciente para evitar complicaciones. (1).

El estudio detallado del canal incisivo mandibular, tanto de su disposición normal y sus características morfológicas, puede determinar el éxito o fracaso de un tratamiento, por lo cual hoy en día la tomografía computarizada de haz cónico (CBTC) es la mejor herramienta. La CBTC se ha convertido en el Gold estándar para la evaluación de ciertas estructuras anatómicas, incluyendo al CIM; sobre la cual se han desarrollado numerosos estudios, desde su prevalencia, relación con otras estructuras hasta la descripción de su morfología; ha demostrado ventajas en las diferentes áreas odontológicas, que ha permitido un correcto diagnóstico y plan de tratamiento (4-6). Se han planteado varios estudios sobre la morfología del CIM mediante escáneres CBTC, entre ellos Pires y cols. en el 2012 determinaron la



presencia en un 83% de los casos (7). Otro estudio realizado por Lvovich S y cols. en el 2016 reportó la presencia del CIM en un 92,9 % (8). Por último, Kong N y cols. en el 2016 determinaron la presencia del CIM en un 100% de los casos (9).

Las lesiones del CIM se deben principalmente a la poca importancia que se le atribuye durante la realización de tratamientos invasivos. Se han reportado trastornos en la

sensibilidad ocasionado por traumatismos tras la colocación de implantes con carga inmediata en la región mandibular. La alteración en la estructura del paquete neurovascular del CIM durante procedimientos invasivos pueden ocasionar hematomas, edema, fracasos en la osteointegración de implantes, pérdida táctil (anestesia, parestesia o disestesia), sensaciones dolorosas, dificultad en el habla y deficiencia en el mantenimiento de la higiene (9,10).

Metodología

Se realizó una investigación de tipo descriptiva y observacional. La muestra estuvo conformada por 93 tomografías computarizadas de haz cónico tomadas en un centro radiológico particular de la ciudad de Cuenca desde el 1 de octubre de 2016 hasta el 30 de septiembre de 2017.

Se incluyeron tomografías de pacientes con edades entre 18 y 64 años. Se excluyeron aquellas tomografías que mostraron edentulismo total, distorsión, patologías en la región de interés o con información

incompleta. Se solicitó autorización al Director del centro radiológico para realizar la investigación en la institución. La información se obtuvo mediante la revisión de la base de datos del centro; las imágenes fueron analizadas utilizando el software i-Dixel 7.0.0.1.

Los datos se recolectaron en formularios y se procesaron con el programa SPSS V.23 mediante frecuencias, porcentajes y medidas de tendencia central, los cuales fueron representados en tablas.

Resultados

De acuerdo a las características demográficas, el 66,7% de los pacientes cuyas tomografías fueron analizadas tienen entre 40 y 64 años (66,7%), mientras que el 33,3% tiene entre 18 y 39 años, la edad promedio de la población es de $46,54 \pm 14,2$ años. En cuanto al sexo, predominan las mujeres con el 57%, los hombres representan el 43%.

Del total de tomografías, en 89 está presente el canal incisivo mandibular, lo que representa una prevalencia del 95,7%. La posición del canal tiene un predominio bilateral (80,9%), mientras que en el caso de ser unilateral se presenta con mayor frecuencia en el lado izquierdo de la mandíbula, con el 12,4%, al lado derecho se ubica en el 6,7% de los casos.

Tabla # 1. Distribución de 93 tomografías computarizadas de haz cónico según el sexo de los pacientes y la presencia del canal incisivo mandibular. Centro radiológico "Innova Radiografía Dento Maxilo Facial", Cuenca 2016-2017.

SEXO	CANAL INCISIVO MANDIBULAR				Total	
	Presente		No presente		Frecuencia (n)	Porcentaje (%)
	Frecuencia (n)	Porcentaje (%)	Frecuencia (n)	Porcentaje (%)		
Masculino	39	97,5%	1	2,5%	40	100,0%
Femenino	50	94,3%	3	5,7%	53	100,0%
Total	89	95,7%	4	4,3%	93	100,0%

Tabla 1. Fuente: Formulario de recolección de datos. Elaborado por los autores



De acuerdo a la tabla # 1, se evidencia un predominio del canal incisivo mandibular en el sexo masculino, representado con el 97,5%, versus el 94,3% encontrado en las mujeres.

Tabla # 2. Distribución de 89 tomografías computarizadas de haz cónico según el sexo de los pacientes y la posición del canal incisivo mandibular. Centro radiológico "Innova Radiografía Dento Maxilo Facial", Cuenca 2016-2017.

POSICIÓN DEL CANAL INCISIVO MANDIBULAR								
SEXO	Unilateral derecho		Unilateral izquierdo		Bilateral		Total	
	Frecuencia (%)	Porcentaje (%)	Frecuencia (n)	Porcentaje (%)	Frecuencia (n)	Porcentaje (%)	Frecuencia (n)	Porcentaje (%)
Masculino	5	12,8%	6	15,4%	28	71,8%	39	100,0%
Femenino	1	2,0%	5	10,0%	44	88,0%	50	100,0%
Total	6	6,7%	11	12,4%	72	80,9%	89	100,0%

Tabla 2. Fuente: Formulario de recolección de datos. Elaborado por los autores.

La tabla # 2 muestra que en ambos sexos el canal incisivo mandibular tiene una localización mayoritariamente bilateral, predominando en las mujeres (88%). No obstante, se puede observar que las posiciones unilaterales, ya sea derecha o izquierda, prevalecen en los hombres (12,8% y 15,4%).

Tabla # 3. Distribución de 89 tomografías computarizadas de haz cónico según las características morfológicas del canal incisivo mandibular. Centro radiológico "Innova Radiografía Dento Maxilo Facial", Cuenca 2016-2017.

CARACTERÍSTICAS MORFOLÓGICAS DEL CIM (mm)		Mínimo	Máximo	Media (X)	Desviación estándar (S)
LONGITUD	CIM Derecho	3,5	22,21	8,59	3,4
	CIM Izquierdo	3,19	17,28	9,07	3,3
DIÁMETRO VERTICAL MÁXIMO	CIM Derecho	0,4	3,8	1,88	0,59
	CIM Izquierdo	1,06	4,02	1,93	0,54
DIÁMETRO ANTEROPOSTERIOR MÁXIMO	CIM Derecho	0,63	3,2	2,02	0,54
	CIM Izquierdo	0,91	3,6	2,07	0,53

Tabla 3. Fuente: Formulario de recolección de datos. Elaborado por los autores.

En cuanto a la longitud del canal incisivo mandibular, la tabla # 3 muestra rangos entre 3,50 mm y 22 mm para el canal del lado derecho y entre 3,19 mm y 17,28 mm del lado izquierdo, sin embargo, se observa que en promedio el CIM del lado izquierdo es más largo, con un valor de $9,07 \pm 3,30$ mm. El diámetro vertical máximo tiene valores entre 0,40 mm y 3,80 mm para el canal del lado derecho y entre 1,06 mm y 4,02 mm del lado izquierdo, observándose que en promedio el CIM del lado izquierdo tiene un mayor diámetro vertical, con un valor de $1,93 \pm 0,54$ mm. Además, respecto al diámetro anteroposterior máximo, se muestran rangos entre 0,63 mm y 3,20 mm para el canal del lado derecho y entre 0,91 mm y 3,60 mm del lado izquierdo. Como el diámetro vertical, también se evidencia que en promedio el CIM del lado izquierdo tiene mayor diámetro anteroposterior, con valores de $2,07 \pm 0,53$ mm.



Tabla # 4. Distribución de 89 tomografías computarizadas de haz cónico según las características morfológicas del canal incisivo mandibular y la edad de los pacientes. Centro radiológico "Innova Radiografía Dento Maxilo Facial," Cuenca 2016-2017.

CARACTERÍSTICAS MORFOLÓGICAS DEL CIM (mm)	EDAD (Años)			
	18-39		40-64	
	Media (X)	Desviación estándar (S)	Media (X)	Desviación estándar (S)
Longitud CIM Derecho	8,76	3,69	8,52	3,30
Longitud CIM Izquierdo	9,59	3,53	8,83	3,19
Diámetro Vertical Máximo CIM Derecho	1,97	0,64	1,84	0,57
Diámetro Vertical Máximo CIM Izquierdo	1,96	0,49	1,92	0,56
Diámetro Anteroposterior Máximo CIM Derecho	1,98	0,51	2,03	0,56
Diámetro Anteroposterior Máximo CIM Izquierdo	2,10	0,43	2,05	0,57

Tabla 4. Fuente: Formulario de recolección de datos. Elaborado por los autores.

La tabla # 4 muestra las características morfológicas medidas en el canal incisivo mandibular de acuerdo a la edad de los pacientes, donde se observa que, los sujetos de menor edad muestran en promedio mayores dimensiones en el canal ($8,76 \pm 3,69$ mm; $9,59 \pm 3,53$ mm; $1,97 \pm 0,64$ mm; $1,96 \pm 0,49$ mm y $2,10 \pm 0,43$ mm), a excepción del diámetro anteroposterior máximo del canal del lado derecho, que resultó ser mayor en los sujetos más longevos ($2,03 \pm 0,56$ mm).

Tabla # 5. Distribución de 89 tomografías computarizadas de haz cónico según las características morfológicas del canal incisivo mandibular y el sexo de los pacientes, centro radiológico "Innova Radiografía Dento Maxilo Facial", Cuenca 2016-2017.

CARACTERÍSTICAS MORFOLÓGICAS DEL CIM (mm)	SEXO			
	Masculino		Femenino	
	Media (X)	Desviación estándar (S)	Media (X)	Desviación estándar (S)
Longitud CIM Derecho	8,72	2,82	8,50	3,80
Longitud CIM Izquierdo	8,69	3,66	9,37	2,96
Diámetro Vertical Máximo CIM Derecho	2,07	0,61	1,74	0,54
Diámetro Vertical Máximo CIM Izquierdo	2,02	0,52	1,87	0,54
Diámetro Anteroposterior Máximo CIM Derecho	2,03	0,52	2,01	0,56
Diámetro Anteroposterior Máximo CIM Izquierdo	1,97	0,58	2,15	0,47

Tabla 5. Fuente: Formulario de recolección de datos. Elaborado por los autores.

La tabla # 5 muestra las características morfológicas medidas en el canal incisivo mandibular de acuerdo al sexo de los pacientes, donde se observa que, al lado derecho, los hombres muestran en promedio mayores dimensiones en el canal ($8,72 \pm 2,82$ mm; $2,07 \pm 0,61$ mm; $2,03 \pm 0,52$ mm) Mientras que al lado izquierdo, únicamente a excepción del diámetro vertical máximo, las mujeres muestran en promedio mayores dimensiones ($9,37 \pm 2,96$ mm; $2,15 \pm 0,47$ mm).



Discusión

Del total de tomografías analizadas, en 89 se visualizó el canal incisivo mandibular, lo que representa una prevalencia del 95,7%. Resultados similares fueron encontrados en el año 2012 en Brasil, donde después de valorar 150 tomografías computarizadas de haz cónico se determinó una prevalencia del CIM del 90,3% (11). En el año 2013 en Grecia también se observó el canal incisivo mandibular en la gran mayoría de los casos, pudiéndose identificar en el 93% de sujetos (12). Asimismo, en un estudio en Bielorrusia en el año 2016, donde fueron valoradas 100 CBCT de pacientes de hospitales dentales ambulatorios, se visualizó el canal incisivo mandibular en el 92% (8), como en nuestro trabajo, el canal incisivo mandibular estuvo presente en un elevado número de pacientes.

En cuanto a la prevalencia del canal incisivo mandibular según el sexo del paciente, se evidenció un predominio en el sexo masculino, representado con el 97,5%, versus el 94,3% encontrado en las mujeres. Sin embargo, en un estudio realizado en Brasil en el año 2014, donde se analizaron 150 pacientes utilizando tomografías computarizadas de haz cónico, se demostró que la presencia del canal incisivo mandibular es independiente del sexo del sujeto ($p=0,41$) (13).

En lo referente a la posición del canal incisivo mandibular de acuerdo a la lateralidad, se evidenció un predominio bilateral, mientras que en el caso de ser unilateral se presentan con mayor frecuencia en el lado izquierdo de la mandíbula. Resultados similares fueron publicados en el año 2015 por un estudio realizado en la India, donde se estudiaron un total de 120 escaneos y el canal fue identificable bilateralmente en 48,33% y unilateralmente en 23,33% de los sujetos (14). De igual manera en Turquía en el año 2015, al analizar 90 tomografías se encontró en mayor frecuencia el conducto bilateral, observado en el 50%, 59% y 52% de los casos por tres observadores, respectivamente (15).

Al medir la longitud del canal incisivo mandibular, se encontraron rangos entre 3,50 mm y 22 mm para el canal del lado derecho y entre 3,19 mm y 17,28 mm del lado izquierdo, sin embargo, se observó que en promedio el CIM del lado izquierdo es más largo, con valores de $9,07 \pm$

$3,30$ mm, mientras que al lado derecho tienen $8,59 \pm 3,40$ mm. En Brasil en el año 2013, al analizar 352 CBCT se encontraron longitudes del canal incisivo mandibular similares a las reportadas en nuestro trabajo, con medidas de $9,11 \pm 3,00$ mm (16). Otro estudio brasileño, publicado en el año 2015, corrobora nuestros resultados, en donde los autores también destacan la mayor longitud del canal izquierdo: $9,84 \pm 3,82$ mm, frente a $9,64 \pm 3,97$ mm observado en el canal derecho (4).

Al medir la dimensión máxima del diámetro vertical del canal incisivo mandibular, se obtuvieron rangos entre 0,40 mm y 3,80 mm para el canal del lado derecho y entre 1,06 mm y 4,02 mm del lado izquierdo. El diámetro anteroposterior máximo mostró rangos entre 0,63 mm y 3,20 mm en el lado derecho y entre 0,91 mm y 3,60 mm del lado izquierdo. En promedio, el CIM del lado izquierdo mostró mayor diámetro, ya sea vertical ($1,93 \pm 0,54$ mm) o anteroposterior ($2,07 \pm 0,53$ mm). Un artículo publicado en el año 2010 en Estados Unidos expone que el diámetro vertical máximo del CIM en promedio posee medidas de $4,7 \pm 1,1$ mm y el diámetro anteroposterior máximo de $3,7 \pm 0,7$ mm, cifras superiores a las encontradas en los pacientes analizados en nuestro trabajo, donde las dimensiones de ambos diámetros son menores (17).

De acuerdo a la edad de los pacientes, se observó que los sujetos de menor edad (18-39 años) muestran en promedio mayores dimensiones en el canal incisivo mandibular, a excepción únicamente del diámetro anteroposterior máximo del canal del lado derecho, que es mayor en pacientes de 40-64 años. No se encontraron estudios que valoren el CIM según la edad del paciente utilizando tomografía computarizada de haz cónico, sin embargo, en Chile en el año 2017, con el empleo de la radiografía panorámica, también se demostró que la longitud del CIM disminuye en los grupos de mayor edad y es mayor en los pacientes jóvenes, encontrando en promedio medidas significativamente más grandes en hombres y mujeres de 18-30 años de edad (6,9 mm y 7,1 mm) en comparación con los pacientes de 51-100 años (5,7 mm y 5,6 mm) (2). Esta disminución de las medidas del canal a través de los años puede atribuirse a la degeneración ósea que comúnmente



se produce en las personas longevas y que comienza en la quinta década de la vida.

Finalmente, al relacionar las características morfológicas medidas en el CIM con el sexo de los pacientes, se determinó que al lado derecho, los hombres muestran en promedio mayores dimensiones en el canal. Mientras que, al lado izquierdo, únicamente a excepción del diámetro vertical máximo, las mujeres muestran en promedio mayores dimensiones. En un estudio

realizado en el año 2016 en Portugal, donde fueron analizadas 42 tomografías, también el canal del lado derecho mostró en los hombres un mayor diámetro anteroposterior máximo ($1,73 \pm 0,40$ mm), sin embargo, el diámetro vertical máximo derecho fue mayor en las mujeres ($1,86 \pm 0,39$ mm). Por el contrario, en el lado izquierdo ambos diámetros fueron superiores en los hombres ($1,87 \pm 0,51$ y $1,95 \pm 0,4$ mm), refutando en parte los resultados de nuestro trabajo (18).

Conclusiones

La prevalencia del canal incisivo mandibular es alta (95,7%), similar a la reportada en los estudios revisados. Se visualizó mayoritariamente en el sexo masculino (97,5%). La posición del CIM tiene un predominio bilateral (80,9%), mientras que en el caso de ser unilateral se presenta con mayor frecuencia en el lado izquierdo de la mandíbula (12,4%). Asimismo, en ambos sexos es más frecuente el canal bilateral, sobre todo en las mujeres (88%); mientras que, las posiciones unilaterales, ya sea derecha o izquierda, prevalecen en los hombres (12,8% y 15,4%). En general el canal del lado izquierdo presenta mayores dimensiones que el derecho (longitud: $9,07 \pm 3,30$ mm, diámetro

vertical máximo: $1,93 \pm 0,54$ mm y diámetro anteroposterior máximo: $2,07 \pm 0,53$ mm). Por último, se evidenció que las personas de menor edad muestran mayores dimensiones en el canal incisivo mandibular, mientras que, de acuerdo al sexo, el conducto derecho es más grande en los hombres y el izquierdo en las mujeres. El canal incisivo mandibular tiene características morfológicas propias en nuestra población, lo que demanda una evaluación completa en cada paciente en particular.

La financiación de la investigación estuvo a cargo de los autores. Declaramos que no existe ningún conflicto de intereses.

Referencias bibliográficas

1. Beltrán V, Cantín M, Fuentes R, Engelke W. Presencia Bilateral del Canal Incisivo de la Mandíbula: Una Estructura Anatómica con Relevancia Clínica. *Int. J. Morphol.* [Internet]. 2011 Jun [citado 02 Nov 2017]; 29(2): 543-549. Disponible en: http://www.scielo.cl/scielo.php?script=sci_arttext&pid=S0717-95022011000200040&lng=es
2. Fuentes R, Arias A, Bucchi C, Saravia D, Dias F. Prevalence and morphometric characteristics of the mandibular incisive canal through panoramic radiographs in a Chilean population. *Int. J. Morphol.*, 2017; 35(3):931-937. [Internet]. 2017 [citado 18 Dec 2017]; Disponible en: <http://www.scielo.cl/pdf/ijmorphol/v35n3/art22.pdf>
3. Juodzbalys G, Wang H, Sabalys G. Anatomy of Mandibular Vital Structures. Part I: Mandibular Canal and Inferior Alveolar Neurovascular Bundle in relation with Dental Implantology. *J Oral Maxillofac.* 2010; 1(1):e2. [Internet]. 2010 [citado 24 Nov 2017]; Disponible en: <http://www.ejomr.org/JOMR/archives/2010/1/e2/e2ht.pdf>
4. Pereira P, Tavares E, Oliveira M. The mandibular incisive canal and its anatomical relationships: A cone beam computed tomography study. *Med Oral Patol Oral Cir Bucal.* 2015; 1;20 (6):e723-8.
5. Makris N, Stamatakis H, Syriopoulos K, Tsiklakis K, Van Der Stelt P. Evaluation of the visibility and the course of the mandibular incisive canal and the lingual foramen using



cone beam computed tomography. Clin Oral Implants Res 2010;21:766–771. [Internet]. 2010 [citado 11 Nov 2017] ; Disponible en: <https://www.ncbi.nlm.nih.gov/pubmed/20412092>.

6. Abella F, Morales K, Garrido I, Pascual J, Duran F, Roig M. Endodontic applications of cone beam computed tomography: case series and literature review. Giornale Italiano di Endodonzia. 2015: 29, 38–50. [Internet]. 2015 [citado 21 Nov 2017] ; Disponible en: <https://www.sciencedirect.com/science/article/pii/S1121417115000175>.

7. Pires C, Bissada N, Becker J, Kanawati A, and Landers M. Mandibular Incisive Canal: Cone Beam Computed Tomography. Clinical Implant Dentistry and Related Research. 2012. 14: 67– 73.

8. Lvovich S, Victorovna N, Michailovna Y, Savrasova N. Study of the mandibular incisive canal anatomy using cone beam computed tomography. Surgical and Radiologic Anatomy. 2017 .39:6, pages 647-655.

9. Kong N, Hui M, Miao F, Yuan H ,Chen N. Mandibular incisive canal in Han Chinese using cone beam computed tomography. International Journal of Oral and Maxillofacial Surgery. 2016;45: 9.

10. Abarca M, van Steenberghe D, Malevez C, de Ridder J, Jacobs R. Neurosensory disturbances after immediate loading of implants in the anterior mandible: an initial questionnaire approach followed by a psychophysical assessment. Clin Oral Investig. 2006;10:269–77.

11. Shimura E. Evaluation of the mandibular incisive canal obtained by panoramic radiography and cone-beam computed tomography. [Internet]. 2012 [citado 09 Feb 2018] ; Disponible en: <http://www.teses.usp.br/teses/disponiveis/23/23139/tde-14012013-160352/pt-br.php>

12. Apostolakis D, Brown J. The dimensions of the mandibular incisive canal and its spatial relationship to various anatomical landmarks of the mandible: a study using cone beam computed tomography. Int J Oral Maxillofac Implants. 2013;28:117–24.

13. Raitz R, Shimura E, Chilvarquer I, Fenyó M. Assessment of the Mandibular Incisive Canal by Panoramic Radiograph and Cone-Beam

Computed Tomography. International Journal of Dentistry, vol. 2014, 2014. [Internet]. 2014 [citado 04 Dec 2017] ; Disponible en: <https://www.hindawi.com/journals/ijid/2014/187085/abs/>

14. Ramesh A, Rijesh K, Sharma A, Prakash R, Kumar A, Karthik. The prevalence of mandibular incisive nerve canal and to evaluate its average location and dimension in Indian population. J Pharm Bioallied Sci. 2015 Aug; 7(Suppl 2): S594–S596. [Internet]. 2015 [citado 20 Feb 2018] ; Disponible en: <https://www.ncbi.nlm.nih.gov/pmc/articles/PMC4606667/>

15. Orkun A, Avcu N, Uysal S, Yamalik N. Presence, Location and Course of Mandibular Incisive Canal and Inter-Examiner Variation: A Spiral CT Scan Study. CLINICAL DENTISTRY AND RESEARCH 2015; 39(2): 56-68. [Internet]. 2015 [citado 22 Feb 2018] ; Disponible en: <http://www.dishekdergi.hacettepe.edu.tr/htdergi/makaleler/20152.sayi02.pdf>

16. Rosa M, Sotto B, Machado V, Francischone C. Retrospective study of the anterior loop of the inferior alveolar nerve and the incisive canal using cone beam computed tomography. Int J Oral Maxillofac Implants. 2013 Mar-Apr;28(2):388-92. [Internet]. 2013 [citado 22 Feb 2018] ; Disponible en: https://www.ncbi.nlm.nih.gov/pubmed?db=PubMed&cmd=Retrieve&list_uids=23527339

17. Gintaras J, Hom-Lay W, Gintautas S. Anatomy of Mandibular Vital Structures. Part II: Mandibular Incisive Canal, Mental Foramen and Associated Neurovascular Bundles in Relation with Dental Implantology. J Oral Maxillofac Res. 2010 Jan-Mar; 1(1): e3. [Internet]. 2010 [citado 25 Feb 2018] ; Disponible en: <https://www.ncbi.nlm.nih.gov/pmc/articles/PMC3886037/>

18. Cardoso J. Avaliação tridimensional da anatomia e relações anatómicas do canal incisivo mandibular. [Internet]. 2016 [citado 25 Feb 2018] ; Disponible en: <https://repositorio.ucp.pt/bitstream/10400.14/22215/1/Disserta%C3%A7%C3%A3o%20Joana%20Mendes.pdf>



Desmitificando la evidencia científica, hacia su aplicación clínica.

Autores:

- 1. Dr. Manuel Estuardo Bravo.**
- 2. Dr. Cristian Abad Coronel. MSc, PhD.**
- 3. Od. Esp. Giuseppe Reyes.**

En los últimos años con el advenimiento de la era digital la evidencia científica en las áreas de la salud ha logrado tener connotaciones especiales fundamentalmente por la generación de nuevo conocimiento e investigaciones actuales. La Odontología no ha sido la excepción, lo cual indirectamente ha creado una brecha entre la transferencia de los resultados alcanzados o publicados, y su aplicación clínica o práctica.

Es importante orientar al Clínico para su actualización constante mediante el auto aprendizaje a través de la Odontología Basada en Evidencia (OBE) que, con miras a generar el mejor servicio a los pacientes, pretende siempre disponer de la mayor cantidad de conocimiento actualizado en base a la evidencia científica, la experticia adquirida, las necesidades y preferencias del paciente, así como la consideración de su estado sistémico. En resumen, este artículo pretende guiar a los profesionales de la odontología para responder adecuadamente las interrogantes que a diario enfrentamos en nuestra práctica profesional, además de valorar y analizar críticamente la evidencia encontrada, para su posterior aplicación clínica.

Palabras Clave: OBE, guías de práctica clínica.

La toma de decisiones clínicas enfocadas o sustentadas en evidencia científica en beneficio de nuestros pacientes se debería basar en el uso de la mayor información posible que esté disponible al alcance del profesional de la odontología que, en los últimos años ha alcanzado su máximo potencial con la aparición de un sin número de base de datos digitales que nos permite encontrar gran cantidad de información que debe ser filtrada para poder ser utilizada de mejor manera (1).

Actualmente, entre las bases de datos de mayor importancia se mencionan: MEDLINE (www.pubmed.org), LILACS (Latino American and Caribbean literature in Health sciences, <http://lilacs.bvsalud.org/>), Sci-ELO (Scientific Electronic Library Online, www.scielo.br) y Portal Capes (www.periodicos.capes.gov.br) (2-5).

Principios de la Odontología Basada en Evidencia

La práctica clínica aplicada en base a la evidencia científica no es nueva. Su origen data desde 1980 en la Universidad de McMaster en Ontario Canadá. Allí crearon y publicaron



trabajos investigativos sobre utilización y análisis de la literatura médica. Se debe mencionar que el término Medicina Basada en la Evidencia fue utilizado por primera vez por el Profesor Guyatt a inicios de 1991, adquiriendo notoriedad a partir de un artículo en JAMA (Journal of the American Medical Association), una de las revistas científicas de mayor renombre en Medicina, con la publicación "The Rational Clinical Examination", en la que un grupo de internistas con formación en epidemiología clínica, vinculado con la misma Universidad se conformaron en el Grupo de Trabajo de Medicina Basada en la Evidencia (Evidence Based Medicine Working Group (EBMWG)), liderados por el Dr. David Sackett, y que se autodenominaron seguidores de la "Médecine d'observation" (del francés Pierre Charles Alexander Louis, siglo XIX). Este grupo declaró al mundo científico que la MBE significaba un vuelco de los paradigmas, tanto en la práctica médica como en la formación de los profesionales de la Salud (6). No obstante, tuvieron que pasar 5 años para que en 1996 sea adaptado en lengua hispana por Llanos y colaboradores.

En Odontología fue en 1995 que apareció la OBE (Odontología Basada en Evidencia) en el British Dental Journal en donde los Drs Derek Richards, y Lawrence A, con la publicación Evidence Based Dentistry (EBD) esgrimieron razones fundamentales para la toma de decisiones clínicas utilizando investigaciones sistemáticas (7).

Por otro lado, en el año de 1997 el Dr Sheldon Peck catedrático de la Universidad de Harvard, publicó un editorial en la connotada Revista Angle Journal Orthodontics titulado "Philosophy and evidence based orthodontics", expresando que los procedimientos clínicos deben siempre estar encausados bajo un razonamiento respaldado por evidencia (8).

Toma de decisiones clínicas bajo sustento científico

Los odontólogos en la práctica profesional diaria se enfrentan con un sinnúmero de decisiones clínicas sobre el tratamiento más idóneo o la estrategia diagnóstica más adecuada para el paciente. La gran mayoría de las decisiones implican la utilización de ciertas técnicas o biomateriales en procedimientos comúnmente invasivos o irreversibles. Estas intervenciones en

sumayoría están influenciadas por conocimientos adquiridos a lo largo de la formación académica y a menudo sólo validados por la experiencia éxito-fracaso individual; o en el mejor de los casos la consulta a un colega próximo o a un experto en la materia con mayor número de años de experiencia o mediante charlas clínicas ofertadas por casas comerciales sin mayor rigor académico y sesgadas a objetivos de marketing (1,9). Estos son métodos fáciles rápidos y hasta económicos, practicados por una gran mayoría de odontólogos, pero muy pocos adecuados a la hora de resolver los problemas clínicos.

Los pacientes actualmente tienen mayor acceso a la información de salud y sobre los diferentes procedimientos odontológicos que se pueden realizar por lo que se ven influenciados por publicaciones muchas de las veces sin ningún respaldo científico(10), por lo que se hace cada vez más imperioso guiar las consultas clínicas bajo la lupa de la evidencia respaldada en investigaciones publicadas en revistas de alta calidad científica. Hay que considerar además el aumento de las denuncias por mala praxis respaldadas por el nuevo Código Orgánico de Salud del Ecuador vigente (11,12).). Estos antecedentes nos llevan a implementar de manera obligatoria actuaciones clínicas basadas en la evidencia, para poder responder satisfactoriamente a la mayoría de preguntas que nos formulan los pacientes que llegan a atención sanitaria, asistidos o asesorados por los diferentes fuentes de internet (13).

La necesidad de la OBE.

La toma de decisiones clínicas siempre debe estar sometida a un complejo proceso de filtros de razonamiento, basada en una adecuada evidencia científica, y que según algunos evaluadores de los modelos académicos imperantes consideran que los programas tradicionales de formación continua ofertadas en el medio no ofrecen el nivel de prestaciones suficiente para un correcto proceso de actualización de conocimientos, siendo en la gran mayoría de estos solamente soportados por "opinión de expertos", mucha de las veces con poca base científica. Es por eso que la práctica de la OBE, cultivada tanto a nivel de formación de pregrado como de postgrado, generaría un enfoque específico y con mayores posibilidades de ser utilizado a lo largo de la vida profesional, teniendo en cuenta siempre las necesidades del paciente, junto con la mejor actitud clínica del profesional, incluyendo la



mejor evidencia científica que esté al alcance de este (14).

Bajo la visión académica, dentro de los procesos de enseñanza y aprendizaje, el esfuerzo de los estudiantes de las diferentes Carreras de Odontología en el país ha apuntado sobre todo en los últimos años, a cumplir los requisitos clínicos, que generalmente son mecanizados (por ejemplo el número de endodoncias unirradiculares o multirradiculares, número de restauraciones directas o indirectas, número de prótesis parciales o totales, número de exodoncias) (15–17) y con ello se considera que el estudiante está ya facultado para tratar al paciente en la práctica odontológica. Generalmente en la vida universitaria haciendo un análisis de la formación profesionalizante del estudiante, su bagaje tiene como objetivo resolver los problemas clínicos haciendo uso de una “limitada” experticia, y del conocimiento que se acumula a lo largo de su formación, o bien solicitando la ayuda del profesor del área clínica respectiva. Con cierta frecuencia se relega la toma de decisiones y el plan de tratamiento en la guía de su profesor-tutor de prácticas, haciéndose esto repetitivo a un esquema basado en la autoridad docente, que le resulta fácil y cómoda pero que no lo faculta para su futuro profesional, más aun podemos resaltar que la experiencia u opinión de un experto se encuentra en el nivel más bajo de evidencia científica (18).

Lamentablemente y de manera desafortunada, es aquí donde finaliza el proceso de educación para muchos profesionales por lo que se hace imperioso ya en los sílabos de las diferentes materias clínicas la incorporación de las Guías de Práctica Clínica (GPC) apoyadas y siempre actualizadas en el modelo científico cuya base es la OBE. Actualmente existe un incremento vertiginoso de las publicaciones en el área de la Odontología en diferentes espacios especialmente en medios digitales, pero que desgraciadamente en una gran mayoría de ellas se realizan para el enriquecimiento profesional o comercial, lo que compromete seriamente la calidad de lo publicado debido al incumplimiento de las normas de indexación de las mismas.

Por todo lo expuesto se justifica la introducción y desarrollo de la OBE que dentro de sus condicionantes de conocimiento no está exenta de errores dentro del proceso de inducción al aprendizaje pero que al final es una ayuda objetiva para mejorar la atención de los pacientes.

Motivos de la OBE

- Evolución continua de nuevas técnicas y evidencia.
- Aumento de publicaciones científicas para el enriquecimiento profesional del clínico.
- Actualización de los conocimientos adquiridos y rendimiento dentro de la clínica que se caducan con el tiempo.
- Dificultad en obtener las evidencias actuales en tiempo real.
- Programas de formación continua tradicionales no manejados con rigor académico.
- Falencias en la incorporación del conocimiento actualizado que deteriora sensiblemente la práctica profesional.
- Subutilización de terapias efectivas y uso de procedimientos riesgosos y desactualizados.
- Preocupación por parte del clínico por el aumento del costo de los servicios.
- Inclusión del paciente-usuario-cliente en la planificación del tratamiento porque trae consigo información asistida por plataformas digitales.
- La OBE estimula a mantener actualizado al equipo profesional.

Ventajas de la OBE

- Integra la experticia del clínico articulada a una mejor evidencia disponible.
- Estimula el uso de evidencia investigativa desarrollando en el odontólogo el conocimiento autodidacta con criterio.
- Facilita el uso de la evidencia (no jerárquica) en la toma de decisiones clínicas.
- Permite monitorizar el rendimiento clínico aplicado.
- Toma en cuenta las preferencias del paciente informado cuando su criterio es valedero.
- Utiliza TICs más efectivas.
- Transforma los problemas clínicos a manera de preguntas.
- Critica la validez y la metodología de la evidencia.

Desventajas de la OBE

- Desvaloriza la experiencia clínica y el arte de la Odontología.
- Confronta a la autoridad profesional y su curva de experiencia adquirida con los años.
- Requiere una curva de aprendizaje y medios



- para realizar las búsquedas científicas.
- Bases de Datos efectivas pero insuficientes (no indexadas).
- Esfuerzo personal y tiempo.
- La literatura no siempre puede tener la respuesta para los problemas clínicos.
- Aumento de sesgo de caer en el fundamentalismo metodológico dejando de lado lo práctico.
- Pérdida de espacio entre decisiones costo-efectivas y decisiones basadas en la evidencia.

Los siete pasos de la OBE

La respuesta fácil a la búsqueda del conocimiento basado en evidencia se resume en unos sencillos pasos que fueron enunciados en el 2010 por investigadores de la Arizona State University College of Nursing and Health Innovation's Center for the Advancement of Evidence-Based Practice y que permite manejar la información que queremos lograr aproximándonos al conocimiento actual con el objetivo de implementar de manera constante la práctica basada en evidencia (19).

Primer paso: Cultivar un espíritu inquisitivo.

Segundo paso: Realizar las preguntas clínicas en formato PICO.

Tercer paso: Buscar la mejor evidencia.

Cuarto paso: Evaluar críticamente la evidencia.

Quinto paso: Integrar la evidencia articulando la experticia clínica las preferencias y los valores del paciente.

Sexto paso: Evaluar todos los resultados de las decisiones.

Séptimo paso: Difundir los resultados de la Odontología Basada en Evidencia.

Paso 1: Cultivar un espíritu inquisitivo. El clínico no debería contentarse con esperar a obtener conocimiento a través de las formas clásicas o tradicionales, en la época actual debe generar autoconocimiento pero para ello debe transformar su pensamiento conductivo en deductivo inquisidor, que le permita siempre estar formulando interrogantes respecto a que si su práctica diaria esta siendo llevada con los procedimientos más actuales basados en la comprobación científica, lo que dará el impulso o punto de partida para realizar los siguientes pasos dentro de este proceso sistemático de

construcción de conocimiento(19).

Adicionalmente, y de manera importante se debe mencionar que el construir un espíritu inquisitivo se traduce en poner en tela de duda toda la información que llega a nuestras manos o que adquirimos mediante la lectura y que no está científica y metodológicamente justificada, "la verdad de hoy, puede ser la mentira del mañana".

Paso 2: Transformar los problemas clínicos en preguntas correctamente formuladas con el formato P.I.C.O.

El formular de manera concisa y centrada una pregunta con enfoque hacia el problema clínico es el primer paso fundamental en la realización de la Odontología Basada en la Evidencia, cuyo valor real es delimitar el tema a buscar posteriormente, con base en el correcto diagnóstico del paciente. Una pregunta clara con enfoque clínico tiene que ser pertinente y contestable y debe resumir claramente los cuatro elementos clave de PICO:

P= Paciente (problema o población) que va a ser intervenido

I= Intervención que se pretende efectuar (tratamiento, prevención)

C= Comparación.

O= Outcomes-Resultados.

1.- Paciente: El primer paso de la pregunta PICO es identificar el problema (diagnóstico). Para ello es de gran ayuda considerar lo siguiente: ¿Cómo describirías los problemas similares a los de tu paciente?; ¿Cómo describirías tu paciente a un colega?; ¿Cuáles son las características más importantes de este paciente? (Problema primordial, principal preocupación del paciente; enfermedad o estatus de salud; edad, raza, sexo, alimentación; ¿son estas características las que utilizaría para buscar la evidencia?). Este apartado puede ser más detallado si los resultados se ven influenciados por la información encontrada. (1,19).

2.- Intervención: este paso se encuentra representado por el tratamiento que sería el más efectivo, o el recomendado, o del que hayamos escuchado o leído en un congreso o curso de actualización, y que no posea validez científica comprobable (1,19).

3.- Comparación: El tercer paso será determinar la principal alternativa para un tratamiento idóneo, para asegurar una búsqueda efectiva debemos preguntarnos: ¿Cuál es la principal



alternativa a comparar con la intervención?; estamos intentando decidir entre dos tratamientos o protocolos clínicos a emplear. Sin embargo, no toda pregunta clínica tiene por qué tener una comparación específica. (1,19).

4.- Resultados: El cuarto paso consistirá en evaluar los resultados que queremos obtener. Para ello es útil hacernos las siguientes preguntas: ¿Qué podemos esperar lograr, medir, mejorar o afectar?; ¿qué intentamos hacer para el paciente: aliviar o eliminar los síntomas; reducir el número de reacciones adversas; mejorar la función?; reducir el tiempo de tratamiento, etc.(1,19).

Una correcta pregunta clínica con el formato PICO, puede quedar establecida de la siguiente manera: “En un paciente dólido facial CII div 1 en donde se planteó un tratamiento con extracciones de premolares superiores, ¿es mejor anclar absolutamente o utilizar un anclaje leve, para el correcto cierre de espacios?”

Paso 3: Buscar la mejor evidencia posible

Cuando usamos el formato PICO rápidamente identificamos palabras clave,

de Pubmed se insertan todas las palabras claves indexadas que se usan para publicar en este buscador. De estos árboles de búsqueda obtenemos artículos que tienen la metodología indicada para responder una pregunta de intervención.

Dichas metodologías pueden corresponder a una revisión sistemática, metaanálisis, pruebas clínicas controladas aleatorizadas, estudios de cohorte, entre otros, que son tipos de estudios que conforman la pirámide de evidencia científica(21). Debemos procurar como mínimo obtener 20 artículos relevantes, en la medida de lo posible de los últimos años de publicación que generalmente deben estar publicadas en las revistas de mayor impacto evaluadas en el Ranking Scimago/Scopus(22). Foto1

Paso 4: Evaluar críticamente la evidencia.

Luego de haber encontrado los artículos apropiados, el siguiente paso de la OBE es el análisis de la información. Este análisis se va centrar en responder dos preguntas específicas: 1.- ¿Tienen validez los resultados de los estudios?: como ya mencionamos en el

Title	Type	SJR	H index	Total Docs. (2017)	Total Docs. (3years)	Total Refs.	Total Cites (3years)	Citable Docs. (3years)	Cites / Doc. (2years)	Ref. / Doc.
1 Korean Journal of Orthodontics	journal	1.345	13	48	131	1137	208	122	1.53	23.69
2 Orthodontics and Craniofacial Research	journal	1.318	48	68	107	1839	232	104	2.12	27.04
3 American Journal of Orthodontics and Dentofacial Orthopedics	journal	1.289	100	349	991	6418	1187	626	1.54	18.39

Foto 1

frases o párrafos que combinados nos van permitir, a través de los motores de búsqueda científicos (Pubmed, Cochrane, Scielo) determinar la mejor elección de la literatura a recopilar como parte de la información. Por ejemplo, en el apartado MeSH (Medical Subjects Headings) (20)

apartado anterior, se debe plantear la siguiente inquietud: El diseño de las investigaciones es el correcto para responder la pregunta, y si los métodos, particularmente aquellos referidos al análisis estadístico son los adecuados. Por citar un ejemplo, la potencia del estudio; la cual guarda relación directa con la cantidad de muestra para hallar diferencias clínicas y



estadísticamente significativas, y decidir así, su aplicación en los pacientes. Del mismo modo podremos resolver la siguiente pregunta, 2.- ¿Será relevante la información para la atención en mis pacientes?: Esta pregunta se refiere a que, si los resultados del estudio encontrado pueden ser extrapolados a una situación clínica con nuestros propios pacientes, es decir, si la muestra del estudio es similar a nuestros pacientes, si el costo beneficio del tratamiento puede ser aplicado en nuestras clínicas y de manera importante, considerar la fiabilidad del estudio(1,19). Es por eso, que debemos analizar de manera crítica los resultados de las investigaciones, para lograr aquello es indispensable un manejo básico de métodos clínicos de investigación y desde ese punto el odontólogo debe buscar ayuda en el modelo científico actual, guiados en base a la pirámide jerárquica de la evidencia científica(21). Foto 2.




Foto 2

Paso 5: Integrar la evidencia articulando la experticia clínica las preferencias y los valores del paciente.

Consiste en incorporar toda la información encontrada en la toma de decisiones clínicas. La evidencia investigada por si sola no es justificación suficiente para realizar un cambio en la práctica privada. Por ello, la experiencia clínica más los otros valores conjugados como: la evaluación del paciente, la base de datos que proporciona el laboratorio y las preferencias del paciente son importantes componentes de la OBE. No hay una fórmula mágica para resolver los problemas clínicos, sino es el poder deductivo soportado en estos pilares, lo que hará tomar la mejor decisión al profesional clínico(19).

Paso 6: Evaluar los resultados propios de las decisiones tomadas en base a la OBE.

Después de implementar la OBE en la practica diaria siempre será importante monitorear y

evaluar cualquier cambio en los procedimientos, para poder afianzar los resultados positivos, o redimir los negativos. Ya que el hecho de que una intervención fue efectiva en un riguroso estudio controlado aleatorizado, no es garantía de que funcione en nuestras prácticas clínicas. De este modo, podemos establecer una guía de práctica clínica en base a un resultado positivo que fue alcanzado gracias a la OBE (19).

Paso 7: Difundir los resultados de la Odontología Basada en Evidencia.

Los clínicos pueden archivar muchas de las veces los resultados importantes obtenidos en base en el modelo de OBE. Esto puede considerarse un error, ya que limitar el conocimiento y no compartirlo de una manera correcta con la comunidad profesional se traduce en no cerrar un ciclo continuo de una aplicación de la práctica odontológica no bien encaminada, sin fundamentación científica. Es por eso la importancia en diseminar la OBE a nivel institucional, así como en presentaciones locales, regionales, nacionales, en conferencias de calidad con evidencia, en publicaciones en revistas indexadas. Todo esto redundará en ampliar y difundir el conocimiento de mejor manera. (19).

Conclusiones:

La Odontología Basada en la Evidencia (OBE) es una tendencia de carácter científico y que pretende modificar en profundidad la forma de ejercer la actividad asistencial odontológica.

Promueve una filosofía comprensiva donde el paciente individual es tratado como un ser completo y no como un diente o una boca.

La Odontología Basada en la Evidencia (OBE) pretende aportar más ciencia al arte del tratamiento dental. Su principal objetivo es disponer de la mejor evidencia científica para aplicarla a la práctica clínica, una manera efectiva de complementar el juicio y experiencia clínica. No es un dictamen irrefutable de lo que el clínico debe hacer, por lo contrario, proporciona una fuente de información adicional que permite al odontólogo manejar de manera eficiente la gran cantidad de información disponible y la posibilidad de aplicarla de manera clínica en su consulta. Permite filtrar la evidencia mas válida y relevante, ya sea efectuando personalmente las búsquedas y el análisis de la información de la mayor cantidad de artículos o ensayos



clínicos, o buscando revisiones sistemáticas o meta-análisis.

Finalmente, al elaborar un tratamiento, el profesional debe combinar de manera juiciosa y con criterio el planeamiento, en conjunto con las preferencias del paciente y con la mejor información evidenciada a disposición.

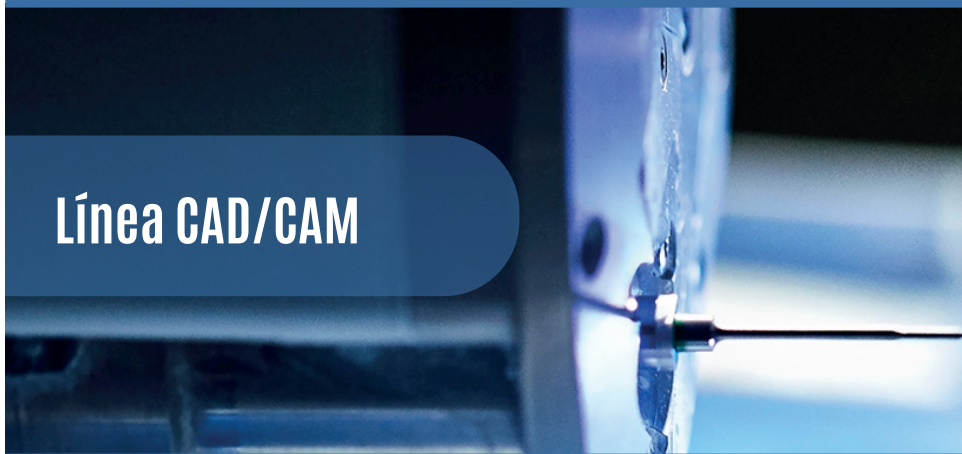Un enfoque basado en la evidencia, le permitirá al odontólogo fundamentar sus decisiones, identificando las alternativas reales de tratamiento, así como su efectividad y limitaciones, utilizando de manera eficiente la gran cantidad de información disponible. La Odontología Basada en la Evidencia provee un camino para orientar al clínico en este océano de información.

Bibliografía

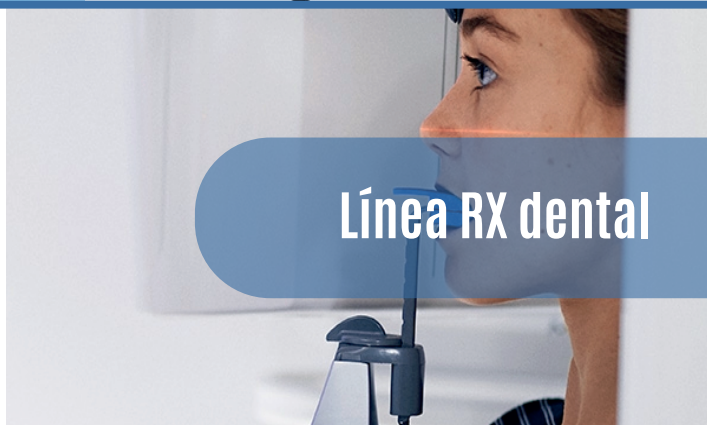1. Uribe. s US. Evidence Based Orthodontics or How to Solve Clinical Problems with the Best Available Evidence. Rev Chilena Ortodoncia. enero de 2007.
2. www.pubmed.org.
3. <http://lilacs.bvsalud.org>.
4. www.scielo.br.
5. www.periodicos.capes.gov.br.
6. Sackett DL, Rosenberg WMC, Gray JAM, Haynes RB, Richardson WS. Evidence based medicine: what it is and what it isn't. 1996. Clin Orthop. febrero de 1996;455:3-5.
7. Richards D, Lawrence A. Evidence based dentistry. Br Dent J. octubre de 1995;179(7):270-3.
8. Peck S. «Philosophy» and evidence-based orthodontics. Angle Orthod. 1997;67(6):403.
9. Antczak-Bouckoms A. The anatomy of clinical research. Clin Orthod Res. noviembre de 1998;1(2):75-9.
10. Marin-Torres V, Valverde Aliaga J, Sánchez Miró I, Sáenz del Castillo Vicente MI, Polentinos-Castro E, Garrido Barral A. Internet como fuente de información sobre salud en pacientes de atención primaria y su influencia en la relación médico-paciente. Aten Primaria. enero de 2013;45(1):46-53.
11. Código orgánico de salud del Ecuador. 2016.
12. diario el comercio. 28 médicos sometidos a juicio por mala práctica en 26 meses. 22 de enero de 2017.
13. ONT SI. LOS CIUDADANOS ANTE LA E-SANIDAD. OPINIONES Y EXPECTATIVAS DE LOS CIUDADANOS SOBRE EL USO Y LA APLICACIÓN DE LAS TIC EN EL ÁMBITO SANITARIO. 2016.
14. Sutherland SE. Evidence-based dentistry: Part I. Getting started. J Can Dent Assoc. abril de 2001;67(4):204-6.
15. facultad odontologia gquil. http://www.fo.ug.edu.ec/odontologia/malla_curricular.
16. Universidad Central del Ecuador. http://www.uce.edu.ec/web/fod_malla_curricular/perfil_de_egreso.
17. universidad san gregorio. https://odo.sangregorio.edu.ec/doc/vision_malla_curricular_odo.pdf.
18. Angelieri, F. Evidence-based Orthodontics: Has it something to do with your patient? Dental Press J Orthod. octubre de 2013.
19. Melnyk BM, Fineout-Overholt E, Stillwell SB, Williamson KM. Evidence-Based Practice: Step by Step: The Seven Steps of Evidence-Based Practice: AJN Am J Nurs. enero de 2010;110(1):51-3.
20. <https://www.ncbi.nlm.nih.gov/mesh>.
21. Evidence-Based Clinical Practice Office, INTERNATIONAL SOCIETY OF HEALTH CARE FOR EVIDENCE-BASED HEALTH CARE. Newsletter of the International Society for Evidence-Based Health Care 21stNewsletter Edition, 2015. 2015.
22. <https://www.scimagojr.com/journalrank.php?area=3500&category=3505>.



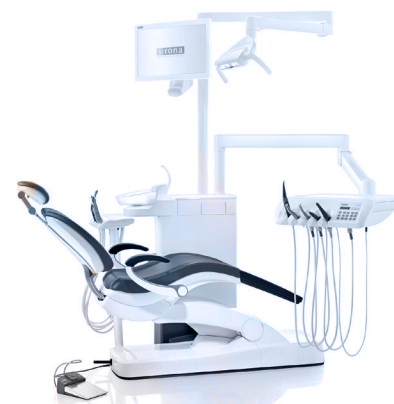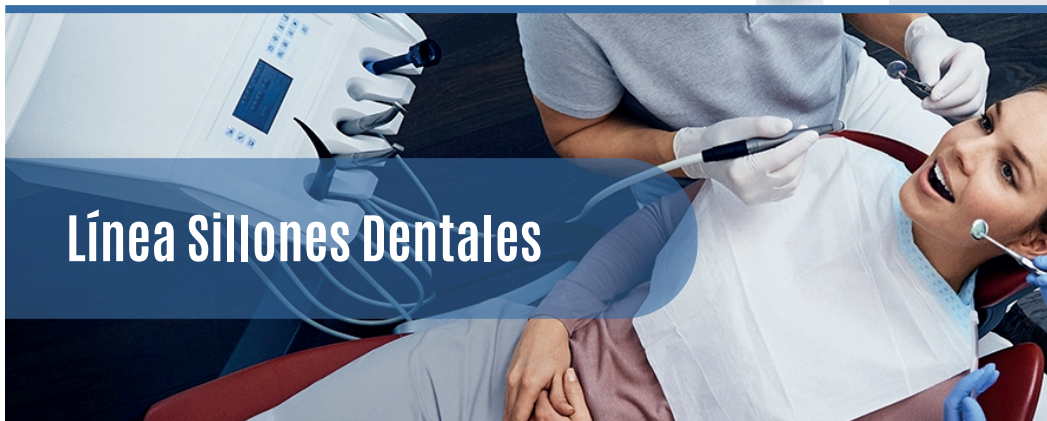Línea CAD/CAM



Línea RX dental



Línea Sillones Dentales



Línea Magnificación Dental

