



UNIVERSIDAD DE CUENCA

Facultad de Odontología

Carrera de Odontología

Manejo quirúrgico de plagiocefalia anterior: reporte de caso

Trabajo de titulación previo a la
obtención del título de
Odontólogo

Modalidad: Artículo científico

Autor:

Miguel Sebastian Astudillo Araujo

CI:0105327761

Correo electrónico: sebas12_a@hotmail.com:

Director:

Hugo Xavier Guamán Roldán

CI: 0102897584

Cuenca-Ecuador

13-octubre-2021



Resumen:

La craneosinostosis es la fusión prematura, anormal y no fisiológica de una o más suturas craneales. Su etiología puede ser multifactorial y pueden estar involucrados factores genéticos, anomalías propias del hueso o factores ambientales. Dentro de los diferentes tipos de craneosinostosis podemos encontrar a la plagiocefalia anterior, que corresponde generalmente a una craneosinostosis no sindrómica y que cual puede afectar de manera fisiológica y estética al paciente. Las suturas hemi-coronales se ven afectadas en dicha condición. El tratamiento dependerá de cada caso, aunque muchas de las veces suele ser de elección quirúrgica con el fin de prevenir el deterioro funcional y mejorar el aspecto facial y craneal.

Palabras claves: Craneosinostosis. Plagiocefalia Anterior. Manejo Quirúrgico.

Abstract:

Craniosynostosis is the premature, abnormal, and non-physiological fusion of one or more cranial sutures. Its etiology can be multifactorial and genetic factors, bone abnormalities or environmental factors may be involved. Among the different types of craniosynostosis we can find anterior plagiocephaly, which generally corresponds to a non-syndromic craniosynostosis and which can affect the patient in a physiological and aesthetic way. Hemi-coronal sutures are affected in this condition. The treatment will depend on each case, although many times it is usually the surgical choice in order to prevent functional deterioration and improve the facial and cranial appearance.

Keywords: Craneosynostosis. Anterior Plagiocephaly. Surgical Management.

Resumo:

Cranioossinostose é a fusão prematura, anormal e não fisiológica de uma ou mais suturas cranianas. Sua etiologia pode ser multifatorial e fatores genéticos, anomalías ósseas ou fatores ambientais podem estar envolvidos. Entre os diferentes tipos de cranioossinostose podemos encontrar a plagiocefalia anterior, que geralmente corresponde a uma cranioossinostose não sindrômica e que pode afetar o paciente de forma fisiológica e estética. Suturas hemicoronais são afetadas nessa condição. O tratamento dependerá de cada caso, embora muitas vezes seja a



escolha cirúrgica para prevenir deterioração funcional e melhorar o aspecto facial e cranial.

Palabras-chaves: Craniossinostose. Plagiocefalia Anterior. Planejamento Cirúrgico.



Cláusula de licencia y autorización para publicación en el Repositorio Institucional

Miguel Sebastian Astudillo Araujo en calidad de autor/a y titular de los derechos morales y patrimoniales del trabajo de titulación "Manejo quirúrgico de plagiocefalia anterior: reporte de caso", de conformidad con el Art. 114 del CÓDIGO ORGÁNICO DE LA ECONOMÍA SOCIAL DE LOS CONOCIMIENTOS, CREATIVIDAD E INNOVACIÓN reconozco a favor de la Universidad de Cuenca una licencia gratuita, intransferible y no exclusiva para el uso no comercial de la obra, con fines estrictamente académicos.

Asimismo, autorizo a la Universidad de Cuenca para que realice la publicación de este trabajo de titulación en el repositorio institucional, de conformidad a lo dispuesto en el Art. 144 de la Ley Orgánica de Educación Superior.

Cuenca, 13 de Octubre de 2021

Miguel Sebastian Astudillo Araujo

C.I.: 0105327761



Cláusula de Propiedad Intelectual

Miguel Sebastian Astudillo Araujo, autor/a del trabajo de titulación "Manejo quirúrgico de plagiocefalia anterior: reporte de caso", certifico que todas las ideas, opiniones y contenidos expuestos en la presente investigación son de exclusiva responsabilidad de su autor/a.

Cuenca, 13 de Octubre del 2021

Miguel Sebastian Astudillo Araujo

C.I: 0105327761



1. Introducción

La craneosinostosis es una condición en la cual los huesos del cráneo del recién nacido se cierran prematuramente, es decir, la fusión anormal y no fisiológica de una o más suturas del cráneo; como resultado, el cráneo tiene un aspecto anormal y pueden presentar problemas como aumento de la presión intracraneal, alteraciones oftalmológicas, respiratorias, problemas en el desarrollo neurológico, entre otros. La etiología de la craneosinostosis puede ser multifactorial, en la cual puede estar involucrado factores genéticos, anomalías propias del hueso o factores ambientales.^{1, 2, 3} Con una incidencia general de 1 de cada 2,000 - 2,500 recién nacidos, afecta en mayor porcentaje al sexo masculino que al femenino y no existe ningún tipo de predilección en cuanto a alguna región geográfica, grupo étnico, o nivel socioeconómico.⁴

La craneosinostosis se puede presentar de manera aislada (craneosinostosis no sindrómicas) o asociada a varios síndromes (craneosinostosis sindrómica), como pueden ser el síndrome de Apert, Crouzon, Pfeiffer, entre otros. Es mucho más común encontrar la craneosinostosis no sindrómica, ya que se presentan en un 80% - 85% de los casos.⁴ Dentro de las diferentes tipos de craneosinostosis no sindrómica encontramos la plagiocefalia anterior, que es la sinostosis o cierre prematuro uniconoral o de varias suturas del mismo lado como son la sutura frontoparietal, esfeno-etmoidal, fronto-esfenoidal o fronto-zigomática; siendo más común en niñas que en niños (promedio 2:1).^{3, 5, 6}

La mayoría de ocasiones el tratamiento para la plagiocefalia anterior es de tipo quirúrgico, con la finalidad de evitar el deterioro funcional del contenido craneano y mejorar la parte estética del paciente, por ende, una mejora en su calidad de vida.² La elección de la técnica quirúrgica depende del caso que se presente y de distintos factores a ser tomados en cuenta por el equipo quirúrgico. Entre las opciones quirúrgicas está el avance frontoorbitario con remodelación craneal (ósea), que cumple con los objetivos a resolver en este tipo de casos.⁷

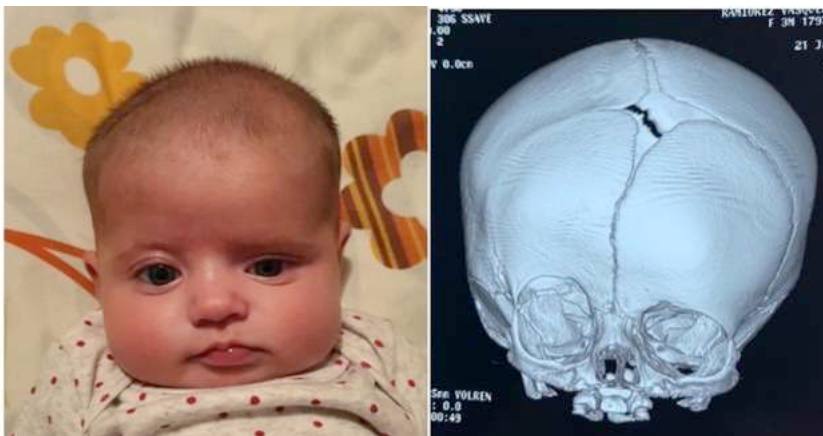Es de suma importancia que el manejo se lo realice desde un enfoque integral, con un equipo profesional multidisciplinario.⁴

Se presenta este artículo debido a la importancia de buscar opciones en el tratamiento a pacientes con craneosinostosis no sindrómica; específicamente con plagiocefalia anterior, tal como en este caso, colaborando siempre con el ámbito científico y humano.

2. PRESENTACIÓN DEL CASO:

Paciente de sexo femenino de 3 meses de edad, acude al servicio de Neurocirugía en institución de salud privada en Cuenca, Ecuador. El motivo de consulta por el cual la paciente acude es para valoración y tratamiento de alteración cráneo facial.

Se solicita evaluación clínica y tomográfica con el fin de obtener diagnóstico definitivo. Al examen clínico se observa asimetría facial, aplanamiento frontal de lado derecho, abombamiento frontal en lado izquierdo, depresión de globo ocular y descenso palpebral izquierdo. (Figura 1- Derecha). Tomográficamente se observa craneosinostosis unilateral de sutura coronal derecha, mientras que, el resto de suturas se observan



sin ningún tipo de patología aparente (Figura 1 - Izquierda). En base al examen clínico y tomográfico se concluye que la paciente presenta una plagiocefalia anterior derecha.

Figura 1 - Derecha – Vista frontal; se observa asimetría facial, aplanamiento frontal de lado derecho, abombamiento frontal en lado izquierdo, depresión de globo ocular y descenso palpebral izquierdo. Izquierda – Tomografía inicial; se observa craneosinostosis unilateral de sutura coronal derecha.

Se planifica manejo quirúrgico interdisciplinario entre el área de cirugía maxilofacial y neurocirugía para corregir la plagiocefalia anterior. El plan quirúrgico consta de una craneotomía bifrontal con rotación, remodelación de huesos frontales y además remodelación orbitaria.

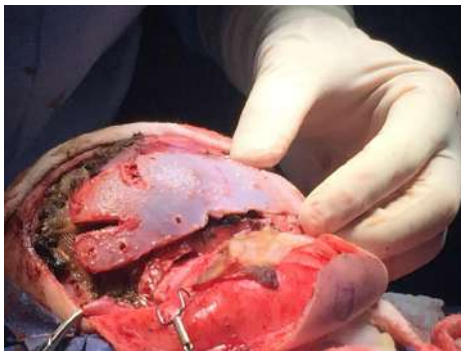3. Técnica quirúrgica:

Bajo anestesia general, se coloca al paciente en posición decúbito dorsal, efectuando protocolo de asepsia y antisepsia y se inicia el proceso con monitorización integral no invasiva, sondaje vesical, protección de zonas de apoyo, entre otros.

Se realiza colgajo bicoronal en zigzag por detrás de fontanela anterior extendiéndose hacia arco zigomático bilateral con disección interfacial en músculo temporal bifrontal para exponer en forma extensa las suturas, defecto óseo, arcos y pared lateral de órbita derecha, con el fin de poder comparar bilateralmente todas las estructuras a corregir.

Con el uso de trépano eléctrico de alta velocidad (Midas Rex), se realizan trépanos pre y post coronales bilaterales próximos a línea media, que se conectan entre sí; precautelando despegar dura madre y evitando seno venoso (seno sagital superior). Posteriormente se procede a realizar craneotomía amplia bi-frontoparietal con extensión temporal en lado derecho, se levanta colgajo óseo y se procede a moldearlo (cortes de expansión).

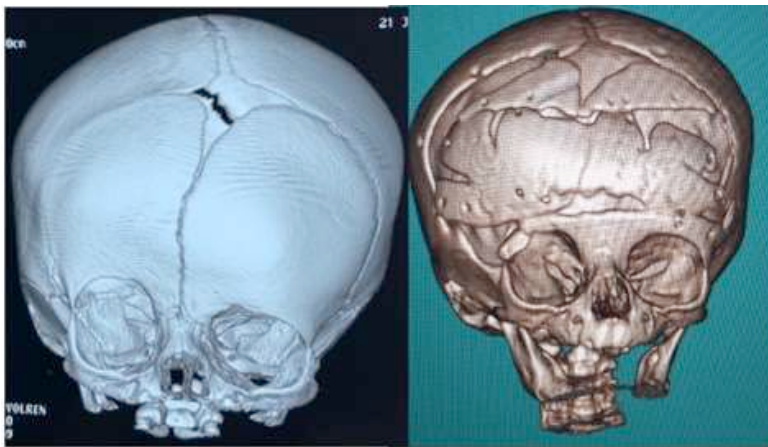
Acto seguido, se complementa intervención por parte del servicio de cirugía maxilofacial, en el cual se realiza contorneo óseo a nivel de rim orbitario superior derecho e izquierdo y así llegar a una comparativa quirúrgica mediante mediciones con calibre de Castroviejo. En base a los colgajos previamente realizados, se realiza reposición inversa entre lado izquierdo y derecho y de tal manera, se procede a iniciar fijación frontal con miniplacas y tornillos reabsorbibles (laptisor KLS Martin®), así como tornillos ultrasónicos reabsorbibles; con el objetivo de evitar alteración



de crecimiento y desarrollo óseo.

Se remodela y verifica movimientos oculares mediante pruebas de ducción forzada tanto para músculo recto superior y músculo recto inferior, observando que no exista atrapamientos de la zona. Posteriormente se verifica que no exista ningún inconveniente y continúa el proceso quirúrgico (Figura 2).

Figura 2 – Proceso quirúrgico.



A continuación, se procede a reponer colgajo óseo en sentido inverso para corregir zonas de protrusión y de aplanamiento craneal; se fija mediante placas y tornillos reabsorbibles y seda 2-0; se incluye fijación a órbita y apófisis frontomalar derecha, verificando in situ adecuada corrección

(fronto-orbitaria) al comparar con lado opuesto. En todo el proceso se exagera en maniobras hemostáticas buscando compensar la escasa pérdida sanguínea mediante el uso de pinza bipolar para coagulación y el uso local de Surgicel®), se protege dura madre con Lyopstick®.

La paciente es hospitalizada en Unidad de Intermedio por 24 horas, se mantuvo drenaje subgaleal por 36 horas, dosis profilácticas de antibiótico endovenoso y analgesia adecuada.

Se realiza TAC de cráneo 3D previo al alta, la cual demuestra la adecuada resolución quirúrgica del caso (Figura 3 Derecha - Izquierda).



Figura 3 – Derecha – Tomografía inicial. Izquierda - TAC de cráneo 3D previo al alta, la cual demuestra la adecuada resolución

quirúrgica del caso.

El seguimiento de la paciente ha sido de aproximadamente 1 año 7 meses tanto clínico como radiológico. Su situación actual es muy favorable, desde el punto de vista estético y funcional, pudiéndose observar simetría en la región frontal y en el tercio superior facial, altura de globos oculares al mismo nivel, evidenciando una mejora en su parte estética después del proceso quirúrgico (Figura 4 Derecha - Izquierda). En cuanto a su evolución neurológica, no presenta ninguna alteración.

Figura 4 – Derecha e Izquierda – Fotografías frontales de seguimiento donde se observa simetría en la región frontal y en el tercio superior facial, altura de globos oculares al mismo nivel.

4. DISCUSIÓN:

La craneosinostosis se puede clasificar según varios mecanismos. En base al número de suturas afectadas: craneosinostosis compleja, en caso de que varias suturas se encuentren afectadas o craneosinostosis simple, al presentar una sutura fusionada. Se pueden clasificar en craneosinostosis primaria, al no estar asociada a ninguna enfermedad o craneosinostosis secundaria, al estar asociada a algún defecto sistémico, como trastorno hematológico (talasemia, anemia de células falciformes, policitemia vera) o disfunción metabólica (raquitismo, hipertiroidismo).



Según su origen se clasifican en: craneosinostosis sindrómica, cuando está asociada a un síndrome, como el síndrome de Apert, Crouzon, Pfeiffer, entre otros; mientras que, al no estar asociada a ningún síndrome es una craneosinostosis no sindrómica, que es un tipo de craneosinostosis abordada en este reporte de caso, la cual es más común, con presencia en un 80% - 85% de los casos, en comparación a la craneosinostosis sindrómica.^{2, 4}

La plagiocefalia anterior, proveniente del griego Plagio = Oblicuo y kephale = cabeza, que hace referencia a *cabeza oblicua*. Se define como la fusión o cierre prematuro de sistema hemi-coronal unilateral, en el cual se encuentra principalmente involucrada la sutura frontoparietal, y que puede afectar a más suturas como la esfenoidal, frontoesfenoidal e incluso frontozigomática.⁶ Es un tipo de craneosinostosis no sindrómica y se caracteriza por: asimetría facial en la región frontal, septum nasal desviado, márgenes supraorbitarios más altos que forman un signo característico radiográfico conocido como Harlequin, desviación de la mandíbula, cambios en la oclusión, entre otros. Se presenta con mayor frecuencia en niñas que en niños (promedio 2:1) y tiene una incidencia de 1 cada 10,000 recién nacidos.² Se diferencia de la plagiocefalia posterior debido a que ésta última, afecta a la sutura lambdoidea; se diferencia de la braquicefalia, ya que la braquicefalia presenta sinostosis bicoronal, y se diferencia de la plagiocefalia posicional a partir de su origen, debido a que en ésta última la afectación es provocada por la presión continua y traumática en una misma área antes o después del nacimiento. En ciertas ocasiones se puede observar distintas alteraciones como crecimiento craneofacial anormal, incremento de presión intracraneal, problemas neurológicos, oftalmológicos, entre otros.^{3, 5}

Una vez diagnosticado, el manejo debe ser interdisciplinario, donde actúen varios especialistas de la salud, con el fin de poder brindar el mejor tratamiento.⁴

Existen diferentes enfoques de tratamiento, que depende de diversos factores y circunstancias.³

Por lo general, se opta por un tratamiento conservador en el caso de plagiocefalia deformacional o al presentar una sinostosis bastante leve. El tratamiento conservador consta de cambios en la postura al dormir, fisioterapia para torticolis, posición en decúbito o boca abajo y uso de casco terapéutico; este último actúa como dispositivo de remodelamiento, es diseñado para cada usuario, su uso óptimo es entre los 5 o 6 meses de edad y no es muy efectivo después desde los 12 o 18 meses de edad.³

Se elige un tratamiento quirúrgico, al presentarse una plagiocefalia anterior no sindrómica, tal como se ha realizado en este caso, con el objetivo de prevenir el



incremento de presión intracraneal, mejorar el aspecto y tamaño tanto facial como craneal e igualmente prevenir problemas psico-sociales futuros.³

Según una revisión sistemática realizada por Alford y cols. 2018⁷, existen distintos enfoques quirúrgicos que pueden ser aplicados dependiendo el caso; tales como, cirugía abierta o cirugía cerrada (endoscópica). Al elegir el tipo de cirugía se debe tener en cuenta factores influyentes como el grado de alteración de las suturas, la edad, así como, la condición del paciente.⁴ Si bien existe cierto debate en cuanto al momento para realizar la cirugía, el periodo óptimo es hasta los 12 meses de edad, ya que este período representa la fase más activa del desarrollo del cerebro y la cabeza, por lo tanto, es adecuado para una corrección quirúrgica de la forma de la cabeza y la reosificación de los defectos óseos.^{2, 7}

Entre las diferentes opciones de cirugía abierta en plagiocefalia anterior, se puede optar por el avance frontoorbitario con remodelación ósea, que es considerada por varios cirujanos como la técnica “gold standard” para el tratamiento de esta entidad.⁸ Esta técnica puede tener ciertas modificaciones dependiendo del caso, como el avance frontoorbitario bilateral, avance frontoorbitario unilateral con sobrecontorneo óseo del reborde supraorbitario, entre otras.⁷ Según la revisión sistemática de Alford y cols. 2018⁷, el avance frontoorbitario con remodelación ósea tiene el objetivo de provocar la liberación de las suturas afectadas, lo que permitirá el correcto crecimiento de la bóveda craneal y a su vez la remodelación (reconstrucción) ósea de las estructuras afectadas; que es lo que se ha realizado en este caso y avala la elección de esta técnica quirúrgica.

Otra técnica muy aplicada es la distracción osteogénica, la cual brinda resultados satisfactorios estéticos y funcionales.⁷

Por lo general, las complicaciones quirúrgicas son pocas en este tipo de casos; a pesar de aquello, se ha reportado en ocasiones: pérdida excesiva de sangre, fuga de líquido cefalorraquídeo, infección de herida local, hematoma subcutáneo y epidural, hipertermia posoperatoria, entre otros.³

En cualquier caso, después de la cirugía reparativa es necesario realizar seguimientos periódicos a través de su infancia hasta la maduración esquelética.

Además de la cirugía abierta se puede optar por un manejo endoscópico mínimamente invasivo. Tal como mencionan Goyal y cols. 2018⁹, en su meta-análisis, esta técnica fue introducida en la década de 1990 por Jiménez y Barone y se caracteriza por: menor pérdida de sangre, recuperación posoperatoria más rápida y un acto quirúrgico más corto, en comparación a la cirugía abierta. A pesar de aquello, este tipo de cirugía se puede realizar de preferencia hasta los 6 meses de edad, debido a que los huesos craneales son flexibles y pueden ser fácilmente

manipulados durante este período, mientras que, la cirugía abierta se puede realizar en un período de tiempo más amplio, ya que cumple con un mayor número de funciones, independientemente de la edad. Además, la intervención endoscópica no permite realizar un remodelamiento óseo completo, a diferencia del avance frontoorbitario (cirugía abierta), que si permite esta alternativa y que de ser necesaria su aplicación, brinda resultados satisfactorios. Cabe destacar que después de la endoscopia, el paciente tiene que utilizar un casco terapéutico para cumplir con su tratamiento. El uso del casco puede conllevar ciertas desventajas, como una presión excesiva en el lado a corregir, dermatitis alérgica en el área de contacto, o puede causar inadecuada corrección, alopecia, entre otras.^{2, 3}

5. CONCLUSIONES

A partir del caso expuesto, se puede confirmar que la plagiocefalia anterior es una condición que debe ser tratada por un equipo multidisciplinario, en etapas precoces luego de ser realizado el diagnóstico, en miras de obtener resultados satisfactorios. Basado en la bibliografía y según las necesidades de este caso, se opta por realizar un avance frontoorbitario con remodelación ósea, siendo esta opción la más beneficiosa y que a su vez brinda resultados satisfactorios, tanto para la paciente como para el cirujano.

BLOGRAFIA

1. Dempsey R, Monson L, Maricevich R, Truong T, Olarunnipa S, Lam S et al. Nonsyndromic Craniosynostosis. Clinics in Plastic Surgery [Internet]. 2019 [cited 1 August 2021];46(2):123-139. Available from: <https://pubmed.ncbi.nlm.nih.gov/30851746/>
2. Kajdic N, Spazzapan P, Velnar T. Craniosynostosis - Recognition, clinical characteristics, and treatment. Bosnian Journal of Basic Medical Sciences. 2017; 18(2):110-116.
3. Unnithan A, De Jesus O. Plagiocephaly. In: StatPearls Publishing [Internet]. 2021[cited 1 August 2021]. Available from: <https://www.ncbi.nlm.nih.gov/books/NBK564334/>
4. Garrocho-Rangel A, Manriquez-Olmos L, Flores-Velazquez J, Rosales-Berber M, Martinez-Rider R, Pozos-Guillen A. Non-syndromic craniosynostosis in children: Scoping review. Medicina Oral Patología Oral y Cirugía Bucal [Internet]. 2018 [cited 1 August 2021];23(4):421-428. Available from: <https://www.ncbi.nlm.nih.gov/pmc/articles/PMC6051681/>
5. Villegas R, López D, Parra V. Diagnóstico y tratamiento de plagiocefalia: Presentación de caso clínico y revisión de literatura. Revista Odontológica Mexicana [Internet]. 2015 [cited 1 August 2021];19(2):115-120. Available from: http://www.scielo.org.mx/scielo.php?script=sci_abstract&pid=S1870-199X2015000200008&lng=es&nrm=iso
6. Showalter B, David L, Argenta L, Thompson J. Influence of Frontosphenoidal Suture Synostosis on Skull Dymorphology in Unicoronal Suture Synostosis. Journal of Craniofacial Surgery [Internet]. 2012 [cited 30 July 2021];23(6):1709-1712. Available from: <https://pubmed.ncbi.nlm.nih.gov/23147332/>



7. Alford J, Derderian C, Smartt J. Surgical Treatment of Nonsyndromic Unicoronal Craniosynostosis. *Journal of Craniofacial Surgery*. 2018; 29(5):1199-1207.
8. Yang B, Ni J, Li B. 3D morphological change of skull base and fronto-temporal soft-tissue in the patients with unicoronal craniosynostosis after fronto-orbital advancement. *Child's Nervous System* [Internet]. 2018 [cited 1 August 2021];34(5):947-955. Available from: <https://pubmed.ncbi.nlm.nih.gov/29335798/>
9. Goyal A, Lu V, Yolcu Y, Elminawy M, Daniels D. Endoscopic versus open approach in craniosynostosis repair: a systematic review and meta-analysis of perioperative outcomes. *Child's Nervous System* [Internet]. 2018 [cited 30 July 2021];34(9):1627-1637. Available from: <https://pubmed.ncbi.nlm.nih.gov/29961085/>