

Uso de CBCT y herramientas computacionales odontológicas para la reconstrucción tridimensional de objetos arqueológicos.

Use of CBCT and computational dental tools for the three-dimensional reconstruction of archaeological objects

Cazar-Almache Marcelo ^{1*}, Pacheco-Merchán Belén², da Costa- Moraes Cicero André³, Vega Francisco ⁴, Espinoza Mauricio⁵

¹ Cirujano Maxilofacial. Servicio de Cirugía Maxilofacial, Universidad de Cuenca, División de Investigación de la Universidad de Cuenca.

² Estudiante egresada de la facultad de Odontología Universidad de Cuenca, Ecuador.

³ Diseñador 3D, Especialista en Reconstrucción Facial Digital, Brasil

⁴ Departamento de Ciencias de la Computación, Universidad de Cuenca

⁵ Departamento de Ciencias de la Computación, Universidad de Cuenca

*marcelo.cazar@ucuenca.edu.ec

Resumen

Las tomografías computarizadas de haz cónico (CBCT) proporcionan imágenes 3D de alta calidad con resoluciones submilimétricas, con tiempos de exploración bastante cortos (10 a 70 segundos) y dosis de radiación hasta 15 veces menor que los sistemas clásicos de tomografías. Gracias a esto, su uso en diferentes ámbitos, tanto en odontología como en otras áreas, ha aumentado significativamente. Adicionalmente, el avance de la teleradiología y la compatibilidad de las imágenes DICOM resultantes con distintos tipos de software de planificación, simulación e impresión 3D; han permitido consolidar una herramienta potente para el posible diagnóstico temprano y preciso de distintas lesiones profundas, anomalías y la adquisición de un conocimiento profundo sobre un área maxilofacial específica y su relación con las estructuras adyacentes. Sin embargo, sus mediciones resultantes con muy poco rango de error y la posibilidad de generar reconstrucciones tridimensionales la pintan como un claro instrumento pedagógico y de gran utilidad en técnicas modernas de investigación arqueológica, tecnológica, forense, antropológica y biomédica. Este artículo, proporciona una descripción general de los sistemas de CBCT, sus tecnologías computacionales asociadas y demuestra su aplicabilidad como herramientas para el análisis, preservación, reconstrucción y reproducción de piezas arqueológicas. A modo de prueba, se describe su aplicación en la adquisición de distintos modelos estereolitográficos de restos arqueológicos del Museo Pumapungo de la ciudad de Cuenca, Ecuador.

Palabras clave: Tomografía de haz cónico, forense, cráneo, reconstrucción y estereolitografía.

Cone Beam Computed Tomographs (CBCT) provide high-quality 3D images with submillimeter resolutions, fairly short scan times (10 to 70 seconds) and radiation doses up to 15 times lower than classic CT systems. Thanks to this, its use in different areas, both in dentistry and in other areas, has increased significantly. Additionally, the advancement of teleradiology and the compatibility of the resulting DICOM images with different types of planning, simulation and 3D printing software; have made it possible to consolidate a powerful tool for the possible early and accurate diagnosis of different deep lesions, anomalies and the acquisition of deep knowledge about a specific maxillofacial area and its relationship with adjacent structures. However, its resulting measurements with very little error range and the possibility of generating three-dimensional reconstructions make it a clear pedagogical instrument of great utility in modern archaeological, technological, forensic, anthropological and biomedical investigation techniques. This article provides an overview of CBCT systems, their associated computational technologies, and demonstrates their applicability as tools for the analysis, preservation, reconstruction and reproduction of archaeological pieces. As a test, its application in the acquisition of different stereolithographic models of archaeological remains of the Pumapungo Museum in the city of Cuenca, Ecuador is described.

Key words: Cone beam tomography, forensic, skull, reconstruction and stereolithography.

1 INTRODUCCIÓN

La aparición de equipos tomográficos modernos, las nuevas capacidades computacionales y la impresión 3D en

los últimos años ha traído consigo muchas ventajas tanto para instituciones del ámbito de las ciencias de la salud y forenses como de la sociedad en general, a través de los museos y otras instituciones públicas encargadas de preservar nuestras raíces y la cultura en general.

La tecnología de imágenes e impresión en 3D puede procesar fácilmente objetos escaneados previamente, digitalizarlos en una computadora, reproducirlos e incluso modificarlos o restaurarlos con un gran nivel de detalle. Preservando e imitando con precisión las características específicas que una vez hicieron únicos a estos elementos¹

Hoy en día, los enfoques tradicionales para ejecutar estudios arqueológicos, antropológicos y forenses se complementan en gran porcentaje con los métodos modernos basados en las nuevas herramientas computacionales² que permiten por un lado ahorrar tiempo y por otro lado obtener resultados sumamente precisos. Estos métodos modernos se originaron por la aplicación de nuevas tecnologías tanto a nivel de hardware como de software por distintos autores que vieron su capacidad y la factibilidad de utilizarlas en áreas distintas para las cuales se originaron. Por ejemplo, el investigador Derek Hardwood-Nash realizó distintas tomografías a elementos arqueológicos, al ver su claro potencial en esta área, pocos años después de su aparición como herramienta de diagnóstico clínico en 1973³ Con el transcurso de los años, el desarrollo tecnológico mejoró notablemente estos equipos de diagnóstico clínico hasta llegar a las modernas tomografías computarizadas de haz cónico CBCT. Siendo el uso de las imágenes radiológicas resultantes muy importante durante la fase de diagnóstico y los posteriores tratamientos de pacientes cuando se sospecha de la existencia de alguna enfermedad dental o maxilofacial. Para la mayoría de los expertos en el área de la salud de la estomatología, su utilización estaba limitada cuando aparecieron debido al costo, la disponibilidad y la constante preocupación sobre la radiación emitida⁴ Sin embargo, la aparición de las tomografías computarizadas de haz cónico, las mejoras tecnológicas y la aparición de nuevas marcas han reducido gradualmente el costo de los equipos. Además, constantemente se reduce la dosis de radiación emitida, actualmente es cerca de 15 veces menor a los sistemas clásicos, mientras se mejora la resolución obtenida,⁵⁶ Gracias a esto, los equipos de tomografías de haz cónico son muy utilizados en la actualidad tanto en instituciones públicas como privadas y se han convertido en un estándar en los centros de diagnóstico del área maxilofacial. Por otro lado, la gran ventaja de contar con tomografías tridimensionales con una resolución submilimétrica, el uso del estándar DICOM (Digital Imaging and Communication On Medicine) y la capacidad de cómputo actual han permitido utilizarlas, no solo durante la etapa de diagnóstico, sino también durante la planeación y el proceso de los tratamientos específicos para

cada caso⁷ Además, su uso se ha extendido continuamente a otros ámbitos como la docencia⁸ las ciencias forenses,^{9, 10, 11} etc.

Una de las principales ventajas de utilizar tomografías CBCT como herramientas para digitalizar copias de objetos museísticos y culturales durante los diferentes estudios, es que permiten adquirirlas de forma no invasiva¹² Además de las tomografías, existen diferentes escáneres y técnicas de fotogrametría que permite obtener representaciones digitales de objetos de gran tamaño como edificios o ruinas antiguas durante procesos de conservación¹³ Además, existen otras ventajas de contar con representaciones digitales de los objetos como la reproducibilidad. Es decir, que cualquier persona que cuente con la copia digital de una pieza de museo y una impresora 3D fácilmente puede generar una imitación de tamaño real, manteniendo incluso los tonos y colores reales de la misma después de un proceso de pigmentación. Esto es claramente, una ventaja desde el punto de vista de la conservación. Sin embargo, existen algunos dilemas existenciales de los museos al no saber que podría pasar si cada persona pudiera contar con una réplica de sus obras emblemáticas¹⁴ y el temor se agudiza al creer que no habría la necesidad de las personas de visitar los museos. Sin embargo, existen exposiciones lúdicas que permiten a las personas interactuar con estas copias de manera virtual o física promoviendo el interés de preservación y conocimientos de nuestras raíces ancestrales, especialmente en nuevas generaciones que son claros consumidores de equipos tecnológicos y digitales. Finalmente, otra ventaja que se debe mencionar es la reducción del tiempo a realizar mediciones o reconstrucciones de los objetos. Ya que, existen herramientas asociadas a las imágenes tridimensionales que permiten realizar distintas medidas tanto a nivel exterior como de cavidades dentro de los objetos originales no visibles físicamente. Además, existe un sinnúmero de aplicaciones de modelación tridimensional que permiten desde crear prótesis como reconstruir objetos, cráneos y rostros de distintas personas.

Por las ventajas brevemente mencionadas y muchas otras, este estudio pretende por un lado analizar la tecnología CBCT y sus distintas herramientas computacionales asociadas a áreas distintas de diagnósticos y tratamientos en ambientes clínicos. Y por otro, demostrar su aplicabilidad como un conjunto de herramientas para el análisis, preservación, reconstrucción y reproducción de objetos arqueológicos.

Este trabajo está organizado de la siguiente manera: En la sección 2 se presenta marco teórico y el estado del arte sobre CBCT, sus herramientas computacionales asociadas y las distintas áreas donde están siendo aplicadas actualmente. Además, de algunos métodos para realizar reconstrucción

facial aproximada. La sección 3, presenta la metodología. La sección 4, describe los resultados. Finalmente, en la sección 5, se presentan las conclusiones y los trabajos futuros.

2 Marco teórico y estado del arte

La tomografía de haz cónico (CBCT)

La CBCT utiliza un haz de rayos X en forma piramidal que gira alrededor de la cabeza del paciente, estabilizada mediante un soporte, para adquirir imágenes de proyección única, conocidas como imágenes "básicas". Esta información es reconstruida a través de software que incorpora algoritmos sofisticados, incluida la proyección retrofiltrada. El mínimo elemento de una imagen tomográfica en 3D es el vóxel, muy similar al píxel de una imagen en 2D. La CBCT proporciona resoluciones vóxel que son isotrópicas (iguales en las 3 dimensiones)^{15,16} Que permite, generar un conjunto de datos volumétricos que pueden visualizarse en 3 planos ortogonales (axial, sagital y coronal). Los grados de rotación empleados durante la obtención de las imágenes pueden ser de 360° o 180°¹⁷

Las tomografías realizan un barrido a través de una parte del cuerpo mediante una serie de cortes obtenidos a partir de la emisión de radiación. Las tomografías computarizadas de haz cónico (CBCT) son muy utilizadas en el mundo de la odontología y la medicina debido principalmente a que emplean un algoritmo de corrección para las deformidades e inestabilidades de imágenes médicas, obteniendo como resultado mayor precisión en las regiones de interés¹⁸ La imagen digitalizada se almacena y transporta en formato DICOM, llamado así por las siglas en inglés del protocolo conocido como Digital Imaging and Communication in Medicine¹⁹ Este protocolo almacena los datos binarios de las imágenes en uno o varios archivos con extensión ".dcm". Además, adiciona metadatos que indican el algoritmo de compresión empleado, la distancia en milímetros entre cortes, orientación, etiquetas de información sobre el paciente, etc. Existen aplicaciones especializadas para visualizar tanto en 2d como en 3d este tipo de archivos. En el caso de la personalización de aplicaciones de visualización, dentro del mundo del software libre, se puede emplear VTK y GDCM sobre cualquier lenguaje de programación.

La mayoría de los escáneres del tipo CBCT tienen diferentes parámetros que varían para adecuarse a las necesidades de los usuarios y modifican la calidad de la imagen, el tamaño y la experiencia de los usuarios. Estos pueden ser, profundidad de la escala de grises (bit), campo de vista, tamaño de punto focal, rango de tamaño de vóxel, tecnología de procesamiento. Por otro lado, existen algunos metales que forman parte de implantes dentales que pueden causar un artefacto. Es decir, que afecten la intensidad de los vóxeles

aledaños al metal generando una especie de ruido en la imagen 3D. Adicionalmente, los movimientos del paciente pueden causar desenfoque y pérdida de nitidez en la imagen. Por esta razón, se debe seguir un protocolo para obtener buenas tomografías para los estudios pertinentes.

Cefalometría

Engloba las diferentes medidas realizadas a nivel de la cabeza, considerando incluso los tejidos blandos que la recubren²⁰ Estas medidas pueden ser realizadas tanto en seres vivientes como en cráneos. El avance de los equipos radiológicos incrementó drásticamente el uso de las cefalometrías, ya que permiten realizar los análisis con ayuda de un computador muy aproximado al análisis clínico que se haría en vivo²¹ Sin embargo, las radiografías convencionales tenían el problema de que la superposición de elementos de la cara, especialmente de tejido óseo, dificultaba el proceso de identificar algunos puntos cefalométricos²² Esta desventaja, se ha superado gracias a las tomografías tridimensionales. En donde, los diagnósticos son más precisos debido a la rotación, segmentación y otras facilidades que permiten las aplicaciones que los acompañan. Por otro lado, en caso de necesitarse trabajar con radiografías específicas, las tomografías se pueden seccionar en cortes de 2D a cualquier nivel donde se requiera hacer un análisis más profundo²³

Estereolitografía

Gracias al avance de la tecnología, existe nuevas técnicas y métodos para llevar un mejor diagnóstico y tratamiento oportuno en el área clínica. La estereolitografía es una de ellas. En donde, los datos obtenidos mediante imágenes tomográficas (axial computarizada y helicoidal) de los pacientes se utiliza en un programa informático para obtener prototipos o modelos físicos en tres dimensiones, de muy alta precisión²⁴ Su diseño se originó gracias a los sistemas de diseño y elaboración asistidos por computadora (CAD/CAM, Computer Aid Design y Computer Aid Manufacturing). El procedimiento para la obtención de la muestra se realiza mediante una tomografía Axial Computarizada helicoidal tridimensional (0,5 mm). Los datos obtenidos se envían a un sistema informático para llevarlos a los tres ejes del espacio, dando como resultado un modelo en tres dimensiones a tamaño real, sólido y con una fiabilidad del 99

Fotogrametría

En la actualidad, existe una herramienta muy potente que permite extraer información tridimensional de objetos del mundo real a partir de fotografías. Es muy común, que los arqueólogos de hoy en día utilicen esta técnica conocida como fotogrametría. Especialmente, la SFM (structure from motion) que da mayores libertades al evitar la calibración de la cámara, iluminación, etc²⁶ Una de las ventajas principales de usar esta técnica, es la reducción de daños que se puedan

causar a los objetos arqueológicos durante la manipulación para obtener las fotografías necesarias y su respectiva representación 3D, en contraste con las tomografías en las que es necesario adaptar el cráneo a una base que lo sujete firmemente.

La fotogrametría consiste en obtener fotografías alrededor de varios ángulos del objeto desde una vista superior e inferior, captando la mayoría de los elementos representativos del mismo (textura, estructura, etc.). Posteriormente, las imágenes son tratadas mediante herramientas computacionales con librerías matemáticas potentes que permiten la reconstrucción del modelo tridimensional²⁷

Un modelo de cráneo 3D puede ser obtenido mediante la adquisición de imágenes de color y profundidad desde diferentes puntos de vista y su combinación en mallas tridimensionales. Dentro de la digitalización por fotografías existen varios métodos para la adquisición digital de un cráneo. El primer método que se puede mencionar es el escaneo 3d mediante el uso del dispositivo de Microsoft conocido como Kinect. En²⁸ se detallan los pasos a seguir y una combinación de algoritmos para resolver los problemas de ruido, problemas de inestabilidad entre el color y la profundidad, combinación de los diferentes puntos de vista y el "meshing". El segundo método es a través de fotogrametría, que es una técnica que usa el desplazamiento a lo largo de 360 grados de imágenes fotografiadas para calcular las medidas espaciales en tres dimensiones²⁹En este caso, esta es usada para reconstruir el objeto fotografiado o filmado y es conocida como SfM (Structure from Motion). Es esencial que las fotos sean tomadas en un ambiente con iluminación controlada y que el punto de iluminación no cambie de lugar. Al igual que en el primer método, al final del proceso se debe utilizar un software de meshing para obtener el resultado final. Un tercer método de adquisición de imágenes es el uso de tecnología de escaneo laser. Los escáneres laser permiten adquirir de manera rápida la digitación de objetos mediante la medición precisa de profundidad de cada parte del objeto²⁹Por último, la técnica más subjetiva para la digitalización es un modelado basado en una imagen frontal y una lateral, pero se pueden utilizar como complemento de precisión imágenes de las vistas desde arriba y desde abajo. Esta técnica depende enteramente del criterio y estilo del modelador.³⁰

El proceso de meshing puede llevarse a cabo en MeshLab, que es un software de código abierto, multiplataforma y portable. Existe una guía detallada para convertir una nube de puntos obtenidos con fotogrametría o con el sensor Kinect en un modelo mesh³¹Inicialmente, el software emplea un algoritmo de muestreo de Poisson para distribuir uniformemente los puntos de la nube.

Posteriormente, el modelador deber eliminar manualmente los puntos pertenecientes a ruido. Finalmente, se aplica operación de construcción de superficie Poisson para obtener el mesh 3D final, que resulta ser la representación poligonal del objeto para poder ser empleado en cualquier modelador 3D.²⁸

Reconstrucción Facial Digital Aproximada (RDFA)

Es un método forense que permite reconstruir el rostro de personas fallecidas de manera aproximada a partir de los restos óseos del cráneo. Para ello, utiliza una tabla estadística con las medidas antropométricas de la sociedad bajo estudio, que permite establecer el ancho de los tejidos blandos con relación al cráneo a lo largo de puntos clave colocados estratégicamente en el tejido óseo, definidos por diferentes métodos tradicionales de reconstrucción facial³²Una vez que se cuente con el cráneo digitalizado, este debe ser transformado a un formato legible por un software de modelación 3D, que será escogido por la institución encargada de la reconstrucción forense. Este software, como su nombre lo indica, servirá para esculpir el rostro y dotarlo de características etnográficas recomendadas por expertos del área forense. En el mercado actual existen varias opciones que pueden ser seleccionadas. La más popular debido a que es de código abierto y gratuita es Blender . Adicionalmente, se pueden mencionar herramientas muy potentes empleadas en el ámbito forense como Cinema 4D , ZBrush y FreeForm Plus . Todas estas herramientas funcionan bajo licenciamiento y son similares a cualquier editor gráfico bidimensional, pero en tres dimensiones.

Es sumamente importante, entender que los diferentes procesos a seguir durante un RDFA deben ser ejecutados por un equipo multidisciplinario. Entre los que debe contarse, al menos con un odontólogo forense, un médico forense, un etnógrafo y un modelador 3D. Por otro lado, existe una nueva tendencia en prótesis faciales y de la cabeza que recibe también el nombre de reconstrucción facial. Esta, surgió gracias a los avances en materiales biocompatibles y complementos de imagen para impresiones tridimensionales de prótesis. Al igual que en el caso anterior, durante este proceso de reconstrucción de la cabeza o del cuello se requiere de un enfoque multidisciplinario coordinado con éxito por un equipo de cirujanos de cabeza y cuello, cirujanos maxilofaciales y especialistas en prótesis³³Generalmente, consiste inicialmente en obtener una tomografía del área de la deformidad que se va a reconstruir. Luego de un análisis cefalométrico y demás características físicas del paciente, se procede a diseñar la prótesis en el software de modelación 3D o CAD/CAM. Finalmente, se realiza una impresión de la prótesis que será colocada posteriormente durante la cirugía de reconstrucción.

Estado del arte

La aplicación de distintas herramientas de imagenología en arqueología lleva varios años de estudios, desde la década de 1960 según se menciona³⁴ para realizar distintas mediciones y documentar de alguna forma las características de los elementos encontrados. Sin embargo, con el avance tecnológico y la aparición de técnicas de imagenología en 3 dimensiones se ha logrado reconstruir virtualmente los datos obtenidos mediante tomografías³⁵ Los mismos que han permitido, realizar estudios avanzados sobre la composición y las medidas de distintos artefactos cerámicos, restos óseos y demás elementos arqueológicos. Finalmente, el uso de impresiones 3D tanto para reconstruir piezas como para conservarlas intactas surgió con la aparición de este tipo de impresoras.

En la actualidad, existen distintos estudios que han demostrado que el uso de una o combinación de varias técnicas de las mencionadas previamente, permiten realizar reconstrucciones y reproducciones de lugares tan complejos como la región maxilofacial y demás objetos de valor histórico. Adicionalmente, la capacidad de almacenar representaciones digitales de objetos del mundo real, facilitan la preservación en el tiempo de estos. En esta sección, se mencionarán brevemente algunos de estos estudios representativos.

En el estudio de³⁶ se propone la conservación y preservación de distintas variaciones anatómicas arqueológicas encontradas en base a técnicas de generación de objetos fotorrealistas para crear un museo virtual de anatomía que facilite el aprendizaje a través de realidad virtual. Con este tipo de software de visualización, los modelos digitales tridimensionales se pueden girar 360 y escalar en distintas relaciones para examinar todas las curvas y ángulos de las muestras. Lo que lo convierte en una herramienta sumamente poderosa para localizar y medir puntos de referencia que proporcionan datos sobre las afinidades genéticas y respuestas fenotípicas al medio ambiente³⁷ Adicionalmente, las herramientas de visualización 3D permiten colocar puntos clave o puntos anatómicos de referencia a lo largo del cráneo y la región facial, que permiten por un lado capturar toda la morfología craneal que a menudo se pasa por alto con las mediciones de craneométricas tradicionales³⁸ Y, por otro, realizar estudios para determinar la región a la que pertenece, el género y la posible edad de la persona antes de morir.

Por su parte³⁹ proponen la generación de prótesis óseas de la región craneofacial postmortem que han sufrido daños o desfiguraciones por lesiones importantes en accidentes o brutalidad durante la muerte. Esto, permite poder reconocer a la persona durante la autopsia de una manera bastante

acertada. Para ello, utilizan CBCT para la adquisición de las imágenes 3D y un software CAD/CAM para modelar los modelos óseos con base a los perfiles demográficos de los cadáveres bajo estudio. Por su parte, para la impresión 3D utilizaron una impresora denominada MakerBot que utiliza una técnica por deposición fundida y materiales basados en ácido poliláctico (PLA) con una temperatura de transición vítrea (Tg) de 60–65 ° C, una temperatura de fusión de 173–178 °C.³⁹

Finalmente, el cambio actual de paradigma en el modelo de los distintos museos para reintegrar el tacto y otros sentidos no retinianos en nuestras experiencias culturales y la generación de actividades lúdicas han permitido que el trabajo con modelos virtuales, realidad aumentada y piezas estereolitográficas que pueden ser manipuladas durante las visitas se incrementen.⁴⁰

Como se menciona en⁴¹ se espera que “la impresión 3D no solo sea vital en el campo de la reconstrucción de objetos, sino también para fines de investigación, documentación, preservación y educación, y tiene el potencial de servir a estos propósitos de una manera accesible y con todo incluido”.

2.1 Distintos métodos para identificar el género y la edad aproximada mediante un cráneo.

El éxito de la reconstrucción de un cráneo depende en gran parte del correcto análisis de las distintas características antropométricas y físicas que permitirán identificar el género y la edad aproximada del individuo bajo estudio. Ya que, el experto modelador se guiará en las mismas para poder generar las prótesis de las piezas faltantes y completar la estructura del cráneo. Sin embargo, en muchas ocasiones el estado del cráneo no permite utilizar siempre el mismo método. Por esta razón, se describen a continuación varias opciones para completar con éxito este proceso.

Piezas dentales

Adams en⁴² menciona que los registros dentales son esenciales para ayudar a establecer identificadores de género y edad. Esto se debe principalmente, a que la estructura de los dientes está protegida por tejidos orales y que la pulpa dental es fuertemente protegida por componentes mineralizados del diente⁴³ Por estas razones, los dientes juegan un rol muy importante en estudios forenses.

En⁴³ se presenta un estudio que permite identificar el género, la edad e incluso el tipo sanguíneo de un individuo. Sus autores explican que hipotéticamente las líneas incrementales en el cemento de los dientes son marcas más confiables de edad que cualquier otro método morfológico, radiográfico, histológico e incluso bioquímico. Las bandas de cemento acelular vistas en luz polarizada transmitida se caracterizan por alternar bandas paralelas opacas y translúcidas (más

anchas).

En,⁴³⁴⁴ se menciona el uso de PCR para la identificación de sexo. La PCR es un método para amplificar pequeñas cantidades de iniciadores de oligonucleótidos específicos de secuencias objetivo relativamente cortas y los ADN polimerasas Taq termoestables. Existen cromosomas X y estructuras intranucleares, descubiertos por Barr y Bertan⁴⁵ en una masa a través de la membrana nuclear que permiten determinar el género de un individuo. Por otro lado, la estructura genética de la proteína enamelinina, ha demostrado que existen claramente dos genes amelogenin, uno en los cromosomas X y otro en los cromosomas Y. La diferencia de patrones en estos dos genes es suficiente para ser empleado como un determinante de género.,⁴³⁴⁶

La pulpa dental puede ser de gran ayuda para la identificación del tipo sanguíneo y género de una persona. Puede existir remanentes de pulpa en los dientes incluso después de varios periodos de tiempo,⁴³⁴² Adicionalmente, el tipo sanguíneo se puede obtener a partir del tejido duro de un diente mediante una técnica de elución de absorción modificada detallada en⁴⁶

Maxilar Superior

Con una tasa de eficiencia relativamente menor se pueden utilizar medidas de ancho, largo y profundidad de los senos maxilares para la identificación de género en el campo de la medicina forense⁴⁸ En⁴⁹ se presenta un estudio que calcula índices de los senos maxilares mediante el uso de una función discriminante. El promedio del ancho y alto de los senos maxilares son mayores en hombres, mientras que el índice de los senos maxilares es mayor en mujeres. La función discriminante propuesta en⁴⁹ fue capaz de diferenciar los géneros con una sensibilidad para hombres del 68

Maxilar Inferior

Otra opción factible para la identificación del género es el análisis morfométrico de la rama mandibular mediante ortopantomograma (OPG). Aunque en⁵⁰, se menciona que factor social y ambiental influyen en el desarrollo y estructura de la mandíbula y del problema no poder utilizar esta técnica en el caso de contar con cráneo edéntulos, lograron obtener una tasa de eficiencia de 68 % en hombres y 70 % en mujeres.

Hueso occipital y Foramen Magnum

El género de un individuo se puede determinar a partir del hueso occipital y su foramen magnum como una estructura que se estabiliza pronto en el tiempo y sus dimensiones varían significativamente entre ambos géneros. Se ha determinado que tienen un crecimiento y una osificación progresiva desde la etapa fetal para completarse

al finalizar la primera década de vida.⁵¹

3. Metodología

Un cráneo encontrado en los predios del museo arqueológico de Pumapungo fue seleccionado para la adquisición, reconstrucción y reproducción tridimensional, utilizando distintas modalidades de imagenología y herramientas computacionales asociadas a distintas aplicaciones odontológicas. Además, se seleccionaron dos cráneos adicionales para el proceso de reconstrucción del primero ya que cuentan con rasgos muy similares. Se presume que las piezas pueden ser originarias de la cultura cañari o inca que habitaron en la zona en épocas prehispánicas. Para la obtención de la muestra arqueológica, se llevó a cabo una coordinación interinstitucional entre la Dirección de Investigación de la Universidad de Cuenca, y el Museo Etnográfico Pumapungo de la ciudad, que consistió en la identificación de códigos y el registro fotográfico de los restos, activación de seguros y conservación preventiva de la muestra mediante embalaje, para la posterior salida de los restos antropológicos. Con la autorización y acompañamiento respectivo de los técnicos del Instituto Nacional de Patrimonio Cultural (INPC), y el personal de seguridad del lugar, se procedió al traslado de cráneos arqueológicos desde el Museo Pumapungo, hacia el área de Radiología de la Universidad de Cuenca.

En el cráneo seleccionado para el proceso de reconstrucción se constató un deterioro excesivo debido principalmente a la mala manipulación en décadas anteriores. Esta pieza se encuentra dividida en cerca de 15 fragmentos del cráneo y la mayor parte de la parte del rostro no existe. Sin embargo, esta fue considerada por tener un cráneo ovoide muy característico de la cultura cañari que le otorga un gran valor cultural y científico. Además, de ser su reconstrucción el de mayor reto para probar las capacidades de las distintas herramientas computacionales propuestas en este trabajo. Por otro lado, luego de un análisis visual se pudo determinar la falta de algunas piezas dentales y partes de la región maxilofacial en uno de los cráneos adicionales. En el segundo cráneo, se constató el buen estado de conservación de este con falta de pocas piezas dentales y un desgaste mínimo normal en el tejido óseo.

La manera más eficiente y rápida de digitalizar objetos es a través de tomografías computarizadas. Sin embargo, se puede hacer uso de otras técnicas para la adquisición digital de cráneos, como se mencionó previamente en la sección 2, debido principalmente a que no todas las instituciones cuentan con el dinero o la infraestructura necesaria para hacer tomografías computarizadas o por el cuidado que ameritan algunas osamentas arqueológicas. En la Fig. 1, se puede observar los posibles pasos para adquirir las

imágenes necesarias previo al proceso de reconstrucción facial aproximada.

Previo al proceso de escaneo de las piezas arqueológicas mediante el tomógrafo de haz cónico, cada una debe ser colocada en un trípode con sujetadores especiales para los cráneos y con una base creada con material plástico para evitar causar interferencias durante el proceso. Adicionalmente, las tomografías se tomaron por secciones, ya que el área del tomógrafo no permite capturar en una sola imagen todo el cráneo. Debido a que, generalmente son tomógrafos exclusivos para la región buco maxilofacial y su rango de captura de información es de un tamaño menor a la altura de un cráneo humano. Además, se colocaron artefactos en puntos específicos del cráneo a manera de marcas, considerando que los artefactos tengan intensidades diferentes a los rangos de los tejidos óseos. Posteriormente, los mismos puntos deben ser ubicados de manera digital, para permitir la ejecución de una técnica de alineación en base a la interpolación de estos y sus regiones adyacentes, con el fin de conseguir un cráneo completamente alineado, como si se tratara de una tomografía única. La imagen digitalizada se almacena y transporta en formato DICOM. Finalmente, en paralelo se realizó un levantamiento fotográfico siguiendo las recomendaciones de las distintas herramientas de fotogrametría para obtener una segunda imagen tridimensional de cada cráneo y las texturas de estos. En la Fig. 3, se puede observar el estado inicial del cráneo y el resultado del proceso de fotogrametría que consiste en tomar varias imágenes en diferentes ángulos alrededor del cráneo y luego juntarla espacialmente mediante algoritmos de meshing como se mencionó en la sección 2.

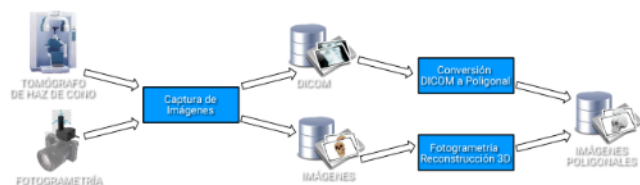


Fig. 1. Pasos para la adquisición de imágenes 3D para ser aplicados en el protocolo

Después de este proceso, la imagen en formato DICOM resultante debe ser convertida a una imagen poligonal con la finalidad de utilizarla en cualquier software de modelación 3D. Invesalius será fundamental para realizar este proceso. La técnica utilizada por este tipo de herramientas para realizar la conversión se basa en modelos finitos. El mesh resultante se compone de elementos hexahedron, que son generados a través de un proceso semiautomático. Ecuaciones no lineales consecutivas son empleadas dentro del modelo de elementos finitos usado en Invesalius y pueden ser observados en su código fuente en github. Después de obtener una imagen

poligonal con cualquier herramienta seleccionada bajo el criterio del modelador, el resultado deberá ser importado desde cualquier software de modelación 3D.

Luego de estos pasos, la observación detenida de los cráneos bajo estudio por parte del equipo de trabajo multidisciplinar es vital. Es importante, que el equipo determine las características de los elementos óseos disponibles a nivel craneal y facial para la identificación de edad, género, posible contextura y etnografía. El éxito de la identificación de un individuo mediante la RFDA depende de la asertividad para determinar estas características. El género y la edad pueden ser determinadas en cráneos por diferentes métodos propuestos en la literatura descritos brevemente en la sección 2.1.

Mientras que, la posible contextura y etnografía dependerá básicamente de las medidas cefalométricas y antropométricas establecidas por el grupo de trabajo empleando recursos gráficos de computador. Por otro lado, se debe considerar la falta de piezas en la estructura ósea para tener un plan B en el caso de la identificación de género y edad. Por esta razón, es que se consideran los diferentes métodos para identificar estas características. Por otro lado, también es necesario identificar el desgaste óseo y las piezas faltantes en el caso de que se requiera un proceso de relleno durante la fase de modelación.

Posteriormente, se realiza un análisis estéticodenotofacial, en donde se toman como referencia 10 puntos cefalométricos: o metopión, punto sagital entre las dos protuberancias frontales o glabella, en la protuberancia frontal media o nasion, punto de reunión de la sutura internasal con el hueso frontal o rhinion, punto distal de la sutura internasal o subnasal, punto inferior a punto A o supradental, en el borde del hueso alveolar entre ambos incisivos centrales superiores o infradental, en el borde del hueso alveolar, entre ambos incisivos centrales inferiores o supramental, o pogonion, punto más anterior de la eminencia mentoniana o mentón. Punto más saliente de la eminencia mentoniana

Estos puntos y las distintas medidas descritas previamente permiten identificar las posibles edades y géneros de los individuos previo a su deceso. Las tablas con las medidas cefalométricas aproximadas obtenidas mediante análisis estadísticos sobre tomografías se presentan en⁵² y son necesarias para otorgar información adicional al modelador 3D para que proceda con una reconstrucción craneal aproximada en base a la población y a las mismas. Este proceso se puede observar en la Fig. 3.

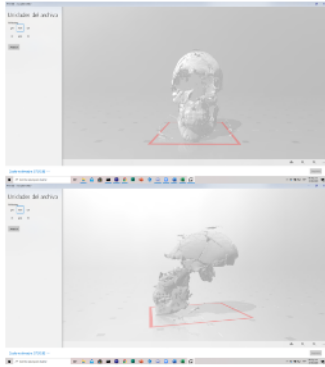


Fig. 2. Imagen tridimensional del estado inicial del cráneo bajo estudio

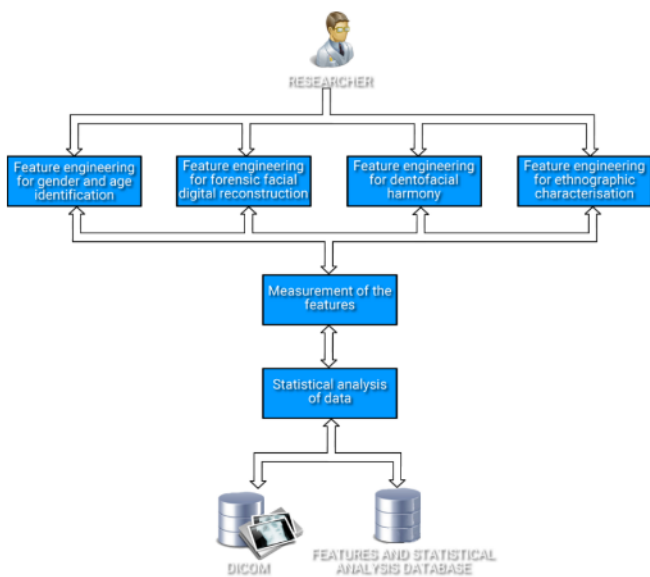


Fig. 3. Pasos para la identificación de características óseas y su análisis estadísticos

Luego de esta etapa, es el turno del experto en modelación 3d que se encargará de reconstruir el cráneo en base a las características etnográficas y las distintas mediciones proporcionadas por el grupo de expertos. Esta modelación puede ser hecha en Blender , una herramienta de software libre que tiene un aprendizaje exponencial y posee gran cantidad de librerías que permiten un proceso de modelación real y preciso.

Finalmente, los resultados renderizados son exportados a diferentes formatos compatibles con aplicaciones que permiten su visualización. Estas pueden ser, imágenes 2D, imágenes 3D que pueden ser impresas o ser usadas como base para generar animaciones o entornos de realidad virtual. Además, estas imágenes pueden ser parte de la base de datos de los investigadores para ser compartidas con sus colegas

de forma remota a través de un sistema de CBIR o Content Based Image Retrieval por sus siglas en ingles.

La estereolitografía es una técnica de impresión 3D, mediante la cual, usa el procesamiento de los datos obtenidos mediante imágenes tomográficas (axial computarizada y helicoidal) de los pacientes y mediante un programa informático, se obtienen prototipos o modelos físicos en tres dimensiones, de alta precisión. Su diseño se originó gracias a los sistemas de diseño y elaboración asistidos por computadora (CAD / CAM, Computer Aid Design y Computer Aid Manufacturing)²⁵

3 RESULTADOS

En esta sección, se presenta el cráneo totalmente reconstruido en base a las técnicas mencionadas y a los dos cráneos adicionales. La Fig. 4 muestra la reconstrucción del tejido óseo. El modelador 3D es el encargado de eliminar fisuras, incrementar el grosor del tejido óseo en base a una media aproximada en base al desgaste de este por el paso del tiempo y su mala conservación. Por otro lado, es necesario interpolar los otros dos cráneos sobre este para rellenar a manera de prótesis las piezas faltantes de la parte frontal del mismo. Adicionalmente, indica la colocación de los puntos craneométricos y cefalométricos que sirven como base para la colocación del tejido blando.

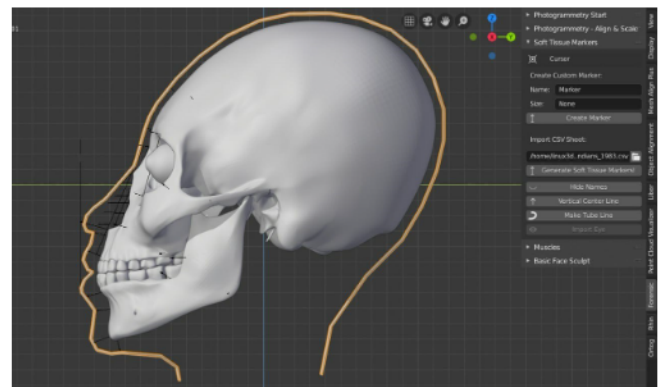


Fig. 4. Cráneo ovoide reconstruido – colocación de puntos cefalométricos y craneométricos en relación con las características físicas obtenidas estadísticamente de una región de la población cañari que mantiene rasgos similares a sus antecesores.

Entre las medidas correspondientes al rango de edad aproximado y el género, se obtuvieron las siguientes aproximaciones: Gonion a gonion: 10cm, Intercondilar: 13cm, Punto J:11cm, Orbital: 10cm, Cuerpo del malar: 11cm, Maxilar: 10cm, Alveolar: 10xm, Alveolo mandibular: 10cm, Mentón- gonion derecha:12cm, Mentón-gonion izq: 12cm, Glabella- occipital: 20cm, Interparietal: 15cm, Fosa temporal: 11cm, Sínfisis mandibular a occipital: 29cm,

Conducto auditivo externos: 14cm, ENA - ENP: 7cm.

Posteriormente, para continuar con el proceso de reconstrucción facial aproximada se modelan los ojos, los músculos, piel y demás tejido blando en base a los puntos craneométricos. Este proceso, se puede observar en la Fig. 5 – Izq. Mientras que, el resultado final de este proceso se puede observar en la Fig. 5 – Der. Además, en caso de requerirse y para dotarle de una mayor relevancia e identidad al personaje, se puede colocar elementos etnográficos y representativos de la cultura bajo estudio. Estos pueden incluir: bello facial, ropa de la época, adornos, etc.

Estas imágenes fueron impresas en modelos litográficos y ahora son propiedad del museo Pumapungo. Una de las impresiones del cráneo reconstruido se puede observar en la Fig. 6. Sin embargo, se debe considerar que los modelos son aproximados y no existe una técnica conocida para validar su reconstrucción o estimar su eficiencia. Pero que siguen idénticos criterios que los de la generación de prótesis óseas muy utilizados en la actualidad, que generalmente se basan en la simetría de los huesos del rostro y la utilización de cráneos de similares características etnográficas, de edad y género que los reconstruidos para formar la parte facial faltante del último cráneo.

Para determinar la exposición al factor de riesgo tenemos 101 casos expuestos y 88 controles expuestos, y tenemos 17 casos no expuestos y 30 controles no expuestos. Obteniendo un OR de 2.025 comprobando que la ocupación si es factor de riesgo de la automedicación.

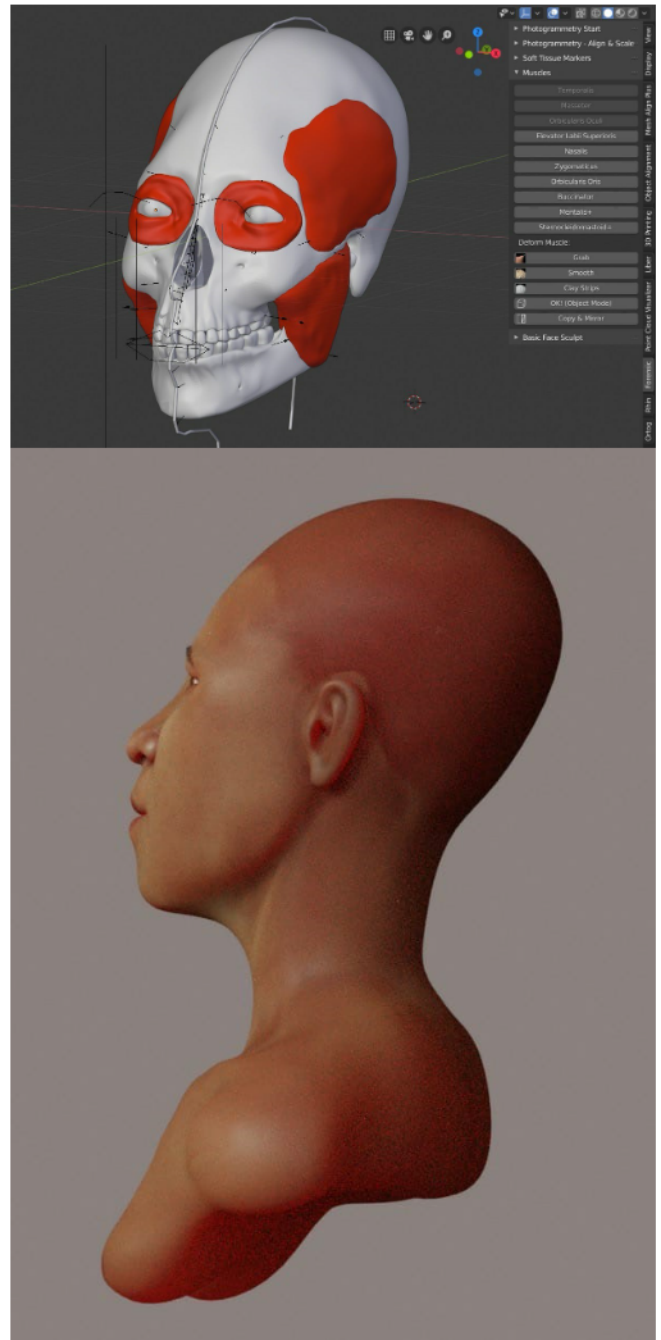


Fig. 5. Izq.: proceso de modelación de músculos, demás tejido blando y piel. - Der.: resultado final del proceso de modelación

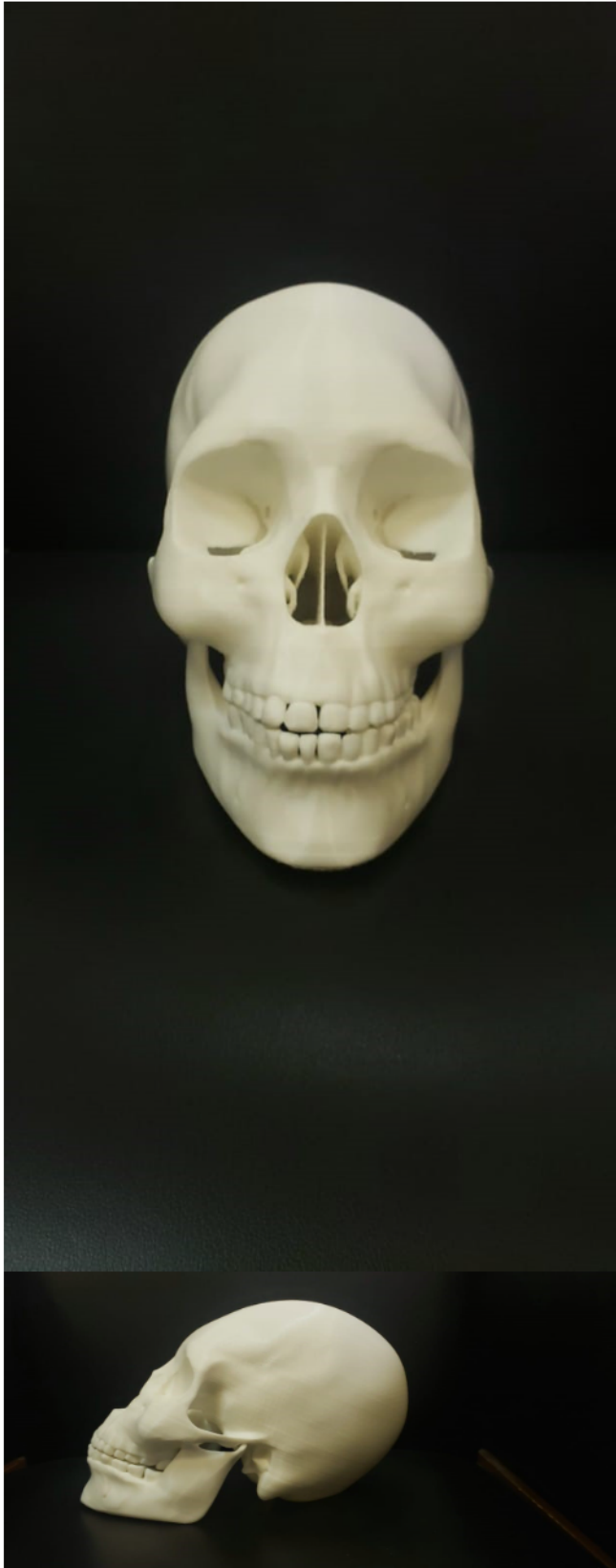

Fig. 6. Modelo litográfico resultante del cráneo ovoide bajo estudio del museo arqueológico Pumapungo

4 CONCLUSIONES

Los nuevos avances tecnológicos en imágenes radiológicas de tipo CBCT, empleadas principalmente en las ciencias de la salud, han favorecido su continua utilización en el ámbito clínico de diagnóstico y tratamiento. En la actualidad, son un pilar fundamental para la detección y diagnóstico de muchas anomalías dentro de la estomatología. Y, son parte clave dentro del área de cirugía maxilofacial e implantología. Son entonces, un recurso indispensable para poder llevar a cabo un tratamiento oportuno ante cualquier diagnóstico prescrito. Además, sus capacidades y ventajas las han posicionado en el ámbito de la investigación multidisciplinaria como una herramienta potente para obtener bases de datos confiables y como recurso para la automatización de procesos. A su vez, dentro del ámbito académico han creado nuevas oportunidades y facilidades para ampliar los conocimientos prácticos adquiridos en clases magistrales.

Las CBCT están siendo muy utilizadas en otras áreas de trabajo, como las ciencias forenses, paleontología, antropología y biomedicina. Debido a que, son herramientas ágiles de apoyo en el análisis de casos complejos. Evitando, la manipulación directa de los restos bajo estudio y facilitando su conservación e integridad anatómica y la perennidad de la información obtenida para futuros estudios o procesos administrativos y legales. Adicionalmente, permite que un especialista estudie los restos sin importar su ubicación geográfica. Facilitando, el análisis y diagnóstico multidisciplinario en casos únicos o en casos de investigación.

Finalmente, las CBCT son una herramienta particularmente interesante en combinación con técnicas modernas de visualización, segmentación y manipulación tridimensional para el área de la docencia moderna y la nueva tendencia de los museos en contar con actividades lúdicas. Permitiendo, adquirir conocimiento de manera objetiva y eficiente. Pero, sobre todo, didácticas y llamativas para los estudiantes. Ya que, permiten adentrarse en la anatomía bajo estudio y seccionarla según se requiera. Además, de analizar profundamente su morfología y estructura. Facilitando, las tareas tanto del estudiante como del docente.

Referencias Bibliográficas

- 1 Fritsch D, Klein M. 3D preservation of buildings—reconstructing the past.. *Multimedia Tools and Applications*, 77(7). 2018;: p. 9153-9170.
- 2 Vasilyev SV, Vasilyeva OA, Galeev RM, Dyuzheva OP, Novikov M, Chichaev IA, et al. 3D RECONSTRUCTION OF THE ANCIENT EGYPTIAN MUMMY SKELETON FROM THE PUSHKIN STATE MUSEUM OF FINE ARTS

- (I, 1 1240). International Archives of the Photogrammetry, Remote Sensing Spatial Information Sciences. 2019.
- 3 Novikov M, Knyaz V, Galeev R. Creating digital models of paleontological sample by photogrammetry and computed tomography. 2019.
- 4 Danforth RA, Clark DE. Effective dose from radiation absorbed during a panoramic examination with a new generation machine. Oral Surgery, Oral Medicine, Oral Pathology, Oral Radiology, and Endodontology. 2000; 89(2)(236-243).
- 5 Ludlow JB, Davies-Ludlow LE, Brooks SL. Dosimetry of two extraoral direct digital imaging devices: NewTom cone beam CT and Orthophos Plus DS panoramic unit. Dentomaxillofacial Radiology. 2003; 32(4)(229-234).
- 6 Ngan D, Kharbanda OP, Geenty JP, Darendeliler M. Comparison of radiation levels from computed tomography and conventional dental radiographs. Australian orthodontic journal. 2003; 19(2)(67).
- 7 Maki K, Inou N, Takanishi A, Miller AJ. Computer-assisted simulations in orthodontic diagnosis and the application of a new cone beam X-ray computed tomography. Orthodontics craniofacial research. 2003; 6(95-101).
- 8 Parashar V, Whaites E, Monsour P, Chaudhry J, Geist JR. Cone beam computed tomography in dental education: a survey of US, UK, and Australian dental schools.. Journal of dental education. 2012; 76(11)(1443-1447).
- 9 Lee WJ, Wilkinson CM, Hwang HS. An accuracy assessment of forensic computerized facial reconstruction employing cone-beam computed tomography from live subjects. Journal of forensic sciences. 2012; 57(2)(318-327).
- 10 Sinha PK. Future of forensic odontology in India with cone beam computed tomography. Journal of forensic dental sciences. 2018; 10(1)(1).
- 11 Meundi MA, David CM. Application of cone beam computed tomography in facial soft tissue thickness measurements for craniofacial reconstruction. Journal of oral and maxillofacial pathology: JOMFP. 2019; 23(1)(114).
- 12 Hipsley CA, Sherratt E. Psychology, not technology, is our biggest challenge to open digital morphology data. Scientific data, 6(1). 2019;; p. 1-5.
- 13 Fritsch D, Klein M. 3D preservation of buildings—reconstructing the past. Multimedia Tools and Applications, 77(7). 2018;; p. 9153-9170.
- 14 Walton JA. Like Jacob with Esau: The 3D Printed Replica and the Future of the Museum (Doctoral dissertation, Virginia Tech). 2018.
- 15 Finlayson AE, Epifanio R. La tomografía computarizada de haz cónico. UstaSalud. 2008; 7(2)(125-131).
- 16 Orellana Velasquez CE. Tomografía Cone Beam en odontología; 2016.
- 17 Smith-Jack F, Davies R. Cone beam computed tomography: an update for general dental practitioners. Dental Update. 2018; 45(4)(329-338).
- 18 Frigi Bissoli C, GÁC, MTW, DMCJC, MFE, LDMME. Importancia y aplicaciones del sistema de Tomografía Computarizada Cone-Beam (CBCT). Acta Odontológica Venezolana. 2007;; p. 589-592.
- 19 Mildenerger P, EM, ME. Introduction to the DICOM standard.. European radiology. 2002;; p. 920-927.
- 20 Shkarin V, Grinin V, Halfin R, Dmitrienko T, Domenyuk D, Fomin I. Craniofacial line of teleradiography and its meaning at cephalometry.. Archiv EuroMedica, 9, 2. 2019.
- 21 Chen S, Chen YYC, Chang H. Enhanced speed and precision of measurement in a computer-assisted digital cephalometric analysis system.. Angle Orthod, 74. 2004;; p. 501–507.
- 22 Kragoskov J, Bosch C, Gyldensted C, Sindet-Pedersen S. Comparison of the reliability of craniofacial anatomic landmarks based on cephalometric radiographs and three-dimensional CT scans. Cleft Palate Craniofac J, 34. 1997;; p. 111–116.
- 23 Arsić S, Trandafilović M, Janković S, Ilić D, Nedović B, Vitković N, et al. ANALYSIS OF THE HUMAN CEPHALOMETRIC PARAMETERS IMPORTANT FOR DENTAL PRACTICE.. Facta Universitatis, Series: Medicine Biology, 21(2). 2019.
- 24 Li H, Song L, Sun J, Ma J, Shen Z. Dental ceramic prostheses by stereolithography-based additive manufacturing: potentials and challenges. Advances in Applied Ceramics, 118(1-2). 2019;; p. 30-36.
- 25 Álvarez C, CJS, FJ, GC. Avances en equipamientos (I): la Estereolitografía y sus materiales, un paso hacia el futuro. Cient Dent. 2006; 3(2)(151-156).
- 26 James MR, Chandler JH, Eltner A, Fraser C, Miller PE, Mills JP, et al. Guidelines on the use of structure-from-motion photogrammetry in geomorphic research. Earth Surface Processes and Landforms, 44(10). 2019;; p. 2081-2084.
- 27 Novikov M, Knyaz V, Galeev R. Creating digital models of paleontological sample by photogrammetry and computed tomography. Computer Science Research Notes. 2019.
- 28 Chen X, HY, WS. 3D Scanner using Kinect. 2010.
- 29 Remondino F, GA, VA. 3D modeling of close-range objects: photogrammetry or laser scanning. In Proc. SPIE. 2005;; p. (Vol. 5665, pp. 216-225).
- 30 Malciu M, PF. A robust model-based approach for 3d head tracking in video sequences. In Automatic Face and Gesture Recognition. Fourth IEEE International Conference on IEEE. 2000;; p. (pp. 169-174).
- 31 "Meshing point clouds". <http://meshlabstuff.blogspot.com/2009/09/meshing-point-clouds.html>. 2011.
- 32 Ubelaker D. Facial reconstruction/reproduction.. The International Encyclopedia of Biological Anthropology, 1-3. 2018.
- 33 Klimczak J, Helman S, Kadakia S, Sawhney R, Abraham M, Vest AK, et al. Prosthetics in facial reconstruction.. Craniomaxillofacial trauma reconstruction, 11(01). 2018;; p. 006-014.
- 34 David E, Thompson T. Human Remains: Another Dimen-

- sion. The Application of Imaging to the Study of Human Remains. London: Academic Press Elsevier; 2017.
- 35 Grosman L. Reaching the Point of No Return: The Computational Revolution in Archaeology. *Annual Review of Anthropology*, 45 (1). 2016;; p. 129-145.
- 36 Nieder GL, Nagy F, Wagner LA. Preserving and sharing examples of anatomical variation and developmental anomalies via photorealistic virtual reality. *Anat Rec B New Anat* 276. 2004;; p. 15-18.
- 37 Kuzminsky SC. Rancho La Brea Woman: a new 3D analysis of a 9,000-year-old Paleoamerican cranium from Southern California. *American Journal of Physical Anthropology* 147 (S54). 2012;; p. 187.
- 38 White TD, Folkens PA. *Human Osteology*, second ed. Academic Press. San Diego. 2000.
- 39 Urbanová P, Vojtíšek T, Frišhons J, Šandor O, Jurda M, Krajsa J. Applying 3D prints to reconstructing postmortem craniofacial features damaged by devastating head injuries. *Legal Medicine*. 2018;; p. 48-52.
- 40 Ioannides M, Arnold DB, Niccolucci F, Mania F. Proceedings of VAST 2006: The 7th International Symposium on Virtual Reality, Archaeology and Intelligent Cultural. Eurographics Association. 2006.
- 41 Neumüller M, Reichinger A, Rist F, Kern C. 3D printing for cultural heritage: Preservation, accessibility, research and education. In *3D Research Challenges in Cultural Heritage* (pp. 119-134). Springer, Berlin, Heidelberg. 2014.
- 42 Saxena S. The credibility of dental pulp in human blood group identification. *J Forensic Dent Sci*. 2017;; p. 6-9.
- 43 Nayar AK, PS, TG, SA, SD. Determination of age, sex, and blood group from a single tooth. *Journal of Forensic Dental Sciences*. 2017;; p. 9(1), 10.
- 44 PK. et D. *Textbook of Forensic Odontology*. Paras Medical Publishers. 1998.
- 45 ML B, LF B, HA. L. The morphology of the nerve cell nucleus, according to sex. *Anat Rec*. 1950; 107(283-97).
- 46 Acharya AB. A new digital approach for measuring dentin translucency in forensic age estimation. *Am J Forensic Med Pathol*. 2010;; p. 31:133-7.
- 47 Ramnarayan B K et al. ABO blood grouping from hard and. *Journal of Forensic Dent*. 2013;; p. 28-34.
- 48 Teke HY et al. *SurgRadiol Anat*. 2007;; p. 29(1) :9-1.
- 49 Khaitan T, KA, GU, JR. Cephalometric Analysis for Gender Determination Using Maxillary Sinus Index: A Novel Dimension in Personal Identification. *International journal of dentistry*. 2017.
- 50 More CB, VR, SN. Morphometric analysis of mandibular ramus for sex determination on digital orthopantomogram. *Journal of Forensic Dental Sciences*. 2017.
- 51 Akkoç B, AA, KH. Automatic gender determination from 3D digital maxillary tooth plaster models based on the random forest algorithm and discrete cosine transform. *Computer Methods and Programs in Biomedicine*. 2017;; p. 59-65.
- 52 Almache MC, Alejandro PCV, Bravo ME. Determinación de estándares Cefalométricos de las diferentes etnias de Ecuador. *Revista Latinoamericana de Ortodoncia y Odon-topediatria*. 2019.
- 53 Cazar Almache Marcelo ACMRSNdJ. Análisis Estético dentofacial: Base de la terapéutica en deformidades faciales. *ACTIVA UC Cuenca*. Vol. 2, No. 3. 2017;; p. 27-34.
- 54 Martins TACP, BAS, SGBC, FTV, DBC, SJVL. In *Vesalius: three-dimensional medical reconstruction software*. Virtual and rapid manufacturing. 2007;; p. 135-141.
- 55 Camilo AA, APHJ, MTF, AFDS, dSJVL. In *Vesalius: medical image edition*. 1st International Conference on Design and Processes for Medical Devices. 2012;; p. 279-282.
- 56 da Costa Moraes CA, DPEM, MRFH. Demonstration of protocol for computer-aided forensic facial reconstruction with free software and photogrammetry. *Journal of Research in Dentistry*. 2014;; p. 77-90.
- 57 Wilkinson C. *Forensic facial reconstruction*. Cambridge University Press. 2004.
- 58 Prokopec M, UDH. Reconstructing the shape of the nose according to the skull. *Forensic Sci Commun*. 2002.
- 59 Moraes C. *Manual de reconstrução facial 3d digital*.
- 60 "Meshing point clouds. <http://meshlabstuff.blogspot.com/2009/09/meshing-point-clouds.html>. 2011.

Recibido: 20 de abril de 2020

Aceptado: 03 de mayo de 2020