

Revista de la
Facultad de Odontología
de la Universidad de Cuenca

12
Edición
2020

Decana: Dra. Dunia Abad C.
Subdecana: Dra Andrea Carvajal E.
Editor: Dr. Cristian Abad C.



Publicación de la Facultad de Odontología de la Universidad de Cuenca
Edición 2020. Número 12.

Decana: Dra. Dunia Abad C.

Subdecana: Dra Andrea Carvajal E.

Editor: Dr. Cristian Abad C.

Correo de Correspondencia: cristian.abad@ucuenca.edu.ec

Revista de Publicación Anual Indexada
en LATINDEX

Sistema Regional de Información en Línea
para Revistas Científicas de América
Latina, el Caribe, España y Portugal.

ISSN: 1390-0889

Editorial, Prólogo y Artículos publicados en la presente Revista de la
Facultad de Odontología son de exclusiva responsabilidad de sus
autores.

**Prohibida su reproducción total o parcial sin permiso de los autores o editor, y citas
correspondientes.**

Diseño y maquetación



CONTENIDO

- 02** Manejo estético del sector anterosuperior, reporte de un caso clínico.
- 08** Trastornos témporomandibulares relacionados a factores oclusales: revisión de la literatura.
- 14** Eficacia de la bacterioterapia probiótica para la prevención de caries dental: Una revisión sistemática de la literatura.
- 22** Análisis Comparativo de las mallas digitales entre dos tipos de sistemas de escaneado y sus sistemas operativos.
- 28** Estrategias de inmunización en caries dental: Alcances y limitaciones.
- 36** Tratamiento quirúrgico para la liberación de anquilosis de la articulación témporomandibular. Reporte de un caso clínico y revisión de la literatura.
- 40** Etapas del sueño y su importancia en Odontología.
- 44** Granuloma telangiectásico en Cavidad oral: informe de dos casos.
- 48** Síndrome de Sjogren secundario a enfermedad mixta del tejido conectivo. Reporte de caso.
- 51** Manejo endodóntico de una lesión endoperiodontal en un incisivo lateral maxilar con surco palatogingival: Reporte de caso.
- 54** Odontoma . Caso clínico.

Editorial

“ La perspectiva histórica de la Facultad de Odontología guía esta nueva publicación ”



La Pandemia ha sido un factor común en el desarrollo de la vida cotidiana de este tiempo, sin ser ajena para todos y cada uno de los actores de la academia, la ciencia y la divulgación.

Por ende, el desarrollo de investigaciones, obtención de resultados y los procesos de publicación han sido dificultosos. Sin embargo, vencer los obstáculos, hace más exitoso el resultado. Al entregar este nuevo número, me gratifica la colaboración de los docentes de la Facultad que han hecho posible la continuidad de la Revista de la Facultad de Odontología, afianzándose como el medio oficial de divulgación de las acciones académicas e investigativas de la institución a la que representamos. Incluso, en este convulso tiempo, es una herramienta que permite la titulación de estudiantes que han egresado de la carrera, cumpliendo a cabalidad el requisito de publicación de un artículo, como rezan las exigencias reglamentarias.

Haber mantenido viable esta publicación, se debe al apoyo irrestricto de la Decana de la Facultad, quien ha plasmado el esfuerzo realizado durante su gestión en la materialización de este y otros proyectos en beneficio de la Facultad. También es justo, reconocer el apoyo de la empresa privada del sector dental como es el caso de la empresa Prodentec que no ha escatimado recursos en promover esta publicación.

Publicar 12 números dan cuenta de la vigencia de nuestra Revista, su contenido la fortalece y su mantención es una enorme responsabilidad que la hemos asumido con enorme placer e ímpetu, en beneficio de uno los pilares de la academia y la vida universitaria en grado y posgrado, como es la generación del conocimiento.

Esperamos que el lector disfrute de este ejemplar y recabe la información que con tanto esmero, sus autores han plasmado en los distintos artículos publicados.

*Dr. Cristian Abad Coronel.
PhD.
Director de Publicaciones*

Prólogo



La Revista de la Facultad de Odontología es una publicación periódica de la Facultad de Odontología de la Universidad de Cuenca que tiene como propósito

constituirse en el medio de difusión del quehacer científico en el ámbito de la Odontología a nivel local, nacional y por qué no internacional.

Uno de los objetivos de la investigación es dar a conocer a la comunidad científica, los resultados obtenidos en el proceso; para ello es fundamental contar con un medio de difusión y precisamente frente a esta necesidad de comunicar lo que en el campo de la Odontología se realiza, la Facultad no ha escatimado esfuerzo con el fin de mantener en el tiempo su órgano de difusión como lo es su revista, en la que docentes, estudiantes y profesionales tienen oportunidad de publicar sus manuscritos.

Ahora más que nunca, comunicar el quehacer científico es prioritario aprovechando los medios virtuales que han facilitado la información y la actualización; el esfuerzo realizado para elaborar los manuscritos en las condiciones de pandemia que hoy afectan a nivel mundial es loable y demuestra que las condiciones adversas constituyen un estímulo para quienes desean aportar al avance de la ciencia en pro del bienestar del ser humano particularmente de su salud y en este caso de la salud bucal.

Con mucha satisfacción la Facultad de Odontología pone a disposición de la comunidad odontológica su revista número 12, con artículos que abordan temas actuales y de mucho interés entre los que se incluyen manuscritos de estudiantes y docentes de Facultades de Odontología con las que se han suscrito convenios de cooperación académica durante este período de mi gestión al frente de la Facultad.

***Dra. Dunia Abad Coronel
DECANA DE LA FACULTAD
DE ODONTOLOGÍA.***

Manejo estético del sector anterosuperior, reporte de un caso clínico.

Autores

¹María Paz Pinos ¹Adriana Batista ²Jaime Astudillo Ortiz.

¹Alumna de la Facultad de Odontología de la Universidad de Cuenca.

² Docente de Postgrado de la Facultad de Odontología de la Universidad de Cuenca.

Introducción

El manejo estético del sector anterior es un proceso que debería ser guiado por la visualización tridimensional de los cambios paramétricos propuestos, previo al inicio de la intervención ¹, esto con el objetivo de modificar los determinantes armónicos de la sonrisa y además mejorar la comunicación tanto con los técnicos encargados de la ejecución de las restauraciones definitivas, como con nuestros pacientes, permitiéndoles ver, en tiempo real, el resultado final de dicha modificación sin generar en ellos falsas expectativas de tratamiento ².

El diseño digital de sonrisa y el mock up se han convertido en herramientas muy eficaces para conseguir restauraciones estéticas altamente satisfactorias. Su facilidad de realización y su versatilidad los posiciona como una de las técnicas más predecibles y efectivas, tanto para el equipo profesional y de laboratorio, como para los pacientes que buscan mejorar su aspecto estético ³.

El caso que se presenta a continuación fue ejecutado por estudiantes de pregrado de la Facultad de Odontología de la Universidad de Cuenca y fue planificado siguiendo los lineamientos y las herramientas básicas del concepto DSD (Diseño Digital de Sonrisa) adaptadas al programa informático Microsoft Power Point, además de la confección de un encerado diagnóstico basado en las modificaciones digitales y la utilización de la técnica "mock up" que permite la previsualización de los resultados de la intervención.

Tanto el diseño digital como la confección del encerado y el mock up fueron, además, las guías de consecución del manejo quirúrgico periodontal, de la provisionalización, del proceso de preparación dentaria mínimamente invasiva y de la confección de las restauraciones cerámicas definitivas en disilicato monolítico, que armonizaron la sonrisa de nuestra paciente.

manifestando que "no le gusta su sonrisa" debido a que "sus dientes no tienen el mismo color y tamaño entre ellos". La paciente no presentó ningún antecedente médico de interés, ni refirió tomar medicamentos que podían interferir con el tratamiento, por tanto, se la clasificó como paciente ASA I (sano) ^{4,5}. Al examen clínico intraoral se observaron alteraciones cromáticas y de proporción del grupo dentario del sector anterior (Fig. 1 y 2). Por tanto, se decidió realizar diseño digital de sonrisa, encerado diagnóstico y mock up para verificar el resultado estético.

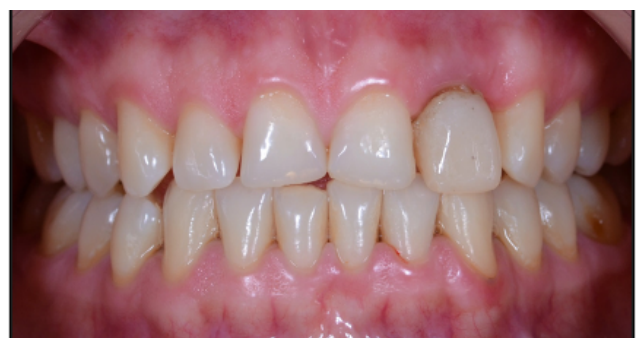
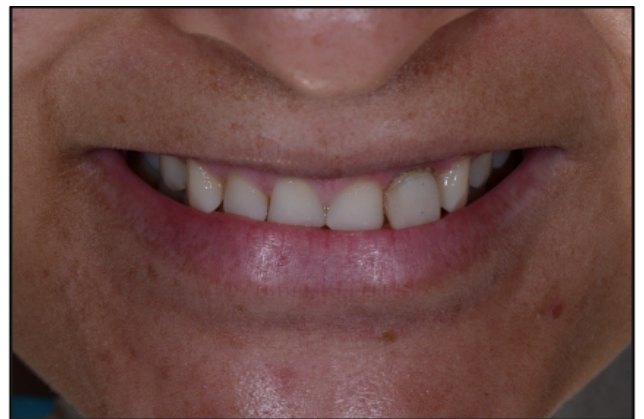
Figura 1. Situación inicial, extra e intraoral.

Secuencia clínica

Paciente femenina de 24 años se presenta en la Clínica de la Facultad de Odontología de la Universidad de Cuenca

Se utilizó un aurómetro digital calibrado en el programa Microsoft™ Power Point 2010 (Microsoft Corp., Redmond, WA, USA) para el establecimiento de la longitud incisal del incisivo central tomando como referencias las líneas horizontales, interpupilar y punta de nariz respectivamente⁶ (Fig. 2).



Figura 3. Determinación de longitud incisal con el uso del aurómetro y los planos horizontales de referencia.

Después se analizó la proporción entre ancho y largo de los dientes anterosuperiores, por medio del uso de una matriz estandarizada de proporción aurea colocada sobre la fotografía de frente y en sonrisa. Y se colocaron siluetas dentales siguiendo la proporción conseguida⁶ (Fig. 3).

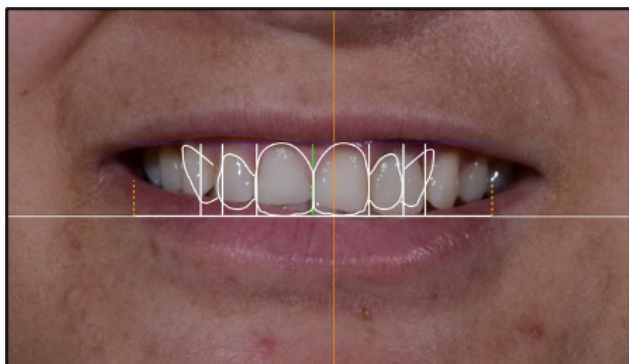


Figura 4. Superposición de regla estandarizada de proporción aurea sobre los dientes anterosuperiores. Y siluetas dentales colocadas para medición digital.

Finalmente, todos los trazos realizados fueron calibrados y medidos con una regla digital para guiar el encerado diagnóstico (Fig. 5 y 6).

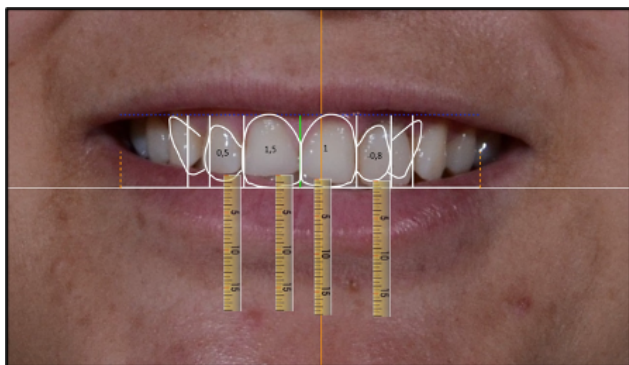


Figura 5. Diagnóstico realizado con parámetros obtenidos de la medición digital.

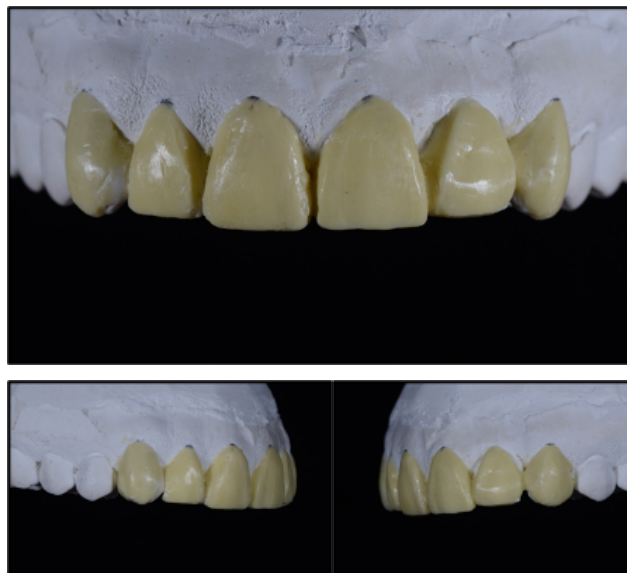


Figura 6. Encerado diagnóstico realizado con parámetros obtenidos de la medición digital.

Con la ayuda de resina Bis-acrílica de autopolimerización (Structur premium VOCO) se realizó un mock up, con el cual se observaron detalles del diseño digital y del encerado diagnóstico, probando los cambios directamente sobre la boca de la paciente para conseguir la aprobación del tratamiento definitivo⁷ (Fig. 7 y 8).

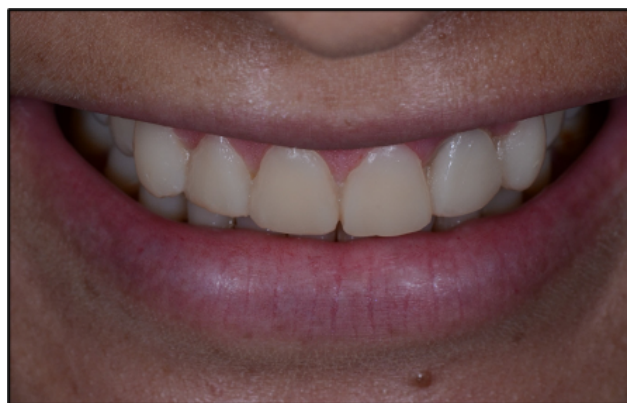

Figura 7. Mock up con resina Bis acrílica de autopolimerización.



Figura 8. Mock up con resina Bis acrílica de autopolimerización vista en sonrisa. Se puede apreciar la aceptación del cambio propuesto por parte de la paciente.

Con la ayuda del mock-up se confeccionaron restauraciones provisionales inmediatas que ayudaron a la conformación gingival luego de la extracción indicada y regeneración ósea del diente 22, luego se realizó una gingivoplastia para mejorar la proporcionalidad de los dientes anterosuperiores² (Fig. 9).

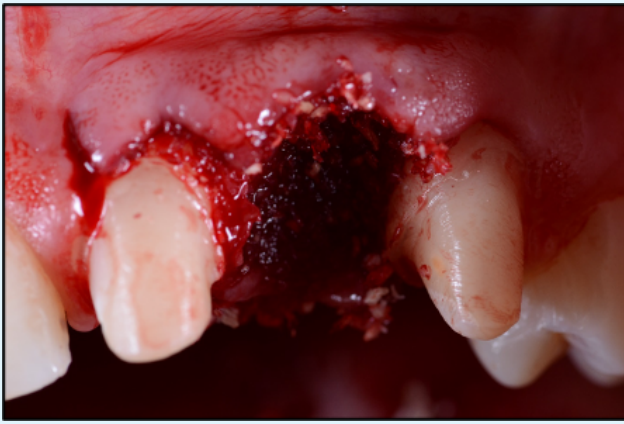

Figura 9. Extracción y regeneración del diente 22.

Se realizó el aclaramiento dental externo en las piezas dentales remanentes iniciando con un 2B 210 de Chromascop (Ivoclar vivadent) consiguiendo un tono 1 A 120 Chromascop (Ivoclar vivadent) después del procedimiento.

121 días después de la exodoncia, regeneración ósea y gingivoplastia (Fig. 10) se procedió con la preparación dental mínimamente invasiva⁹ guiada con el mock up de Resina Bis-acrítica (STRUCTUR Premium, VOCO), creando así una referencia para la profundización de la preparación en las piezas 13, 12, 11, 21 y 23. Se realizaron marcas guía con una fresa troncocónica de punta redondeada sobre las caras vestibulares y bordes incisales de las piezas en cuestión⁹ y se completó la preparación de las piezas dentarias siguiendo dichas referencias. Para pulir las preparaciones se utilizaron fresas de grano fino y discos abrasivos (Sof-Lex Pop-on, 3M ESPE) (Figs. 11 y 12).

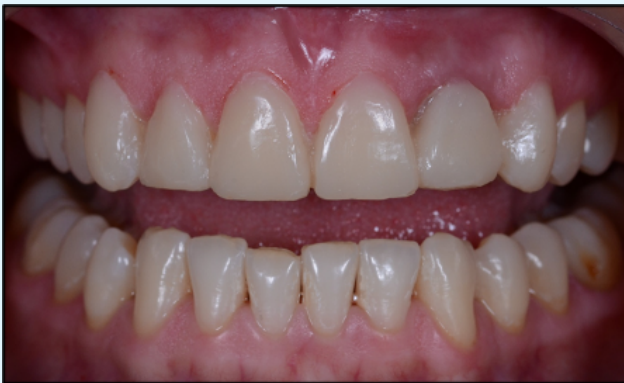

Figura 10. Situación 121 días después de la gingivoplastia.

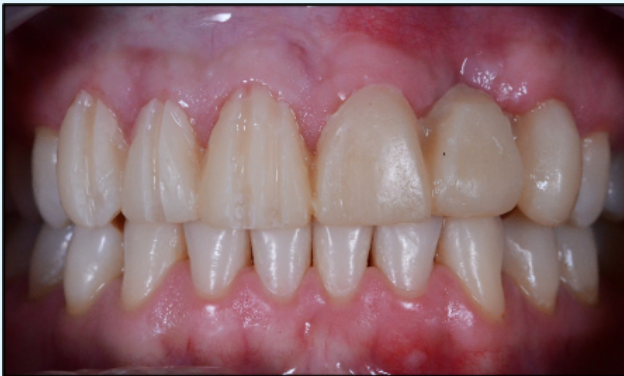

Figura 11. Líneas guía para la preparación dental sobre el mock up.

Se realizó el aclaramiento dental externo en las piezas. Luego, se colocaron hilos de separación gingival de grosor doble cero y uno (UltraPack, Ultradent, Saño Paulo, SP, Brasil) para la realización de la impresión definitiva con polivinilsiloxano; se utilizó la técnica de dos pasos en consistencias pesada y liviana.¹⁰

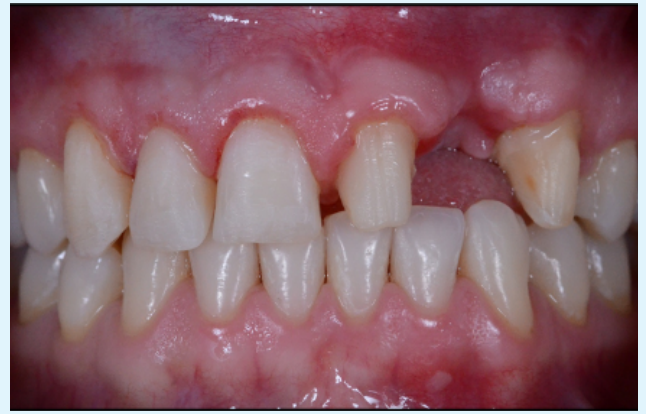

Figura 12. Preparación terminada y pulida.

La selección de color se realizó con la ayuda de una escala de colores (Vita 3D máster, Vita). Las restauraciones provisionales fueron elaboradas con Resina Bis acrílica (STRUCTURE 2 SP, VOCO). Finalmente, el registro oclusal fue obtenido con polivinilsiloxano (Occlufast, Zhermack). Las carillas y coronas fueron elaboradas en disilicato de litio¹¹ (e.max Ceram, Ivoclar-Vivadent, Schaan, Liechtenstein) (Fig. 13).

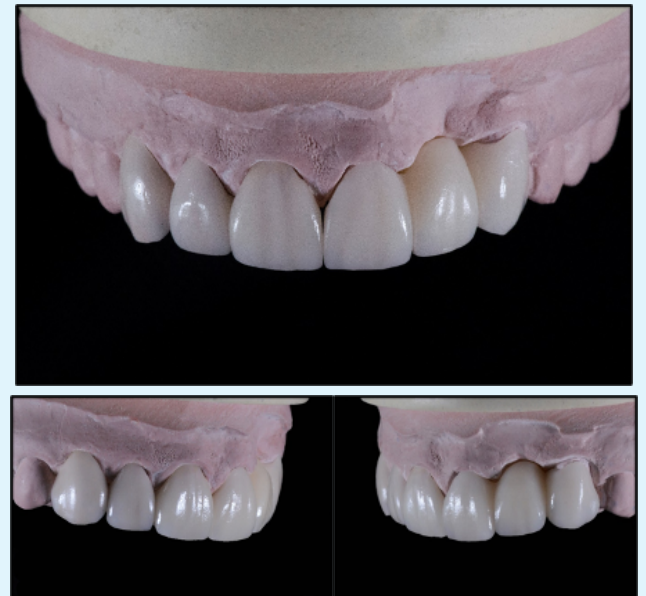

Figura 13. Carillas y coronas en disilicato de litio.

La cementación fue realizada siguiendo el protocolo de grabado ácido y formación de capa híbrida más la adecuación de la superficie cerámica con ácido fluorhídrico, silano y adhesivo de un solo paso, finalmente se utilizó cemento de resina de fotopolimerización (Relyx Veener 3M ESPE) para proceder a la ubicación final de las restauraciones¹² (Fig. 16).

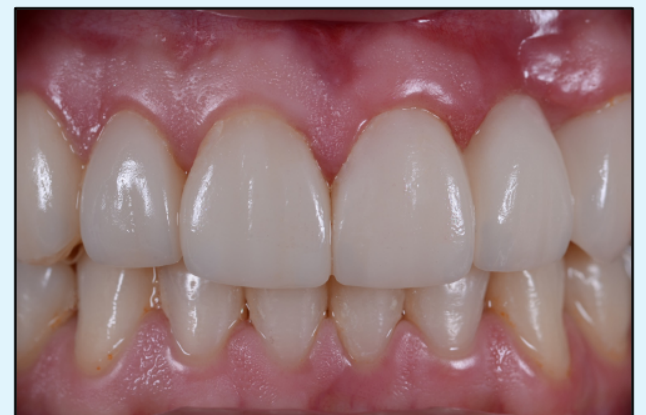

Figura 14. Restauraciones cementadas

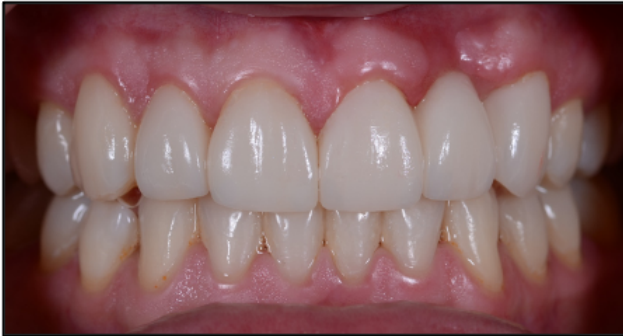
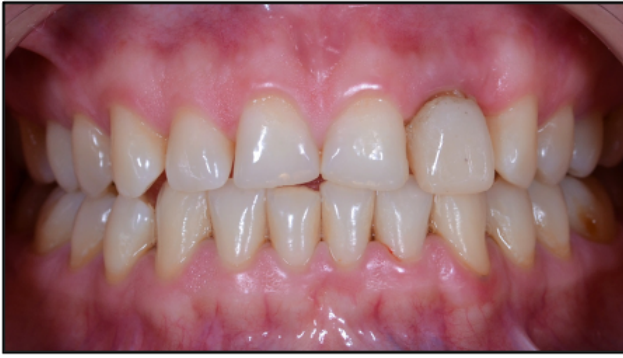
Figura 15 y 16. Antes y después del tratamiento, en fotografía intraoral.

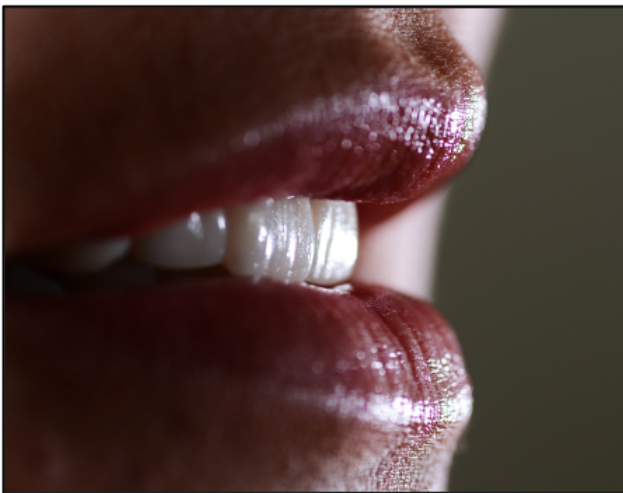

Figura 19. Resultado final después del tratamiento.

Discusión

La planificación estética del sector anterosuperior debe ser realizada mediante un análisis inicial de los parámetros dentofaciales, dentolabiales, dentogingivales y dentarios de nuestros pacientes¹³; para ello, la literatura recomienda el uso de algunas herramientas informáticas que faciliten el proceso mediante la realización de un diseño de la sonrisa digital (DDS)¹⁴. Una de estas herramientas es el programa Microsoft Power Point de Windows, cuyo fácil acceso y versatilidad, permitieron a nuestro equipo de trabajo la evaluación previa de los resultados del tratamiento propuesto por medio de la manipulación de imágenes digitales extra e intraorales de la paciente.

Además, algunas herramientas del protocolo DSD permitieron el análisis de los parámetros estéticos dentofaciales, dentolabiales, dentogingivales y dentarios, a través de la marcación de líneas de referencia en una secuencia predeterminada, que luego fueron transferidas a un modelo de diagnóstico y sirvieron como guías para la elaboración del respectivo encerado y maquetado, sin perder ningún detalle de esta valiosa información digital.

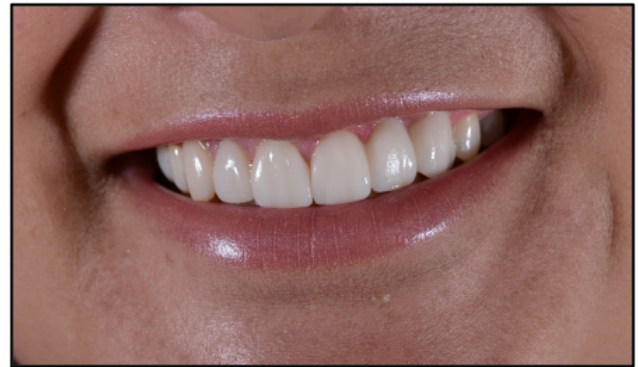
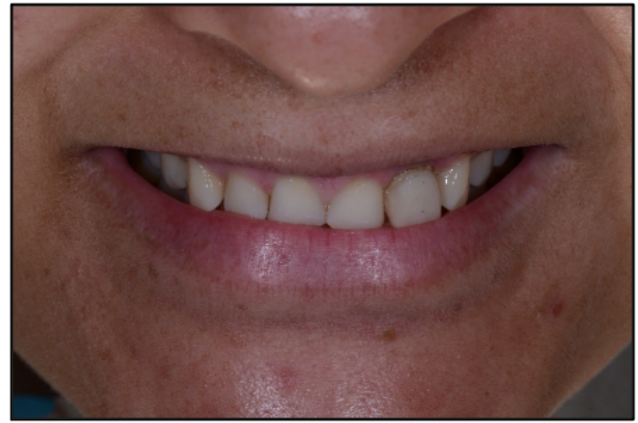
Figura 17 y 18. Antes y después del tratamiento, fotografía en sonrisa.

Se puede ver que el DSD es una técnica indispensable para evitar errores subjetivos por parte del clínico o del técnico de laboratorio y que además es muy sencilla, ya que no requiere de equipos o softwares muy sofisticados para ser realizada con éxito; únicamente, el conocimiento básico, un buen entrenamiento, habilidad manual y predisposición son los requisitos necesarios para llevar a cabo una buena planificación digital mediante el DSD, ya que su simplicidad no representa limitación alguna para los operadores, sean éstos experimentados o en proceso de formación.

La previsualización de los resultados del tratamiento propuesto es otra de las ventajas que se consigue al realizar un DSD, ya que tanto el paciente, como el equipo de trabajo pueden analizar con detalle los cambios necesarios para la armonización y restauración de la sonrisa. Sin embargo, es necesario recalcar que los parámetros establecidos por la literatura científica han sido estudiados en sonrisas de personas que no representan a nuestra realidad étnica^{13, 15} y, por tanto, aun escasean estudios locales que permitan establecer patrones estándar que puedan ser tomados como referentes a la hora de realizar un DSD en nuestros pacientes. A pesar de esta limitación, el uso de una herramienta digital con trazos paramétricos, previos a la realización del tratamiento reconstructivo, resulta ser una ayuda invaluable a la hora de previsualizar los resultados esperados sin generar falsas expectativas en nuestros pacientes y logrando fluidez en la comunicación con el técnico dental y con el equipo de trabajo clínico.

Por otra parte, es indispensable considerar aquellos rellenos óseos que se implantan dentro del hueso alveolar, luego de una extracción dental, con el objetivo de guiar la cicatrización ósea de un lecho quirúrgico sin perder tridimensionalidad en la zona y mejorar las características tisulares que recibirán la restauración definitiva¹⁶. En el presente caso se realizó la extracción indicada del diente 22 con la subsecuente colocación de un sustituto óseo

sintético particulado de granulometría media (Geistlich Bio-Oss Dentalmax S.A) para estimular, promover y guiar la regeneración del hueso alveolar y conservar sus características morfológicas post cicatrizales. Además, con el uso de una guía de acetato plástico obtenida del encerado diagnóstico se realizó un recontorneado gingival del grupo incisivo para igualar los cénit gingivales y armonizar la línea dentogingival del sector anterior ². La cicatrización de los dos procedimientos quirúrgicos fue controlada por medio de la elaboración y ubicación de restauraciones provisionales bis-acríticas mediante una matriz de silicona obtenida del encerado diagnóstico. Esto demuestra, una vez más, la versatilidad de la técnica de encerado diagnóstico obtenida de una planificación digital previa del paciente, en donde es posible visualizar los cambios dentogingivales necesarios para armonizar la sonrisa y obtener un resultado altamente estético guiado, dejando muy poco espacio a la subjetividad del operador. Además, otra ventaja de la planificación digital previa y la obtención de un modelo de encerado diagnóstico es que resulta más sencillo explicar a nuestro paciente los resultados que se obtendrán si decide someterse a la terapéutica indicada por el diseño, consiguiendo una mayor colaboración de su parte, una vez que evidencia el cambio gingivo-dentario en tiempo real y que entiende el objetivo de cada proceso planificado.

Finalmente, el diseño digital y el encerado diagnóstico posibilitan la realización de una preparación mínimamente invasiva de los dientes que recibirán sus restauraciones cerámicas, es decir, la capacidad del operador de previsualizar la cantidad de tejido que será necesario eliminar para darle espacio a las restauraciones mediante la preparación dentaria, sin invadir o exagerar la eliminación en aquellas zonas que no lo requieran ¹⁷; en el presente caso y previo a la preparación, se confeccionó un mock up con resina bis-acrítica que sirvió de guía para la preparación dentaria, utilizando para ello una fresa generadora de surcos guía de profundización que fueron realizados sobre la resina simuladora de las restauraciones definitivas, este proceso guía aquellas zonas que necesitan mayor o menor preparación según la profundización de la fresa guía sobre la resina¹⁸.

Las carillas y coronas fueron elaboradas en disilicato de litio monolítico cuyo rango de supervivencia en el sector anterior a los 10 años está documentado alrededor del 96,5% ¹⁹; además sus ventajas estéticas sobre otros materiales como la translucidez y la reflexión de la luz ²⁰ le permiten ser un material de restauración ideal para este tipo de casos en los que se requiere resistencia funcional y mimetización estructural con el tejido dentario. Otra ventaja del disilicato de litio monolítico es su capacidad adhesiva, tanto con la estructura dentaria, como con el cemento resinoso que, previo un tratamiento de superficie con ácido fluorhídrico, silano y adhesivo monocomponente, adquiere propiedades de resistencia de unión muy elevadas gracias a la formación de la capa híbrida dentaria y una micro retención muy fuerte en la superficie cerámica ²¹.

Como se puede apreciar, el resultado del proceso de restauración del presente caso ha resultado muy satisfactorio y ha cumplido con las expectativas, tanto del grupo de trabajo, como de nuestra paciente; todo gracias a un proceso de planificación digital previo y a la obtención de un modelo de encerado diagnóstico multifuncional que permitió establecer parámetros de tratamiento y guías de procedimientos que resultarían altamente complicados si se los dejara a la subjetividad del operador. Es por este motivo que, se recomienda realizar un protocolo de planificación digital antes de iniciar cualquier modificación

estética del sector anterior, esto disminuirá notablemente los errores técnicos que podrían ocurrir durante la ejecución del tratamiento y aumentará la satisfacción de nuestros pacientes al mejorar nuestra comunicación, brindándoles propuestas reales sin generar en ellos expectativas irrealizables.

Conclusión

La combinación de técnicas informáticas de diseño digital y la confección de encerados tridimensionales y mock ups obtenidos de dicho diseño, son una alternativa que ofrece previsibilidad y satisfacción en los tratamientos estéticos del sector anterosuperior, disminuyendo la dificultad del procedimiento y aumentando la satisfacción de nuestros pacientes.

Bibliografía

- 1.Gurrea J, Bruguera A. Wax-up and mock-up. A guide for anterior periodontal and restorative treatments. *Int J Esthet Dent*. 2014 Summer;9(2):146-62.
- 2.Santos FR, Kamarowski SF, Lopez CAV, Storrer CLM, Neto AT, Deliberador TM. The use of the digital smile design concept as an auxiliary tool in periodontal plastic surgery. *Dent Res J (Isfahan)*. 2017 Mar-Apr;14(2):158-161.
- 3.Omar D, Duarte C. The application of parameters for comprehensive smile esthetics by digital smile design programs: A review of literature. *Saudi Dent J*. 2018 Jan;30(1):7-12.
- 4.Abraham-Inpijn L, Russell G, Abraham DA, Bäckman N, Baum E, Bullón-Fernández P, et al. A patient-administered Medical Risk Related History questionnaire (EMRRH) for use in 10 European countries (multicenter trial). *Oral Surg Oral Med Oral Pathol Oral Radiol Endodontology*. mayo de 2008;105(5):597-605.
- 5.Chandler Gutiérrez L, Martínez-Sahuquillo A, Bullón Fernández P. Valoración del riesgo médico en la consulta dental mediante la encuesta EMRRH. *Med Oral Patol Oral Cir Bucal Ed Impresa*. octubre de 2004;9(4):321-7.
- 6.Tak On T, Kois JC. Digital Smile Design Meets the Dento-Facial Analyzer: Optimizing Esthetics While Preserving Tooth Structure. *Compend Contin Educ Dent*. 2016 Jan;37(1):46-50.
- 7.Romeo G, Bresciano M. Diagnostic and technical approach to esthetic rehabilitations. *Esthet Restor Dent*. 2003;15(4):204-16.
- 8.Coachman C, Gurel G, Calamita M, Morimoto S, Paolucci B, Sesma N. The influence of tooth color on preparation design for laminate veneers from a minimally invasive perspective: case report. *Int J Periodontics Restorative Dent*. 2014 Jul-Aug;34(4):453-9.
- 9.Ercus S, Chung E, McLaren E. Esthetics with minimal tooth preparation achieved through a digital approach. *Compend Contin Educ Dent*. 2013 Jun;34(6):428-31.
- 10.Baba NZ, Goodacre CJ, Jekki R, Won J. Gingival displacement for impression making in fixed prosthodontics: contemporary principles, materials, and techniques. *Dent Clin North Am*. 2014 Jan;58(1):45-68.
- 11.El-Mowafy O, El-Aawar N, El-Mowafy N. Porcelain veneers: An update. *Dent Med Probl*. 2018 Apr-Jun;55(2):207-211.

- 12.van den Breemer CR, Gresnigt MM, Cune MS. Cementation of Glass-Ceramic Posterior Restorations: A Systematic Review. *Biomed Res Int*. 2015; 2015:148954.
- 13.Del Monte S, Afrashtehfar KI, Emami E, Abi Nader S, Tamimi F. Lay preferences for dentogingival esthetic parameters: A systematic review. *J Prosthet Dent*. 2017 Dec;118(6):717-724.
- 14.Stanley M, Paz AG, Miguel I, Coachman C. Fully digital workflow, integrating dental scan, smile design and CAD-CAM: case report. *BMC Oral Health*. 2018 Aug 7;18(1):134.
- 15.Parrini S, Rossini G, Castroflorio T, Fortini A, Deregibus A, Debernardi C. Laypeople's perceptions of frontal smile esthetics: A systematic review. *Am J Orthod Dentofacial Orthop*. 2016 Nov;150(5):740-750.
- 16.Titsinides S, Agrogiannis G, Karatzas T. Bone grafting materials in dentoalveolar reconstruction: A comprehensive review. *Jpn Dent Sci Rev*. 2019 Nov;55(1):26-32.
- 17.Imburgia M, Canale A, Cortellini D, Maneschi M, Martucci C, Valenti M. Minimally invasive vertical preparation design for ceramic veneers. *Int J Esthet Dent*. 2016;11(4):460-471.
- 18.Lee H, Fehmer V, Kwon KR, Burkhardt F, Pae A, Sailer I. Virtual diagnostics and guided tooth preparation for the minimally invasive rehabilitation of a patient with extensive tooth wear: A validation of a digital workflow. *J Prosthet Dent*. 2019 May 9. pii: S0022-3913(19)30019-8.
- 19.Malament KA, Natto ZS, Thompson V, Rekow D, Eckert S, Weber HP. Ten-year survival of pressed, acid-etched e.max lithium disilicate monolithic and bilayered complete-coverage restorations: Performance and outcomes as a function of tooth position and age. *J Prosthet Dent*. 2019 May;121(5):782-790.
- 20.Harada K, Raigrodski AJ, Chung KH, Flinn BD, Dogan S, Mancl LA. A comparative evaluation of the translucency of zirconias and lithium disilicate for monolithic restorations. *J Prosthet Dent*. 2016 Aug;116(2):257-63.
- 21.Maroulakos G, Thompson GA, Kontogiorgos ED. Effect of cement type on the clinical performance and complications of zirconia and lithium disilicate tooth-supported crowns: A systematic review. Report of the Committee on Research in Fixed Prosthodontics of the American Academy of Fixed Prosthodontics. *J Prosthet Dent*. 2019 May;121(5):754-765

Trastornos temporomandibulares relacionados a factores oclusales: revisión de la literatura.

Autores

¹Rómulo Andrés Vélez.

²Dr. Wilson Bravo.

²Dr. Jacinto Alvarado.

²Dr. Jaime Astudillo.

¹Residente del Posgrado de Periodoncia de la Facultad de Odontología de la Universidad de Cuenca.

²Docente de Posgrado de la Facultad de Odontología de la Universidad de Cuenca.

Introducción

Los trastornos temporomandibulares (TTM) fueron descritos por primera vez por el Dr. James Costen en el año de 1934.¹ Este tema ha sido muy debatido en el ámbito de la odontología, por ser de origen multifactorial. Dentro de los principales factores asociados con su aparición están los cambios de comportamiento humano, el estrés, factores psicológicos, angustias, alteraciones oclusales, entre otros.² Sin embargo, puede darse el caso de que se requieran varios factores concomitantes para desarrollar una sola alteración o que un solo factor sea el causante de todo un desorden del sistema masticatorio, de tal manera que reconocer la etiología del trastorno temporomandibular puede ser un procedimiento bastante complejo para el clínico.

Los TTM afectan las articulaciones temporomandibulares (ATM), los músculos de la mandíbula y las estructuras relacionadas, y últimamente se ha reportado una prevalencia entre 7 – 10% a nivel mundial, razón por la cual se los considera la causa principal de problemas masticatorios que degeneran en disfunciones del tracto gastrointestinal de la población afectada.³

La relación entre la oclusión y los desórdenes temporomandibulares, se han mantenido como un punto de debate y sigue en controversia actualmente 3,4. La importancia de dicha relación causal radica en que los desórdenes temporomandibulares pueden provocar muchas afecciones a nivel de las articulaciones temporomandibulares, músculos y estructuras relacionadas por tal motivo, compete al odontólogo conocer el origen de la enfermedad para establecer un correcto plan de tratamiento ^{5,6,7}.

En años pasados, se manifestaba que las alteraciones oclusales eran un factor causal principal para el desarrollo de los TTM, sin embargo, gracias al avance de los estudios en este campo, se han reconocido otras posibles causas etiológicas que han disminuido la capacidad de

afirmar, de manera directa, la relación entre los trastornos temporomandibulares y la maloclusión dental.^{8,9}

Okeson identificó algunos factores oclusales como: mordida abierta esquelética, mordida cruzada unilateral, ausencia de más de 5 dientes, y overbite y overjet aumentados, como posibles causales de los TTM. Razón por la cual, los tratamientos de la enfermedad, durante varios años, se limitaron a equilibrar la oclusión, sin verificar objetivamente si la oclusión podía traer consigo alteraciones en la ATM, por este motivo surge el deseo de realizar este artículo de revisión de la literatura científica actual, para conocer si existe una verdadera relación causal entre factores oclusales y los desórdenes temporomandibulares.

Materiales y métodos

Estrategia de búsqueda

Se realizó una búsqueda sistemática en bases de datos digitales de la biblioteca US National Library of Medicine National Institutes of Health (Pubmed), desde el año 2014 al 2019, con la ayuda del articulador booleano AND y las palabras clave (MESH): temporomandibular disorders, occlusion, relationship. La búsqueda se limitó a incluir artículos en idioma inglés y se incluyeron solo revisiones sistemáticas. Se seleccionaron 5 artículos para el análisis final del estudio.

Los criterios de inclusión fueron: artículos de revisión sistemática, cuya temática se refiera a relación entre los trastornos temporomandibulares y la oclusión dental, que hayan sido realizados en personas, con cinco años de antigüedad y que estén publicados en idioma inglés.

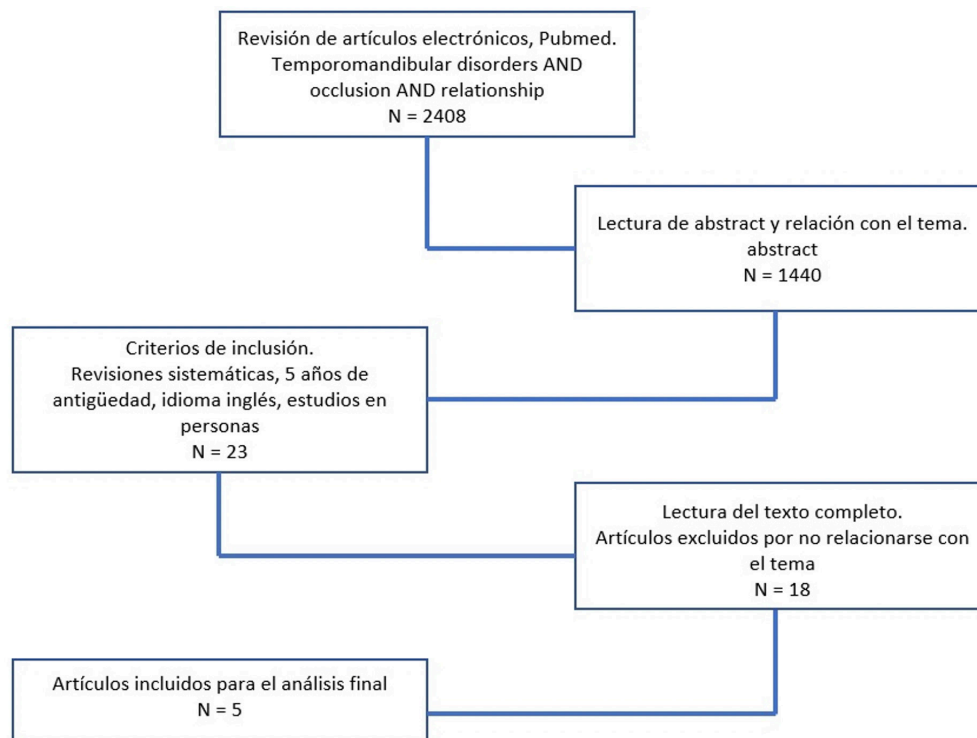


Tabla 1. Flujograma de selección de artículos

Resultados

Durante la primera búsqueda se identificaron 2408 artículos, una vez aplicados los criterios de inclusión de realización en personas y en idioma inglés, quedaron 1440 artículos, de los cuales 256 artículos fueron revisiones sistemáticas, 23 de ellas fueron realizadas en los últimos 5 años y finalmente fueron excluidos 18 por no remitirse específicamente al análisis relacional entre trastornos temporomandibulares y maloclusión. (Tabla 2).

Los 5 artículos incluidos para el análisis final demostraron que no había relevancia científica causal entre los TTM y las alteraciones oclusales (Tabla 3). Además todos los artículos coincidieron en la baja calidad demostrativa de los resultados obtenidos por medio sus investigaciones, razón por la cual no es posible establecer una asociación estadísticamente significativa entre los factores oclusales y los TTM.

Autor, año	Razón para le exclusión
Orthlieb, 2016 (10)	No cumple, no evalúa la oclusiones las definiciones.
Wang, 2017 (11)	No cumple, con los criterios de inclusión.
Peck, 2016 (12)	No cumple con las variables.
Caldas, 2016 (13)	No cumple con el diseño de estudio.
Alzarea, 2015 (14)	No cumple propone una clasificación para los TTM y pacientes edentulos.
Bénateau, 2016 (15)	No cumple con el diseño de estudio.
Cooper y Adib, 2014 (16)	No cumple con los criterios de inclusión, analiza TTM por kinesiología.
Manfredini, 2018 (17)	No es un artículo de revisión.
Donovan, Marzola, 2018 (18)	No cumple con los criterios, estudia varios temas.
Kanter, 2016 (19)	No es un artículo de revisión.
Lamster, 2016 (20)	No es un artículo de revisión.
Baptista y Lopes, 2016 (21)	No cumple con las variables del artículo.
Bucci, D'Antò, 2016 (22)	Habla acerca de la expansión maxilar, no cumple con los criterios de inclusión.
Kandasamy, 2018 (23)	No cumple con los criterios de inclusión, no es un artículo de revisión.
Fernández, 2017 (24)	No cumple con los criterios de inclusión, evalúa las férulas oclusales.
Reddy, 2014 (25)	No cumple con los requisitos, no es una revisión.
Donovan, 2014 (26)	No cumple con los requisitos, no es una revisión.
Donovan, Marzola, 2016 (27)	No cumple con los requisitos, no es una revisión.

Tabla 2. Artículos que fueron excluidos.

Artículo (n)	Resultados	Población	Conclusiones	
bar, 2017 (28)	20	Encontraron relación significativa entre relación centrica, discrepancia de la posición intercuspidea y los trastornos temporomandibulares, en tres artículos de revisión. n = 13 artículos asociaron TTM por la oclusión.	Pacientes con ortodoncia de 11 a 29 años, pacientes sin ortodoncia de 13 a 65 años	Debido a la heterogeneidad del diseño y la metodología y la baja calidad de los artículos revisados, no establecer una asociación entre la discrepancia entre CR-ICP y TMD. La consecuencia de la discrepancia ICP y la presencia de TMD requiere investigación adicional, criterios diagnósticos bien definidos y validada metodologías científicas rigurosas. Se necesitan estudios longitudinales para identificar la discrepancia como un posible factor de riesgo para la presencia de TMD.
esson, 2015 (30)	67	Dimension de la oclusión vertical y TTM	Esta revisión de la literatura reveló una falta de estudios bien diseñados que investigan la relación entre alteración de la OVD y la producción de TMD. Aunque algunos clínicos creen que los cambios en la CV, estrechamente relacionados con los síntomas de la TMD, hay poca evidencia de que exista esta relación creencias tradicionales sobre esta relación se han basado en informes de casos y opiniones anecdóticas de en ensayos clínicos bien controlados. Como la evidencia disponible es débil y no permite ninguna recomendación clínica sólida, cuando existan necesidades terapéuticas para aumentar la OVD (es decir, las necesidades de prótesis, estética y función) debe tener cuidado de incorporar cambios mínimos y mantener la estabilidad ortopédica durante dicho necesitan estudios adicionales para comprender mejor esta relación, así como los factores importantes tenerse en cuenta cuando existen necesidades clínicas para cambiar la OVD de un paciente.	
Poggio, 2016 (31)	21	No se encontraron ensayos clínicos de los temas revisados, y se proporcionó una revisión exhaustiva que se basa en la mejor evidencia disponible. El bruxismo no está relacionado linealmente con los TTM, y ambas condiciones son multifactoriales. No se dispone de guías basadas en la evidencia para la mejor estrategia para el manejo de las necesidades protésicas en pacientes con TTM y / o bruxismo.	Bruxismo y TTM, postodoncia y Esta revisión sistemática de las publicaciones reveló una ausencia de ECA sobre los diversos temas relacionados con la relación entre el TMD y el bruxismo y la prótesis. Según la mejor evidencia disponible, los cambios protésicos en la oclusión dental aún no son aceptables como estrategias para síntomas de DTM o ayúd individuo a detener el bruxismo.	
118 (32)	21	La oclusión interfiere en los TTM	Ajuste oclusal, ortodoncia, irritación muscular, interferencias oclusales, TTM.	Se recomienda ampliar la información científica con artículos de mayor relevancia científica y correlación una relación estadísticamente significativa entre la oclusión y los TTM.
Lombarardo y Siciliani, 2017 (33)	17	El patrón de asociación descrita es bastante consistente en todos los estudios hacia una falta de asociación clínicamente relevante entre el DTM y la oclusión dental.	TTM, no TTM, oclusión dental, overjet, overbite.	Este manuscrito revisó la literatura sobre la asociación entre las características de la oclusión dental y los trastornos temporomandibulares. Sobre la base de los hallazgos, que apoyan la ausencia de una asociación específica de la enfermedad, no hay fundamento para sugerir un papel importante para los dentistas. Oclusión en la fisiopatología de los TTM. De este modo, se alienta a los médicos dentales a avanzar y a el paradigma gnatológico tradicional.

Tabla 3. Artículos que incluidos y analizados

Discusión

La relación entre oclusión, posición condilar y los trastornos temporomandibulares (TTM) ha sido parte de una extensa discusión en odontología ¹⁰. Existe la creencia de que la discrepancia entre la relación céntrica (RC) y la posición intercuspil (PIC) podría predisponer a la presencia de TTM ¹¹. La discrepancia entre RC y PIC o deslizamiento céntrico se define como el movimiento de la mandíbula estando en RC, desde el contacto oclusal inicial hasta la intercuspilación máxima ¹². Esto quiere decir que la neuromusculatura colocaría la mandíbula en el sitio con el mayor número de contactos oclusales sin tener en cuenta la posición final del cóndilo ^{13,14,15}. Es una propuesta bastante plausible el considerar que dicho desplazamiento condilar puede ser un factor de riesgo para la presencia de TMD o para el desarrollo de alguna afección interna por desarreglo articular ¹⁶.

La controversia se encuentra en la definición exacta de la relación ideal cóndilo-fosa cuando los dientes están en PIC ^{13,15,17}, ya que, supuestamente, los contactos prematuros que aparecerían por una maloclusión o por una ubicación incorrecta de un diente antagonista con respecto a su homónimo, cambiarían el arco de cierre mandibular, desplazando los cóndilos para lograr una relación maxilo-mandibular “acomodada” para evitar dicho contacto prematuro ¹⁸, lo que puede resultar en desplazamiento del cóndilo, que sería potencialmente dañino para las estructuras de la articulación temporomandibular debido al aumento de fricción, presión intraarticular y tensión muscular ¹⁹.

Sobre el tema, Jiménez y Tobar ²⁸, encontraron que la evidencia disponible, en los últimos estudios de revisión, no respalda una relación significativa entre la discrepancia entre RC-PIC y los TTM. Además, que la cantidad de evidencia es limitada y de baja calidad, por lo que no es posible establecer conclusiones consistentes sobre dicha relación causal. Esto indica que a pesar de que la propuesta que durante años se ha mantenido como una explicación lógica y razonable del origen de los TTM, esto es a partir de la presencia de discrepancias articulares y oclusales, no encuentra asidero fundamental suficiente sobre el cual asirse para corroborar con certeza estadística dicha afirmación.

Es por este motivo que los autores recomiendan disminuir la heterogeneidad de los diseños y metodologías de los estudios programados a futuro, para que sea posible afirmar la presencia de discrepancia RC - MIC y su magnitud causal con respecto a los TMD. Para lo cual se requeriría el desarrollo de estudios de cohortes, con mayor nivel de evidencia para determinar una posible relación causal entre la discrepancia RC - MIC y los TMD.

Por otra parte, se ha mantenido hasta nuestros días la creencia de que cambiar la dimensión vertical oclusal (DVO) podría causar problemas como dolor muscular, dolor articular temporomandibular, dolores de cabeza, rechimiento y apretamiento dental. Desde la primera década del siglo pasado, algunos autores expresaron sus preocupaciones sobre los “peligros” de alterar el DVO ^{20,21}. Ellos plantearon la hipótesis de que cambiar el DVO provocaba un sufrimiento físico debido al aumento de la tensión muscular ²⁰.

El estudio realizado por Moreno y Okeson, 2015 ²⁹, demuestra que existe poca evidencia para relacionar de forma causal la alteración de la DVO y los TTM, ya que las creencias tradicionales sobre las que esta relación se han basado, en su mayoría, son informes de casos clínicos

y opiniones de los autores, en lugar de ensayos clínicos bien diseñados y controlados aleatoriamente. Los estudios revisados por los autores concluyen que el sistema estomatognático, al contrario de lo que se piensa, tiene una enorme capacidad de adaptarse a los cambios en la DVO, ya sea por aumento o por disminución. Aunque cabe resaltar que en algunos de estos estudios, los cambios repentinos en la DVO en individuos sanos iniciaron síntomas leves de TTM, sin embargo, estos síntomas parecen haberse resuelto con relativa rapidez a corto o mediano plazo.

Manfredini y Poggio en el año 2016 ³⁰, publicaron los resultados de una revisión sistemática de la literatura cuyo objetivo fue evaluar la relación causal entre los TMD y el bruxismo, evidenciando que dados los escasos ensayos clínicos controlados aleatorizados con respecto al tema, no se podría relacionar estadísticamente el bruxismo con los TTM, debido a que ambas condiciones son consideradas enfermedades multifactoriales en cuanto a su causa. Basados en el papel causal disminuido de la oclusión dental como generador de bruxismo o TTM, los autores no recomiendan la rehabilitación protésica como tratamiento para las 2 afecciones. Apelan, sin embargo, a la gran capacidad de adaptación del sistema estomatognático que podría modificar el curso de las alteraciones cuando es sometido a una carga funcional mayor. Por el momento, concluyen, no existen guías clínicas basadas en evidencia para seleccionar la mejor estrategia terapéutica que maneje las necesidades protésicas en pacientes con TMD y / o bruxismo.

Kanter R y cols ³¹, afirman que recientemente, se ha producido un cambio de paradigma con respecto al análisis causal de los TTM, pasando del modelo “biomédico”, más específicamente de la oclusión como factor causal principal, a un modelo biopsicosocial de enfermedad. Este modelo se basa en la teoría general de los sistemas, en la cual se proporciona un marco completo de organización en el que todos los niveles adecuados a la salud y enfermedad del ser humano podrían interactuar para iniciar una condición de dolor musculoesquelético “TTM” o articular, incluyendo la oclusión. Sin embargo, los autores advierten que la interacción entre oclusión y “TTM” todavía no ha sido aclarada en su totalidad, lo que ha llevado a conclusiones investigativas muy controversiales, recomendando ampliar la información científica con artículos de mayor relevancia que puedan correlacionar, no solo empíricamente, sino estadísticamente una relación significativa entre la oclusión y los TTM.

Como se puede evidenciar, una supuesta relación causal entre “maloclusión” y TTM ha sido defendida durante años por los preceptos casi dogmáticos de la “gnatología”, escuela que ha defendido dicha relación insistentemente sin contar con evidencia científica suficiente que dé el respaldo necesario a tal afirmación ²², por lo tanto, el paradigma oclusal para TMD nunca ha sido validado de manera convincente. Al contrario, observaciones recientes de que un tratamiento conservador de los síntomas de TMD es casi siempre suficiente para lograr resultados positivos ²³ y que los sujetos con dolor crónico facial o articular son individuos con personalidad específica, y no con perfiles oclusales establecidos ^{24,25} apoyan el concepto de neutralidad o escepticismo en cuanto a los efectos de las terapias oclusales en los TMD ^{26,27}. En este aspecto, Manfredini, Lombardo y Siciliani ³², han demostrado en una completa revisión sistemática publicada en 2017, la falta

de asociación consistente y relevante entre los TTM y la oclusión dental, lo cual reafirma el hecho de que no existe fundamento científico suficiente para proponer un papel importante de la oclusión dental como factor causal en la fisiopatología de los TTM.

Conclusiones

- La evidencia científica actual es insuficiente para relacionar el factor oclusal como generador de los trastornos temporomandibulares.
- Dentro de la presente revisión no se ha encontrado un estudio que afirme una relación estadísticamente significativa entre los trastornos temporomandibulares y los factores oclusales.
- Todos los estudios analizados concuerdan en que se necesitan investigaciones bien diseñadas y con métodos científicos adecuados para establecer una relación causal entre ciertos factores oclusales y la generación de trastornos temporomandibulares.

Bibliografía

1. Jeffrey P. Okeson. Management of Temporomandibular Disorders and Occlusion. Elsevier España, S.L. 2013
2. Henry A. Gremillion • Gary D. Klasser. Temporomandibular Disorders A Translational Approach From Basic Science to Clinical Applicability. Springer International. 2018
3. Manfredini D. Temporomandibular disorders and dental occlusion. A systematic review of association studies: end of an era?. J Oral Rehabil. 44, Nov 2017
4. Jeffrey P. Okeson. Evolution of occlusion and temporomandibular disorder in orthodontics: Past, present, and future. American Journal of Orthodontics and Dentofacial Orthopedics. Vol 147 (5), May 2015.
5. deLeeuw R, Klasser GD. The American Academy of Orofacial Pain. Orofacial pain: guidelines for assessment, diagnosis, and management. Chicago: Quintessence Publishing; 2013
6. American Association for Dental Research. AADR policy statement on temporomandibular disorders. Available at: <http://www.aadronline.org/i4a/pages/index.cfm?pageid=3465#>. Accessed Month March 20, 2016
7. Daniele Manfredini. Prosthodontic planning in patients with temporomandibular disorders and/or bruxism: A systematic review. The Journal of Prosthetic Dentistry. 2016
8. Waleska CALDAS1, Ana Cláudia de Castro Ferreira CONTI. Occlusal changes secondary to temporomandibular joint conditions: a critical review and implications for clinical practice. J Appl Oral Sci. 2016.
9. Henrikson T, Nilner M. Temporomandibular disorders, occlusion, and orthodontic treatment. J Orthod. 2003; 30:129-37.
10. Kandasamy S, Boeddinghaus R, Kruger E. Condylar position assessed by magnetic resonance imaging after various bite position registrations. Am J Orthod Dentofac Orthop. 2013;144: 512–517.
11. Rinchuse DJ, Kandasamy S. Centric relation: a historical and contemporary orthodontic perspective. J Am Dent Assoc. 2006;137: 494–501.
12. The glossary of prosthodontic terms. J Prosthet Dent. 2005;94: 10–92.
13. Weffort SYK, de Fantini SM. Condylar displacement between centric relation and maximum intercuspation in symptomatic and asymptomatic individuals. Angle Orthod. 2010; 80:835–842
14. Fantini SM, de Paiva JB, de Rino Neto J, et al. Increase of condylar displacement between centric relation and maximal habitual intercuspation after occlusal splint therapy. Braz Oral Res. 2005; 19:176–182.
15. Utt TW, Meyers CE, Wierzba TF, et al. A three-dimensional comparison of condylar position changes between centric relation and centric occlusion using the mandibular position indicator. Am J Orthod Dentofacial Orthop. 1995; 107:298–308.
16. Lila-Krasniqi ZD, Shala KS, Pustina-Krasniqi T, et al. Differences between centric relation and maximum intercuspation as possible cause for development of temporomandibular disorder analyzed with T-scan III. Eur J Dent. 2015; 9:573–579.
17. Cordray FE. Centric relation treatment and articulator mountings in orthodontics. Angle Orthod. 1996; 66:153–158.
18. Crawford SD. Condylar axis position, as determined by the occlusion and measured by the CPI instrument, and signs and symptoms of temporomandibular dysfunction. Angle Orthod. 1999; 69:103–115. Discussion 115–16.
19. Wang C, Yin X. Occlusal risk factors associated with temporomandibular disorders in young adults with normal occlusions. Oral Surg Oral Med Oral Pathol Oral Radiol. 2012; 114:419–423.
20. Tench R. Dangers in dental reconstruction involving increase of the vertical dimension of the lower third of the human face. J Am Dent Assoc. 1938; 26:566–570.
21. Schuyler C. Problems associated with opening the bite which would contraindicate it as a common procedure. J Am Dent Assoc. 1939;26:734–740.
22. Ash MM. Paradigmatic shifts in occlusion and temporomandibular disorders. J Oral Rehabil. 2001;28(1):1-13.
23. Manfredini D, Favero L, Gregorini G, Cocilovo F, Guarda-Nardini L. Natural course of temporomandibular disorders with low pain-related impairment: a 2-to-3-year follow up study. J Oral Rehabil 2013; 40: 436-442.
24. Schwartz RA, Greene CS, Laskin DM. Personality characteristics of patients with myofascial pain-dysfunction (MPD) syndrome unresponsive to conventional therapy. J Dent Res. 1979; 58(5):1435-9.
25. Gustin SM, Burke LA, Peck CC, Murray GM,

Henderson LA. Pain and Personality: Do Individuals with Different Forms of Chronic Pain Exhibit a Mutual Personality? *Pain Pract.* 2016; 16: 486-94.

26.Koh H, Robinson PG. Occlusal adjustment for treating and preventing temporomandibular joint disorders. *Cochrane Database Syst Rev.* 2003;(1):CD003812.

27.Manfredini D, Stellini E, Gracco A, Lombardo L, Nardini LG, Siciliani G. Orthodontics is temporomandibular disorders-neutral. *Angle Orthod* 2016; 89: 649-654.

28.Jiménez-Silva A, Tobar-Reyes J, Vivanco-Coke S, Pastén-Castro E, Palomino-Montenegro H. Centric relation-intercuspal position discrepancy and its relationship with temporomandibular disorders. A systematic review. *Acta Odontol Scand.* octubre de 2017;75(7):463-74.

29.Moreno-Hay I, Okeson JP. Does altering the occlusal vertical dimension produce temporomandibular disorders? A literature reviews. *J Oral Rehabil.* noviembre de 2015;42(11):875-82.

30.Manfredini D, Poggio CE. Prosthodontic planning in patients with temporomandibular disorders and/or bruxism: A systematic review. *J Prosthet Dent.* mayo de 2017;117(5):606-13.

31.Kanter R, Battistuzzi PGFCM, Truin G-J. Temporomandibular Disorders: «Occlusion» Matters! *Pain Res Manag.* 2018; 2018:8746858.

32.Manfredini D, Lombardo L, Siciliani G. Temporomandibular disorders and dental occlusion. A systematic review of association studies: end of an era? *J Oral Rehabil.* noviembre de 2017;44(11):908-23.

Eficacia de la bacterioterapia probiótica para la prevención de caries dental: Una revisión sistemática de la literatura.

Autores

¹Osorio L, ¹Buestan J, ¹Yamunaqué J, ¹Pinos P, ^{2,3}Rodríguez L

¹Estudiantes del Décimo ciclo de la Carrera de Odontología, Facultad de Odontología, Universidad de Cuenca-Ecuador.

²Docente titular en la Cátedra de Semiología y Clínica de Estomatología, Facultad de Odontología, Universidad de Cuenca-Ecuador.

³Investigador en Instituto de Investigaciones en Microbiología y Parasitología (IMPAM), Universidad de Buenos Aires-Argentina.

Introducción

La caries dental es una enfermedad crónica y un problema de salud pública global, impone una gran carga económica y sanitaria a nivel internacional; y se han desarrollado y aplicado una amplia variedad de enfoques para su control, con diversos grados de éxito^{1,2}. Según datos del Global Burden sobre las enfermedades bucodentales, la caries no tratada en dientes permanentes afecta alrededor de 2.5 billones de personas alrededor del mundo, convirtiéndola en la patología bucal más prevalente por encima de otras³. La caries también afecta en gran medida a los dientes primarios, con una prevalencia del 17% en niños de 2 años, 48% a los 4 años y aumenta al 70% en niños de 6 años según la Organización Mundial de la Salud (OMS). Durante la infancia, esta enfermedad ataca con mayor agresividad y puede progresar hasta la pérdida de los mismos si no es tratada a tiempo^{1,4,5}. La caries de temprana infancia aumenta el riesgo de padecer caries dental en los dientes permanentes^{5,6}; además se asocia con un retraso de 3 a 7 meses en el desarrollo de los dientes permanentes y su maduración tardía afecta la oclusión y puede producir problemas con la alimentación, el habla, la apariencia y el comportamiento^{6,7}. Esta es una enfermedad multifactorial, no obstante, el principal agente causal se ve representado por microorganismos patógenos acidógenos/acidúricos como *Streptococcus mutans*, acompañados de una disbiosis en la cavidad bucal⁸⁻¹⁰. Los efectos negativos de la caries dental en la salud son acumulativos, desde la infancia hasta la edad adulta¹¹, sin embargo, es una patología prevenible¹². Una correcta higiene bucal es fundamental para evitar su desarrollo¹³. En la actualidad los agentes químico profilácticos más comúnmente empleados inhiben el crecimiento bacteriano y la formación de biopelículas. Sin embargo, estos agentes químicos también eliminan la microbiota bucal, alterando su equilibrio y afectando potencialmente

la salud bucal^{4,14}. Si bien, varios medicamentos pueden inhibir la microbiota patógena, ninguno ha podido prevenir con éxito la proliferación de cepas residuales⁴, es por esto que recientemente se ha estudiado la inhibición selectiva de microorganismos patógenos mediante el uso de cepas probióticas. La definición de "probióticos" ha sido adoptada por la Organización Mundial de la Salud como: "microorganismos vivos, que si se administran en cantidades adecuadas confieren un beneficio para el huésped"¹⁵. Estos han sido utilizados a lo largo de la historia para tratamientos gastrointestinales e inmunológicos, y en la actualidad son ampliamente estudiados como terapia preventiva en la salud bucal¹⁶⁻¹⁸. El principal mecanismo de acción se basa en potenciar la microbiota comensal y prevenir la colonización por verdaderos microorganismos patógenos¹⁶. El presente estudio tiene como objetivo analizar, mediante una revisión sistemática de diferentes ensayos clínicos aleatorizados y controlados, la eficacia de bacterias probióticas para potencial terapia preventiva de caries dental mediante la modulación de biofilm y estimulación de la respuesta inmune asociada a mucosa. La información recopilada de la mayoría de estudios evidencian que los probióticos producen una reducción significativa en la densidad de colonización (expresado por conteo de unidades formadoras de colonias/mL/cm²) de *Streptococcus mutans* a corto y mediano plazo; otros estudios demostraron un aumento del pH salival y niveles de IgA secretora (sIgA), los cuales brindan un efecto positivo en la prevención de caries dental. Sin embargo, la evidencia sobre el efecto inmunomodulador de cepas probióticas, medido a través de pH salival y/o capacidad buffer salival, además de niveles de sIgA, es muy pobre. Por lo cual, se necesitan más estudios de alta calidad que puedan ser reproducibles.

Material y Métodos

Esta sección se planificó siguiendo los criterios del sistema de elementos de informes preferidos para los protocolos de revisión sistemática y metaanálisis (Criterios PRISMA) ¹⁹.

Pregunta en cuestión: Los probióticos previenen la caries dental vía modulación del biofilm y respuesta inmune asociada a mucosa. **Criterios de elegibilidad o de inclusión:** Ensayos clínicos randomizados, cegados y controlados que evalúan el efecto de cepas probióticas en el conteo de *Streptococcus mutans*, pH salival, capacidad buffer salival y niveles de sIgA. **Criterios de exclusión:** Cartas al editor, artículos de revisión, de asociación, estudios experimentales in vitro, estudios aleatorizados no cegados y artículos que no involucren el tema planteado. **Estrategia de búsqueda:** Se seleccionaron tres bases digitales, PubMed, Science Direct y Cochrane para la recopilación de artículos científicos publicados durante el periodo 2010-2020. Cuatro revisores realizaron la estrategia de búsqueda para identificar los estudios elegibles. Para la búsqueda se utilizaron términos MeSH en todos los campos, con el fin de maximizar la búsqueda durante la investigación ²⁰. Las estrategias de búsqueda definidas para las bases de datos descritas anteriormente fueron: probiotics “AND” caries, y probiotics “AND” dental biofilm. Se impusieron restricciones sobre los datos de publicación y acceso al artículo científico; se consideraron únicamente publicaciones en idioma inglés. Los artículos disponibles en más de una base de datos se consideraron solo una vez. **Selección de los estudios:** Inicialmente

se seleccionaron 27 ensayos clínicos randomizados y controlados para la evaluación de pH salival, valores de UFC/ml de *Streptococcus mutans* (Sm) e sIgA, no obstante, ante la poca evidencia sobre prebióticos y su modulación del biofilm se decidieron excluir estos estudios. Finalmente se incluyeron 20 artículos para la revisión sistemática. La figura 1 detalla el diagrama de flujo para la selección de estudios. **Registro de los datos:** Se utilizó la base de datos Microsoft Excel para el procesamiento de los datos. Las variables cualitativas a interpretarse fueron: reducción significativa (respecto del grupo control) en el conteo de Sm, aumento significativo en el nivel de sIgA salival, aumento significativo del pH salival, capacidad buffer salival; el rango de edad se presenta desde 4 meses a 73 años de edad, incluyendo tanto individuos del sexo masculino como femenino.

Priorización de los resultados: El análisis de datos se realizó mediante descripción cualitativa.

Riesgo de sesgo en y entre estudios: No fue evaluado debido a la variabilidad en la metodología y la pluralidad de los objetivos de cada estudio. Sin embargo, con la finalidad de aumentar la calidad de la evidencia, de todos los artículos relacionados con el tema y obtenidos, seleccionamos para lectura completa, solo aquellos que incorporaron el blinding o cegado, tanto doble y triple ciego. Descartando los ensayos clínicos con simple ciego o sin blinding.

Resultados

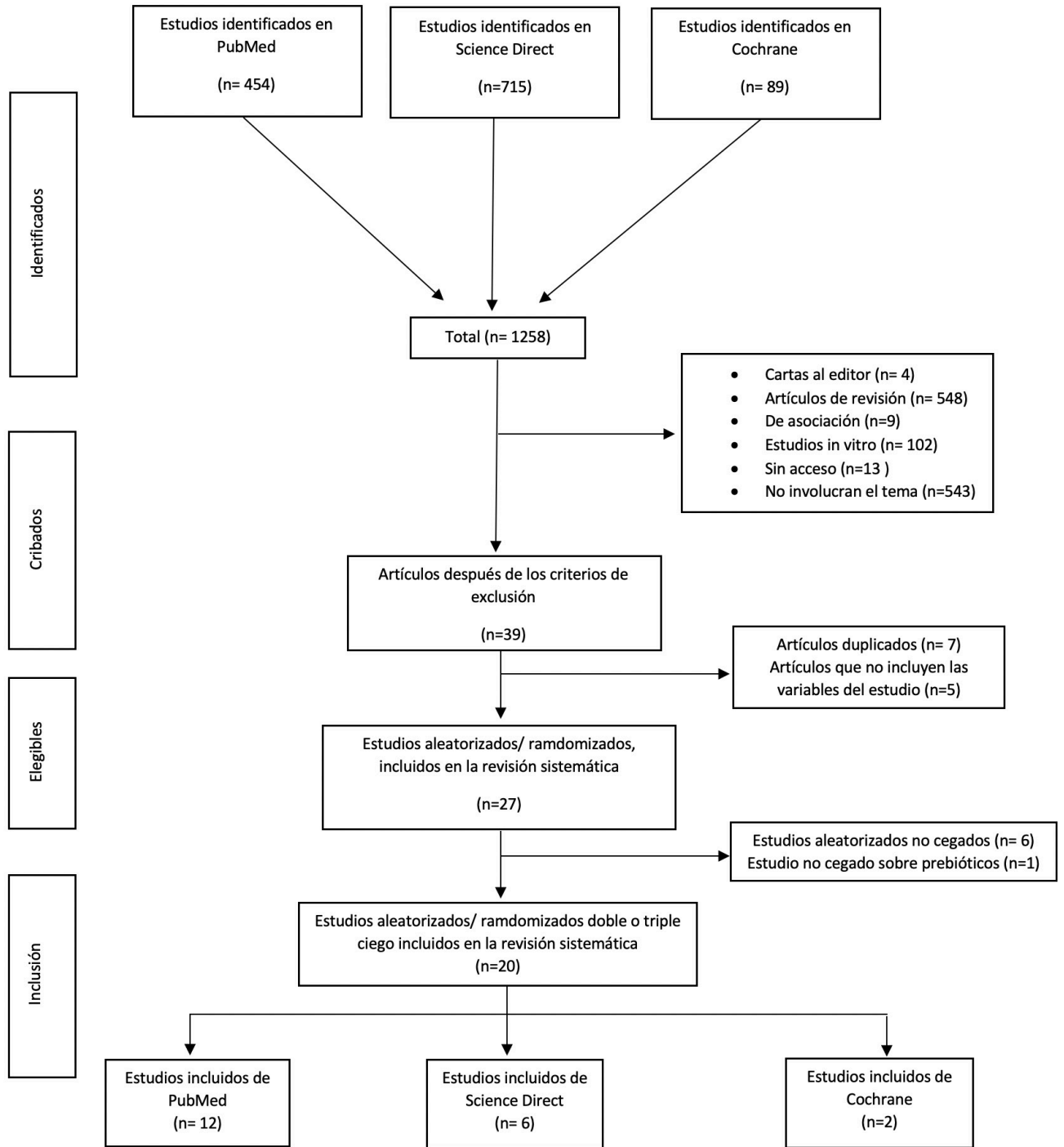
La búsqueda en PubMed aportó 454 artículos (2010 a 2020), Science Direct 715 artículos (2010 a 2020) y Cochrane con 89 artículos (2010 a 2020), con las palabras clave probiotics “AND” caries, y probiotics “AND” dental biofilm. Tras una revisión exhaustiva en dichas bases de datos, se recuperaron un total de 1258 artículos, de los cuales se consideraron 39 estudios controlados y randomizados. De éstos, 12 fueron excluidos por no aportar con las variables elegidas en este estudio y por ser duplicados; se realizó un filtrado adicional de los 27 estudios después de la lectura del abstract y metodología, que determinó la exclusión de 7 artículos que estudiaron prebióticos y que no eran blinding. Un total de 20 artículos fueron, finalmente, incluidos en la revisión sistemática: Pubmed aportó con 12 artículos, Science Direct con 6 y Cochrane con 2 artículos (Fig. 1). El número total de sujetos participantes en los diferentes ensayos clínicos randomizados, doble y triple ciego analizados fue de 2037, el tamaño muestral del total de los ensayos oscila entre 19 y 321 participantes con una media de 102. De acuerdo al género de los participantes

un total de 1013 fueron del sexo masculino representando un 52,6% y 913 del sexo femenino representando un 47,4% de todos los estudios; cabe mencionar que tres estudios no mencionan un registro desglosado por género, el total de participantes de estos fue de 111. De acuerdo a la edad de los participantes el rango de la totalidad fue de 4 meses a 73 años, siendo la media 12,6 años.

Priorización de los resultados: El análisis de datos se realizó mediante descripción cualitativa.

Riesgo de sesgo en y entre estudios: No fue evaluado debido a la variabilidad en la metodología y la pluralidad de los objetivos de cada estudio. Sin embargo, con la finalidad de aumentar la calidad de la evidencia, de todos los artículos relacionados con el tema y obtenidos, seleccionamos para lectura completa, solo aquellos que incorporaron el blinding o cegado, tanto doble y triple ciego. Descartando los ensayos clínicos con simple ciego o sin blinding

Figura 1: Diagrama de flujo que evidencia la metodología empleada en la selección de los estudios que pasaron al análisis completo.



Resultados

La búsqueda en PubMed aportó 454 artículos (2010 a 2020), Science Direct 715 artículos (2010 a 2020) y Cochrane con 89 artículos (2010 a 2020), con las palabras clave probiotics “AND” caries, y probiotics “AND” dental biofilm. Tras una revisión exhaustiva en dichas bases de datos, se recuperaron un total de 1258 artículos, de los cuales se consideraron 39 estudios controlados y randomizados. De éstos, 12 fueron excluidos por no aportar con las variables elegidas en este estudio y por ser duplicados; se realizó un filtrado adicional de los 27 estudios después de la lectura del abstract y metodología, que determinó la exclusión de 7 artículos que estudiaron prebióticos y que no eran blinding. Un total de 20 artículos fueron, finalmente, incluidos en la revisión sistemática: Pubmed aportó con 12 artículos, Science Direct con 6 y Cochrane con 2 artículos (Fig. 1).

El número total de sujetos participantes en los diferentes ensayos clínicos randomizados, doble y triple ciego analizados fue de 2037, el tamaño muestral del total de los ensayos oscila entre 19 y 321 participantes con una media de 102. De acuerdo al género de los participantes un total de 1013 fueron del sexo masculino representando un 52,6% y 913 del sexo femenino representando un 47,4% de todos los estudios; cabe mencionar que tres estudios no mencionan un registro desglosado por género, el total de participantes de estos fue de 111. De acuerdo a la edad de los participantes el rango de la totalidad fue de 4 meses a 73 años, siendo la media 12,6 años.

En la presente revisión se abarcaron diferentes especies probióticas, de las cuales las más predominantes

fueron: *Lactobacillus paracasei* con el 30%, seguido de *Lactobacillus rhamnosus* 20%, *Lactobacillus reuteri* 15%, probióticos combinados 10%, *Bacillus coagulans* 10%, y el en restante 15% se encontraron probióticos como: *Bifidobacterium longum*, *Lactobacillus Acidophilus*, *Bacteriocina*, *Bifidobacterium lactis*, *Lactobacillus casei*, y *Streptococcus salivarius*.

En nuestro estudio se determinó que el rango de tiempo de tratamiento fue de 7 a 365 días, con un promedio de tratamiento de 89.32 días.

En los estudios analizados se realizó el conteo de unidades formadoras de colonias (CFU) de *S. mutans* por ml o cm² por medio de cultivos; el pH salival y la capacidad buffer encontradas fueron medidas con un medidor de pH digital de laboratorio o con tiras medidoras de pH. Por otro lado, los niveles salivales de sIgA se midieron mediante el método ELISA. De los 20 estudios recopilados, 19 (95%) evaluaron el conteo de *S. mutans*, 3 (15%) midieron los niveles de sIgA y 6 (30%) evaluaron el pH salival y la capacidad buffer.

De las especies probióticas más encontradas, cuyo efecto fue evaluado en al menos, 3 de las 4 variables propuestas en este análisis, fueron *L. rhamnosus* y *L. paracasei*. Mientras que, *L. reuteri* se analizó en al menos 2 variables de las 4 propuestas en esta revisión. Por último, la especie *L. paracasei* se identificó como la más eficaz en la modulación de la biopelícula para la prevención de caries, debido a que reduce significativamente el número de *S. mutans*, aumenta el pH salival y niveles de sIgA (Tabla 1).

Especie bacteriana	Nº de estudios (%)	Reducción significativa en el conteo de Sm (%)	Aumento significativo en pH salival/cp buffer	Aumento significativo en nivel salival de sIgA	Tiempo promedio de tratamiento en días
<i>L. rhamnosus</i>	5 (25%)	3 (60%)	2 (40%)	0	68,7 días
<i>L. paracasei</i>	6 (30%)	5 (83,3%)	1 (16,6%)	1 (16,6%)	128,5 días
<i>L. reuteri</i>	3 (15%)	1 (33,3%)	1 (33,3%)	0	147,6 días
<i>L. acidophilus</i>	2 (10%)	2 (100%)	0	0	22 días
<i>L. casei</i>	1 (5%)	1 (100%)	0	0	57 días
<i>L. sporogenes</i>	1 (5%)	1 (100%)	0	0	30 días
<i>Bacillus coagulans</i>	2 (10%)	1 (50%)	0	0	10,5 días
<i>Bifidobacterium lactis</i>	1 (5%)	1 (100%)	0	0	14 días
<i>Streptococcus salivarius</i>	1 (5%)	1 (100%)	0	0	91,2 días

Tabla 1: Distribución de especies probióticas evaluadas en términos de eficacia respecto de grupo control, en la totalidad de estudios consensuados.

Discusión

En este estudio se revisaron ciertos parámetros que se deben considerar para la aprobación del uso de los probióticos en la prevención de caries dental, como son: 1) Reducción de bacterias cariogénicas claves como *Streptococcus mutans*, 2) Aumento del pH y capacidad buffer de la saliva, y 3) Aumento en el nivel salival de IgA secretora (sIgA).

El uso de probióticos ayuda a mantener la salud proporcionando equilibrio del ecosistema gastrointestinal, genitourinario y bucal; se ha demostrado que los probióticos tienen la capacidad de reducir el conteo de *S. mutans* en saliva o placa dental en un corto plazo^{21,22}. En nuestro estudio se encontraron resultados que concuerdan con lo antes mencionado, e identificamos que las especies *Lactobacillus rhamnosus*, *Lactobacillus reuteri* y

Lactobacillus paracasei fueron las más estudiadas, siendo esta última la de mayores efectos positivos en cuanto a disminución significativa, relativo a grupo control, en el número de UFC/mL/cm² de *S. mutans*, así como, aumento significativo en niveles de sIgA y pH salival. Resumiendo los resultados a nivel global para la totalidad de especies probióticas evaluadas, en 14 de los 20 artículos seleccionados se identificó una reducción significativa en el conteo de *S. mutans*, en 4 artículos se identificó el aumento significativo del pH salival/capacidad buffer y uno demostró aumento significativo de niveles de sIgA.

Por otro lado, podemos mencionar que los probióticos muestran otras ventajas para la salud en general ya que mejoran el sistema inmunológico; además, los vehículos por los cuales pueden ser administrados son varios como: pastillas, leche, queso, yogur, helado, gotas, en polvo, enjuague bucal, gomas de mascar, entre otros^{23,21}. Los chicles o gomas de mascar con probióticos y sin azúcar han demostrado reducir la acidogenicidad de la placa y aumentar la remineralización del esmalte, mejorando el flujo salival y la salud bucal²². Sin embargo, también se han descrito algunas desventajas de los probióticos, ya que pueden producir efectos adversos incluidos malestar estomacal, diarrea, dolor de cabeza, fiebre y náuseas o vómitos, según el estudio de Teanpaisan et al. (2014)²⁴.

La principal causa de la caries dental es la acumulación de biofilm dental, para su prevención, es importante eliminar la placa bacteriana por remoción mecánica mediante el cepillado dental^{25,26}, no obstante, existen métodos químicos para el control del biofilm y como alternativa a estos surge la incorporación de probióticos que pueden ser un excelente complemento del cepillado, además son considerados seguros para la administración vía oral en humanos²⁴⁻²⁶.

La solución química más empleada para control de biofilm es la clorhexidina, pero su uso puede presentar algunos inconvenientes como la pigmentación dental, alteración del gusto, hipersensibilidad y estenosis del conducto parotídeo^{26,27}; es por eso que la utilización de probióticos podría representar una ventaja frente a debilidades de ciertos productos químicos. La actividad antiplaca de los probióticos, se logra al reducir la adhesión bacteriana a la superficie dental, inhibir el crecimiento y proliferación de microorganismos patógenos, evitar la formación de matriz intercelular y modificar la bioquímica de la placa para reducir la formación de productos citotóxicos obteniendo una microbiota menos patógena^{25,26,28}. Jothika et al. (2015) mencionan que el barniz, el gel y el enjuague bucal de clorhexidina reducen el nivel de *S. mutans* en la saliva, inhiben la formación de placa y aumentan los valores de pH salival, no obstante, puede producir pigmentación dental cuando se utiliza por un tiempo prolongado^{29,25}. En el estudio de Shah et al. (2019), el grupo tratado a base de enjuague bucal con probiótico y el grupo con clorhexidina obtuvieron índices de placa significativamente reducidos, en comparación con el grupo control, sin embargo, se observó mejora sustancial en los índices gingivales que en los índices de placa con mejores resultados en el grupo probiótico²⁶. Stensson et al. (2014), no detectaron en su estudio diferencias estadísticamente significativas para el índice de placa entre el grupo control y el grupo probiótico al utilizar gotas de administración oral de *Lactobacillus reuteri* durante el primer año de vida²⁸, no obstante, los niños de 9 años que habían recibido suplementos perinatales de *L. reuteri* desde el nacimiento y durante su primer año, estaban casi libres de caries y presentaban

una menor prevalencia de caries proximal^{28,30}. Matuq et al. (2020), reportan que las pastillas probióticas con *L. reuteri* y el enjuague bucal de clorhexidina (CHX) reducen significativamente la acumulación de placa y recuento de *S. mutans* y aumentan los valores de pH salival²⁵. Efectos estadísticamente similares en control de placa fueron hallados en el ensayo de Jothika et al. (2015), sin embargo, su estudio empleó *Lactobacillus acidophilus* como probiótico en enjuague bucal y se comparó con colutorios de CHX y fluoruro de sodio²⁹. El efecto antiplaca de las cepas de *L. reuteri* en las pastillas probióticas puede atribuirse a su capacidad para evitar que los microorganismos se adhieran y crezcan en la superficie dental, además de modificar la bioquímica del biofilm^{25,28}. En cuanto al *Lactobacillus acidophilus*, Tahmourespour et al. (2011) y Jothika et al. (2015), aclaran que su presencia puede provocar una reducción en la adherencia de cepas estreptocócicas, principalmente de *S. mutans*^{29,31}. En nuestra revisión el *L. paracasei* fue el probiótico más empleado; y en el ensayo de Manmontri et al. (2020), esta especie probiótica disminuye el número de bacterias cariogénicas como *S. mutans* tanto en la saliva como en placa dental, y su efecto de reducción persiste durante al menos 6 meses después de la interrupción del probiótico, esto puede ser consecuencia de la modulación microbiana constante del *L. paracasei* SD1 y su capacidad de adherirse a las células epiteliales de la mucosa bucal¹⁰. Además, otros estudios atribuyen la mayor actividad antimicrobiana a *L. paracasei*, *Lactobacillus plantarum*, *L. rhamnosus* y *L. salivarius*, siendo *L. paracasei*, una de las especies comensales del género *Lactobacillus* que ha demostrado máxima actividad de interferencia contra *S. mutans*, incluso in vitro¹⁵.

En el estudio de Nishihara et al. (2014), se compararon 2 cepas diferentes de *Lactobacillus* frente a un anticuerpo obtenido de la yema de huevo de tipo IgY (Ovalgen DC), y Xilitol. En estos grupos se evaluó los cambios a nivel de densidad de colonización por *Streptococcus mutans* y bacterias comensales anticariogénicas, aumento de pH salival y capacidad buffer. Tanto el tratamiento probiótico como la inmunoterapia con Ovalgen DC demostraron reducir los niveles de *S. mutans*, y aumentar el flujo y pH salival, pero sin diferencias significativas respecto del tratamiento con xilitol. Sin embargo, de los 3 abordajes, solo el tratamiento probiótico demostró superioridad para aumentar la colonización por especies comensales de *Lactobacillus*, y junto con la inmunoterapia demostraron aumentar la capacidad buffer salival, con diferencias significativas sobre el grupo tratado con xilitol. El estudio concluyó que determinadas cepas probióticas presentan mayor eficacia en la prevención de caries respecto a métodos de control químico de placa o biofilm³².

La reducción en nivel de colonización de *Streptococcus mutans* se puede conseguir por medio de una vacuna, sin embargo, solo pocos estudios clínicos controlados y doble ciego han sido publicados para evaluar las estrategias de inmunización activa; y solo estudios clínicos abiertos han sido efectuados para evaluar la eficacia de la inmunización pasiva³³⁻³⁶. En las vacunas pasivas se administran anticuerpos que distribuyen una protección específica, esta reduce significativamente la colonización de *Streptococcus mutans* pero no se pueden mantener, por lo tanto son menos efectivas y requieren aplicaciones seguidas para mantener la inmunización^{34,37}. Los resultados de ensayos clínicos controlados sobre la eficacia de la inmunización activa en la prevención de caries dental han sido alentadores, sin embargo, las respuestas salivales fueron variables, transitorias y de baja magnitud³⁸⁻⁴².

Los ensayos clínicos de fase 1 aleatorizados y doble ciego realizados pro el grupo de Childers demuestran que la inmunización activa con un preparado antigénico enriquecido en glucosiltransferasa (GSF) de *S. mutans*, y administrado vía nasal con recubrimiento liposomal es más efectivo que la administración tonsilar/bucal y sin recubrimiento liposomal, para generar una respuesta inmune local significativa tanto salival y nasal basada en sIgA-anti-GSF^{43,44}. Estos hallazgos son alentadores, sin embargo, el tamaño muestral del estudio de Childers y colaboradores es de 21 voluntarios sanos. Sería necesario evaluar la eficacia de la inmunización activa con GSF de *S. mutans* en un grupo más extenso de pacientes, y se compare la vía nasal de administración con la vía subcutánea directamente en glándulas salivales^{34,37,43,44}.

Entre las limitaciones que se encontraron en la muestra del presente estudio (20 estudios), se encuentra la evaluación del efecto a corto tiempo, ya que tan solo un artículo evaluó el efecto a 3, 6 y 9 años. Además, la falta de homogeneidad en las metodologías, ausencia de estudios que reporten información sobre UFC/ mL/cm², nivel de pH y capacidad buffer salival, así como la medición del nivel de sIgA salival; la falta de una distribución uniforme entre las ramas experimentales y la poca existencia de estudios con población latinoamericana, no permiten formular conclusiones robustas sobre la eficacia de los sistemas probióticos en la modulación de la biopelícula bucal y la respuesta inmune asociada a mucosa para prevenir caries dental.

Consideraciones finales

Dada la amplia heterogeneidad metodológica de los estudios procesados en esta revisión, no podemos asegurar que el uso de determinadas bacterias probióticas constituya sistemas efectivos en la prevención de caries dental, mediante la modulación de la biopelícula y la respuesta inmune asociada a mucosa. Sin embargo, en función de nuestro análisis podemos informar:

- *Lactobacillus paracasei* fue el probiótico de mayor prevalencia en la presente revisión, demostrando resultados prometedores que deberán ser evaluados a mayor escala y en diversos grupos étnicos, en futuros estudios.
- El uso regular de probióticos reduce el nivel de colonización bucal de *Streptococcus mutans*, pero su efecto protector anti-placa se conservaría solo durante 6 meses, tras la suspensión del producto. Necesitamos mas evidencias sobre el efecto de estos sistemas probióticos en la estimulación de la respuesta inmune asociada a mucosa, y precisar los alcances de este enfoque de prevención.
- Los probióticos parecen ser superiores a los agentes químicos en el control de la biopelícula cariogénica, estimulación de especies comensales beneficiosas, y aumento de la capacidad buffer salival.
- Determinadas cepas probióticas muestran beneficio comparable a la inmunoterapia con anticuerpos heterólogos (IgY de pollo) para modular la biopelícula bucal y aumentar la capacidad buffer salival.

Recomendaciones

La limitada evidencia que existe sobre la importancia de los probióticos en la salud bucal podría explicarse en el reciente interés de la comunidad científica sobre este tema. Se necesita una mayor cantidad de ensayos clínicos que empleen una metodología similar y con mayor tamaño muestral, que comparen diferentes tipos de cepas probióticas y su eficacia a largo plazo. Adicionalmente, los nuevos estudios deben evaluar otras variables como la modulación en el pH salival y niveles de sIgA que juegan un papel importante en la homeostasis bucal. Otra recomendación para futuros estudios placebo controlados doble-triple ciego podría ser el de estudiar la eficacia de usar probióticos solos versus probióticos en combinación con inmunoterapia basada en IgY de pollo (Ovalgen DC). En efecto, este último enfoque ha emergido como producto innovador con limitada evidencia, y que ha demostrado resultados alentadores en prevención de caries dental.

Bibliografía

1. Burton JP, Drummond BK, Chilcott CN, Tagg JR, Thomson WM, Hale JDF, et al. Influence of the probiotic *Streptococcus salivarius* strain M18 on indices of dental health in children: A randomized double-blind, placebo-controlled trial. *J Med Microbiol* [Internet]. 2013;62(6):875–84. Available from: <https://doi.org/10.1099/jmm.0.056663-0>
2. Hasslöf P, West CE, Karlsson Videhult F, Brandelius C, Stecksén-Blicks C. Early intervention with probiotic *Lactobacillus paracasei* F19 has no long-term effect on caries experience. *Caries Res* [Internet]. 2013;47(6):559–65. Available from: <https://doi.org/10.1159/000350524>
3. Dye BA. The Global Burden of Oral Disease: Research and Public Health Significance. *J Dent Res*. 2017;96(4):361–3.
4. Yadav M, Poornima P, Roshan NM, Prachi N, Veena M, Neena IE. Evaluation of probiotic milk on salivary mutans streptococci count: An in vivo microbiological study. *J Clin Pediatr Dent* [Internet]. 2014;39(1):23–6. Available from: <https://doi.org/10.17796/jcpd.39.1.u433n8w245511781>
5. Rodríguez G, Ruiz B, Faleiros S, Vistoso A, Marró ML, Sánchez J, et al. Probiotic compared with standard milk for high-caries children. *J Dent Res*. 2016;95(4):402–7.
6. Dharmo B, Elezi B, Kragt L, Wolvius EB, Ongkosuwito EM. Does dental caries affect dental development in children and adolescents? *Bosn J Basic Med Sci* [Internet]. 2018;18(2):198–205. Available from: <https://doi.org/10.17305/bjbm.2018.2841>
7. Abdelwahab DH, Allam GG, Abdel Aziz AM. Effect of xylitol and sugar-free chewing gums on salivary bacterial count of streptococcus mutans and lactobacilli in a group of Egyptian school children of different ages: A randomized clinical trial. *Futur Dent J* [Internet]. 2018;4(2):216–20. Available from: <https://doi.org/10.1016/j.fdj.2018.07.001>
8. Zaura E, Twetman S. Critical Appraisal of Oral Pre- And Probiotics for Caries Prevention and Care. *Caries Res* [Internet]. 2019;53(5):514–26. Available from: <https://doi.org/10.1159/000499037>

9. Kavitha M, Prathima GS, Kayalvizhi G, Sanguida A, Ezhumalai G R V. Evaluation of *Streptococcus mutans* serotypes e, f, and k in saliva samples of 6–12-year-old school children before and after a short-term daily intake of the probiotic lozenge. *J Indian Soc Pedod Prev Dent* [Internet]. 2017;13(1):1–6. Available from: <http://jocpd.org/doi/10.17796/1053-4628-42.1.4>
10. Manmontri C, Nirunsittirat A, Piwat S, Wattanarat O, Pahumunto N, Makeudom A, et al. Reduction of *Streptococcus mutans* by probiotic milk: a multicenter randomized controlled trial. *Clin Oral Investig* [Internet]. 2020;24(7):2363–74. Available from: <https://doi.org/10.1007/s00784-019-03095-5>
11. Organización Mundial de la Salud. Reducción de la ingesta de azúcares libres en adultos para reducir el riesgo de enfermedades no transmisibles [Internet]. Biblioteca electrónica de documentación científica sobre medidas nutricionales (eLENA). 2019 [cited 2020 Sep 9]. Available from: <https://www.who.int/elena/titles/free-sugars-adults-ncds/es/>
12. Pahumunto N, Piwat S, Chanvitan S, Ongwande W, Uraipan S, Teanpaisan R. Fermented milk containing a potential probiotic *Lactobacillus rhamnosus* SD11 with maltitol reduces *Streptococcus mutans*: A double-blind, randomized, controlled study. *J Dent Sci* [Internet]. 2020;(xxxx). Available from: <https://doi.org/10.1016/j.jds.2020.03.003>
13. Jindal G, Pandey RK, Agarwal J, Singh M. A comparative evaluation of probiotics on salivary *Streptococcus mutans* counts in Indian children. *Eur Arch Paediatr Dent* [Internet]. 2011;12(4):211–5. Available from: <https://doi.org/10.1007/BF03262809>
14. Koopaie M, Fatahzadeh M, Jahangir S, Bakhtiari R. Comparison of the effect of regular and probiotic cake (*Bacillus coagulans*) on salivary pH and *Streptococcus mutans* count. *Dent Med Probl* [Internet]. 2019;56(1):33–8. Available from: <https://doi.org/10.17219/dmp/99757>
15. Chuang LC, Huang CS, Ou-Yang LW, Lin SY. Probiotic *Lactobacillus paracasei* effect on cariogenic bacterial flora. *Clin Oral Investig* [Internet]. 2011;15(4):471–6. Available from: <https://doi.org/10.1007/s00784-010-0423-9>
16. Rungsri P, Akkarachaneeyakorn N, Wongsuwanlert M, Piwat S, Nantarakchaikul P, Teanpaisan R. Effect of fermented milk containing *Lactobacillus rhamnosus* SD11 on oral microbiota of healthy volunteers: A randomized clinical trial. *J Dairy Sci* [Internet]. 2017;100(10):7780–7. Available from: <http://dx.doi.org/10.3168/jds.2017-12961>
17. Cildir SK, Sandalli N, Nazli S, Alp F, Caglar E. A novel delivery system of probiotic drop and its effect on dental caries risk factors in cleft lip/palate children. *Cleft Palate-Craniofacial J* [Internet]. 2012;49(3):369–72. Available from: <https://doi.org/10.1597/10-035>
18. Pahumunto N, Piwat S, Chankanka O, Akkarachaneeyakorn N, Rangitsathian K, Teanpaisan R. Reducing *Streptococcus mutans* and caries development by *Lactobacillus paracasei* SD1 in preschool children: a randomized placebo-controlled trial. *Acta Odontol Scand* [Internet]. 2018;76(5):331–7. Available from: <https://doi.org/10.1080/00016357.2018.1453083>
19. Moher D, Liberati A, Tetzlaff J, Altman DG, Altman D, Antes G, et al. Preferred reporting items for systematic reviews and meta-analyses: The PRISMA statement. *PLoS Med*. 2009;6(7):e1000097.
20. Pinillo León AL, Cañedo Andalia R. El MeSH: Una herramienta clave para la búsqueda de información en la base de datos Medline [Internet]. Vol. 13, *Acimed*. 2005. p. 1–15. Available from: http://scielo.sld.cu/scielo.php?script=sci_arttext&pid=S1024-94352005000200006
21. Laleman I, Teughels W. Probiotics in the dental practice: a review. *Quintessence Int* [Internet]. 2015;46(3):255–64. Available from: <http://www.ncbi.nlm.nih.gov/pubmed/25485319>
22. Cagetti MG, Mastroberardino S, Milia E, Cocco F, Lingström P, Campus G. The use of probiotic strains in caries prevention: A systematic review. *Nutrients* [Internet]. 2013;5(7):2530–50. Available from: <https://doi.org/10.3390/nu5072530>
23. Villavicencio J, Villegas M, Arango M, Arias S, Triana F. Effects of a food enriched with probiotics on *Streptococcus mutans* and *Lactobacillus* spp. salivary counts in preschool children: a cluster randomized trial. *J Appl Oral Cience* [Internet]. 2018;26:1–9. Available from: <https://doi.org/10.1590/1678-7757-2017-0318>
24. Teanpaisan R, Piwat S. *Lactobacillus paracasei* SD1, a novel probiotic, reduces *Streptococcus mutans* in human volunteers: A randomized placebo-controlled trial. *Clin Oral Investig* [Internet]. 2014;18(3):857–62. Available from: <https://doi.org/10.1007/s00784-013-1057-5>
25. Matuq Badri S, Felemban EH, Alnajjar GK, Alotaibi FM, Aljahdali ST, Maher YA, et al. Effectiveness of probiotic lozenges and Chlorhexidine mouthwash on plaque index, salivary pH, and *Streptococcus mutans* count among school children in Makkah, Saudi Arabia. *Saudi Dent J* [Internet]. 2020; Available from: <https://doi.org/10.1016/j.sdentj.2020.05.006>
26. Shah SS, Nambiar S, Kamath D, Suman E, Unnikrishnan B, Desai A, et al. Comparative evaluation of plaque inhibitory and antimicrobial efficacy of probiotic and chlorhexidine oral rinses in orthodontic patients: A randomized clinical trial. *Int J Dent* [Internet]. 2019;2019:6. Available from: <https://doi.org/10.1155/2019/1964158>
27. Kamalaksharappa SK, Rai R, Babaji P, Pradeep MC. Efficacy of probiotic and green tea mouthrinse on salivary pH. *J Indian Soc Pedod Prev Dent* [Internet]. 2018 [cited 2020 Sep 15];36(3):279–82. Available from: <https://pubmed.ncbi.nlm.nih.gov/30246750/>
28. Stensson M, Koch G, Coric S, Abrahamsson TR, Jenmalm MC, Birkhed D, et al. Oral administration of *Lactobacillus reuteri* during the first year of life reduces caries prevalence in the primary dentition at 9 years of age. *Caries Res*. 2014;48(2):111–7.
29. Jothika M, Vanajassun PP, Someshwar B. Effectiveness of probiotic, chlorhexidine and fluoride mouthwash against *Streptococcus mutans* - Randomized, single-blind, in vivo study. *J Int Soc Prev Community Dent* [Internet]. 2015 [cited 2020 Sep 15];5(1):44–8. Available from: [/pmc/articles/PMC4428019/?report=abstract](http://pmc/articles/PMC4428019/?report=abstract)
30. Abrahamsson TR, Sinkiewicz G, Jakobsson T,

- Fredrikson M, Björkstén B. Probiotic lactobacilli in breast milk and infant stool in relation to oral intake during the first year of life. *J Pediatr Gastroenterol Nutr* [Internet]. 2009 [cited 2020 Sep 16];49(3):349–54. Available from: <https://pubmed.ncbi.nlm.nih.gov/19525871/>
31. Tahmourespour A, Kermanshahi RK. The effect of a probiotic strain (*Lactobacillus acidophilus*) on the plaque formation of oral streptococci. *Bosn J Basic Med Sci*. 2011;11(1):37–40.
32. Nishihara T, Suzuki N, Yoneda M, Hirofuji T. Effects of *Lactobacillus salivarius*-containing tablets on caries risk factors: A randomized open-label clinical trial. *BMC Oral Health*. 2014;14(1):1–7.
33. Krüger C, Pearson SK, Kodama Y, Vacca Smith A, Bowen WH, Hammarström L. The effects of egg-derived antibodies to glucosyltransferases on dental caries in rats. *Caries Res*. 2004;38(1):9–14.
34. Shanmugam KT, Masthan KMK, Balachander N, Jimson S, Sarangarajan R. Dental caries vaccine- A possible option? *J Clin Diagnostic Res*. 2013;7(6):1250–3.
35. Nguyen VS, Icatlo FC, Nakano T, Isogai E, Hirose K, Mizugai H, et al. Anti-cell-associated glucosyltransferase immunoglobulin Y suppression of salivary mutans streptococci in healthy young adults. *J Am Dent Assoc* [Internet]. 2011;142(8):943–9. Available from: <http://dx.doi.org/10.14219/jada.archive.2011.0301>
36. Hamada S, Horikoshi T, Minami T, Kawabata S, Hiraoka J, Fujiwara T, et al. Oral passive immunization against dental caries in rats by use of hen egg yolk antibodies specific for cell-associated glucosyltransferase of *Streptococcus mutans*. *Infect Immun*. 1991;59(11):4161–7.
37. Patel M. Dental caries vaccine: are we there yet? *Lett Appl Microbiol*. 2020;70(1):2–12.
38. Childers NK, Michalek SM, Pritchard D, McGhee J. Mucosal and systemic responses to an oral liposome-*Streptococcus mutans* carbohydrate vaccine in humans. *Reg Immunol* [Internet]. 1990 [cited 2020 Sep 20];6(3):289–296. Available from: <https://pubmed.ncbi.nlm.nih.gov/2132755/>
39. Childers NK, Zhang SS, Michalek SM. Oral immunization of humans with dehydrated liposomes containing *Streptococcus mutans* glucosyltransferase induces salivary immunoglobulin A2 antibody responses. *Oral Microbiol Immunol*. 1994;9(3):146–53.
40. Smith DJ, Taubman MA. Oral immunization of humans with *Streptococcus sobrinus* glucosyltransferase. *Infect Immun*. 1987;55(11):2562–9.
41. Smith DJ, Taubman MA. Effect of local deposition of antigen on salivary immune responses and reaccumulation of mutans streptococci. *J Clin Immunol*. 1990;10(5):273–81.
42. Childers NK, Tong G, Michalek SM. Nasal immunization of humans with dehydrated liposomes containing *Streptococcus mutans* antigen. *Oral Microbiol Immunol*. 1997;12(6):329–35.
43. Childers NK, Tong G, Mitchell S, Kirk K, Russell MW, Michalek SM. A controlled clinical study of the effect of nasal immunization with a *Streptococcus mutans* antigen alone or incorporated into liposomes on induction of immune responses. *Infect Immun*. 1999;67(2):618–23.
44. Childers NK, Tong G, Li F, Dasanayake AP, Kirk K, Michalek SM. Humans Immunized with *Streptococcus mutans* Antigens by Mucosal Routes. *J Dent Res*. 2002;81(1):48–52.

Análisis Comparativo de las mallas digitales entre dos tipos de sistemas de escaneado y sus sistemas operativos.

Autores

Cristian Abad Coronel. DDS, MSc, PhD^{1*}, Doménica Moreno Gálvez^{2*}

¹Profesor de la Facultad de Odontología de la Universidad de Cuenca, Ecuador.

²Alumna de la Facultad de Odontología de la Universidad de Cuenca, Ecuador.

Introducción

Cada vez, con mayor frecuencia en la odontología se utiliza la tecnología de diseño y fabricación asistida por computadora (CAD-CAM). Dentro de este flujo de trabajo los escáneres intraorales (IOS) juegan un rol muy importante en la adquisición de las imágenes. Los IOS son dispositivos ópticos que tienen como función la toma de impresión digital, permitiendo la adquisición directa de datos sin la necesidad de materiales o dispositivos de impresión convencionales, evitando las distorsiones de los mismos; además reducen los tiempos clínicos y de laboratorio, aumentan la aceptación del paciente, proporcionan una mejor relación costo-beneficio y un mayor tiempo efectivo, el cual se reduce en el momento posterior a la toma de la impresión ya que no hay necesidad de obtener modelos físicos de yeso del paciente, donde es factible enviarlos por correo electrónico al laboratorio dental, permitiendo a su vez la fácil repetibilidad de la impresión y su visualización, ahorrando grandes cantidades de dinero. (1, 2, 3)

Con los sistemas IOS se mejora notablemente la calidad de comunicación tanto con el técnico dental como con el paciente. Con el primero se puede tener comunicación de forma directa, eficaz y en tiempo real gracias a los medios digitales ya que ambos pueden examinar la impresión obtenida y de no estar satisfechos con la misma, podrían repetirla al instante, ahorrando tiempo y trabajo. Respecto al paciente obtendremos un mayor interés debido a la tecnología empleada la cual va a inferir de forma positiva en su toma de decisiones y la comunicación con su entorno más cercano dando referencias positivas sobre el tratamiento realizado aumentando la apreciación de los pacientes por los centros dentales con tecnología actualizada. (2)

Para comprender como funciona el flujo de trabajo digital moderno debemos tener conocimiento sobre sus fases: la recopilación de información, el procesamiento de la misma, la materialización y la post producción antes de la aplicación clínica en el paciente. Estas fases a su vez están integradas con el flujo de trabajo tradicional, respecto a la anamnesis, el examen clínico e imagenológico, finalizando con la formulación y la ejecución del plan de tratamiento. (4)

La ingeniería asistida por computadora CAI por sus siglas en inglés (Computer Aided Engineering) que abarca tanto procesos CAD como CAM, consta de un escáner que transforma la geometría en datos digitales para que pueda ser procesado por la computadora, además requiere de un software que procesa la información, dependiendo de la aplicación, produciendo un conjunto de datos para que el producto sea fabricado. Estos sistemas a su vez se denominan abiertos cuando permiten la adopción de los datos digitales originales por el software CAD y dispositivos CAM de diferentes empresas, manejando datos tridimensionales en formato estereolitográfico (STL). Se denominan cerrados, cuando todos los pasos están integrados en un solo sistema y no hay intercambiabilidad entre diferentes sistemas de otras empresas. Sin embargo, al día de hoy aquellos sistemas que en un momento eran cerrados (Dentsply-Sirona), permiten abrir archivos universales a través de la exportación de mallas digitales en formatos de distinta resolución. (5)

Según una extensa revisión bibliográfica realizada por Rekow, como pauta general de conocimiento se podrían tener en cuenta ciertas características generales de un grupo de 11 escáneres intraorales estudiados en el año 2017, entre ellos Omnicam y PrimeScan. Los dos estuvieron dentro de los aparatos que cumplieron con las características y requerimientos de un escáner dental moderno como:

- Tiempo para escanear un arco completo: 1 - 10 min (con la mayoría se necesitó de 1-3min).
- No existe necesidad de polvo en la superficie dental previa a la captura.
- Factibilidad de capturar la oclusión.
- Captura de imágenes en color.
- Selección y activación del color dental.
- Peso de la punta del escáner entre 2.5 – 17.6 onzas.

- Dimensiones del escáner: 0.4–2.9 pulgadas cuadradas en el área de la punta; 8-10 pulgadas longitud.
- Profundidad de campo: escáneres de contacto directo a 15–18 mm; PrimeScan registró una profundidad de 22 mm.
- Configuración del sistema: portátiles, tabletas, carros móviles integrados al sillón dental y a su vez múltiples configuraciones están disponibles en la mayoría de los fabricantes.
- Conexión inalámbrica.
- Sistema abierto dentro del flujo digital.(6)

Otro aspecto que debe ser considerado dentro del flujo digital, es la curva de aprendizaje necesaria para la utilización óptima del IOS, ésta dependerá directamente de la afinidad del dentista por la tecnología, la práctica constante y la estrategia de escaneo. Además, se debe tener presente el importe necesario para adquirir un sistema IOS que oscila aproximadamente entre 16.000 y 56.000 dólares, en donde podrían existir costos adicionales en diversos sistemas para desbloquear los archivos y poderlos utilizar con cualquier software CAD o Laboratorio. (2)

Un inconveniente que se puede presentar al utilizar un escáner es la dificultad para revelar los márgenes dentales de las preparaciones subgingivales, siendo difícil para la luz detectar áreas no visibles, en donde va a depender directamente de la maniobra empleada por parte del dentista al utilizar hilos de retracción y a su vez evitando factores interferentes como sangre, saliva o detritus. En diversos estudios se comprobó que los escáneres intraorales mostraban resultados similares e incluso mayor precisión que las impresiones convencionales de polivinil siloxano o poliéter, no obstante en otros se llegó a la conclusión que son menos precisos, esta diferencia importante radica en las clases de escáneres que se están probando, principios de funcionamiento, fuentes de luz, tipos de imágenes y la necesidad de usar o no polvo. Por lo tanto es de suma importancia analizar el IOS más apropiado para adquirirlo basando su decisión también en la literatura científica disponible. (2, 5, 7)

Los sistemas CAD/CAM, son aplicables en las diferentes áreas odontológicas como prostodoncia, implantología, odontología estética, ortodoncia, cirugía regenerativa y maxilofacial. Sin embargo a la hora de elegir un sistema IOS se debe tener en cuenta que la precisión, facilidad de uso, velocidad, integraciones y aplicaciones ilimitadas, son cinco características que debe cumplir el sistema CAD/CAM ideal. (4, 8)

Es valioso que los profesionales de la salud estén abiertos a las nuevas tecnologías, hace 20 años no se hubiese imaginado los alcances disponibles en la actualidad; miniaturización de sensores, inteligencia artificial, realidad aumentada y virtual, robótica, telesalud, nanotecnología, computación cuántica, ingeniería biomecánica, big data, escáneres intraorales, impresión 3D, entre otras, las cuales están cambiando completamente la odontología, comprobando su capacidad infinita y creando mayores expectativas sobre lo que depara el futuro próximo. (6)

Mallas digitales en odontología

Existen diversos sistemas de escaneo en donde se utiliza tecnología de contacto y sin contacto; por ejemplo, los sensores de contacto están formados por una sonda con una punta de acero duro o zafiro que va a tener comunicación directa con el objeto a examinar y que en la actualidad son menos comunes. Por otra parte y en mayor auge, están aquellos escáneres con tecnología óptica sin contacto, la cual se clasifica a su vez en sistemas de fotografía y de video, que proyectan luz sobre la superficie a escanear, que posteriormente es grabada; es coleccionada y procesada por el software utilizado que reconoce los puntos o la nube de puntos de interés creado por los sensores ópticos, a través de coordenadas generadas por cada punto (x, y,) y una tercera coordenada (z) la cual se calcula según la distancia de la superficie escaneada al sensor, reconstruyendo la imagen y transformándola en un modelo que figura como una malla formada por triángulos finos de varios tamaños, formando una superficie 3D, que es posible almacenarla en un archivo STL (Standard Tessellation Language). En un estudio realizado por Revilla-León y col, donde su objetivo fue el impacto de las condiciones de iluminación de escaneo ambiental en la calidad de malla, una de sus conclusiones fue que las técnicas de escaneo fotográfico evaluadas, presentaron valores de calidad de malla más altos que la tecnología de escaneo basada en video, lo cual es un dato de importancia a examinar. (5, 8, 9)

Se debe considerar la ruta de escaneo que significa que el escáner intraoral debe usarse de acuerdo a un movimiento específico para aumentar la precisión del modelo virtual al existir una coincidencia entre los puntos de interés de la nube. El elemento escaneado debe ubicarse en el centro de un área de adquisición para describir de ésta manera una esfera óptima alrededor del elemento utilizando la ingeniería inversa, en donde se recupera la forma original del objeto escaneado a través de los puntos de interés antes mencionados. El diente debe estar centrado durante la grabación y el dentista debe mantener un movimiento continuado, preservando la distancia entre 5 y 30 mm de la superficie escaneada. (10, 11, 12)

Existen técnicas pasivas y activas para la reconstrucción 3D, las técnicas pasivas usan solamente la luz ambiente para iluminar tejidos intraorales y dependen de la textura de un objeto, las técnicas activas utilizan luces estructuradas blancas, rojas o azules proyectadas desde la cámara en donde un punto luminoso se proyecta sobre un objeto y la distancia se calcula por triangulación, éste principio se basa en que los ejes ópticos del proyector y la cámara forman un triángulo con la línea que conecta los centros de proyección de ambas unidades. El sistema IOS utiliza además tecnología confocal la cual obtiene imágenes sucesivas tomadas con diferentes enfoques, ángulos y valores alrededor de un objeto, calculando su distancia que es correlacionada con la distancia focal de la cámara, logrando por ejemplo la reconstrucción total de un diente en imagen 3D, cumpliendo con el objetivo que es la digitalización del paciente al extrapolar la forma del objeto en el software CAD. La casa comercial Dentsply-Sirona en la actualidad, presenta un software actualizado denominado CEREC 5.0. Sin embargo puede utilizar dos sistemas de adquisición: PrimeScan y Omnicam. (5, 8, 10)

Mallas digitales en odontología

Existen diversos sistemas de escaneado en donde se utiliza tecnología de contacto y sin contacto; por ejemplo, los sensores de contacto están formados por una sonda con una punta de acero duro o zafiro que va a tener comunicación directa con el objeto a examinar y que en la actualidad son menos comunes. Por otra parte y en mayor auge, están aquellos escáneres con tecnología óptica sin contacto, la cual se clasifica a su vez en sistemas de fotografía y de video, que proyectan luz sobre la superficie a escanear, que posteriormente es grabada; es coleccionada y procesada por el software utilizado que reconoce los puntos o la nube de puntos de interés creado por los sensores ópticos, a través de coordenadas generadas por cada punto (x, y,) y una tercera coordenada (z) la cual se calcula según la distancia de la superficie escaneada al sensor, reconstruyendo la imagen y transformándola en un modelo que figura como una malla formada por triángulos finos de varios tamaños, formando una superficie 3D, que es posible almacenarla en un archivo STL (Standard Tessellation Language). En un estudio realizado por Revilla-León y col, donde su objetivo fue el impacto de las condiciones de iluminación de escaneo ambiental en la calidad de malla, una de sus conclusiones fue que las técnicas de escaneo fotográfico evaluadas, presentaron valores de calidad de malla más altos que la tecnología de escaneo basada en video, lo cual es un dato de importancia a examinar. (5, 8, 9)

Se debe considerar la ruta de escaneo que significa que el escáner intraoral debe usarse de acuerdo a un movimiento específico para aumentar la precisión del modelo virtual al existir una coincidencia entre los puntos de interés de la nube. El elemento escaneado debe ubicarse en el centro de un área de adquisición para describir de ésta manera una esfera óptima alrededor del elemento utilizando la ingeniería inversa, en donde se recupera la forma original del objeto escaneado a través de los puntos de interés antes mencionados. El diente debe estar centrado durante la grabación y el dentista debe mantener un movimiento continuado, preservando la distancia entre 5 y 30 mm de la superficie escaneada. (10, 11, 12)

Existen técnicas pasivas y activas para la reconstrucción 3D, las técnicas pasivas usan solamente la luz ambiente para iluminar tejidos intraorales y dependen de la textura de un objeto, las técnicas activas utilizan luces estructuradas blancas, rojas o azules proyectadas desde la cámara en donde un punto luminoso se proyecta sobre un objeto y la distancia se calcula por triangulación, éste principio se basa en que los ejes ópticos del proyector y la cámara forman un triángulo con la línea que conecta los centros de proyección de ambas unidades. El sistema IOS utiliza además tecnología confocal la cual obtiene imágenes sucesivas tomadas con diferentes enfoques, ángulos y valores alrededor de un objeto, calculando su distancia que es correlacionada con la distancia focal de la cámara, logrando por ejemplo la reconstrucción total de un diente en imagen 3D, cumpliendo con el objetivo que es la digitalización del paciente al extrapolar la forma del objeto en el software CAD. La casa comercial Dentsply-Sirona en la actualidad, presenta un software actualizado denominado CEREC 5.0. Sin embargo puede utilizar dos sistemas de adquisición: PrimeScan y Omnicam. (5, 8, 10)

Cerec PrimeScan 2.0

El software CEREC 5.0 viene incorporado al nuevo escáner CEREC PrimeScan, el cual tiene múltiples características nuevas y mejoradas imitando a un teléfono inteligente; como una pantalla con tecnología multitáctil de cristal líquido con transistor de película delgada (TFT LCD) de 21.5 pulgadas, la que puede articularse en diferentes posiciones, siendo muy cómoda para su uso, además el profesional podrá seleccionar, agrandar la imagen, rotar, y abrir los menús de acceso directo en la pantalla, tiene además nuevas especificaciones de hardware, en su unidad de procesamiento (CPU) y el sistema se ejecuta en Windows 10. El panel táctil a su vez permite un movimiento más fluido a través de su software CEREC 5.0, protocolos de esterilización mucho más nobles y fáciles. Su batería de respaldo tiene 5 horas de tiempo de espera y funciona en uso hasta 60 min con autonomía, cargándose completamente en una hora, permitiendo su fácil movilidad por todo el consultorio dental. Posee además un procesador Intel Core i7 8700 3.20 GHz y la memoria estándar aumentó a 32GB. Permite un escaneo de arco completo tanto superior como inferior ejecutados con diferentes aplicaciones dentro de la misma versión de software, lo cual ayuda enormemente en las áreas de implantología, rehabilitación oral y ortodoncia. Tiene el concepto de cinco clics el cual funciona de forma efectiva al igual que su anterior versión, los modelos y los márgenes de las preparaciones pueden ser encontrados de forma eficiente por parte del software, en donde CEREC 5.0 lo hace por sí solo gracias a los procesos de inteligencia artificial. (8)

Cerec Omnicam 2.0

Es un escáner en donde todos sus componentes están integrados en una sola unidad de impresión, siendo útil para ser desplazada fácilmente, posee una cámara intraoral más pequeña la cual permite escanear de manera sencilla, su software posee escaneo de velocidad, que utiliza triangulación activa y emite luz blanca para medir superficies, toma imágenes continuas y las representa de inmediato en tres dimensiones, mostrándolas en color real debido a su característica de no necesitar la aplicación de polvos, evitando las molestias producidas en los pacientes durante el escaneo. Con Omnicam 2.0 el proceso es cómodo para el paciente y para el dentista y además es menos susceptible a producirse imprecisiones en la medición (1, 15, 16, 17)

Metodología:

A través de dos escáneres utilizados (PrimeScan 2.0 y Omnicam 2.0, Dentsply-Sirona) se realizaron dos escaneados parciales de un modelo dentado. Los archivos fueron exportados en distintas resoluciones: alta, media y baja de cada uno de los softwares utilizados (CEREC SW 4.6 y CEREC SW 5.0). El número de triángulos, los vértices y las caras de las mallas digitales fueron comparadas en un sistema digital de superposición (MESHLAB 2.0) y uno de conteo de triángulos (NETFAB 2.0).

Resultados:

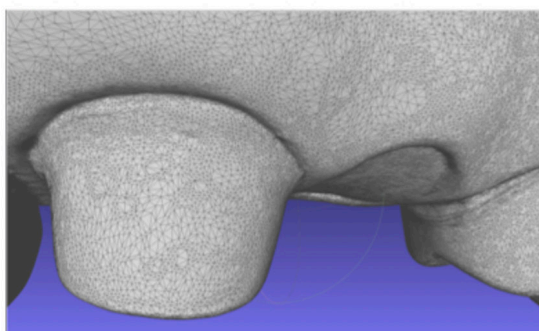
Escáner	Número de Triángulos	Vértices	Caras
OmnicaM 2.0	172213	86892	172213
PrimeScan 2.0	242959	122044	242959

Tabla 1: Tabla comparativa de los triángulos, vértices y caras de las imágenes escaneadas obtenidas por CEREC OMNICAM 2.0, PRIMESCAN 2.0 en sus distintas relaciones de proyección, utilizando los software NetFab y MeshLab.

Software	Número de Triángulos exportados en Resolución Alta	Número de Triángulos exportados en Resolución Media	Número de Triángulos exportados en Resolución Baja
CEREC SW 5.0	703299	527473	175823
CEREC SW 4.6	541191	405892	135297

Tabla 2: Tabla comparativa del número de triángulos desde las distintas resoluciones de las mallas exportadas, según el software utilizado.

OMNICAM 2.0 MESH LAB



PRIMESCAN MESH LAB

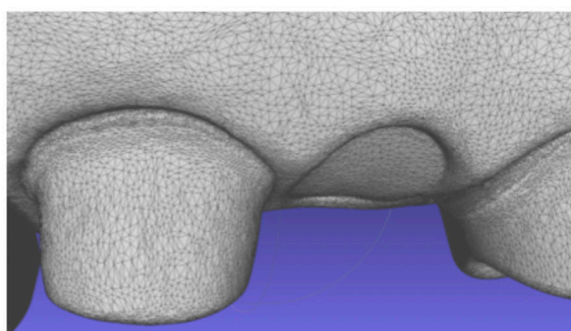
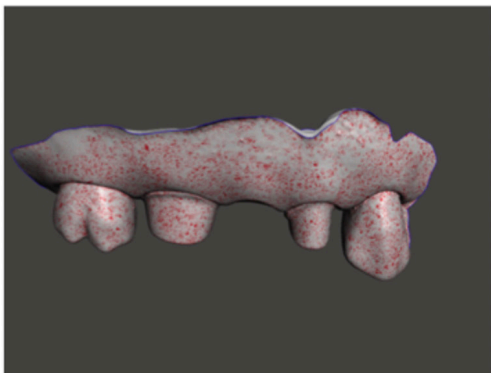


Figura 1. Gráfico comparativo del número y disposición de los triángulos según el sistema de adquisición y del software utilizado.

OMNICAM 2.0 RATIO



PRIMESCAN RATIO

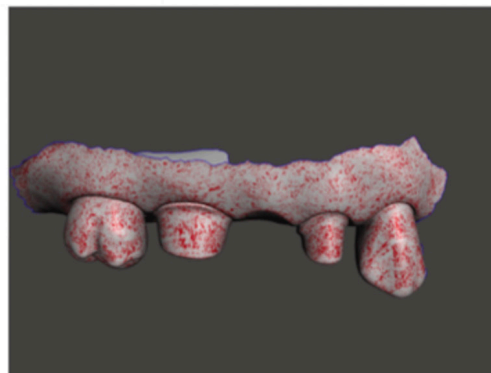


Figura 2. Gráfico comparativo de las mallas obtenidas con Primescan y Omnicam digitalizadas a través de SW CEREC 5.0, donde se observa la distribución de los triángulos y la concentración de zonas de alta definición.

Discusión:

En este estudio piloto se compararon las mallas obtenidas en distinta resolución desde dos sistemas de adquisición y sus respectivos softwares. Claramente, PrimeScan y el Software CEREC SW 5.0 mostraron una mayor cantidad y mayor calidad de los triángulos exportados así como una mejor distribución dentro de la malla, con vértices y caras más regulares, compatibles entre los hallazgos gráficos y cuantitativos analizados. La calidad de la impresión digital se define por dos factores independientes que son la veracidad o fidelidad y la precisión. La veracidad se obtiene al comparar geometría original, es decir el modelo maestro de referencia con el modelo digitalizado, mientras que la precisión se obtiene mediante una comparación intragrupo de modelos digitalizados. (3)

Sin embargo de los resultados, la disposición de los triángulos obtenidos por OMNICAM y el SW CEREC 4.6 fue también homogénea y con una distribución regular que puede suponer la obtención de mallas suficientes para generar un modelo digital de alta calidad. Para mejores resultados Omnicam debe utilizarse en condiciones secas y la cámara a su vez debe mantenerse lo más cerca posible del diente para obtener mayor precisión al momento de realizar el escaneo, evitando distorsiones producidas por la interferencia de saliva y agua; esto probablemente debido a las burbujas formadas en la superficie y por la refracción de la luz en el agua, que conduce a desviación en la medición angular y por lo tanto cambios en los valores obtenidos. (5, 17, 18)

Según un estudio realizado por Michael Kurz y col. el escaneo de muestras secas da resultados más reproducibles cuando se las realizan en un ángulo de 90o utilizando Omnicam, en ciertos materiales, especialmente los grupos de metales altamente reflectantes como (AM y AU), debido a sus propiedades de escaneo 3D sin polvos, en donde se toma en cuenta las profundidades de penetración de la luz que emite el escáner dentro de los diferentes materiales pero que a su vez tiene menos influencia en comparación con otros ya que sus principios están basados en microscopía confocal y su método de triangulación. (17)

Y como último punto el método de triangulación actúa de la siguiente manera; el escáner emite luz reflejada por la estructura que está siendo escaneada, y que es capturada nuevamente por la cámara en un ángulo diferente a la luz que se emitió, éste es llamado ángulo de triangulación que en el escáner CEREC Omnicam es de alrededor de 8o. (17)

Indudablemente en el software CEREC 5.0 y sus algoritmos incorporados, existe la posibilidad de realizar un escaneo inteligente, ya que corta datos erróneos en tiempo real, logrando a su vez un procesamiento más rápido y limpio, por ende el personal que lo utilice puede tener una curva de aprendizaje mínima o nula, ésta característica de software lo hace único, a diferencia de otros, en donde hay alteraciones en la veracidad del escáner intraoral dependiendo netamente de la experiencia del practicante, y por ende ésta se consideraba una indicación clínica de importancia. Se debe tener muy presente la versión del software, ya que tiene un impacto significativo en la precisión del sistema IOS. (8, 13, 14)

Se realizó un estudio por A. Ender y col. en el cual se compararon la veracidad y la precisión de IOS con diferentes softwares, se evaluó a PrimeScan con el software CEREC 5.0, obteniendo una mayor veracidad (32.4 [9.8] μm) para las impresiones de arco completo, con diferencias estadísticamente significativas para todos los otros grupos IOS, además en los segmentos anteriores de los arcos dentarios, se encontraron las desviaciones más bajas con respecto a la precisión para PrimeScan en comparación con los diferentes dispositivos IOS. (3)

A pesar de que en el año 2018 se realizó una actualización del software en su versión 4.6 en donde trajo inteligencia artificial y automatización de los ejes del modelo y los márgenes de preparación con una mejor disposición de las mallas digitales, el sistema CEREC SW 5.0 mejora ampliamente éstas características, como se ha comprobado en este estudio piloto. (8)

Conclusiones:

El sistema de escaneo con PrimeScan y CEREC SW 5.0 genera resultados homogéneos en cuanto a la disposición de las mallas obtenidas independientemente de la resolución con la que son exportadas. El sistema de Omnicam y el CEREC SW 4.6 presenta resultados fiables, aunque de menor calidad. Se recomienda un estudio con un mayor tamaño muestral para establecer conclusiones definitivas respecto al uso de escáneres de alta resolución con sus respectivos sistemas operativos.

Bibliografía:

1. Resende CCD, Barbosa TAQ, Moura GF, Tavares L do N, Rizzante FAP, George FM, et al. Influence of operator experience, scanner type, and scan size on 3D scans. *J Prosthet Dent.* 2020;1–6. Available from: <https://doi.org/10.1016/j.prosdent.2019.12.011>
2. Mangano F, Gandolfi A, Luongo G, Logozzo S. Intraoral scanners in dentistry: A review of the current literature. *BMC Oral Health.* 2017;17(1):1–11.
3. Ender A, Zimmermann M, Mehl A. Accuracy of complete- and partial-arch impressions of actual intraoral scanning systems in vitro. *Int J Comput Dent.* 2019;22(1):11–9. Available from: <http://www.ncbi.nlm.nih.gov/pubmed/30848250>
4. Mangano (Guest Editor) F. Digital Dentistry: The Revolution has Begun. *Open Dent J.* 2018 Jan 31;12(1):59–60. Available from: <https://opendentistryjournal.com/VOLUME/12/PAGE/59/>
5. Abad Coronel C. Intraoral Scanning Devices Applied in Fixed Prosthodontics. *ACTA Sci Dent Sci.* 2019;3(7):44–51.
6. Rekow ED. Digital dentistry: The new state of the art — Is it disruptive or destructive? *Dent Mater.* 2020;36(1):9–24. Available from: <https://doi.org/10.1016/j.dental.2019.08.103>

7. González de Villambrosia P, Martínez-Rus F, García-Orejas A, Salido MP, Pradies G. In vitro comparison of the accuracy (trueness and precision) of six extraoral dental scanners with different scanning technologies. *J Prosthet Dent.* 2016;116(4):543-550.e1. Available from: <http://dx.doi.org/10.1016/j.prosdent.2016.01.025>
8. Skramstad MJ. Welcome to Cerec Primescan AC. *Int J Comput Dent.* 2019;22(1):69–78. Available from: <http://www.ncbi.nlm.nih.gov/pubmed/30848256>
9. Revilla-León M, Jiang P, Sadeghpour M, Piedra-Cascón W, Zandinejad A, Özcan M, et al. Intraoral digital scans: Part 2—influence of ambient scanning light conditions on the mesh quality of different intraoral scanners. *J Prosthet Dent.* 2019;1–6. Available from: <https://doi.org/10.1016/j.prosdent.2019.06.004>
10. Rotar RN, Jivanescu A, Ille C, Podariu AC, Jumanca DE, Matichescu AM, et al. Trueness and Precision of Two Intraoral Scanners: A Comparative in Vitro Study. *Scanning.* 2019;2019.
11. Richert R, Goujat A, Venet L, Viguie G, Viennot S, Robinson P, et al. Intraoral Scanner Technologies: A Review to Make a Successful Impression. *J Healthc Eng.* 2017;2017.
12. Hattab A, Gonsher I, Moreno D, Taubin G. Differential 3D Scanning. *IEEE Comput Graph Appl.* 2017;38(3):43–51.
13. Lim JH, Park JM, Kim M, Heo SJ, Myung JY. Comparison of digital intraoral scanner reproducibility and image trueness considering repetitive experience. *J Prosthet Dent.* 2018;119(2):225–32. Available from: <http://dx.doi.org/10.1016/j.prosdent.2017.05.002>
14. Schmidt A, Klussmann L, Wöstmann B, Schlenz MA. Accuracy of Digital and Conventional Full-Arch Impressions in Patients: An Update. *J Clin Med.* 2020;9(3):688.
15. Jeong I Do, Kim WC, Park J, Kim CM, Kim JH. Ceramic molar crown reproducibility by digital workflow manufacturing: An in vitro study. *J Adv Prosthodont.* 2017;9(4):252–6.
16. Burhardt L, Livas C, Kerdijk W, van der Meer WJ, Ren Y. Treatment comfort, time perception, and preference for conventional and digital impression techniques: A comparative study in young patients. *Am J Orthod Dentofac Orthop.* 2016;150(2):261–7. Available from: <http://dx.doi.org/10.1016/j.ajodo.2015.12.027>
17. Kurz M, Attin T, Mehl A. Influence of material surface on the scanning error of a powder-free 3D measuring system. *Clin Oral Investig.* 2015;19(8):2035–43.
18. Nagy Z, Simon B, Mennito A, Evans Z, Renne W, Vág J. Comparing the trueness of seven intraoral scanners and a physical impression on dentate human maxilla by a novel method. *BMC Oral Health.* 2020;20(1):1–10.

Estrategias de inmunización en caries dental: Alcances y limitaciones

Autores

Cantos P¹, Torres G¹, Abad H¹, Rodríguez L^{2,3}

¹Universidad de Cuenca, Facultad de Odontología, Estudiantes del Décimo ciclo. Cuenca-Ecuador.

²Universidad de Cuenca, Facultad de Odontología, Cátedra de Semiología y Clínica de Estomatología. Cuenca-Ecuador.

³Universidad de Buenos Aires, Instituto de Investigaciones en Microbiología y Parasitología (IMPAM). Buenos Aires-Argentina.

Introducción

La caries dental es una enfermedad infecciosa no clásica, localizada, y de etiología multifactorial al resultar tras la interacción de tres factores principales: Un huésped susceptible, una microbiota desbalanceada o disbiótica, y un sustrato fermentable (1). Estos factores que al interactuar por un tiempo determinado conducirán a la desmineralización progresiva del tejido duro dental (2).

La capacidad cariogénica de las bacterias implicadas en dicho proceso, está determinada por la capacidad de adhesión a la estructura dental, la aciduricidad, entendido como la resistencia al bajo pH, y la acidogenicidad, es decir, la capacidad de producir ácido láctico a partir del azúcar de los alimentos, dando como resultado la destrucción de los tejidos duros del diente (3). Dentro del componente bacteriano, los principales microorganismos asociados clásicamente con el proceso carioso, han sido, *Streptococcus mutans* y *Streptococcus sobrinus* (1). Sus principales factores de virulencia se han relacionado con la adherencia de estas bacterias a la estructura dental, a través de proteínas de superficie y de metabolismo, como el antígeno Ag I / II (PAc) y glucosiltransferasa (GTF), respectivamente. Los cuales promueven, directa o indirectamente, la adhesión y colonización de estos microorganismos (4).

Esta patología resulta difícil de controlar dada su naturaleza polimicrobiana, ampliamente heterogénea entre individuos, tipos de caries y dentición (5,6). Se han propuesto varias estrategias de prevención en caries dental, adicionales a las medidas de remoción mecánica y química de placa bacteriana (7). Los sistemas probióticos y prebióticos, están destinados a la modulación de la biopelícula bucal y la inmunidad asociada a mucosa; y varios estudios respaldan el uso de estos sistemas para modular la composición de la placa bacteriana, hacia un aumento de las

especies bacterianas comensales no patógenas, y una disminución en el conteo de especies cariogénicas como *S. mutans*, manteniendo un ecosistema sano y equilibrado (8–10). Sin embargo, Simon-Soro y colaboradores plantean que los ensayos clínicos actuales con tratamiento probiótico no han sido lo suficientemente efectivos para reducir las tasas de caries, lo cual puede asociarse con el uso de especies únicas en este tipo de enfoques. Según Simon-Soro et al. (2015), es necesario enfoques metatranscriptómicos, proteómicos o metabolómicos futuros que permitan la identificación de moléculas que pueden interferir con el inicio y la progresión de la caries dental, y así evitar la naturaleza polimicrobiana compleja de esta patología (11). En efecto, las estrategias de prevención dirigidas a especies bacterianas específicas no serán totalmente eficaces, considerando la diversidad bacteriana de la caries dental (5).

La caries dental es una enfermedad milenaria, y aún en siglo XXI sigue siendo un problema de salud pública mundial, al afectar del 60% al 90% de la población infantil y la gran mayoría de los adultos (4). Según datos del estudio "The Global Burden of Disease 2015", la caries dental no tratada en los dientes permanentes fue la patología bucal más prevalente (34,1%), afectando a 2.500 millones de personas en todo el mundo. Mientras que, la prevalencia de caries no tratada en dientes deciduos fue del 7.8%, y alcanzó su punto máximo en el grupo etario de 1 a 4 años a nivel mundial. En tanto que, la caries en dentición permanente fue más alta en el grupo de 15 a 19 años. Adicionalmente, la mayor prevalencia de caries en dientes permanentes se observó en América Latina (54,9%), y no se reportó diferencias significativas de acuerdo al sexo a nivel mundial (12). Ante estos datos alarmantes, nos preguntamos si las estrategias de inmunización activa o pasiva aplicadas en caries dental, pueden ser una vía eficaz para reducir la incidencia de la enfermedad,

mediante una disminución significativa en el nivel de colonización de las bacterias acidogénicas y acidúricas como *S. mutans*.

Consecuentemente, el objetivo de este estudio fue revisar la evidencia disponible y publicada en los últimos 20 años respecto a las estrategias de inmunización en caries dental, así como sus ventajas y desventajas. Aunque se han publicado varios estudios sobre la vacuna contra caries dental, solo la inmunización pasiva ha sido ampliamente ensayada en humanos, mientras que existen pocos ensayos clínicos de la inmunización activa (1,4,13,14). Por lo cual, temas como la inmunología y la microbiota bucal, que serán abordadas en esta revisión, podrían resultar útiles para futuras investigaciones en el tema, orientadas a desarrollar una vacuna costo-efectiva para la prevención de esta enfermedad de alta prevalencia e incidencia en el mundo.

Material y métodos

Se realizó una revisión bibliográfica de diferentes estudios publicados en la base de datos científica PubMed, en los últimos 20 años. Para la búsqueda se utilizaron las siguientes palabras claves: “Immunization AND dental caries”, OR “Caries vaccine”, OR “Streptococcus mutans vaccine”, AND “Active immunization”, AND “Passive immunization”.

Se recopiló un total de 25 artículos en idioma inglés publicados entre los años 2000 y 2020, entre los cuales se incluyeron: Revisiones sistemáticas, meta análisis, estudios experimentales y ensayos clínicos que se ajustaron al objetivo del estudio. Se excluyeron las revisiones narrativas. Para la organización de los datos se utilizó el programa Microsoft Excel 2013.

Resultados y discusión

Streptococcus mutans presenta un conjunto de factores de virulencia que le permite adherirse y acumularse en el biofilm dental. En el proceso de adhesión y acumulación de esta bacteria, participan tres grupos principales de antígenos asociados a la superficie de estos microorganismos. Estos antígenos son los principales objetivos para el desarrollo de la vacuna contra la caries: a) Las glucosiltransferasas (Gtfs), b) Adhesinas antigénicas I / II (Ag I / II) y c) Proteínas de unión a glucanos (Gbp). Una de las principales características de virulencia de *S. mutans* es su capacidad para producir Gtfs, enzimas que sintetizan polisacáridos intracelulares (ICP) y polisacáridos extracelulares (ECP) a partir de la sacarosa de la dieta. Así, los diversos componentes antigénicos contra los cuales se producen las respuestas inmunitarias son adhesinas, glucosiltransferasas y proteínas de unión a glucanos (15).

Una variedad de microorganismos acidogénicos se han asociado a las diferentes etapas de la caries dental, sin embargo, *S. mutans* ha sido identificado homogéneamente en las manchas blancas de desmineralización del esmalte dental, convirtiéndose en un objetivo para una vacuna contra la caries. Esta bacteria posee pared celular con sus respectivos antígenos tipo adhesinas, y produce polisacáridos extracelulares que son los principales medios de unión al diente y acumulación al biofilm (3,16). Por tanto, estos componentes que participan en la adhesión como

son el antígeno I y II, formación de glucanos o síntesis de pared celular, son candidatos inmunógenos de vacunas que buscan inhibir la formación de caries. La investigación en este campo apunta a la inmunidad adaptativa contra la glucosiltransferasa, una enzima producida por el *S. mutans* o *S. sobrinus*, misma que cataliza la formación de glucanos alfa 1.3 y 1.6; explorando el efecto inmune de anticuerpos IgA e IgG (16–18).

En un estudio realizado en animales, la administración de antígenos aumentó los niveles de IgA e IgG salival anti-GTF, proporcionando protección a la caries de forma experimental (16,19). Paralelamente, los enfoques inmunes pasivos también han demostrado eficacia en estudios clínicos experimentales, en los cuales, suplementos de anticuerpos policlonales de IgG contra la GTF, GBP o reactivos monoclonales que son específicos para antígenos de superficie celular de *S. mutans*, han mostrado reducir eficazmente la incidencia de caries dental (16,20).

La inmunización activa ha sido escasamente abordada en estudios clínicos, siendo básicamente estudiada por un solo grupo de investigadores norteamericanos, quienes evaluaron la eficacia de una vacuna basada en GTF de *S. mutans*, administrada por vías nasal y tonsilar, en diferentes presentaciones del antígeno (solo proteína, o combinaciones proteína-lípidos). Si bien, los resultados de estos estudios han sido alentadores, el número de sujetos participantes es limitado, y la respuesta inmune humoral más importante ha sido evidenciada en secreciones nasal y salival, siempre y cuando la inmunización sea realizada por vía intra-nasal, y bajo formulaciones lipídicas (1,21).

Inmunización pasiva como estrategia de prevención en caries dental

La inmunización pasiva es aquella que se da como resultado de la transferencia de anticuerpos prefabricados que circulan por el cuerpo, y dan una protección específica. Las vacunas pasivas experimentalmente exitosas para la caries han adoptado muchas formas, incluidas IgG monoclonal de ratón, IgG bovino o de simio e IgY de pollos. También han utilizado leche bovina y suero generado a partir de vacas inmunizadas para controlar la colonización por *S. mutans* (22).

Mitoma y cols. (2002), en su estudio sobre inmunización pasiva con leche bovina, utilizaron leche inmunizada que contenía anticuerpos contra el antígeno PACA-GB, teniendo como resultado una clara supresión del desarrollo de caries en modelos de ratas, siendo el primer estudio pre-clínico que demuestra resultados favorables de la inmunización pasiva mediante leche bovina, concluyendo que esta leche inmunizada podría ser una opción viable para controlar la caries en seres humanos (23). En otro estudio realizado por Shimazaki y cols. (2001), en el cual utilizaron leche inmune de una vaca desafiada con la proteína PACA-GB, proteína resultante de la fusión entre la región rica en alanina de Pac (PACA) y que se une a saliva, con el dominio de unión a glucano (GB) de GTF; y por otro lado se utilizó leche de grupo control (Leche obtenida de vacas no inmunizadas). Este estudio fue realizado en humanos, en el cual ambos grupos fueron sometidos a un periodo de dos semanas de aplicación de leche inmune y no inmune respectivamente, dando como resultado un nivel

más bajo de *S. mutans* en el grupo que recibió leche inmunizada (18).

Otro de los métodos de inmunización pasiva que se ha ensayado en modelos pre-clínicos, se basa en utilizar inmunoglobulina Y (IgY) derivada de pollos, pues se ha informado que puede inhibir la unión de *Streptococcus mutans* a la película dental adquirida. Sobre esto, el estudio experimental de Bachtiar y cols. (2015), concluye que la leche de soya enriquecida con IgY y quitosano puede reducir el número de *S. mutans* en el biofilm dental, y por lo tanto prevenir el desarrollo de caries. En el estudio de Bachtiar et al., el grupo de ratas que recibieron leche de soya enriquecida con IgY más quitosano tuvo un número de *S. mutans*, doce veces menor que el grupo control. También se estimó que la IgY persistió en la saliva de estas ratas hasta 15 días después del período de alimentación. Aunque la IgY puede inhibir la unión de *S. mutans* a la película dental, esta inmunoglobulina es susceptible a cambios de temperatura y nivel de pH. Por lo tanto, para mejorar su efecto como inmunización pasiva, se puede añadir un conservante como el quitosano, un polisacárido que se extrae de la quitina de la cáscara de los crustáceos. Varios estudios han demostrado que el quitosano también tiene efectos antibacterianos, por lo que se espera que la IgY y el quitosano que se agrega a la leche de soya disminuyan la formación de biopelículas y la presencia de bacterias cariogénicas (24).

De los anticuerpos prefabricados y ensayados tanto a nivel pre-clínico y clínico, la IgY purificada de la yema del huevo de gallina, ha mostrado eficacia para reducir los niveles salivales de *S. mutans*. Un ejemplo de esto es el ensayo clínico de Nishihara y cols. (2014), realizado en 64 voluntarios sanos para evaluar los efectos de dos cepas probióticas de *Lactobacillus salivarius* (administradas en tabletas), versus un producto comercial de IgY (Ovalgen DC), y xilitol sobre factores de riesgo de caries dental. En este estudio, el tratamiento con Ovalgen DC no mostró diferencias significativas, respecto de las cepas probióticas ensayadas, en la capacidad de reducir los niveles salivales de *S. mutans*; mientras que el tratamiento con xilitol demostró inferioridad en la medición de esta variable (13).

Nguyen Van Sa (2013), en su estudio sobre el anticuerpo específico de yema de huevo (Ovalgen DC) como una nueva inmunoterapia de apoyo para la caries dental, plantea que la glucosiltransferasa es una enzima esencial en la patogenicidad de *S. mutans* y existen dos tipos: 1) Glucosiltransferasa-CF que produce glucano soluble, y 2) Glucosiltransferasa-CA que produce glucano insoluble. La glucosiltransferasa asociada a células (Glucosiltransferasa-CA), es el principal factor patógeno del *S. mutans*. El glucano insoluble se une fuertemente a la superficie de los dientes y ayuda a la colonización del *S. mutans*. Los anticuerpos específicos de yema de huevo contienen IgY específica contra la glucosiltransferasa del *S. mutans*. En este estudio se realizaron pruebas clínicas, en las cuales 4 voluntarios sanos participaron en una prueba de 2 fases. En la fase 1, se utilizó un enjuague bucal placebo; y después de 2 semanas se utilizó un enjuague bucal que contenía Ovalgen DC. Las puntuaciones de placa se compararon entre las 2 fases, el primer grupo tuvo una puntuación de placa de 3, mientras que el grupo tratado con Ovalgen DC tuvo una puntuación inferior a 2.8, según la escala utilizada en dicho estudio. Los resultados mostraron un número reducido de *S. mutans* en la saliva de voluntarios humanos tratados con el producto comercial Ovalgen DC, mismo que no afectó la microbiota normal de la

cavidad bucal (14).

Además se examinó el efecto de los anticuerpos policlonales de inmunoglobulina G (IgG) de yema de huevo contra células completas, glucosiltransferasa sin células (CF-GTasa) o glucosiltransferasa asociada a células (CA-GTasa) del serotipo c de *Streptococcus mutans*. La IgG purificada de las yemas de huevo presentó una fuerte actividad inhibitoria contra la CA-GTasa pero no contra la CF-GTasa. Es interesante que la IgG específica para el CA-GTasa inhibió significativamente el desarrollo de caries dental en ratas que habían sido infectadas con el serotipo c de *S. mutans*, pero no sucedió lo mismo con el CF-GTasa. En conclusión, la IgG específica para la CA-GTasa de *S. mutans* inhibió la actividad enzimática que produce glucano insoluble a partir de la sacarosa, lo que dio lugar a la inhibición de la adherencia celular y a la disminución de la cariogenicidad en las ratas infectadas con *S. mutans*. Se podría obtener IgG de manera conveniente y estable a partir de huevos de gallinas hiperinmunizadas con CA-GTasa purificada y un coadyuvante. Por lo tanto, se establece que las gallinas pueden proporcionar una fuente beneficiosa y económica de anticuerpos para la inmunización pasiva (14).

En función de lo expuesto previamente, la inmunización pasiva local contra *S. mutans* ha sido ampliamente explorada, usando tópicos bucales y administración de anticuerpos derivados de animales vacunados con bacterias enteras o componentes de éstas (25). Sin embargo, y según Krugër y cols., las vacunas pasivas resultan menos efectivas puesto que requieren mayor cantidad de aplicaciones en alta dosis para conseguir un efecto persistente en el tiempo. Para reducir esta desventaja, Krugër y colaboradores construyeron una serie de vectores de expresión con promotores inducibles o constitutivos para la expresión superficial o secreción de varios antígenos en bacterias del género *Lactobacillus*. Recientemente, un anticuerpo monocatenario (scFv) generado a partir del anticuerpo monoclonal 13 de Guy dirigido contra el antígeno SA I / II de *S. mutans*, que se expresó en la superficie de una bacteria del género *Lactobacillus* utilizando un promotor inducible y demostrando que protege contra el desarrollo de caries cuando se administra a ratas. Con este antecedente, Krugër y su grupo construyeron un nuevo vector (pLP501-scFv-long anchor) que contiene un promotor constitutivo (Pldh) del gen de la lactato deshidrogenasa de *Lactobacillus plantarum* y que codifica un scFv derivado de Guy 13 dirigido contra el antígeno de adhesión SA I / II de *S. mutans*. Según Krugër et al., las bacterias del género *Lactobacillus* que expresan constitutivamente dicho anticuerpo, pueden no afectar el número de *S. mutans*, pero alteran la estabilidad de la biopelícula. Esto influye en la difusión del sustrato (sacarosa) o afecta la liberación de productos metabólicos bacterianos (como ácido láctico) dentro del biofilm, contribuyendo así a reducir el desarrollo de caries (25). La idea de Krugër y su grupo es muy innovadora, puesto que con su propuesta, se pretende inmunizar pasivamente de una forma no clásica, basada en la administración de cepas de *Lactobacillus plantarum* transformadas por ingeniería genética para expresar de forma persistente y en altas dosis, un anticuerpo monoclonal dirigido a un antígeno de superficie del cariogénico *S. mutans*, con el objetivo de minimizar su adherencia a la película salival adquirida. Se requieren estudios en humanos para evaluar la eficacia y la sustentabilidad de este nuevo e innovador enfoque biotecnológico.

Inmunización activa como estrategia de prevención en caries dental

La inmunización activa resultaría más eficaz y duradera puesto que en esta se estimula la participación o respuesta del propio huésped, y su estabilidad en el tiempo a través de la memoria inmunológica. Al igual que en la inmunización pasiva, la inmunización activa tiene como objetivo antígenos diana expresados por *Streptococcus mutans*, como las adhesinas de superficie celular, para ser administradas al hospedador humano e inducir la producción de anticuerpos por su propio sistema inmune. Los estudios demuestran que, desarrollar anticuerpos contra estas adhesinas impiden la adhesión de estas especies bacterianas a la superficie dental (4).

Cao y cols. (2016), en un estudio que comparó los niveles de anticuerpos específicos en niños con diferentes niveles de *S. mutans*, menciona que la inhibición de GTF por la IgA secretora salival (IgAs) brinda protección contra la caries dental. La GTF expresa una región antigénica, es decir, un epitopo de células B, la cual resulta ser un blanco clave debido a su movilidad y flexibilidad. Esta región funcional no conservada y desconocida del GTF podrían ser posibles candidatos para el desarrollo de vacunas. Adicionalmente, Cao y colaboradores evaluaron en su estudio la región epitópica del antígeno PAc, con el objetivo de predecir posibles blancos para la vacuna. El grupo reportó que el PAc es el antígeno ideal que induce la expresión de anticuerpos inhibidores como respuesta del huésped en seres humanos. Existe evidencia que ha demostrado mayor efectividad en la utilización de vacunas contra la caries al combinar epitopos de PAc y GTF, sin embargo, pocos estudios han relacionado estos dos epitopos en la construcción de vacunas anti caries (4).

Ferreira y cols. (2015), evaluaron la inducción de inmunidad protectora ante *S. mutans* mediante una vacuna sintética obtenida a partir de la proteína fijadora de fosfato (Psts), basándose en la bacteria *Escherichia coli* de la cual clonaron dicha proteína, y cuando se aplicó sublingualmente en ratones mostró un aumento significativo del anticuerpo IgG, lo cual impidió la adherencia de *S. mutans* en las superficies dentales de los animales luego de ser vacunados (3).

Por otro lado, Childers NK et al., hasta el momento han sido los únicos que evaluaron las vacunas activas para caries dental en modelos humanos, mediante la administración de un antígeno de *Streptococcus mutans* por vía nasal u oral. Sobre esto el estudio de Childers NK y cols. (2002), fue aplicado en 21 voluntarios adultos, a quienes se les colocó una vacuna tópica de *Streptococcus mutans* en las amígdalas y superficies nasales con el propósito de determinar su efectividad para inducir respuestas inmunitarias de la mucosa. Este estudio a doble ciego que probó dos formas del antígeno de la vacuna, utilizando antígenos solubles y por otro lado antígenos liposomales, y usó una dosis enriquecida de glucosiltransferasa estreptocócica

(E-GTF). Los resultados de este estudio proporcionan evidencia de la seguridad que presenta la preparación enriquecida de E-GTF, tanto soluble como liposómico, además de la inmunización nasal y amigdalina para su uso en humanos. La inmunización intranasal generó una respuesta media de IgA anti-E-GTF, posterior a la inmunización, significativamente mayor en las muestras de lavado nasal y saliva obtenida de parótida, pero no en el suero de los pacientes, en comparación con los grupos de inmunización amigdalina. En este mismo ensayo, los sujetos que recibieron E-GTF liposómica tuvieron respuestas de IgA más altas en comparación con las respuestas observadas en individuos que recibieron E-GTF soluble; sin embargo, las diferencias no fueron significativas (21). El grupo de Childers concluyó que la inmunización por ruta nasal parece ser más efectiva, respecto a la ruta bucal, para conseguir una respuesta mucosa anti-GTF de *Streptococcus mutans*, en adultos.

Posteriormente Childers y cols. (2006), realizaron un nuevo estudio en el que usaron la vía intranasal para inmunizar, dos años más tarde, a individuos previamente inmunizados por vía nasal y amigdalina y comparar sus respuestas con las de los individuos que fueron inmunizados por primera vez (grupo control). La finalidad fue determinar la efectividad de un régimen de inmunización con refuerzo para aumentar la respuesta de las mucosas. Los resultados del ensayo evidenciaron que la inmunización intranasal empleada como refuerzo, no genera respuestas de IgA secretora (sIgA) salival significativamente diferentes de los grupos que recibieron una sola inmunización. El principal beneficio se obtuvo con el grupo inmunizado inicialmente por vía intra-nasal (IN), el cual tras recibir la vacunación de refuerzo administrada por la misma vía (IN), obtuvo niveles de IgA sérica significativamente más altos respecto a los restantes grupos evaluados (control, y grupo refuerzo que inicialmente fue inmunizado por vía amigdalina). Estos resultados indican que la vacunación de refuerzo con una dosis de E-GTF solo muestra beneficio, si el objetivo es alcanzar niveles significativos de IgA en suero. Sin embargo, la vacunación de refuerzo no demuestra significancia a la hora de obtener respuestas salivales de sIgA, cuando se compara con un esquema de vacunación de una sola dosis (1).

Actualmente, son pocos los ensayos clínicos de inmunización activa como enfoque preventivo en caries dental, por lo cual, se necesita más estudios en humanos para evaluar los verdaderos alcances de este enfoque, y establecer su verdadera eficacia, la dosis y el período de tiempo de protección.

En las tablas 1 y 2 se desglosan las ventajas y desventajas de los enfoques de inmunización pasiva y activa, a nuestro entender.

Tabla 1: Ventajas y desventajas de la inmunización pasiva (IP).	
IP: Ventajas	IP: Desventajas
Evita totalmente el riesgo de efectos secundarios por inmunización activa.	No induce la generación de memoria inmunológica.
Potencial de los anticuerpos para interferir con la capacidad de <i>Streptococcus mutans</i> para colonizar la superficie dental, y limitar el desarrollo de caries	Necesita administración continua para obtener protección duradera ante los agentes patógenos.
El producto comercial Ovalgen DC basado en IgY, purificado de la yema del huevo ha mostrado eficacia comparable con cepas probióticas para reducir los niveles salivales del cariogénico <i>S. mutans</i> .	Tiene un menor grado de eficacia, esto a razón de que la vida media de los anticuerpos es de un corto período de tiempo.
El producto comercial Ovalgen DC ha mostrado en estudios clínicos superioridad respecto al triclosan, para reducir los niveles salivales de <i>S. mutans</i> .	Baja accesibilidad, y limitada utilidad como medida de salud pública.

Tabla 2: Ventajas y desventajas de la inmunización activa (IA).	
IA: Ventajas	IA: Desventajas
Induce la producción endógena de anticuerpos salivales y genera memoria inmunológica.	Se requieren mas estudios en humanos, y de largo tiempo para establecer su verdadera eficacia.
Se ha demostrado gran eficacia en estudios de animales.	Puede generar efectos secundarios en tejidos que no pertenecen a la cavidad oral.
Los resultados en humanos son alentadores. Aparentemente, se obtendrían respuestas significativas y duraderas (al menos 2 años) en niveles de sIgA salival con una sola aplicación, sin necesidad de un refuerzo.	Limitado acceso a la gran mayoría de la población.
Los estudio en humanos informan obtención de respuestas inmunes con formas de fácil aplicación como el uso de sprays nasales.	Las respuestas más altas documentadas en humanos, basadas en sIgA salival contra GTF de <i>S. mutans</i> , se alcanzan bajo administración intranasal y con cobertura liposomal. Esta última formulación significa un mayor costo.

Limitaciones de los enfoques de inmunización para caries dental

Durante varios años, *S. mutans* ha sido considerado como el principal agente causal de la caries dental, por lo cual, tanto el diagnóstico y la terapéutica han sido orientados hacia este microorganismo. Sin embargo, estudios recientes descubrieron un ecosistema polimicrobiano en las lesiones cariosas, y el *S. mutans* representa una pequeña parte de la comunidad bacteriana, representado solo el 0,1% de la placa dental y el 0,7 a 1,6% de toda la microbiota encontrada en las lesiones cariosas. De esta manera se establece que los consorcios formados por múltiples microorganismos, inician y expanden la cavidad al actuar conjuntamente. Por lo tanto, las terapias antimicrobianas pueden no ser efectivas en el tratamiento de caries y otras enfermedades polimicrobianas (11).

Las composiciones bacterianas varían entre individuos e incluso dentro de la misma lesión cariosa, pues las bacterias activas en lesiones iniciales de esmalte son diferentes a las que se encuentran en las cavidades de dentina más avanzadas (5). Según el estudio de Simon Soro y cols. (2015), las lesiones cariosas de esmalte presentaron alrededor de 177 filotipos bacterianos, mientras que las lesiones cariosas con dentina expuesta a la cavidad bucal tenían 251 especies, y las cavidades de dentina "ocultas" que tuvieron contacto con la cavidad

bucal a través de una pequeña lesión de esmalte tenían 201 filotipos bacterianos (11).

Simon Soro y cols. (2014) realizaron una amplificación por reacción en cadena de la polimerasa (PCR) de ácido ribonucleico (ARN) extraído de lesiones cariosas de esmalte y dentina, después de transcripción inversa. Al realizar la amplificación del gen 16S a partir de ARN, se puede determinar las bacterias activas que contribuyen al desarrollo de la lesión cariosa, pues, la cantidad de ARN ribosomal (ARNr) en las células bacterianas está asociada con su grado de actividad metabólica, mientras que estudios basados en ADN tienen el inconveniente de que el paso de PCR puede amplificar el ADN de microorganismos inactivos o incluso muertos. Se encontró que los *Lactobacilos* predominaban casi exclusivamente en las lesiones de dentina, mientras que los *Streptococos* representaron el 40% de la comunidad activa total en caries adamantina y el 20% en caries dentinaria. Por lo tanto, debido a la alta frecuencia de *Streptococos*, se identificó secuencias estreptocócicas a nivel de especie (Fig. 1), es así que *Streptococcus sanguinis* fue el tipo de *Streptococo* más representativo en las cavidades de dentina, mientras que *Streptococcus mitis* fue más abundante en caries de esmalte, que en las lesiones de dentina (5).

Distribución de las tres especies principales de *Streptococcus* detectadas en distintas lesiones de caries en población española

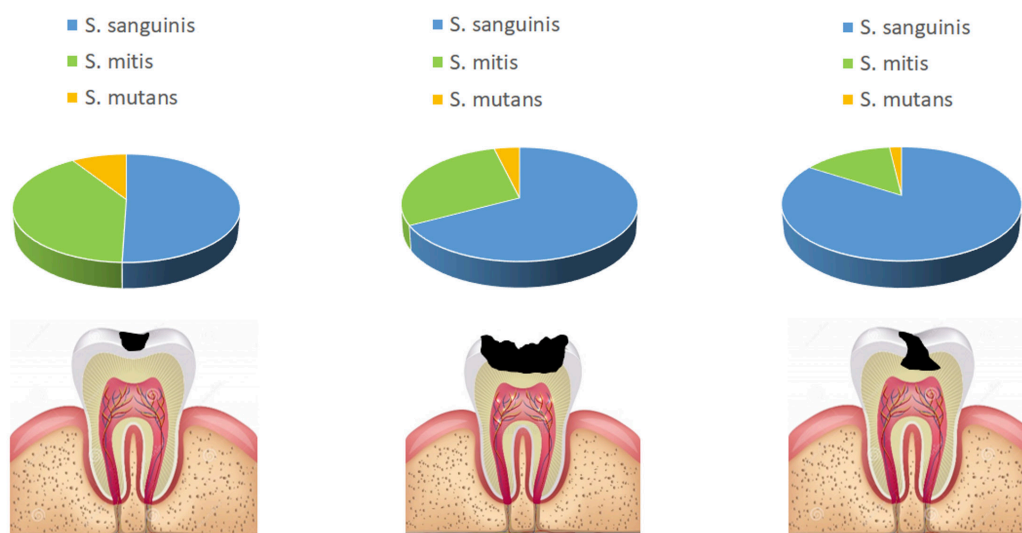


Fig. 1: Proporción de diferentes especies de *Streptococcus* en distintos tipos de lesiones cariosas, según hallazgos de Simon Soro y cols. (2014), en su estudio sobre composición de la microbiota cariogénica en función del tipo de lesión, obtenido por enfoques OMICAS en sujetos españoles.

Streptococcus mutans como microorganismo activo de lesiones cariosas, representa el 0,73% en las caries de esmalte, el 0,48% en las cavidades dentinarias abiertas y el 0,02% en las cavidades dentinarias ocultas (5). Por lo tanto, aunque hay estudios que determinan la asociación entre *S. mutans* y el riesgo de caries, surgen otras especies como representantes principales en la comunidad microbiana de caries adamantina, que incluyen: *Veillonella* spp., *Rothia* spp., y *Leptotrichia* spp.

Mientras que, *S. sanguinis*, *Atopobium* spp., *Schlegella* spp., *Pseudoramibacter* spp., y *Lactobacillus* spp., han sido aislados en caries de dentina (11). Consecuentemente la baja proporción de *S. mutans* detectada, confirma que esta especie se encuentra en minoría en la microbiota bucal, y cuestiona su papel como principal agente etiológico de la caries dental (5).

Además se reporta variación de las composiciones bacterianas

entre individuos, pues Aas y cols. (2008), encontraron en la dentición temporal niveles elevados de *Corynebacterium* spp. y *Actinomyces gerencseriae*, mientras que en la dentición permanente se identificó *Leptotrichia* spp., *Campylobacter gracilis*, y *Selenomonas* spp. (6). Debido a la variación de los consorcios bacterianos en las diferentes etapas de la caries dental, tipos de dentición y entre los individuos, se plantea la hipótesis que distintos conjuntos de microorganismos pueden realizar las mismas funciones, esto es apoyado por estudios genómicos del microbioma humano, en donde diferentes composiciones taxonómicas producen resultados funcionales similares (11).

Frente a lo expuesto, consideramos necesario se evalúe el efecto a largo plazo de los esquemas de inmunización tanto activos como pasivos, respecto a su capacidad para reducir la incidencia de caries medido a través de índices; y se considere el rol que cumplen estos enfoques en combinación con las estrategias clásicas de prevención dirigidas a control mecánico y químico de la placa dental, y manejo de dieta baja en hidratos de carbono.

Consideraciones finales

Existen varios enfoques para la prevención de caries dental, algunos basados en métodos de control y modulación del biofilm, los cuales no han logrado reducir significativamente la incidencia de caries; y otros basados en estimular u otorgar respuesta inmune humoral contra los principales filotipos cariogénicos. Dentro de este último grupo, se reconocen métodos de inmunización activa y pasiva, los cuales han sido cuestionados en cuanto a eficacia, dado la heterogeneidad en la microbiología de la caries dental.

Ambos enfoques de inmunización muestran ventajas y desventajas. En lo que respecta a la inmunización pasiva, el sistema que ha mostrado en estudios clínicos superioridad sobre otros tipos de anticuerpos, es el sistema basado en la protección con IgY de pollo, del cual ya existen productos comerciales. Consideramos que este sistema sería beneficioso, como medida de prevención de caries, en población inmunodeprimida con incapacidad de generar anticuerpos de forma activa, en pacientes con xerostomía, y como medida de salud pública a población con escasos de recursos económicos para alimentarse adecuadamente (dieta baja en hidratos de carbono), y adquirir elementos de higiene bucal.

Hasta el momento existen pocos ensayos clínicos que evalúen la inmunización activa en caries dental, no obstante, este enfoque ha demostrado ser el método más eficaz y duradero, debido a la participación de la respuesta del anfitrión, pues los anticuerpos desarrollados contra las adhesinas impiden la adherencia de *Streptococcus mutans* a la estructura dental. Estas estrategias incluyen la inmunización de las mucosas, que da como resultado respuestas salivales anti-*S. mutans*, siendo la inmunización nasal la vía más efectiva para inducir respuestas mucosas. Sin embargo, se necesitan más ensayos en humanos para establecer la verdadera eficacia en términos de reducción en la incidencia de caries dental, así como la dosis y el período de de protección.

Resulta prometedor la modificación genética de bacterias habituales de la microbiota bucal, para expresar antígenos que originen la activación y síntesis de anticuerpos que se puedan unir a varios epitopos presentes en la superficie

de las bacterias cariogénicas con mayor predominio, tanto en las lesiones cariosas de esmalte y dentina, así como en distintos sitios anatómicos, grupos étnicos y tipos de dentición. Consideramos que las investigaciones deben centrarse en un régimen de inmunización que maximice la inducción, en el huésped humano, de anticuerpos policlonales/polivalentes en la saliva, capaces de neutralizar varias clases de epitopos compartidos por las bacterias más prevalentes en el proceso cariogénico, como son *Streptococcus* spp, y *Lactobacillus* spp.

Es necesario estudios genómicos o transcriptómicos, por plataformas actuales de secuenciación, para identificar especies bacterianas asociadas a diferentes tipos de lesiones cariosas en la población ecuatoriana. Esto nos permitirá reconocer los taxones bacterianos asociados a caries dental con mayor prevalencia en nuestra población, y así diseñar enfoques preventivos basados en estrategias de inmunización. En efecto, conocer la composición microbiana específica del proceso carioso en nuestra población, es el primer paso para el diseño de estrategias preventivas, sean estas basadas en modulación de la biopelícula bucal e inmunidad asociada a mucosas, o sean estas basadas en enfoques de inmunización activa.

Bibliografía:

- Childers N, Li F, Dasanayake A, Li Y, Kirk K, Michalek S. Immune response in humans to a nasal boost with *Streptococcus mutans* antigens. *Oral Microbiol Immunol*. 2006;21(5):309–13.
- Negroni M. *Microbiología estomatológica fundamentos y guía práctica*. Editorial Médica Panamericana. 2017.
- Ferreira E, Batista M, Cavalcante R, Pegos V, Passos H, Silva D, et al. Sublingual immunization with the phosphate-binding-protein (PstS) reduces oral colonization by *Streptococcus mutans*. *Mol Oral Microbiol*. 2016;31(5):410–22.
- Cao X, Fan J, Chen J, Li Y, Fan M. Immunogenicity and prediction of epitopic region of antigen Ag I/II and glucosyltransferase from *Streptococcus mutans*. *J Huazhong Univ Sci Technol - Med Sci*. 2016;36(3):416–21.
- Simón-Soro A, Guillen-Navarro M, Mira A. Metatranscriptomics reveals overall active bacterial composition in caries lesions. *J Oral Microbiol*. 2014;6(1).
- Aas J, Griffen A, Dardis S, Lee A, Olsen I, Dewhirst F, et al. Bacteria of dental caries in primary and permanent teeth in children and young adults. *J Clin Microbiol*. 2008;46(4):1407–17.
- Bascones A, Morante S. Antisépticos orales. Revisión de la literatura y perspectiva actual. *Implant Av Periodon*. 2006;31–59.
- Ghasempour M, Sefidgar S, Moghadamnia A, Ghadimi R, Gharekhani S, Shirkhani L. Comparative study of Kefir yogurt-drink and sodium fluoride mouth rinse on salivary *mutans streptococci*. *J Contemp Dent Pract*. 2014;15(2):214–7.
- Cogulu D, Topaloglu-Ak A, Caglar E, Sandalli N, Karagozlu C, Ersin N, et al. Potential effects of a multistrain probiotic-kefir on salivary *Streptococcus mutans* and

- Lactobacillus spp. *J Dent Sci* [Internet]. 2010;5(3):144–9. Available from: [http://dx.doi.org/10.1016/S1991-7902\(10\)60021-9](http://dx.doi.org/10.1016/S1991-7902(10)60021-9)
10. James F, Butler C, Adams G, Mitchell L, Dashper S, Escobar K, et al. The Prebiotic Effect of CPP-ACP Sugar-Free Chewing Gum. *J Dent* [Internet]. 2019;103:225. Available from: <https://doi.org/10.1016/j.jdent.2019.103225>
11. Simón-Soro A, Mira A. Solving the etiology of dental caries. *Trends Microbiol*. 2015;23(2):76–82.
12. Kassebaum N, Smith A, Bernabé E, Fleming T, Reynolds A, Vos T, et al. Global, Regional, and National Prevalence, Incidence, and Disability-Adjusted Life Years for Oral Conditions for 195 Countries, 1990–2015: A Systematic Analysis for the Global Burden of Diseases, Injuries, and Risk Factors. *J Dent Res*. 2017;96(4):380–7.
13. Nishihara T, Suzuki N, Yoneda M, Hirofuji T. Effects of Lactobacillus salivarius -containing tablets on caries risk factors : a randomized open-label clinical trial. *BMC Oral Health*. 2014;14(1):1–7.
14. Van Sa N. Specific Egg Yolk Antibody (Ovalgen DC) as a Novel Supportive Immunotherapy for Dental Caries. *Immunol Res Inst Gifu*. 2013;1–29.
15. Aravindha B, Malathi L, Karthick R, Leena Sankari S. Immunology of dental caries. *Biomed Pharmacol J*. 2016;9(2):823–6.
16. Costalonga M, Herzberg M. The oral microbiome and the immunobiology of periodontal disease and caries. *Immunol Lett* [Internet]. 2014;162(2):22–38. Available from: <http://dx.doi.org/10.1016/j.imllet.2014.08.017>
17. Smith D, King W, Rivero J, Taubman M. Immunological and protective effects of diepitopic subunit dental caries vaccines. *Infect Immun*. 2005;73(5):2797–804.
18. Shimazaki Y, Mitoma M, Oho T, Nakano Y, Yamashita Y, Okano K, et al. Passive immunization with milk produced from an immunized cow prevents oral recolonization by Streptococcus mutans. *Clin Diagn Lab Immunol*. 2001;8(6):1136–9.
19. Culshaw S, LaRosa K, Tolani H, Han X, Eastcott J, Smith D, et al. Immunogenic and protective potential of mutans streptococcal glucosyltransferase peptide constructs selected by major histocompatibility complex class II allele binding. *Infect Immun*. 2007;75(2):915–23.
20. Robinette R, Oli M, McArthur W, Brady J. A therapeutic anti-Streptococcus mutans monoclonal antibody used in human passive protection trials influences the adaptive immune response. *Vaccine* [Internet]. 2011;23(1):1–7. Available from: <https://www.ncbi.nlm.nih.gov/pmc/articles/PMC3624763/pdf/nihms412728.pdf>
21. Childers N, Tong G, Li F, Dasanayake A, Kirk K, Michalek S. Humans Immunized with Streptococcus mutans Antigens by Mucosal Routes. *J Dent Res*. 2002;81(1):48–52.
22. Smith D. Prospects in caries vaccine development. *J Dent Res*. 2012;91(3):225–6.
23. Mitoma M, Oho T, Michibata N, Okano K, Nakano Y, Fukuyama M, et al. Passive immunization with bovine milk containing antibodies to a cell surface protein antigen-glucosyltransferase fusion protein protects rats against dental caries. *Infect Immun*. 2002;70(5):2721–4.
24. Bachtiar E, Soejoedono R, Bachtiar B, Henrietta A, Farhana N, Yuniastuti M. Effects of soybean milk, chitosan, and anti-Streptococcus mutans IgY in malnourished rats' dental biofilm and the IgY persistency in saliva. *Interv Med Appl Sci*. 2015;7(3):118–23.
25. Krüger C, Hultberg A, Van Dollenweerd C, Marcotte H, Hammarström L. Passive immunization by lactobacilli expressing single-chain antibodies against Streptococcus mutans. *Mol Biotechnol*. 2005;31(3):221–31.

Tratamiento quirúrgico para la liberación de anquilosis de la articulación temporomandibular. Reporte de un caso clínico y revisión de la literatura.

Autores

¹Dr. Hugo Guamán

²Antonella Lopez

³Od. Juan Carlos Ron

¹Cirujano Maxilofacial Facultad de Odontología de la Universidad de Cuenca y Hospital Vicente Corral Moscoso.

²Alumna de la Facultad de Odontología de la Universidad de Cuenca.

³Odontólogo.

Introducción

Anquilosis proviene del griego (ankylos) atadura. Es utilizada como término médico para la disminución o falta de movilidad de una articulación diartroïdal.(1)

Las mayores causas de una anquilosis se encuentran relacionadas a traumas previos y procesos infecciosos locales o sistémicos que desemboquen con una alteración en la movilidad de una articulación. (1)

Patología generales como artritis, psoriasis, espondilitis anquilosante refiere la literatura también como causa de una anquilosis. (2).

Existen varias clasificaciones de anquilosis misma que se refieren a su localización anatómica (intra o extra articulares), al tipo de tejido fibrosa- ósea - fibro-ósea), y si llegaría a ser completa o incompleta según su nivel de soldadura o fusión.

Patologías generales que no están relacionadas con la articulación puede dar una falsa anquilosis. (2-3-4)

Y hay que entender si la anquilosis de la articulación temporomandibular se da de forma unilateral o bilateral, debido a que si es la primera el presentara una disminución paulatina de su apertura bucal acompañado con una desviación de la mandíbula hacia el lado afectado y si es bilateral la limitación en apertura es total con un aumento en la sobremordida horizontal por la rotación mandibular hacia atrás con una marcada retrognatia.5)

Obtener una apertura adecuada, movilidad y corregir la anomalía dentofacial son los objetivos básicos del tratamiento de la anquilosis temporomandibular. (4.5)

La tomografía de la articulación es el gold estándar para la valoración de la anquilosis acompañado con la valoración clínica de nuestro paciente. Es importante valorar cambios degenerativos de la articulación así como el espacio o falta de espacio articular entre las estructuras de la articulación. (4)x

Reporte del caso clínico:

Paciente masculino de 8 años de edad (fig 1).

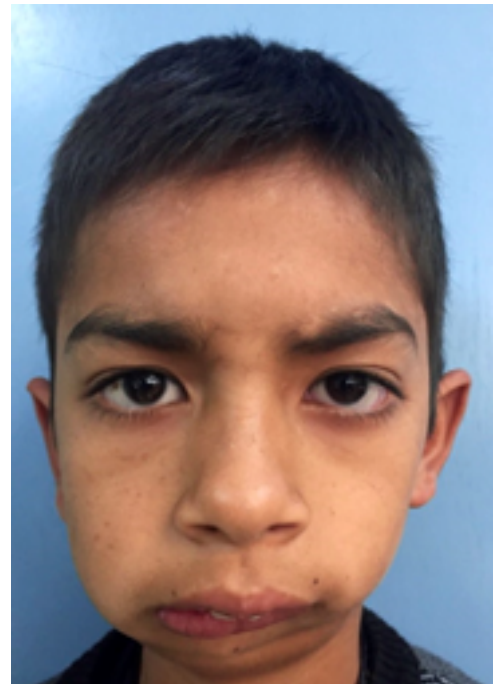
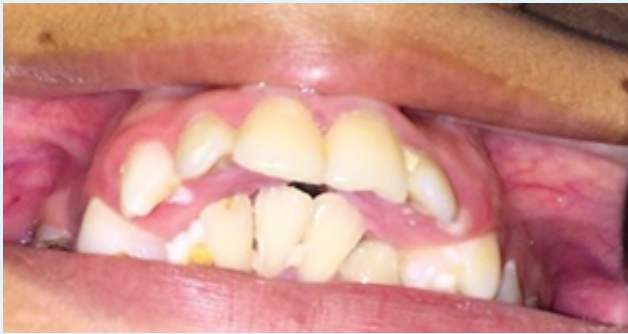
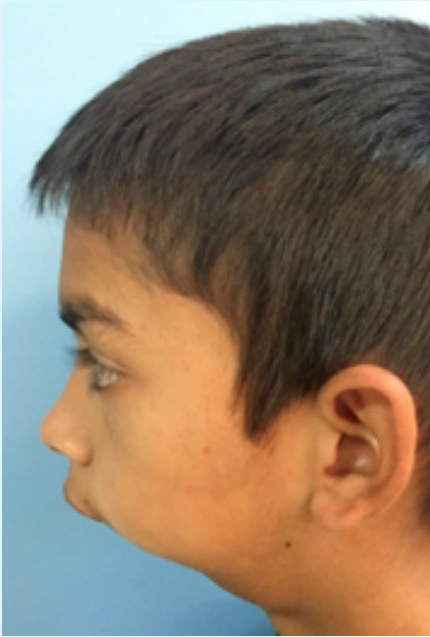Figura 1.

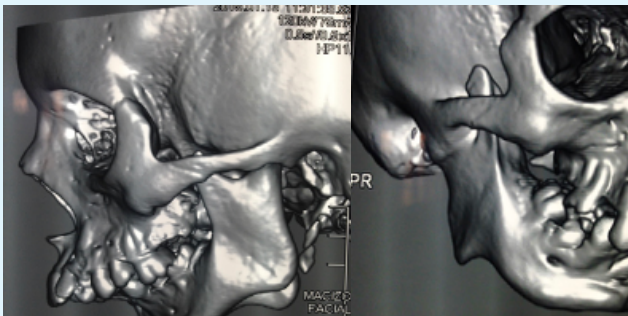
Madre refiere que hace aproximadamente 4 años sufrió un traumatismo a nivel de su mentón sin presentar datos de fractura de mandíbula. Aproximadamente a los seis meses post trauma paciente refiere dolor preauricular bilateral mismo que impide una correcta apertura bucal, evoluciona con una disminución de la misma hasta llegar a la imposibilidad de movimiento mandibular. (Fig 2-3)



Figuras 2, 3

En el servicio de cirugía Maxilofacial se solicita tomografía de macizo facial para valorar articulación temporomandibular. (Fig 4-5).

En las imágenes se observa una unión ósea completa bilateral a nivel de la articulación temporomandibular con un sobrecrecimiento de la apófisis coronoides de la mandíbula.

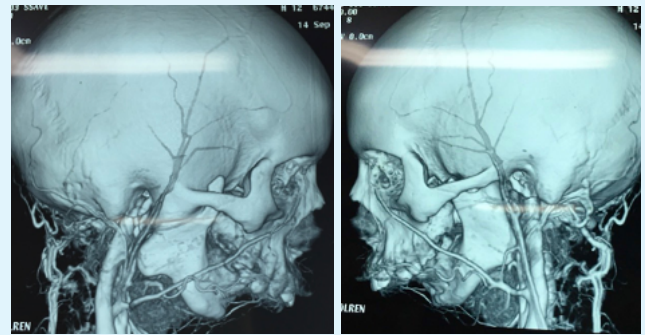


Figuras 4 y 5.

Llegando al diagnóstico

Anquilosis ósea completa bilateral

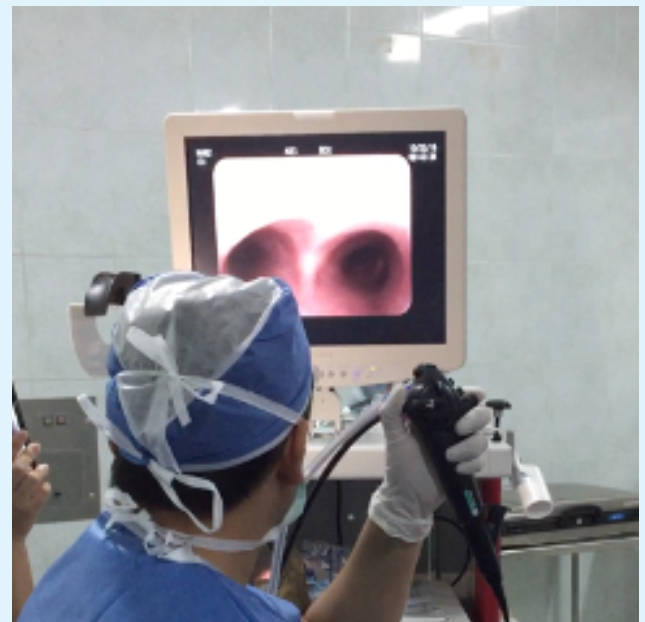Plan de tratamiento: Liberación quirúrgica con rotación de colgajo interposicional de fascia temporal. Se solicita al paciente una angiotomografía de la zona como estudio de gabinete complementario por la vascularidad del área. (Fig 6-7)



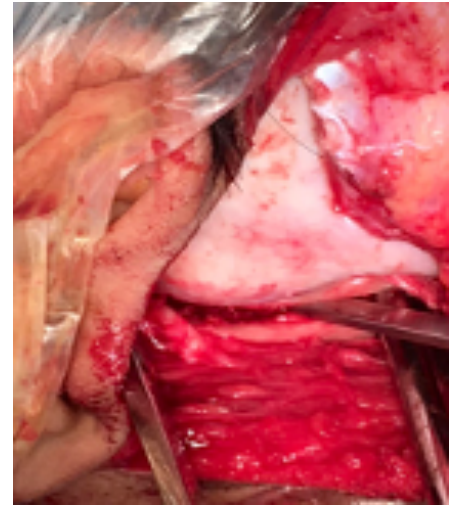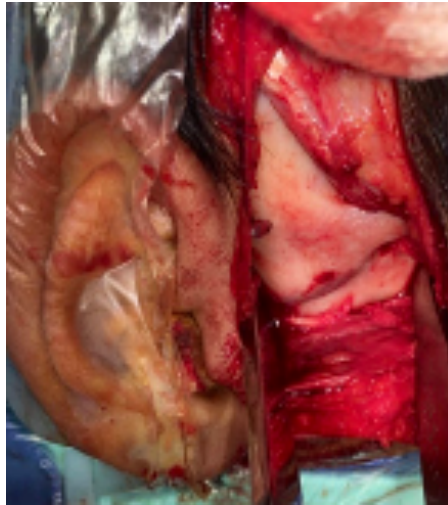
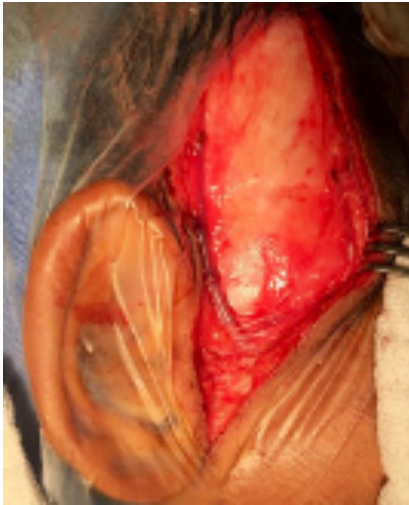Figuras 6 y 7.

Por la patología presentada se solicita al servicio de Neumología pediátrica el apoyo para una intubación guiada mediante fibroscopio. (Fig 8)

Una vez asegurada la vía aérea se realiza abordaje de Al Kayat (preauricular con extensión temporal) para exposición de zona de la anquilosis y liberación de la misma. (Fig 9-10-11)



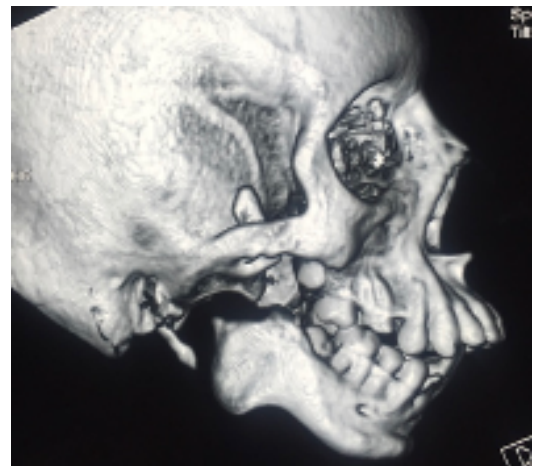
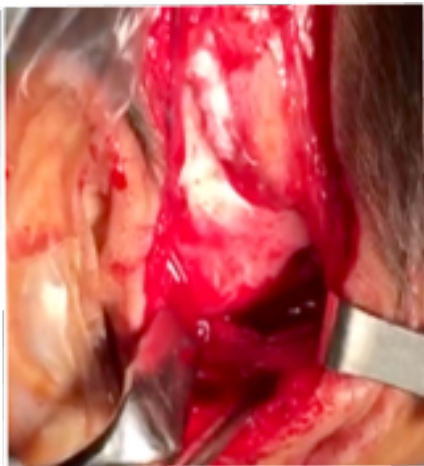
Figuras 8



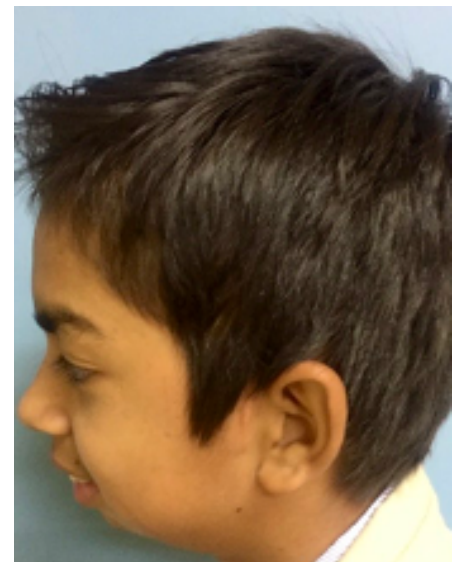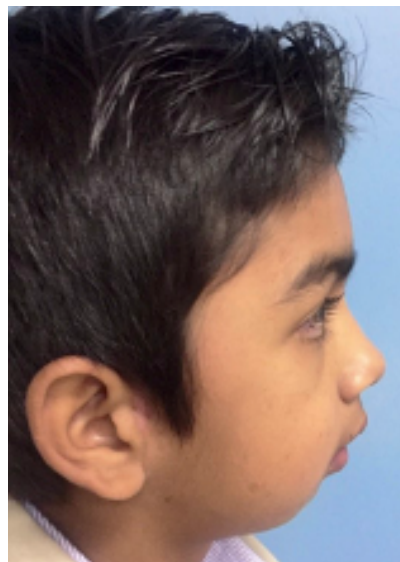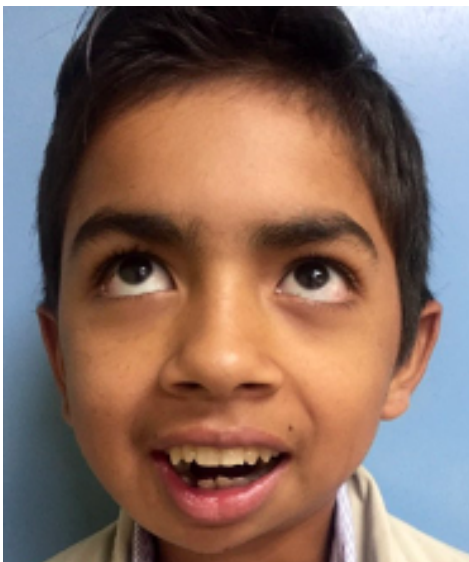Figuras 9, 10 y 11.

Se verificó el espacio liberado mediante osteotomías en la zona previo a la rotación de la fascia de temporal, así como la apertura bucal del paciente al día siguiente de la

cirugía y el control tomográfico (Fig 12-13-14). El control postquirúrgico fue realizado a los dos años. (Fig 15-16-17).



Figuras 12, 13 y 14



Figuras 15, 16 y 17

Discusión

Las anquilosis de la articulación temporomandibular en la mayoría de los casos son dadas por un trauma en el tercio inferior del macizo facial.

La anestesia general es la opción para la liberación quirúrgica en casos de anquilosis y la intubación siempre es un desafío para el anesthesiólogo por lo que es necesario contar con equipo de apoyo para el manejo de la vía aérea del paciente.

Autores recomiendan que el espacio (gap) que se deja entre las superficies ósea luego de la liberación tiene que ser mínimo de 1,5 cm, con el fin de prevenir una reanquilosis.

Sumado a una correcta técnica quirúrgica y un buen manejo hemodinámico del paciente la fisioterapia complementaria es necesaria en el plan de tratamiento con una movilización temprana. La relación cercana entre el nervio facial y el sitio quirúrgico nos obliga a un manejo de corticoides para evitar lesiones permanentes del mismo.

Conclusiones

El manejo de la anquilosis siempre es un reto quirúrgico por las estructuras vasculares y nerviosas que lo rodean. El manejo multidisciplinario es el componente principal para obtener un éxito en el tratamiento entendiendo que el paciente en el futuro necesitara de ortopedia ortodoncia e incluso una nueva intervención para corregir la anomalía dentofacial como secuela a su anquilosis.

Bibliografía

1. Gay-Escoda C, Arguero M. La corrección quirúrgica de las anquilosis de la articulación temporo-mandibular. Descripción de siete casos. *Avances en Odontostomatología* 1994; 10: 74

2. Shashikiran ND, Reddy SSV, Patil R, Yavagal C. Management of temporomandibular joint ankylosis in growing children. *J Indian Soc Pedod Prev Dent* [Internet]. 2005 Mar 1 [cited 2020 Jun 29];23(1):35–7. Available from: <http://www.jsppd.com/article.asp?issn=09704388;year=2005;volume=23;issue=1;spage=35;epage=37;aulast=Shashikiran>

3. Kaban L, Pogrel MA, Perrott DH. *Complications in oral and maxillofacial surgery*. 1st ed. Philadelphia: WB Saunders; 1997.

4. Kazanjian VH. Temporomandibular joint ankylosis. *Am J Surg* 1955; 90: 905.

5. Miyamoto H, Kurita K, Ogi N, Ishimaru JI, Goss A. The role of the disk in sheep temporomandibular joint ankylosis. *Oral Surg Oral Med Oral Pathol* 1999; 88: 151-158.

6. Andres Briner B. Tomografía computada cone beam en articulación temporo mandibular (ATM). *Rev Médica Clínica Las Condes*. 2014 Sep 1;25(5):843-9.

7. Katsnelson A, Markiewicz MR, Keith D A, Dodson TB. Operative management of temporo-mandibular joint ankylosis: A systematic review and meta-analysis. *J Oral Maxillofac Surg* [Internet]. 2012 [cited 2020 Jun 29];70(3):531–6. Available from: <https://pubmed.ncbi.nlm.nih.gov/22209104/>

8. Ma J, Liang L, Jiang H, Gu B. Gap arthroplasty versus interpositional arthroplasty for temporomandibular joint ankylosis: A meta-analysis. *PLoS One* [Internet]. 2015 May 1 [cited 2020 Jun 29];10(5). Available from: <https://pubmed.ncbi.nlm.nih.gov/26010224/>

9. Rowe N L. Ankylosis of the temporomandibular joint. *J R Coll Surg Edinb* 1982; 26: 67-79.

10. Elgazzar RF, Abdelhady AI, Saad KA, Elshaal MA, Hussain MM, Abdelal SE, et al. Treatment modalities of TMJ ankylosis: experience in Delta Nile, Egypt. *Int J Oral Maxillofac Surg* [Internet]. 2010 Apr [cited 2020 Jun 29];39(4):333–42. Available from: <https://pubmed.ncbi.nlm.nih.gov/20149597/>

11. Xu F, Jiang L, Man C. A comparative study of different surgical methods in the treatment of traumatic temporomandibular joint ankylosis. *Int J Oral Maxillofac Surg* [Internet]. 2017 Feb 1 [cited 2020 Jun 29];46(2):198–203. Available from: <https://pubmed.ncbi.nlm.nih.gov/27658755/>

12. Al-Moraissi EA, El-Sharkawy TM, Mounair RM, El-Ghareeb TI. A systematic review and meta-analysis of the clinical outcomes for various surgical modalities in the management of temporomandibular joint ankylosis [Internet]. Vol. 44, *International Journal of Oral and Maxillofacial Surgery*. Churchill Livingstone; 2015 [cited 2020 Jun 29]. p. 470–82. Available from: <https://pubmed.ncbi.nlm.nih.gov/25468632/>

13. Effectiveness of Different Surgical Modalities in the Management of Temporomandibular Joint Ankylosis: A Meta-Analysis - PubMed [Internet]. [cited 2020 Jun 29]. Available from: <https://pubmed.ncbi.nlm.nih.gov/26884893/>

14. Utilización del colgajo de músculo temporal en cirugía reconstructiva maxilofacial: Revisión de 104 casos [Internet]. [cited 2020 Jun 29]. Available from: http://scielo.isciii.es/scielolink.php?script=sci_arttext&pid=S1130-0558004000400002&lng=es

15. Artroplastia interposicional con colgajo fascial temporal en el tratamiento de la anquilosis de ATM [Internet]. [cited 2020 Jun 29]. Available from: <http://www.medigraphic.com/cgi-bin/new/resumenI.cgi?IDREVISTA=260&IDARTICULO=47515&IDPUBLICACION=4889>

16. Laria P. R, Albert E. Z, Sotarello F, Riveros W. Intubación nasal en niño con fibrobroncoscopio, en anquilosis temporomandibular. *Rev Argentina Anestesiología*. 2017 Dec 1;75:31–2.

17. Del Valle V, Cosío F, Soto D, González R, Bermejo MA. Nasotracheal intubation with fibrobronchoscopy as the only possibility in a patient with ankylosis of the temporomandibular joint. *Rev Esp Anestesiología Reanimación*. 2012 Nov 1;59(9):525

18. Fernandez Garcia-Guilarte R, Rodríguez Urcelay P, Berenguer Frohner B, González Meli B, Díaz González F, Enríquez De Salamanca Celada J. Anquilosis mandibular: Una frecuente secuela por Noma. *Cir Plast Ibero-Latinoamericana*. 2009 Oct;35(4):

Etapas del sueño y su importancia en Odontología

Autores

¹Odon. Mariana G. Pinos Samaniego.

²Dr. Wilson Bravo T.

¹Especialista en Rehabilitación Oral. Universidad de Cuenca

²Docente Universidad de Cuenca. GRUPO GIRO.

Introducción

El sueño es un estado biológico, conductual, fisiológico, reversible y periódico caracterizado por la disminución de la actividad muscular y la capacidad de reaccionar a estímulos externos, puede generar en el electroencefalograma (EEG) cambios que lo van a distinguir del estado de vigilia. En el ser humano para el sueño se precisa de una postura y un ambiente adecuado. ⁽¹⁻³⁾ Durante el sueño podemos conseguir el restablecimiento de la energía, consolidación de la memoria y regulación de la actividades que mantienen el equilibrio de la persona.⁽³⁾

La regulación del sueño está dada por tres subsistemas anatómico-funcionales: a. sistema homeostático encargado de regular en el sueño su duración y profundidad, ubicado en el hipotálamo, b. sistema encargado del ciclo entre el sueño MOR (R) y NMOR (N), que se encuentra presente en cada episodio de sueño, siendo el tallo cerebral en donde se ubica, c. sistema circadiano regula el momento inicial del sueño aquí se encuentra involucrado el hipotálamo. Se ha podido evidenciar también la presencia de neurotransmisores y otras partes del cerebro en las fases del sueño y vigilia.⁽³⁾

Los trastornos del sueño están divididos en cuatro grandes apartados según su posible etiología. a. Trastorno del sueño relacionado con trastorno mental son alteraciones del sueño por trastorno mental diagnosticable (a menudo trastornos del estado de ánimo o trastornos de ansiedad).

Probablemente, los mecanismos fisiopatológicos responsables del trastorno mental también afectan la regulación del ciclo sueño-vigilia. b. Trastorno del sueño debido a una enfermedad médica son alteraciones del sueño por efectos fisiológicos directos de una enfermedad médica sobre el sistema sueño-vigilia. c. Trastorno del sueño inducido por sustancias son consecuencia del consumo o del abandono de una sustancia en particular (fármacos incluidos). d. Trastornos primarios del sueño cuya etiología no es ninguna de las anteriores, son consecuencia de alteraciones endógenas en los mecanismos del ciclo sueño-vigilia, que a menudo se ven agravadas por factores de condicionamiento.

A su vez, estos trastornos se subdividen en disomnias (caracterizadas por trastornos de la cantidad, calidad y horario del sueño) y en parasomnias (caracterizadas por acontecimientos o conductas anormales asociadas al sueño, a sus fases específicas o a los momentos de transición sueño-vigilia).⁽⁴⁾

Debido a la complejidad de los ciclos del sueño, el objetivo de la presente revisión narrativa es generar un conocimiento básico del sueño, sus etapas y características y su implicancia en odontología.

MATERIALES Y METODOS

Se realizó una búsqueda bibliográfica en PubMed con las palabras clave "sueño MOR", "sueño NMOR", "estadios del sueño", en artículos publicados desde el 2003 hasta 2016 encontrando 1053 artículos, de los cuales 15 fueron incluidos en la revisión luego de aplicar criterios de inclusión como: estudios realizados en humanos, ensayos clínicos aleatorizados, revisiones de la literatura y revisiones sistemáticas, a más de 7 libros y 2 manuales asociados a alteraciones del sueño.

El sueño

El estudio del sueño se realiza por medio de registros eléctricos recogidos en la superficie cerebral o incluso en la superficie de la cabeza, los que ponen de manifiesto que existe una actividad eléctrica constante en el encéfalo. Tanto la intensidad como los patrones vienen determinados por el grado de excitación que presentan sus diversos componentes como consecuencia del sueño y la vigilia. Las ondas de los potenciales eléctricos recogidos, se llaman ondas cerebrales y el registro recibe el nombre de electroencefalograma.⁽⁵⁾

Estas ondas pueden ser: Ondas Beta, se producen cuando el cerebro está despierto e implicado en actividades mentales. Son ondas amplias y las de mayor velocidad de transmisión. Su frecuencia oscila entre 14 y 30-35 Hz (ciclos por segundo o

cps). Denotan una actividad mental intensa. Cuando una persona está dando un discurso, estudiando, realizando un problema de matemáticas, etc. su cerebro se encuentra emitiendo este tipo de ondas.⁽⁶⁾ Ondas Alfa representa un estado de escasa actividad cerebral y relajación. Estas ondas son más lentas y de mayor amplitud que las beta. Su frecuencia oscila entre 8 y 14 cps. Una persona que ha terminado una tarea y se sienta a descansar, se encuentra a menudo en un estado alfa; así como la persona que está dando un paseo, disfrutando del paisaje. Ondas Theta son ondas de mayor amplitud y menor frecuencia (entre 4 y 8 cps). Se alcanzan bajo un estado de calma profunda. La persona que está fantaseando (o soñando despierta), se encuentra en este estado, así como la persona que tras conducir un rato, de repente se da cuenta de que no recuerda como ha hecho los últimos kilómetros. Se dice que es un estado de inspiración de ideas y soluciones creativas. Se trata de un estado en el que las tareas realizadas se han automatizado, ya no se necesita tener un control atencional y consciente de su ejecución, pudiendo el sujeto distanciarse de ellas mentalmente. Es decir, que su mente esté en "otro sitio". Ondas Delta son las ondas de mayor amplitud y menor frecuencia (< 4 cps). Nunca llegan a cero, pues eso significaría la muerte cerebral. Se generan ante un estado de "sueño profundo".^(5,7,8)

En el ser humano, el sueño se encuentra constituido por sueño de movimiento rápido de los ojos (MOR o R), asociado a sueños vividos y alta actividad cerebral y sueño de no movimiento rápido de los ojos (NMOR o N), asociado con reducción de la actividad neuronal y pensamientos reflexivos.⁽⁹⁾ La terminología va a diferir según el sistema usado pero la Asociación Americana del Sueño (AASM, 2007) usa las siglas de R y N para representar sueño MOR y NMOR, respectivamente. Dividiendo al sueño N en N1, N2, N3, designando a N3 como sueño de ondas lentas (SWS en sus siglas en inglés). Existe una progresión de N1 a N2 y a N3, que se acompaña de una disminución gradual del tono muscular y una pérdida de movimientos del ojo. En la antigüedad N3 se subdividida en estado III y IV,^(1,4,10,11) pero en la actualidad constituye tan solo de III fases, denominadas SWS.⁽¹²⁾

Cada ciclo del sueño constituye un periodo de sueño N seguido de un periodo de sueño R, que tiene una duración de 90 a 120 minutos.^(1,12) Al dormir, las ondas cerebrales van pasando sucesivamente a una frecuencia lenta y sueño profundo, donde existe muchas ondas delta con una frecuencia de 0.5 a <4 Hz de alta amplitud.^(1,9) La privación de sueño conduce a un aumento de la duración del estadio N3, somnolencia diurna, alteraciones del estado de ánimo y del rendimiento en diferentes tareas.⁽¹³⁾

El primer episodio de sueño R en los seres humanos es corto, el cual ocurre alrededor de los 70 minutos de sueño, después del primer episodio de sueño R, el ciclo del sueño se repite con la aparición de sueño N y luego unos 90 minutos después del comienzo del primer período R, otro episodio de sueño R se produce. Este ciclo rítmico persiste a lo largo de la noche. La duración del ciclo de sueño R es 90 min según McCarley⁽⁹⁾ en los seres humanos, aunque Mc Namara⁽¹²⁾ relata hasta 120 minutos y la duración de cada episodio de sueño R después del primero es aproximadamente de 30 minutos.⁽⁹⁾ Esta variación de conceptos se puede dar a

que el sueño R tiende a tener una mayor duración hacia el amanecer, presentándose en total en adolescentes y adultos entre tres y siete ciclos durante cada noche.⁽¹³⁾

Fases del sueño

El sueño suspende la interrelación con el medio externo, y se alterna cíclicamente con un estado de alerta o vigilia constituyendo ciclos de sueño-vigilia. Key words: REM sleep, NREM sleep, stage NREM sleep

Vigilia

La vigilia se refiere cuando la persona se encuentra despierta, se caracteriza por la presencia de actividad alfa (ondas de 8-12 Hz). Esta actividad alfa predomina en la región occipital y varía con la atención y la actividad mental, cambiando a ondas de mayor frecuencia y de menor voltaje. Durante la vigilia el electrooculograma (EOG) revela frecuentes movimientos voluntarios del ojo y parpadeos del ojo. El electromiograma (EMG) detecta actividad tónica del músculo con actividad fásica adicional relacionada con los movimientos voluntarios. La transición de la vigilia a un estado de sueño se da en forma paulatina.^(13,14)

Sueño N

El inicio del sueño ocurre con un estado de somnolencia a partir del cual se ingresa al:

- Estadio N1, que se caracteriza por la pérdida de actividad alfa y la presencia de actividad Theta (4,5 – 7,5 Hz). Los movimientos oculares se hacen lentos y existe una relajación muscular, aunque hay disminución consciente de estímulos sensoriales, una persona en etapa de N1 se puede negar a que está dormida. La actividad motora puede persistir durante unos segundos en este estadio. Representa la transición entre vigilia y sueño y en los adultos sanos ocupa el 5 % del tiempo total de sueño. Personas privadas de sueño suelen tener episodios de "microsueño" que duran de 5 a 10 segundos.

- Estadio N2 se considera el primer estadio de sueño reconocible, se caracteriza porque en el EEG aparecen los husos del sueño y el complejo K, los cuales se evidencian sobre la región central. Husos del sueño, que tienen una frecuencia de 7 a 15 Hz de duración entre uno a dos segundos, y de 5 a 10 veces por minuto, se presentan a intervalos entre la actividad general de tipo delta (4 a 7 Hz). Complejos K, que consisten en una onda aguda de gran amplitud negativa seguida de una onda lenta positivo que no dura más de medio segundo y a menudo son desencadenados por estímulos externos. Los husos de sueño y los complejos K reflejan la actividad sináptica y neuronal sincronizada entre el tálamo y la corteza cerebral. El movimiento ocular y tono muscular están muy reducidos, aunque se dan unos movimientos oculares lentos poco antes del comienzo de los complejos K; N2 ocupa el 50 % del tiempo total de sueño en sujetos sanos. Seguido a este comienza el estadio N3.

- Estadio N3 (SWS), también conocido como sueño profundo o sueño delta (0.5-2Hz), el movimiento de los ojos cesa y disminuye la actividad EMG, constituye entre un 10 y un 20% del tiempo total de sueño. En el proceso de despertar del sueño de onda lenta la persona se puede sentir confundida por algún tiempo.^(13,14)

Sueño R

El sueño R durante el cual ocurre la mayor parte de la actividad onírica, en el recién nacido representa la mitad del tiempo total del sueño, el porcentaje de sueño R, disminuye rápidamente en la niñez, resaltando que en un niño de 10 años representa un aproximado del 20% del tiempo de sueño total. ^(9,15) El sueño R, se ha relacionado con la maduración del sistema nervioso central propio de la infancia y la adolescencia temprana. ⁽¹³⁾

Sueño R representa un tiempo de activación cortical que en el trazado del EEG, evidencia una transición a una frecuencia rápida con bajo voltaje pudiendo ser similar al estado de vigilia (alpha 8-13 Hz) o N1. ^(10,14) Este tipo de registro también se observa cuando el individuo está relajado, despierto y con los ojos cerrados. Existe una atonía muscular generalizada, con excepción del diafragma y los músculos oculomotores y constituye alrededor del 20 al 25% del sueño total. ^(8,11,13,15)

Melatonina y el sueño

La melatonina es una hormona secretada en el ritmo circadiano por la glándula pineal, con un pico máximo en plasma entre las 3:00 y las 4:00 de la mañana, es regulada por la luz exterior, la cual inhibe su producción. La melatonina está asociada con la regulación del ciclo sueño-vigilia, inhibe el estado de vigilia y permite que las estructuras que inician el sueño sean activadas, ya que causa somnolencia y baja la temperatura corporal, que a su vez está vinculada a sueño de onda lenta y R. La glándula pineal segrega melatonina por la noche, directamente controlada por el sistema nervioso central, por lo que la variación de nivel de melatonina es un buen indicador de la actividad del reloj endógeno. La secreción de la melatonina se retrasa en la adolescencia por sobre 40 minutos, lo que hace difícil para los adolescentes dormir en una hora temprana. ^(13,16,17)

Variación del sueño según la edad y género

Los patrones de sueño comienzan a cambiar a los 40-45 años de edad en el hombre y a los 50-55 años en la mujer. Con el avance de la edad hay una reducción en la calidad de sueño. Estudios epidemiológicos muestran que la mujer presenta más problemas con el sueño que los hombres en todas las edades, incluyendo la adultez y la edad senil. ⁽¹⁵⁾ Paradójicamente, a pesar de la mayor prevalencia de quejas de insomnio entre las mujeres de edad, los estudios polisomnográficos indican generalmente una mejor preservación de la continuidad y del sueño de ondas lentas en las mujeres mayores que en los varones de edad. No se conoce la causa de la discrepancia entre la propia opinión y los datos de laboratorio. ⁽⁴⁾

Después de la edad media, la cantidad de sueño N se reduce gradualmente. ^(15,18,19) Los adultos de entre 50-60 años pueden pasar solamente el 10 % del tiempo

total del sueño en estadios N (es decir, etapas N2 y N3), hay una disminución de la energía de EEG de las ondas delta y más tiempo en etapas más ligeras de N, por lo que al ir envejeciendo, se incrementan los números de despertares durante el sueño. Alteraciones del sueño son una característica bien documentada del envejecimiento. ^(15,20,21) La mayoría de los individuos de más de 65 años tienen extensos periodos despiertos que duran cerca de 30 minutos y tienden a permanecer despiertos en la cama durante el 15-20 % del tiempo. Los ancianos de más de 70 años duermen menos de 7 horas por la noche y la mayoría del sueño es superficial y frecuentemente interrumpido. ⁽¹⁹⁾

Bruxismo y el sueño

Según Reding ⁽²²⁾ las ondas cerebrales, los movimientos oculares y el potencial masticatorio de los músculos durante la noche demuestran una relación temporal entre los episodios de bruxismo y el sueño R, pero en contraposición tenemos a autores como Lavigne ⁽²³⁾ que dicen que la actividad rítmica de los músculos masticatorios se observan en pacientes con bruxismo del sueño o sanos en los periodos de sueño N, en sus estadios N1 y N2. Pero Okeson ⁽²⁴⁾ concluye basado en varias referencias que "los episodios de bruxismo parecen estar asociados con un cambio de sueño más profundo a más ligero, como puede demostrarse al dirigir un haz de luz a la cara de una persona que está durmiendo. Esa estimulación induce el rechinar de los dientes. Esta misma reacción se ha observado tras estimulaciones sónicas y táctiles. Así pues, este y otros estudios han indicado que el bruxismo puede estar muy asociado a las fases de despertar del sueño."

Conclusión

El sueño es un acto fisiológico indispensable que ocupa casi una tercera parte de nuestras vidas, con una variabilidad propia de cada ser humano que puede verse influenciado por la edad y el género de la persona. Durante el sueño la persona es capaz de desconectarse de su entorno y se encuentra imposibilitada de reaccionar ante los estímulos, pudiendo encontrarse en un sueño profundo o ligero de acuerdo a cada estadio, a pesar de su incapacidad reactiva y depresión de la actividad muscular en las fases de sueño profundo, estas van a ser interrumpidas por la presencia del sueño R.

El sueño es de vital importancia para el equilibrio de actividades psicológicas y biológicas en el ser humano, es de singular importancia que el niño como el anciano tenga periodos de sueño suficiente durante el día y no caer en la tendencia mundial de reducir las horas de sueño o inclusive eliminarlo por completo por trabajo, estudios u otras actividades, la falta de sueño no permite cumplir o desenvolverse a la persona de manera adecuada durante sus actividades diarias, ya que la persona presentará somnolencia diurna, alteraciones del estado de ánimo que afectan su relación con el entorno.

Referencias bibliográficas

1. Velayos J, Moleres F, Irujo A, Yllanes D, Paternain B. Anatomical basis of sleep. *An Sist Sanit Navar.* 2007;30(1):7-17.
2. Tagle I. El sueño. *REV PER NEUROL.* 2007;10:32-3.
3. Carrillo P, Ramírez J, Magaña K. Neurobiología del sueño y su importancia: antología para el estudiante universitario. *Rev Fac Med México.* 2013;56(4):5-15.
4. Pichot P. DSM-IV: manual diagnóstico y estadístico de los trastornos mentales. Barcelona: Masson, S.A.; 1995.
5. Guyton C, Hall J. Tratado de Fisiología Médica. 12a ed. España: Elsevier; 2011. 721 -728 p.
6. Kirstein C. Sleeping and Dreaming. USA: Elsevier; 2007. 1 p.
7. Dube J, Lafortune M, Bedetti C, Bouchard M, Francois Gagnon J, Doyon J, et al. Cortical Thinning Explains Changes in Sleep Slow Waves during Adulthood. *The Journal of Neuroscience.* 2015;35(20):7795-807.
8. Iber C, Ancoli-Israel S, Chesson A, Quan S. The AASM Manual for the Scoring of Sleep and Associated Events: Rules, Terminology and Technical Specifications. American Academy of Sleep Medicine; 2007.
9. McCarley RW. Neurobiology of REM and NREM sleep. *Sleep Med.* 2007;8(4):302-30.
10. Rama AN, Cho SC, Kushida CA. NREM-. REM sleep. *Handb Clin Neurophysiol.* 2005;6:21-9.
11. Dávila J. Sobre el sueño (y su necesidad). *Encuentros en la Biología.* 2010;3:67-9.
12. McNamara P, Johnson P, McLaren D, Harris E, Beauharnais C, Auerbach S. Rem And Nrem Sleep Mentation. En: *International Review of Neurobiology.* Elsevier; 2010. p. 69-86.
13. Talero CL, Durán F, Pérez I. Sleep: General Characteristics. *Physiological and Pathophysiological Patterns in Adolescence. Rev Cienc Salud.* 2013;11(3):333-48.
14. Siclari F, Tononi G. *The Neurology of Consciousness - Sleep and Dreaming.* 2a ed. Elsevier; 2016. 107 - 125 p.
15. Paesani D., Siquiera J, Barros C, Anderson M, Tufik S. *Bruxismo Teoría y Practi-ca.* 1a ed. Barcelona: Quintessence; 2012.
16. Swick TJ. The Neurology of Sleep. *Neurol Clin.* 2005;23(4):967-89.
17. McGrane IR, Leung JG, St. Louis EK, Boeve BF. Melatonin therapy for REM sleep behavior disorder: a critical review of evidence. *Sleep Med.* 2015;16(1):19-26.
18. Floyd J, Janisse J, Jenuwine E, Ager J. Changes in REM-Sleep Percentage Over the Adult Lifespan. *Sleep.* 2007;30(7):829-36.
19. Ursin R, Bjorvatn B, Holsten F. Sleep Duration, Subjective Sleep Need, and Sleep Habits of 40- to 45-Year-Olds in the Hordaland Health Study. *Sleep.* 2005;28(10):1260-9.
20. Ingiosia A, Oppb M, Kruegerd J. Sleep and immune function: glial contributions and consequences of aging. *Curr Opin Neurobiol.* 2013;23(5):806-11.
21. Youngstedt S, Goff E, Reynolds A, Kripke D, Kripke M, Bootzin R, et al. Has adult sleep duration declined over the last 50p years? *Sleep Medicine Reviews.* 2016;28:65-81.
22. Reding GR. Bruxing patterns in man during sleep. *J Oral Rehabil.* 1983;11(2):123-7.
23. Lavigne GJ, Kato T, Kolta A, Sessle BJ. Neurobiological mechanisms involved in sleep bruxism. *Crit Rev Oral Biol Med.* 2003;14(1):30-46.
24. Okeson J. *Tratamiento de Oclusion y Afecciones Temporomandibulares.* 7a ed. Barcelona: Elsevier; 2013. 111 p.

GRANULOMA TELANGIECTÁSICO EN CAVIDAD ORAL: INFORME DE DOS CASOS

Autores

¹Sandra Patrón Lambraño, ¹María Martínez Benavides, ¹Laura Campo pacheco, ¹Alejandro Ahumada Montes, ²Jonathan Harris Ricardo

¹Estudiante. Programa de odontología, Corporación Universitaria Rafael Núñez, Cartagena, Colombia.

²Odontólogo. Magíster en Microbiología Molecular. Especialista en Estomatología y Cirugía Oral. Docente Corporación Universitaria Rafael Núñez Cartagena, Colombia.

Introducción

El granuloma telangiectásico oral (GTO) es un tumor reactivo, de naturaleza benigna, que surge en respuesta a diversos estímulos debido a la irritación local y la actividad traumática (1). El GTO pueden ocurrir en cualquier grupo de edad, tiene predilección por el género sexual femenino, en la segunda década de la vida (2), en un estudio realizado por Gordon y cols, en una población brasileña que incluyó 293 casos de GTO, reportó que el blanco de mayor frecuencia fue la encía en un 83%, la mayoría de los casos fueron asintomáticos y presentaron sangrado espontáneo. Otros sitios que se afectan con menor frecuencia son labios, lengua, mucosa bucal y paladar duro (3).

La etiología se ha relacionado con aspectos como la presencia de espículas óseas, uso de aparatos de ortodoncia, fragmentos radiculares, irritación gingival, placa, cálculos y traumatismos (4). Otros factores son algunas hormonas, la lesión de los dientes temporales, el desarrollo anormal de los dientes e incluso la erupción de los dientes se han considerado factores predisponentes para el desarrollo del GTO (5).

El GTB comúnmente se presenta como lesión tumoral, que afectan la encía vestibular del segmento anterior maxilar, es exofítico, la base puede ser pediculada o sésil, de consistencia blanda, superficie puede lisa y en algunos casos de aspecto granular o lobulada. Puede encontrarse ulcerada dependiendo de su localización y la exposición a irritación traumática (6). La lesión es de color rosa o rojizo, su crecimiento es lento y asintomático dependiendo de la zona anatómica afectada, el tamaño en promedio varía de

2 - 3 cm, sin embargo, puede crecer más centímetros (7). No se observan características radiográficas significativas. Aunque algunos autores observaron reabsorción del hueso alveolar subyacente casos raros de enormes tumores gingivales y de larga duración (8).

Siempre debe confirmar el diagnóstico clínico con el examen histológico, el epitelio que recubre su superficie, suele estar ulcerado y presenta un exudado fibrinoso con leucocitos atrapados, el conjuntivo laxo se observa disperso por el tejido fibrovascular, presenta un denso infiltrado inflamatorio con predominio de neutrófilos e histiocitos, los fibroblastos son de mayor tamaño y la actividad de reproducción celular se encuentra aumentada (9).

El tratamiento del GTB está encaminado inicialmente a la intercepción y eliminación del factor etiológico asociado, al hacer control de la placa bacteriana, retiro de restauraciones inadecuadas, eliminación de bolsas periodontales, después se implementa la fase del tratamiento. La escisión quirúrgica conservadora y la eliminación de los irritantes locales son los tratamientos habituales (10). Fernández y cols, indican que el uso de láser como opción terapéutica que ofrece un enfoque conservador y eficaz en el control del sangrado (11).

El propósito del trabajo es reportar una serie de casos clínicos con diagnóstico de granuloma telangiectásico, en el que se describen los factores etiológicos, características clínicas e histológicas, diagnóstico y tratamiento.

Reporte de caso 1

Paciente femenina de 58 años de edad, que acudió por presentar lesión tumoral en cavidad bucal, asintomática, seis meses de evolución, sangra espontáneamente con el cepillado y aumenta progresivamente de tamaño con el pasar del tiempo, los antecedentes familiares y personales no son relevantes para el caso, en la exploración de órganos y sistemas no presentó alteraciones considerables.

En la evaluación clínica intraoral se observó lesión tumoral, localizada en encía vestibular a nivel de los dientes 42 y 43, con tamaño aproximado de 1,8 cm de diámetro, de color rojo, superficie lisa, base pediculada, de consistencia blanda a la palpación, con abundante placa y cálculos supragingivales, con movilidad dentaria grado 3 (figura 1). En la radiografía panorámica se observó en la zona

dientes 42 y 43 con pérdida ósea vertical y horizontal, desplazamiento de los dientes hacia mesial e imagen radio lúcida apical del diente 43, resto radicular del diente 16 y 36.

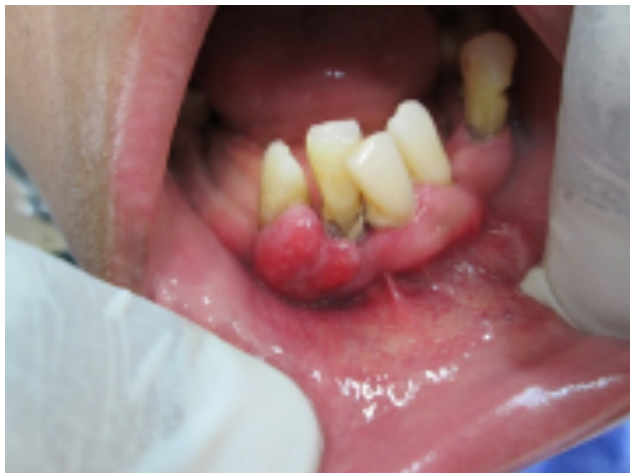

Figura 1. Lesión en encía mandibular

Teniendo en cuenta el interrogatorio, el examen clínico y radiográfico, se realiza impresión clínica de con granuloma telangiectásico y se decidió tratamiento quirúrgico. Los exámenes paraclínicos pre quirúrgicos reportaron valores normales y se programó para cirugía. Tres días previos al procedimiento quirúrgico se realizó fase higiénica.

Con respecto al tratamiento se aplicó bloqueo anestésico de la rama mentonera y lingual bilateral, se realizó exodoncia de los dientes 43, 42, 31, 32, 35, 36 y 16, luego incisión en la base de la lesión tumoral con hoja de bisturí #15 y mango Bard Parker #3 (figura 2), continuando con el legrado de la zona, el espécimen se incluyó en un frasco con formol al 10%, se procedió a realizar hemostasia y sutura con técnica continua cruzada, posteriormente se ordenó terapia analgésica y antibiótica por cinco días respectivos. Al control postquirúrgico a los 8 días del procedimiento se observó buen proceso de cicatrización de los tejidos blandos, en el control realizado a los 60 días, se observaron características normales de la mucosa y tejido gingival (figura 3), sin evidenciar recidiva.

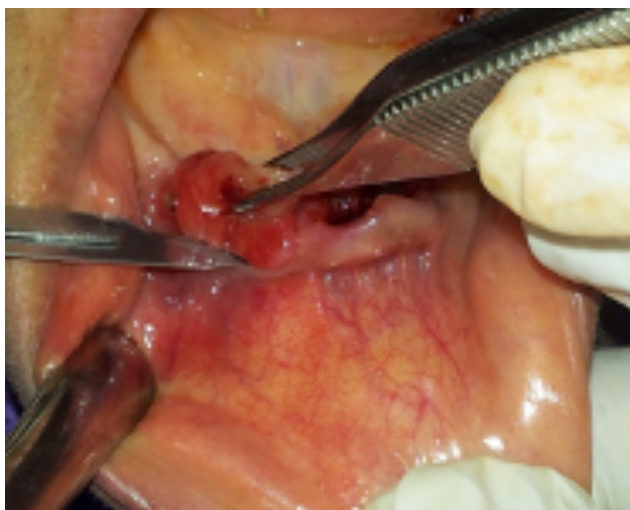

Figura 2. Incisión en la base de la lesión

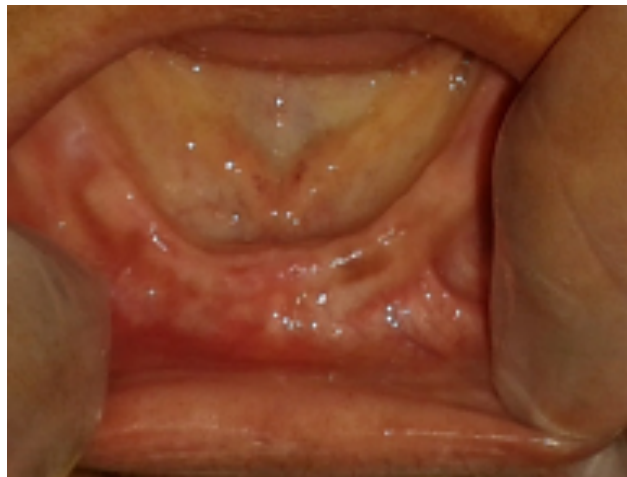


Figura 3. Control clínico a los 60 días

El estudio histopatológico en la descripción microscópica reportó fragmento de tejido con revestimiento escamoso estratificado sin atipias, parcialmente ulcerado, en cuya lámina propia se reconoce una proliferación de vasos de pequeño calibre, rodeados de abundantes células inflamatorias de tipo linfoplasmocitos y polimorfo nucleares neutrófilos (figura 6). Espécimen negativo para malignidad y compatible con granuloma telangiectásico.

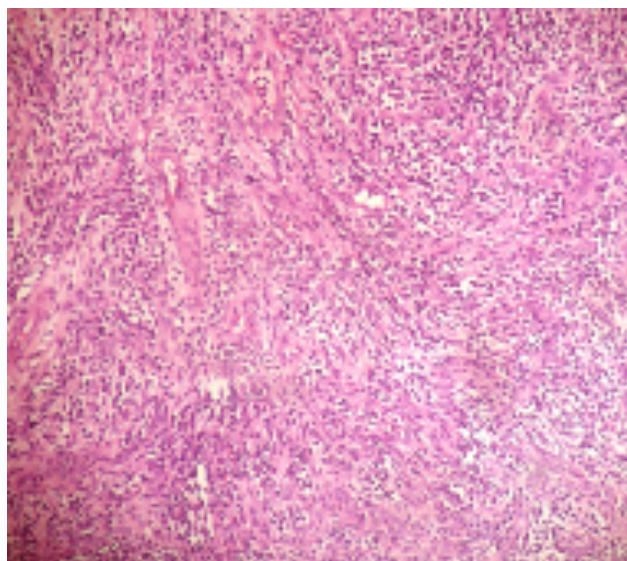


Figura 4. Corte histológico de encía, proliferación de vasos, polimorfo nucleares.

Reporte de caso 2

Paciente femenina de 18 años de edad, que acudió a consulta por presentar lesión tumoral en cavidad bucal, asintomática, cinco meses de evolución, que interfiere con la articulación de palabras, sangra espontáneamente y aumentan de tamaño con el pasar del tiempo, en los antecedentes familiares manifiesta que la madre presenta hipertensión arterial, los antecedentes personales no son relevantes para el caso, en la exploración de órganos y sistemas no presentó alteraciones relevantes.

En el examen clínico intraoral se observó lesión tumoral, localizada en encía lingual a nivel de los dientes 44, 45 y 46, con tamaño aproximado de 2,3 cm de diámetro, de color rojo, superficie lisa, base pediculada, de consistencia blanda a la palpación, en la superficie

se observa lesión lineal, levada, de color blanquecino (figura 5). En radiografía periapical de la zona se observó ensanchamiento del ligamento periodontal del diente 45 y 46, imagen radiolúcida en la cresta alveolar entre el diente 45 y 46.

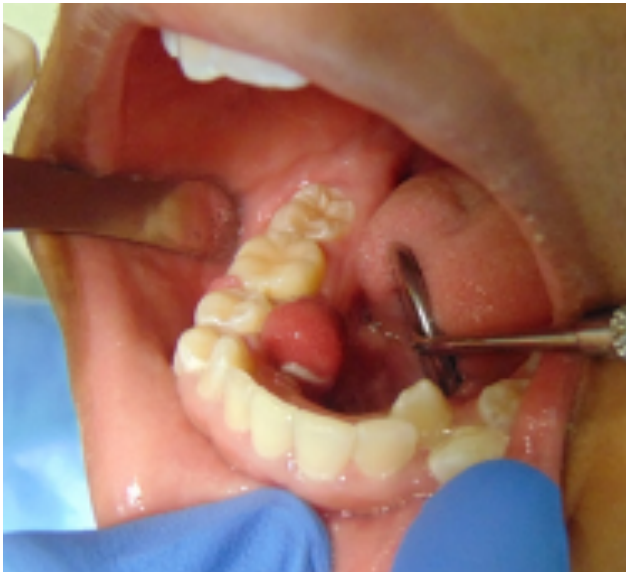

Figura 5. Lesión en encía por lingual

Se realizó impresión clínica con granuloma telangiectásico y se decidió realizar tratamiento quirúrgico, los exámenes paraclínicos prequirúrgicos reportaron valores normales, previo al procedimiento quirúrgico se realizó fase higiénica y enseñanza de técnica de cepillado dental.

Con relación al tratamiento se aplicó bloqueo anestésico de la rama lingual e infiltrativa submucosa por vestibular, se realizó incisión en la base de la lesión, obteniendo la muestra patológica de 1.5 cm y otra de 5 mm (Figura 6), posteriormente, raspado y alisado radicular de los dientes adyacentes a la lesión, se procedió a realizar hemostasia y se aplicó cemento quirúrgico en la zona (7), se ordenó terapia analgésica y antibiótica por cinco días respectivos. Al control postquirúrgico a los 8 días del procedimiento se observó buen proceso de cicatrización de los tejidos blandos, pasados tres meses del procedimiento quirúrgico no presentó recidiva.

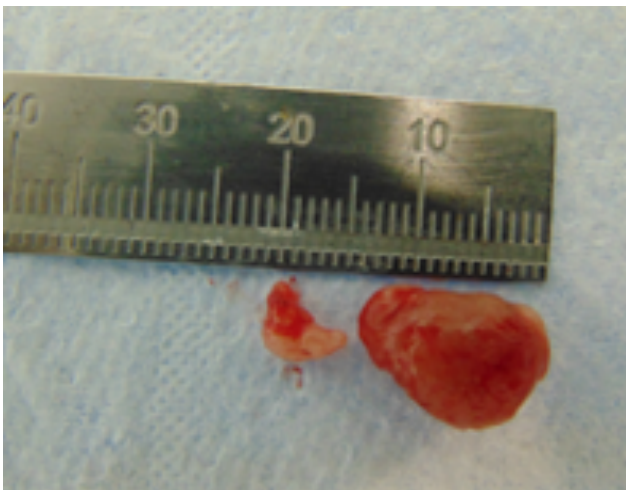


Figura 6. Muestra patológica

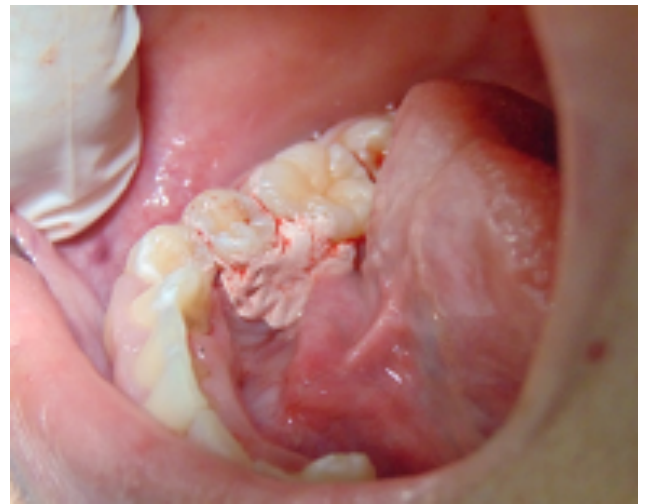

Figura 7. Aplicación cemento quirúrgico

El estudio histopatológico en la descripción microscópica reportó tejido constituido por proliferación fibrocolágena, bien vascularizado, con infiltrado inflamatorio crónico, polimorfonucleares neutrófilos, negativo para malignidad, compatible con granuloma telangiectásico (Figura 8).

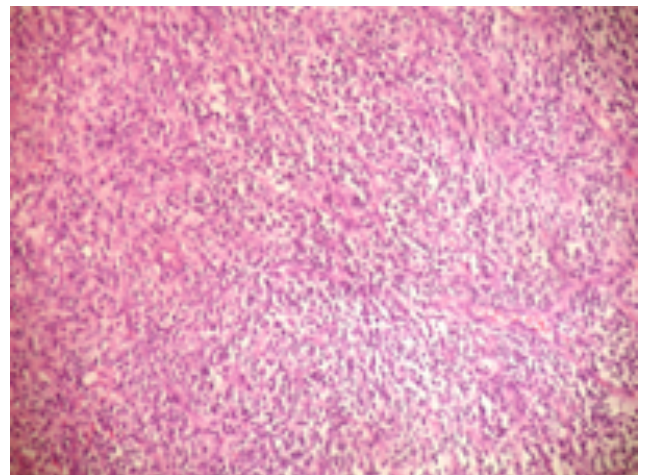


Figura 8. Corte histológico con infiltrado inflamatorio crónico y polimorfonucleares neutrófilos.

Discusión

El GTB es una hiperplasia inflamatoria, de naturaleza benigna, que aparece normalmente en cualquier área de la mucosa bucal, es de aspecto tumoral, se caracteriza por ser vascularizado, no purulento; puede producirse como respuesta a un trauma o se relaciona con microorganismos (12).

Con respecto al género sexual Sosa y cols, afirmaron que puede ocurrir en cualquier grupo de edad y presenta predilección por el sexo femenino (12), en un estudio retrospectivo realizado por Gordon y cols, en una población que incluyó 293 casos de GTO mostró una mayor prevalencia en mujeres, con una proporción de 2,38:1 (3); concordando con el presente trabajo en el que se reportaron dos casos de pacientes femeninas con GTB, con edades de 58 y 18 años respectivamente, confirmando la predilección sexual y afección en cualquier grupo etario.

Con relación a las características clínicas Sánchez y cols, reportaron que inicialmente puede presentarse como una pápula y con el pasar de los días, se convierte en una lesión tumoral, de crecimiento exofítico, la base puede ser sésil o pedunculada y con una superficie irregular (13), Díaz y cols, destacan que la lesión frecuentemente suele estar acompañada por sangrado espontáneo (14); aspectos clínicos que se presentaron en los dos casos reportados, con lesiones de aspecto tumoral, color rojo, base pediculada, superficie irregular y sangrado espontáneo.

El tratamiento está encaminado inicialmente a la eliminación del factor etiológico, hacer control de la placa bacteriana, retiro de restauraciones inadecuadas, eliminación de bolsas periodontales notando así su disminución; después se implementa la fase del tratamiento, que frecuentemente es quirúrgico (15). aunque otras alternativas terapéuticas se emplearon con buenos resultados, como la aplicación del láser (16). En el presente caso la opción terapéutica de elección fue la quirúrgica, mostrando buenos resultados, se destaca la importancia de eliminar toda la base de la lesión para evitar la recidiva.

Referencias

1. Akanksha Rathore, Tanya Jadhav, Anita Kulloli, and Archana Singh. Oral telangiectatic granuloma with an intrabony defect. *J Indian Soc Periodontol.* 2015; 19(6): 705–708.
2. Koel Debnath, Anirban Chatterjee. Management of recurrent pyogenic granuloma with platelet-rich fibrin membrane. *J Indian Soc Periodontol.* Jul-Aug 2018;22(4):360-364.
3. Gordón-Núñez MA, de Vasconcelos Carvalho M, Benevenuto TG, Lopes MF, Silva LM, Galvão HC. Oral pyogenic granuloma: A retrospective analysis of 293 cases in a Brazilian population. *J Oral Maxillofac Surg.* 2010; 68(9):2185–8
4. Ahmed Salah Al-Noaman. Pyogenic granuloma: Clinicopathological and treatment scenario. *J Indian Soc Periodontol.* 2020 May-Jun; 24(3): 233–236.
5. V. Asha, M. Dhanya, Bharati A. Patil, G. Revanna. An unusual presentation of pyogenic granuloma of the lower lip. *Contemp Clin Dent.* 2014; 5(4): 524–526.
6. Pushpendra Kumar Verma, Ruchi Srivastava, HC Baranwal, TP Chaturvedi, Anju Gautam, Amit Singh. "Pyogenic Granuloma - Hyperplastic Lesion of the Gingiva: Case Reports". *Open Dent J.* 2012; 6: 153–156.
7. Livia De La Cruz L, Sovero Gaspar A, Sánchez León J, Herrera Mujica R, Rivadeneyra Rodríguez A. Granuloma Piógeno: Reporte de un caso de lesión hiperplásica reactiva con aspecto tumoral. *Rev Estomatol Herediana.* 2019 Jul-Set;29(3):224-30.
8. Mora Solano E, Mora Marsiglia J, Díaz Caballero A. Granuloma telangiectásico asociado a alteración hormonal. *Duazary.* 2012;9(1):65-67.
9. Shoyeb Shaikh, Gaurav Singh, Anil Singh, and Amit Gaur. Pyogenic granuloma of unusual size with alveolar resorption in a 75-year-old patient. *Natl J Maxillofac Surg.* 2012;3(1):75–79.
10. Ricardo JH, López A, Romero K, Granuloma telangiectásico bucal, Presentación de casos. *Rev Fac Odontol Univ Antioq* 2010;23(2):366-375
11. Fernández – Fígares Conde, I; Álvarez Marín, R; Gutiérrez Corrales, A; Fernández Asián, I; Batista Cruzado, A; Torres Lagares, D; Gutiérrez Pérez, JL. Tratamiento del granuloma piogénico o telangiectásico con láser de diodo: a propósito de un caso, *Rev Andaluza de cirugía bucal.* 2019.(8), 6-12
12. Sosa L; Ramírez D; Fernanda M; Arteaga S; Dávila L, Granuloma piógeno. Reporte de un caso. *Acta Odontol Venez.* 2010 48 (4).1-13
13. Sánchez, J, Dorrego, M, López, J, Henning, M. Granuloma Piogénico: Reporte de Dos Casos de Aparición Inusual y Revisión de la Literatura. *Acta Odontol Venez.* 2000. 38 (2):36-40.
14. Díaz Caballero A, Orozco Páez J, Tirado Amador L. Granuloma telangiectásico en cavidad oral. *Rev Cubana Estomatol.* 2013;50(2):219 – 225.
15. Date Rucha, Chunawalla Yusuf, Morawala Abdul y Talathi Rohan. Oral telangiectatic granuloma. *Universal Research Journal of Dentistry.* 2016; 6(2):182
16. Espitia Nieto S, Rebolledo Cobos M, Cabrera Meneses S, Carrascal Restrepo L, Cuello Noriega L. Láser de diodo: Tratamiento efectivo de inusual granuloma gravídico múltiple recidivante. Caso clínico/clinic case. 2018; 34 (1): 228-233

SÍNDROME DE SJOGREN SECUNDARIO A ENFERMEDAD MIXTA DEL TEJIDO CONECTIVO. REPORTE DE CASO.

Autores

¹Laura Marín Alvarez, ²Erich López Aparicio, ³Jonathan Harris Ricardo.

¹Odontóloga. Residente de Estomatología y Cirugía Oral. Universidad de Cartagena, Colombia.

²Odontólogo. Especialista en Cirugía Oral y Maxilofacial. Magíster en Microbiología Clínica. Docente Universidad de Cartagena, Colombia.

³Odontólogo. Especialista en Estomatología y Cirugía Oral, Magíster en Microbiología Molecular. Docente Corporación Universitaria Rafael Núñez, Colombia.

Introducción

El síndrome de Sjögren (SS) es un trastorno autoinmune que se caracteriza por una alteración en las glándulas exocrinas especialmente glándulas salivares y lacrimales. Los signos y síntomas del SS se clasifican en glandulares que incluyen queratoconjuntivitis seca, xerostomía como síntomas cardinales y tumefacción de glándulas salivares mayores especialmente parótida, sequedad vaginal que conlleva a dispareunia; y síntomas extra glandulares inespecíficos como fatiga, debilidad, fenómeno de Raynaud, mialgia, xerosis ¹⁻².

Esta es una de las enfermedades reumatológicas más frecuentes, afectando entre el 0,5-1% de población; con una marcada predilección por el sexo femenino en una distribución de 9:1, suele aparecer entre la cuarta y sexta década de la vida ³. Aunque su etiología es desconocida, se ha relacionado con susceptibilidad genética, algunas infecciones virales, exposición a sustancias químicas, efecto hormonal entre otros.

Para el diagnóstico del SS, en el año 2012 el grupo de consenso americano - europeo planteo unos criterios diagnósticos basados en hallazgos clínicos, histológicos, serológicos y sintomatología referida por el paciente los cuales presentan una sensibilidad del 90% y una especificidad del 95%.

Dentro de las pruebas diagnósticas importantes se encuentra la tinción de Rosa Bengala que se realiza para detectar la presencia de queratoconjuntivitis seca. La biopsia de glándulas salivares menores, que es considerada el patrón de oro diagnóstico, debe arrojar como resultado histopatológico sialoadenitis linfocítica focal con > 1 foco/4 milímetros cuadrados; y, por último, la presencia de anticuerpos anti-RO, anti- LA y ANAS positivos ⁴. Otros hallazgos serológicos importantes son hipergammaglobulinemia, factor reumatoideo positivo, elevación de la velocidad de sedimentación, puede haber hasta en 20% de los pacientes presencia de crioglobulinas en suero.

Como el SS es una entidad de difícil diagnóstico, se debe realizar un cuidadoso análisis y descartar enfermedades y situaciones que pueden presentar manifestaciones clínicas similares a este, como son la sarcoidosis, amiloidosis, virus de la hepatitis C, así como el uso de medicamentos que puedan generar síndrome seco, lentes de contacto, hábitos como el tabaquismo y situaciones psicológicas como la ansiedad y la depresión también deben ser tenidas en cuenta como diagnósticos diferenciales del SS.

El tratamiento del SS no es curativo, su finalidad es el control sintomatológico y la prevención de aparición de complicaciones, para ello, se utilizan medidas generales como evitar ambientes secos, aumentar la ingesta de agua y de productos que estimulen la secreción salival, mantener una higiene dental adecuada con visitas frecuentes al odontólogo. Además de esto, se pueden emplear sialogogos y lágrimas artificiales. Para el control de la sintomatología extraglandular se recomienda el uso de AINES, esteroides a dosis bajas, inmunomoduladores como la cloroquina e inmunosupresores como la azatioprina ⁵.

El SS se puede clasificar como primario cuando aparece como entidad aislada y secundario cuando su aparición se da concomitante con otra enfermedad autoinmune generalmente artritis reumatoide, lupus eritematoso sistémico y esclerosis sistémica, aunque raramente, se asocia otras enfermedades como es la enfermedad mixta del tejido conectivo (EMTC).

La EMTC corresponde a un trastorno autoinmune que se caracteriza por presentar superposición de síntomas de lupus eritematoso sistémico, esclerosis sistémica y polimiositis, esto, asociado con anticuerpos anti proteína ribonucleica (RNP). La EMTC es una enfermedad rara, su frecuencia varía de 0.1 a 0.6%, y es cuatro veces más frecuente en mujeres que en hombres. Dentro de las manifestaciones

clínicas comunes se encuentra el signo de Raynaud (70%) y afectación articular y muscular, así como factor reumatoide y anti-RPN positivos.⁶

El propósito del presente trabajo es describir la asociación entre el síndrome de Sjögren y la enfermedad mixta del tejido conectivo.

Presentación de caso

Paciente femenina de 29 años de edad, quien es admitida al servicio de urgencias del Hospital Universitario del Caribe por presentar parotiditis bilateral y cianosis de miembros superiores (fenómeno de Raynaud). Al examen físico se observó alopecia no cicatricial, conjuntivas pálidas, mucosa oral seca, tumefacción parotídea bilateral, xerosis cutánea con esclerodactilia (Figura 1), lesión descamativa en zona de maléolos internos. Murmullo vesical conservado, ruidos cardíacos simétricos, abdomen blando y depresible. Se decidió hospitalizar por el servicio de medicina interna por presencia de manifestaciones difusas de enfermedad autoinmune y se inició tratamiento con antibióticos y corticoides.

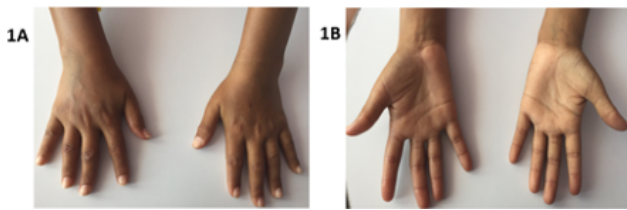

Figura 1A y 1B. Xerosis cutánea y esclerodactilia

Posteriormente, se solicitó interconsulta por el servicio de estomatología y cirugía oral para valoración de la parotiditis bilateral, en la anamnesis, la paciente comenta como antecedentes de importancia que la tumefacción parotídea es repetitiva afectando principalmente el lado derecho desde hace aproximadamente 1 año con ausencia de otra sintomatología. Al examen físico se observó tumoración bilateral en región parotídea, de consistencia firme a la palpación, la piel se aprecia enrojecida, leve dolor a la palpación (Figura 2A y 2B). En la exploración intraoral se evidenció hipometría de 30mm, conductos de Stensen permeables, con disminución del flujo salivar y mucosa seca. Se descartó origen infeccioso, como impresión clínica se sugirió sialoadenitis crónica y se suspendió la terapia antibiótica.

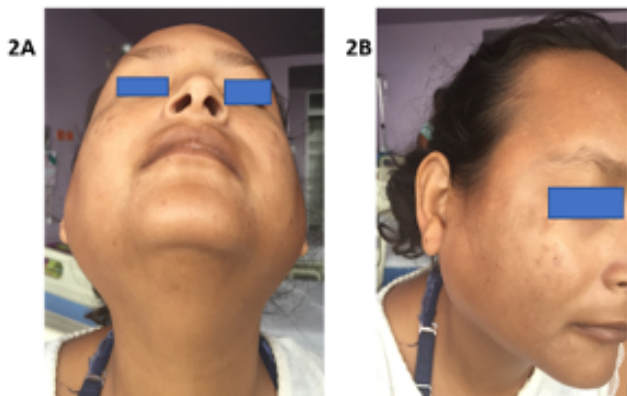

Figura 2A y 2B. Tumefacción parotídea bilateral, consistencia firme a la palpación.

Se realizó ecografía de glándulas parótidas donde arrojó como resultado parótida con aumento de tamaño heterogéneo, se ordenó también resonancia magnética donde se evidenció contorno normal de la glándula con sialosis, presencia de pequeñas imágenes hiperintensas en influencia de T2 por formaciones microquísticas o ectasias ductales (Figura 3).

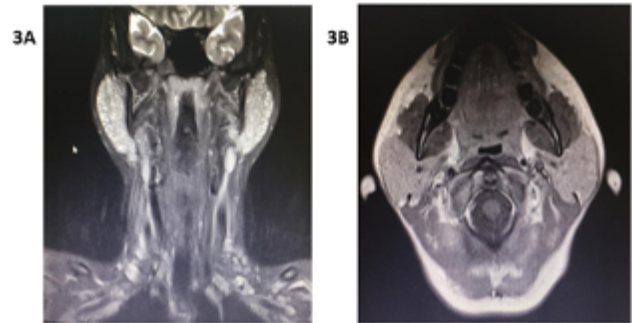


Figura 3A Corte coronal y 3B corte axial. Resonancia magnética en T2, con contorno normal de la glándula con sialosis, presencia de pequeñas imágenes hiperintensas en por formaciones microquísticas o ectasias ductales.

En radiografía de tórax se observó silueta cardíaca normal, pulmones simétricos, estructuras óseas y blandas que conforman la caja torácica no demuestran alteraciones (Figura 4). En los resultados de laboratorio se obtuvo ANA positivo en patrón moteado título 1/1280, anti DNA 342 Uj/ml, Anti SS-A (RO) 19.5 u/ml, Anti-SS-B (LA) 6.85 u/ml, CK total 1431 U/L.

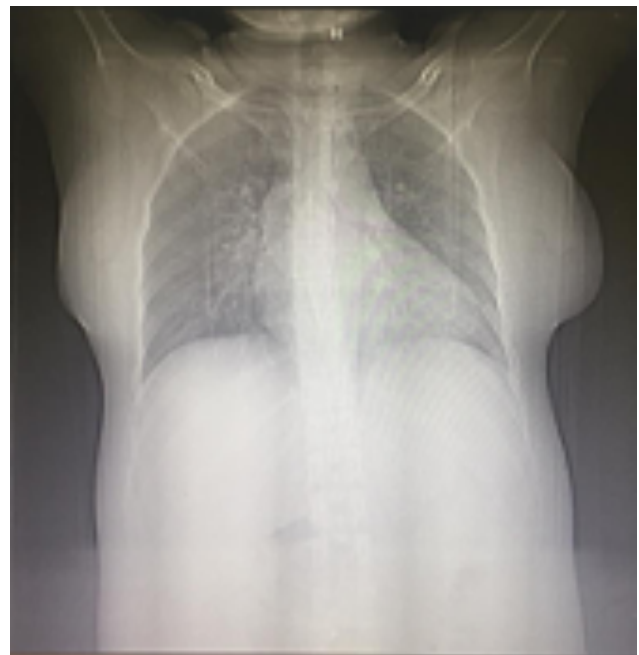

Figura 4. Radiografía de tórax en la que se observó silueta cardíaca normal, pulmones simétricos, estructuras óseas y blandas que conforman la caja torácica no demuestran alteraciones.

Por parte del servicio de cirugía maxilofacial, se realizó biopsia de glándula salivar menor en labio inferior, donde el resultado histopatológico arroja sialoadenitis crónica leve no específica con focal score de ≤ 1 . Para el diagnóstico de síndrome de Sjögren secundario, se realizó una estrecha correlación con la clínica y con la serología en la cual, se obtuvo ANA, anti-RO y anti DNA positivos.

La paciente es diagnosticada con enfermedad mixta del tejido conectivo según los criterios de Kasukawa y Alarcón - Segovia, cumpliendo todos los criterios clínicos y síndrome de Sjögren secundario. Se instaura terapéutica conjunta con el servicio de medicina interna con esteroides e inmunomoduladores, así como, modificación de hábitos, obteniendo resultados positivos.

Discusión

El síndrome de Sjögren es un desorden autoinmune que se caracteriza por una alteración en las glándulas exocrinas con manifestaciones glandulares como xerostomía, xeroftalmia, parotiditis, así como daños a otros órganos y tejidos; cuando está acompañada de otra condición autoinmune, se le denomina SS secundario.

Morrondo y cols en una revisión de literatura, destacan que el síndrome de SS tiene una mayor incidencia en mujeres jóvenes con una edad media de 30 años o postmenopáusicas; como signos y signos predominantes del SS se reporta xeroftalmia, sensación de cuerpo extraño en los ojos, xerostomía, ulceración de mucosa oral, disgeusia, sequedad vaginal, xerosis cutánea, sequedad nasal; como signos extra glandular el principal con una incidencia del 50% se destacan las afectaciones al sistema musculoesquelético caracterizado por artritis y artralgia y se destaca también, el signo de Raynaud⁷; el presente caso coincide con los datos epidemiológicos ya que se trata de una mujer de 29 años de edad, además, la presentación clínica también es coincidente ya que la paciente presentó signo de Raynaud, xerostomía, sensación de sequedad ocular, xerosis cutánea y artralgia. Los signos oculares, así como la afectación de las glándulas del tracto respiratorio no estaban presentes en este reporte de caso.

La parotiditis crónica recurrente, tiene un rol importante como uno de los principales signos debut del SS. Ladino y cols, destacan que éste signo es común en niños con una frecuencia de ocurrencia del 47%, mientras que la frecuencia en adultos se estima entre el 18 al 46%⁸; en el actual reporte a pesar de que la paciente presenta edad adulta, se observó tumefacción bilateral en parótidas, de consistencia firme a la palpación, con disminución del flujo salivar; quien, además, tiene antecedentes de tumefacción parotídea a repetición con predominancia del lado derecho durante el último año.

En cuanto los exámenes paraclínicos, según Riega-Torres y cols, el factor reumatoideo es positivo en un 40-50% de las personas afectadas por SS, los ANA con patrón moteado están positivos en 40-90% de los pacientes; en cuanto anti-RO y anti-LA que son los anticuerpos que más favorecen el diagnóstico del SS están presentes en un 50-90% de los sujetos, esta variación se da principalmente por el estadio en el cual se encuentre la información así como el curso del SS con otra enfermedad autoinmune.⁴ Al contrastar los hallazgos serológicos obtenidos en el presente, se evidenció clara concordancia con el valor positivo del factor reumatoideo, ANA con patrón moteado y anti-RO positivo; mientras que se reportó resultado negativo para anti-LA; lo cual, puede explicarse por la presencia de EMTC.

Según Hajiabbasi y cols la artritis reumatoidea es la enfermedad autoinmune que se asocia con mayor frecuencia con el SS, también, puede estar asociado con lupus eritematoso sistémico, esclerodermia y cirrosis

biliar.⁹ En cuanto la asociación de SS y EMTC, esta es una condición rara. Según el estudio de cohorte realizado por Patombong y cols, en los resultados reportaron una relación de la EMTC con SS de un 4%¹¹

Referencias

1. Serrano J, López-Pintor RM, González-Serrano J, Fernández-Castro M, Casañas E, Hernández G. Oral lesions in Sjögren's syndrome: A systematic review. *Med Oral Patol Oral Cir Bucal*. 2018;23 (4):391-400.
2. Tsukamoto M, Suzuki K, Takeuchi T. Clinical and Immunological Features of Anticentromere Antibody-Positive Primary Sjogren's Syndrome. *Rheumatol Ther*. 2018; 5(2):499-505.
3. Argyropoulou E, Valentini F, Leone G, Cafaro E, Bartoloni C, Baldini. One year in review 2018: Sjögren's syndrome. *Clin Exp Rheumatol* 2018; 36 (112): 14-26.
4. Riega J, Villarreal A, Ceceñas L, Salas J. Síndrome de Sjögren, revisión del tema y saliva como método diagnóstico. *Gac Med Mex*. 2016; 152 (3):371-80
5. Kundi M, Assad S, Babar S, Ghani U, Hammad S, Sheikh A, Kundi K, Sheikh A. Mixed Connective Tissue Disorder Complicated by Polymyositis, Sjogren's Syndrome, Pleural Effusion and Pericarditis. *Cureus*. 2016; 8(12):906-013
6. Suárez LM. Enfermedad Mixta del Tejido Conectivo de inicio en la Infancia. *Bol Clin Hosp Infant Edo Son* 2017; 34(1): 44-47
7. Morrondo C, Lema J, Alvarez N, Atanes A, De Toro F, Pinto J, Galdo F. Aspectos actuales del síndrome de Sjogren: etiopatogenia, manifestaciones clínicas, diagnóstico y tratamiento. *Semin Fund Esp Reumatol*. 2010;11(2):70-76
8. Ladino M, Gasitulli A, Campos X, Síndrome de Sjögren. Caso clínico *Rev Chil Pediatr*. 2015;86(1):47-51
9. Hajiabbasi A, Masooleh I, Alizadeh Y, Banikarimi A, Parsa P. Secondary Sjogren's Syndrome in 83 Patients With Rheumatoid Arthritis. *Acta Med Iran*, 2016;54(7):448-453.
10. Patompong U, Crowson C, Chowdhary V, Ernste F, Moder K, Matteson E. Epidemiology of Mixed Connective Tissue Disease 1985-2014: A Population Based Study. *Arthritis Care Res (Hoboken)*. 2016; 68 (12): 1843-1848.

Manejo endodóntico de una lesión endoperiodontal en un incisivo lateral maxilar con surco palatogingival: Reporte de caso

Autores
Edgar Pérez Mora
Od. Ximena Espinosa Vásquez

Introducción

El surco palatogingival es una anomalía del desarrollo, más frecuente en incisivos laterales maxilares que en los centrales maxilares (1-4), usualmente inicia en la fosa central, atraviesa el cíngulo y se extiende en sentido apical (3), su etiología no ha sido esclarecida, aunque la teoría más aceptada es el plegamiento del órgano del esmalte y de la vaina epitelial de Hertwig como un intento fallido de formar una segunda raíz (2), y su prevalencia es del 2.8% al 8.5%. (2,3).

De acuerdo con algunos investigadores, se puede desarrollar periodontitis localizada en este surco, la cual podría o no estar acompañada de una patología pulpar, Everett y Kramer reportaron que el 0.5% de dientes examinados presentaban un surco palatogingival que se extendía hasta el ápice, contribuyendo a una condición patológica endodóntica. (3)

Comúnmente se ha clasificado a los surcos palatogingivales en 3 tipos (2,5,6):

Tipo 1: surcos cortos (no más allá del tercio coronal de la raíz)

Tipo 2: surcos largos (más allá del tercio coronal de la raíz) pero poco profundos.

Tipo 3: surcos largos y profundos.

Reporte de caso

Paciente de sexo femenino de 18 años acudió a la Facultad de Odontología de la Universidad de Cuenca (FOUC) refiriendo dolor localizado y constante en la pieza 2.2, sin antecedentes de trauma. En el examen clínico se observó tumefacción y caries, ausencia de movimiento o fractura, profundidad de sondaje de 4mm, respuesta negativa a la prueba de frío con cloruro de etilo. Radiográficamente se observó una radio lucidez apical y lateral en la pieza 2.2, y se evidenció una línea radiolúcida parapulpal, compatible con la presencia de 2 conductos radiculares (Figura 1).

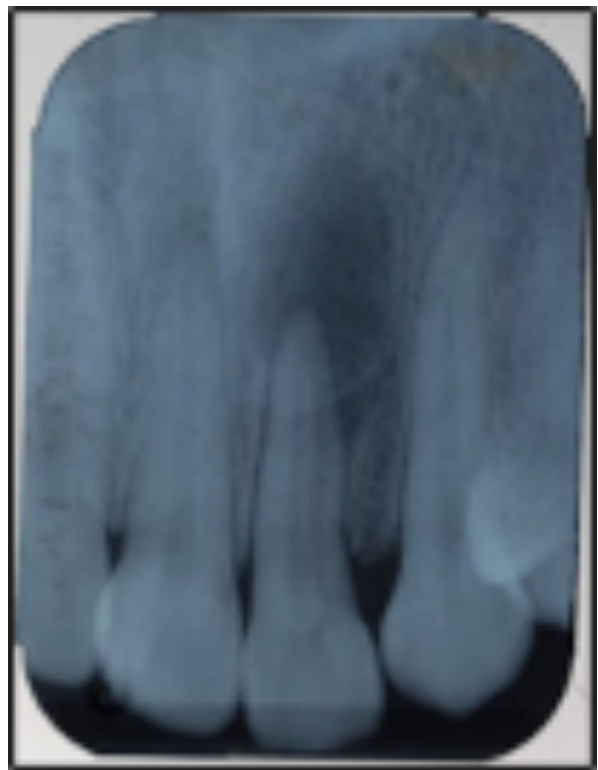


FIGURA 1.- Radiografía inicial

Basados en la examinación clínica y radiográfica, el diagnóstico fue de un absceso apical agudo. La paciente fue informada de su diagnóstico, se le ofreció tratamiento endodóntico y se obtuvo el consentimiento informado.

El tratamiento se inició bajo aislamiento absoluto con dique de goma, se anestesió con clorhidrato de lidocaína al 2% con epinefrina 1:100.000, una vez realizada la limpieza, remoción de caries y apertura se observó la presencia de caries intraradicular, la literatura recomienda drenar el absceso apical

a través del conducto radicular como primera opción (3), al no dar resultado se realizó una incisión para el drenaje, se colocó hidróxido de calcio como medicamento intraconducto y se cerró el acceso endodóntico con material de obturación provisional.

En la segunda cita se realizó la remoción de caries con la ayuda de microscopio operatorio dental y ultrasonido, este procedimiento permitió en ese momento observar la presencia de un surco intraconducto que se extendía desde la corona en sentido apical. Para la conductometría se usó un localizador electrónico de ápice RootZX (J. Morita, Kyoto, Japan) y una lima K #15 (DENTSPLY, MAILLEFER), debido a las limitaciones de la imagen radiográfica, al hallazgo del surco intraconducto y a mediciones oscilantes poco precisas se solicitó una tomografía computarizada de haz cónico (CBCT).

Las imágenes en 3 dimensiones mostraron un solo conducto radicular, comunicación endo-periodontal a través del surco palatogingival el cual recorría toda la raíz hasta el ápice (Figura 2) y una lesión periodontal de gran tamaño entre tablas óseas maxilares delgadas (Figura 3).

Las imágenes de CBCT permitieron corroborar la presencia de un surco palatogingival tipo III, se planificó entonces un tratamiento conjunto con el área de post grado de periodoncia de la FOUC, que consistiría en el abordaje quirúrgico, limpieza extraradicular y regeneración ósea una vez finalizado el tratamiento endodóntico.

Se continuó con el tratamiento endodóntico, y en la tercera cita se determinó la longitud de trabajo (21.5mm). La preparación biomecánica se realizó mediante técnica híbrida, siendo la lima apical maestra una K #55, el protocolo de irrigación consistió en hipoclorito de sodio 5.25% durante toda la instrumentación, activación manual dinámica, y un protocolo final de irrigación con suero fisiológico, EDTA 17% y suero fisiológico.

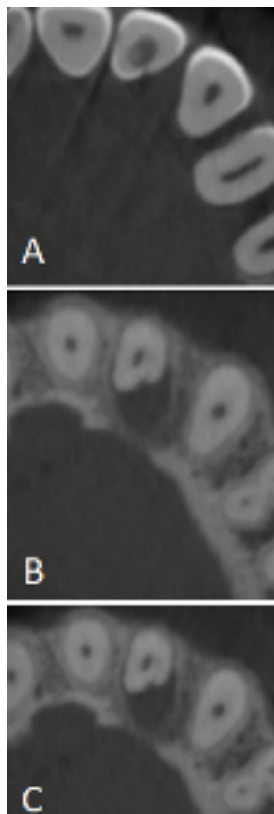


FIGURA 2 Imágenes de CBCT. En un corte transversal se puede observar la presencia del surco palatogingival en el tercio (A) coronal (B) medio Y (C) apical de la pieza dental.

Se realizó la conometría, y se obturó el conducto con gutapercha y cemento sellador Top seal (Dentsply-Maillefer) utilizando una técnica de condensación lateral. (Figura 4) Finalizado el tratamiento endodóntico, se derivó al área de operatoria para la restauración coronal y al post grado de periodoncia.

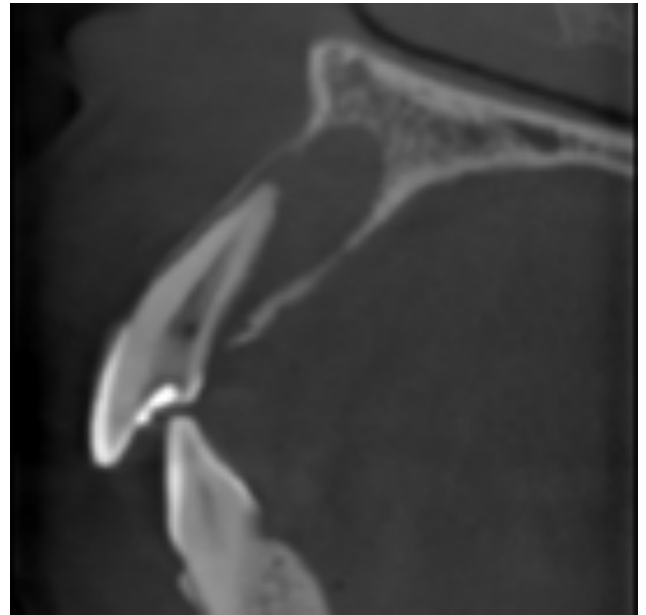


FIGURA 3 Imagen de CBCT. Lesión periodontal de gran tamaño entre tablas óseas maxilares delgadas.

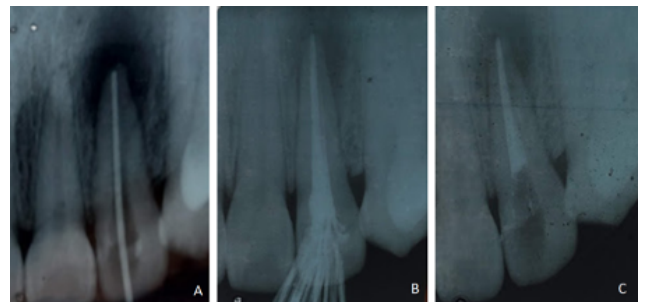


FIGURA 4 Radiografías periapicales. (A) Conometría (B) radiografía de penachos (C) Radiografía final (obturación)

Conclusión

Los surcos palatogingivales son anomalías del desarrollo que por sus características y ubicación predisponen al depósito de placa bacteriana, constituyéndose en un factor contribuyente para el desarrollo de enfermedad periodontal, y debido entonces a la estrecha comunicación del periodonto con la pulpa dental, dar lugar a la aparición de lesiones endoperiodontales combinadas.

Para su correcto abordaje es importante una adecuada examinación clínica e imagenológica que incluya en lo posible el uso de microscopio operatorio e imágenes 3D respectivamente, lo que permita llegar a un diagnóstico adecuado, planificación y ejecución del tratamiento que comprendería según el caso en un abordaje endodóntico, periodontal y quirúrgico, para así lograr un resultado exitoso a largo plazo.

Bibliografía

1.Black GV. Operative dentistry: pathology of the hard tissues of teeth. Chicago: Medico-Dental Publishing, 1908

2.Mahmood A, Sajid M, Jamil M, Tahir MW. Palato gingival groove; frequency of palato gingival groove in maxillary lateral incisors. Professional Med J 2019; 26(4):559-562. DOI: 10.29309/TPMJ/2019.26.04.3351

3.Hargreaves K, Berman L, Rotstein I. Cohen, Vías de la pulpa. Barcelona : Elseiver;2016

4.Cho et al, Collaborative Management of Combined

Periodontal-endodontic Lesions with a Palatogingival Groove: A Case Series. j Endod 2016;1–6

5.Pinheiro TN, Cintra LTA, Azuma MM, Benetti F,Silva CC, Consolaro A. Palatogingival groove and root canal instrumentation. International Endodontic Journal, 53, 660–670, 2020

6.Sooratgar A, Tabrizzade M, Nourelahi M, Asadi Y, Sooratgar H. Management of an Endodontic-Periodontal Lesion in a Maxillary Lateral Incisor with Palatal Radicular Groove: A Case Report. Iran Endod J. 2016;11(2):142-5. Doi: 10.7508/iej.2016.02.014

ODONTOMA

CASO CLÍNICO

Autores

Autores: Keyla Carpio y Karina Sangüil

Docente guía: Dr. Leonardo Cabrera

Introducción

El objetivo de la presentación es dilucidar las características fundamentales del odontoma, así como el manejo clínico y quirúrgico para tratar estas lesiones.

El odontoma es considerado como un tumor benigno, compuesto por componentes epiteliales y ectomesenquimales con un déficit en la disposición estructural, es decir tiene una colocación desorganizada de esmalte, dentina y cemento. Se encuentran generalmente ubicados en el maxilar inferior.

Se los conoce como tumores odontogénicos mixtos, ya que están es decir en la dentales por falta de morfodiferenciación normal. Generalmente se las descubre debido a un hallazgo casual. Se considera que los odontomas son lesiones hamartomatosas más que una verdadera neoplasia. (1)

Etiología

Los odontomas se heredan o se asocian con traumatismos durante la dentición temporal, así como con procesos inflamatorios e infecciosos, anomalías hereditarias (síndrome de Gardner, síndrome de Hermann y síndrome otodental)(2), presencia de restos de Malassez, hiperactividad odontoblástica y alteraciones de los componentes genéticos responsables del control del desarrollo dental.(3)

Prevalencia

Según la literatura, la prevalencia del odontoma es más común en mujeres y generalmente se observa en niños y adolescentes, con un pico de incidencia en la primera y segunda década de la vida. Las porciones anteriores

de las mandíbulas son el sitio más común de aparición. (4) Sin embargo, algunos autores mencionan que en realidad no existe una prevalencia de género. (5)

Clasificación

Compuesto

Los odontomas compuestos son más comunes que los odontomas complejos. Los odontomas compuestos muestran estructuras individualizadas radiopacas similares a dientes. (Figuras 1A y 2A)

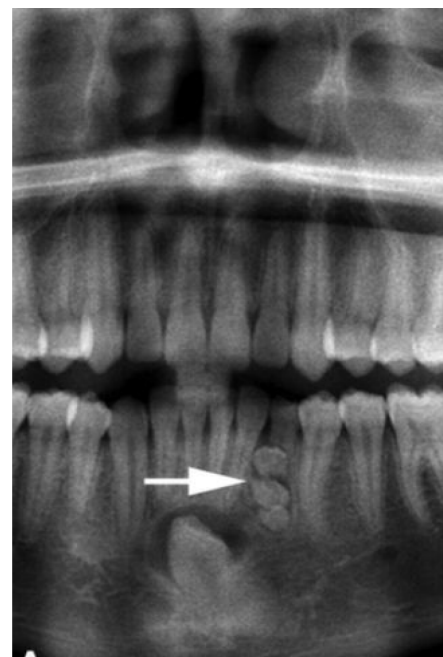

Figura 1A: Odontoma compuesto (flecha blanca) que muestra múltiples estructuras individualizadas radiopacas parecidas a dientes en la mandíbula anterior.



Figura 2A: Histología de un odontoma compuesto que muestra múltiples dientes individualizados con relaciones bien desarrolladas y ordenadas entre la dentina y el material del esmalte.

Los odontomas compuestos son más comunes en el maxilar anterior. Sus características radiográficas se consideran diagnósticas, con estructuras en forma de diente rodeadas por una zona radiolúcida. En el examen macroscópico, muestra tejidos duros con forma de diente. Su apariencia histológica es similar a un diente normal con dentina tubular madura, matriz de esmalte, cemento y tejido pulpar (Figura 2A)

Complejo

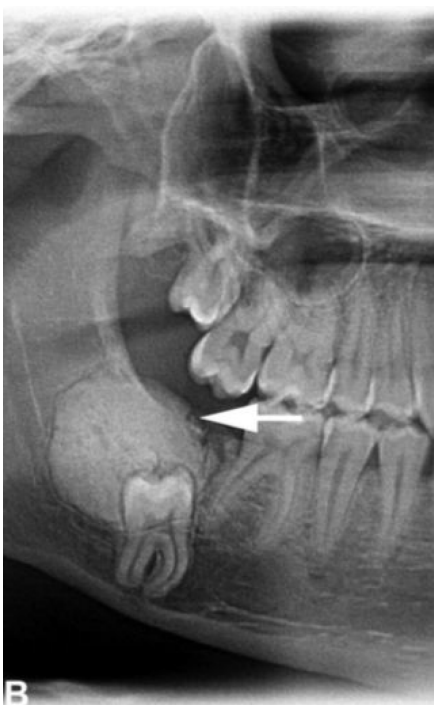

Figura 1B: Odontoma complejo (flecha blanca), que se presenta como una masa radiopaca que cubre un diente no erupcionado en la parte posterior de la mandíbula.

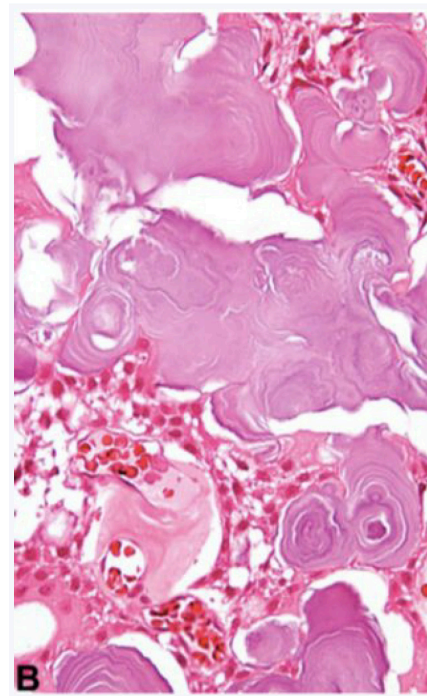


Figura 2B: Mezcla aleatoria de precursores odontogénicos, incluido material similar a la dentina, en este odontoma complejo.

Los odontomas complejos muestran un agregado desordenado de esmalte y dentina. Son más comunes en la mandíbula en la sección posterior (Figura 1B). Las características radiográficas se consideran diagnósticas, mostrando una masa radiodensa con una zona radiolúcida. En el examen macroscópico, muestra una masa desorganizada de tejidos duros de color blanco amarillento; ambos tipos (compuesto y complejo) están asociados con el tejido conectivo fibroso. Su apariencia histológica muestra una disposición desordenada de dentina tubular, matriz de esmalte, cemento, y a veces células fantasmas epiteliales (Figura 2B)(6)

Tratamiento

La escisión simple es curativa para la posterior enucleación, sin riesgo de recurrencia.

Consecuencias de no realizar el tratamiento

- Retraso en la erupción de los dientes permanentes
- Erupción asimétrica de los dientes
- Mal posicionamiento
- Desplazamiento
- Reabsorción o desvitalización ocasional de los dientes adyacentes.
- Maloclusiones y trastornos de la ATM
- Dilaceración
- Anquilosis
- Enfermedad periodontal
- Presencia de dientes supernumerarios
- Complicaciones y posible desarrollo de algún tipo de patología tumoral o quística (7)

Diagnóstico diferencial

- Dientes retenidos.
- Dientes supernumerarios (hiperdoncia).
- Lesiones quísticas.
- La punta de la raíz debido a una extracción incompleta del diente.(8).

Presentación del caso

Paciente sexo Masculino.

Edad: 13 años.

Antecedentes Patológicos:Hospitalización por un cuadro de bronquitis bacteriana hace 6 meses, antes de llegar a nuestra consulta.

Antecedentes Odontológicos:Extracción de los dientes deciduos del sector anterior con la finalidad de que suceda el recambio dentario, adicionalmente se realizó extracciones de algunos órganos dentales definitivos por la presencia de caries extensas.

Motivo de consulta:Nuestro paciente fue derivado por un ortodoncista de la ciudad de Cuenca al área de cirugía de nuestra facultad.

El paciente no reporta sufrir de alergias y a sido anestesiado con anterioridad y no ha presentado ninguna complicación ni reacción adversa.

Exámenes complementarios

Cumpliendo los protocolo de la facultad solicitamos un hemograma y el perfil de coagulación, estas pruebas son fundamentales y útiles para determinar la presencia de ciertas condiciones médicas o enfermedades que pudieran complicar la cirugía y poner en riesgo la vida del paciente.

Examen intraoral

Al realizar la exploración intraoral se pudo observar la zona edéntula en el sector anterior y la erupción ectópica de la pieza 2.3,también se observa la mala posición dental por lo cual la oclusión se ve comprometida y adicionalmente se evidencia la presencia de una higiene oral deficiente.

Radiografía panorámica

Podemos observar la neumatización de los senos maxilares, adicionalmente se aprecia la inclusión de la pieza 2.1.

Se evidencia la presencia de estructuras radiopacas en el sector anterior, también se confirma en la radiografía la ausencia de las piezas dentales definitivas 2.5, 3.6, 4.6, se aprecia la presencia de zonas radiopacas extensas en las piezas 1.6 y 2.4 compatible con restauraciones.

Al tratarse de una inclusión lo ideal sería trabajar con una tomografía computarizada sin embargo por falta de recursos económicos del paciente para la realización de esta se tomó la decisión de seguir trabajando con esta radiografía panorámica para planificar nuestro plan de tratamiento.

Diagnóstico

Presencia de estructuras radioopaca compatibles con un odontoma compuesto y la presencia de un diente incluido.

Tratamiento

Enucleación quirúrgica y la colocación de un botón de tracción.

Preparación del campo quirúrgico

Siguiendo los protocolos del área de cirugía procedemos a preparar nuestro campo de trabajo, mientras mayor asepsia y antisepsia proporcionamos en cada tiempo quirúrgico que realicemos mayor será el éxito de nuestra cirugía.

Preparación del paciente

Para disminuir la carga bacteriana del paciente antes de la cirugía le pedimos que realice un enjuague bucal con clorhexidina en una concentración del 0,12% por un periodo de 1 min.

Con la ayuda de gasas estériles y yodo povidona realizamos la limpieza de la zona en la que trabajamos.

Tiempos quirúrgicos

1. Anestesia

Con la finalidad de disminuir el dolor que puede experimentar el paciente con la infiltración del anestésico a través del carpule, optamos por la colocación de anestesia tópica a base de benzocaína con la ayuda de una torunda de algodón.

Posteriormente, procedemos a infiltrar anestesia a base de lidocaína al 2% con epinefrina 1:100000 , realizando el bloqueo troncular del nervio infraorbitario junto con el bloqueo infiltrativo del nervio nasopalatino.

Al realizar la anestesia del nervio INFRAORBITARIO Debemos recordar que este nervio es la rama terminal del nervio maxilar superior y el agujero infraorbitario se localiza y se palpa debajo del reborde inferior de la órbita a unos 2 cm del ala de la nariz. (9)

-Utilizar la Técnica de anestesia por la vía intraoral
Primero realizamos el reconocimiento del elemento anatómico, posteriormente levantamos el labio, dejando al descubierto la región del ápice del canino Y puncionamos en el fondo del surco vestibular, llevando el aguja desde el canino en dirección

a la pupila, hasta llegar al orificio infraorbitario.

Las Áreas anestesiadas van a ser el:

1. Tejido óseo
2. Periodonto
3. Periostio del lado vestibular de incisiva a caninos de la hemiarcada.
4. Labio superior
5. Párpado inferior
6. Zona lateral de la nariz. (10)

Al realizar la anestesia del nervio NASOPALATINO Recordamos que este se ubica entre ambos incisivos centrales superiores.

A 5 mm por detrás del reborde alveolar de los incisivos, cubierto por la papila. (9)

Las Áreas Anestesiadas van a ser:

1. Porción anterior del paladar duro entre los caninos.
2. Tejidos duros y blandos de esta zona. (9)

2. Incisión

Esta fue realizada con una hoja de bisturí No. 15 y mango No. 3.

La literatura nos recomienda realizar una incisión que nos permita tener una buena visibilidad por lo cual realizamos una incisión a espesor total denominada Newman parcial o triangular desde el cuello dentario de la pieza 1.1 hasta la pieza 2.3. con una descarga a distal de manera divergente.

Para tener una mayor visibilidad durante todo el procedimiento utilizamos un aspirador de alta vacío que nos ayudó a mantener el campo quirúrgico despejado.

3. Levantamiento del colgajo

Con la ayuda de un periostotomo del molt N9 y apoyándonos con el extremo romo entre los labios de la incisión.

Empleando tres movimientos básicos que son empujar, levantar y retirar y así realizamos el desplazamiento del colgajo a espesor total en toda su extensión. (11)

4. Osteotomía

Realizamos la osteotomía a nivel de la cortical vestibular con instrumento de baja rotación para poder abordar la lesión.

5. Extracción

Una vez que logramos abordar la lesión, realizamos la enucleación y procedemos con la eliminación de la cápsula y los dentículos con la ayuda de una cureta de lucas uno a uno verificando la remoción de todas las estructuras que conforman el odontoma.

6. Limpieza

Continuamos con la limpieza de la cavidad ósea con solución salina y regularizamos los bordes del hueso y procedemos a realizar la hemostasia necesaria de esta zona.

7. Colocación de un botón

Se coloca un botón redondo con una cadena de alambre para la tracción ortodóntica de la pieza 2.1.

la colocación del botón fue realizada con la utilización de:

- Ácido
- Adhesivo
- y Resina

8. Reposición del colgajo y Sutura

Se utiliza una seda negra 3-0 y realizamos puntos simples no continuos.

Se recolectó 12 dentículos de diferentes tamaños, los cuales estaban formados por tejidos dentales y como podemos observar algunos de estos presentan la estructura similar de la corona y raíz de un diente.

9. Postoperatorio

Para el postoperatorio inmediato administramos por vía intramuscular 75 mg de diclofenaco sódico.

En base al peso de nuestro paciente que es de 50 kg recetamos la toma de antibióticos y analgésicos, la toma de antibióticos como preparación debido a que el paciente no era colaborador y se apreciaba que su higiene bucal no era lo adecuado.

Antibiótico

- AMOXICILINA 500 mg Y ACIDO CLAVULANICO 125 mg cada 8h

Analgésico

- IBUPROFENO 400 mg cada 8h

Conclusiones

Después de la revisión bibliográfica y la realización de este procedimiento quirúrgico llegamos a tres conclusiones básicas:


1. Los odontomas compuestos son más comunes que los odontomas complejos.
2. Son de naturaleza asintomática.
3. El tratamiento quirúrgico de elección es la enucleación quirúrgica SIN RECIDIVA.

Bibliografía:

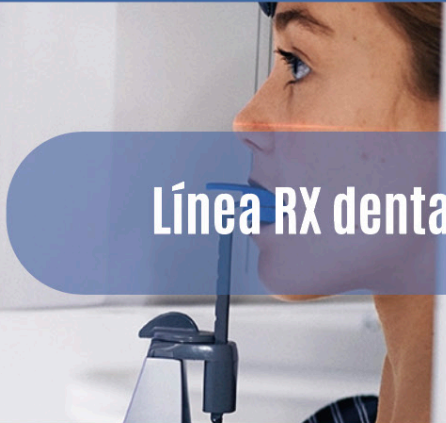1. Nevárez Rascón M, Muela Campos D, Thistle Barba L, Ríos Barrera V, Nevárez Rascón A. Aspectos descriptivos del odontoma: revisión de la literatura [Internet]. Elsevier. 2016 [cited 30 October 2020]. Available from: <https://www.elsevier.es/es-revista-revista-odontologica-mexicana-90-articulo-aspectos-descriptivos-del-odontoma-revision-S1870199X16300611#:~:text=Los%20odontomas%20corresponden%20a%20los,formar%20esmalte%2C%20dentina%20y%20cemento.>
2. Urzúa-Orellana B, Ulloa C, Xaus G, Ortega-Pinto A. Manifestaciones maxilofaciales en una familia chilena con adenomatosis poliposa familiar [Internet]. Scielo.conicyt. cl. 2018 [cited 1 November 2020]. Available from: <https://scielo.conicyt.cl/pdf/piro/v11n3/0719-0107-piro-11-03-157.pdf>

3. Barba L. Aspectos descriptivos del odontoma: revisión de la literatura [Internet]. 2016 [cited 2 November 2020]. Available from: http://www.scielo.org.mx/scielo.php?script=sci_arttext&pid=S1870-199X2016000400272
4. Muthu K, Saravanan R, Sathyasree V, Manikandhan R, Deepshika S. Sequential removal of a large odontoma in the angle of the mandible. *Annals of Maxillofacial Surgery*. 2019;9(2):429.
5. Martinovic Guzmán G, Santorcuato Cubillos B, Alister Herdener J, Plaza Álvarez C, Raffo Solari J. Odontoma Compuesto: Diagnóstico y Tratamiento Reporte de Casos & Revisión de la Literatura [Internet]. Scielo.conicyt.cl. 2017 [cited 1 November 2020]. Available from: <https://scielo.conicyt.cl/pdf/ijodontos/v11n4/0718-381X-ijodontos-11-04-00425.pdf>
6. Lester T. Odontoma. SAGE [Internet]. 2019 [cited 26 October 2020];:1-2. Available from: <http://journals.sagepub.com/home/ear>
7. Falkinhoff P, García Reig E. Los odontomas y sus implicancias [Internet]. Docs.bvsalud.org. 2019 [cited 1 November 2020]. Available from: <http://docs.bvsalud.org/biblioref/2019/06/998717/4-los-odontomas-y-sus-implicancias.pdf>
8. Sapp P, Eversole L, Wysocki G. Patología oral y maxilofacial contemporánea [Internet]. Google Books. 2006 [cited 2 November 2020]. Available from: <https://books.google.com.ec/books?id=quNVwwFomfgC&printsec=frontcover&dq=sapp+patologia+oral+y+maxilofacial+contemporanea+pdf&hl=es-419&sa=X&ved=2ahUKEwjJsPDOz-LsAhXhp1kKHZK1CzkQ6AEwAHoECAQQA#v=onepage&q&f=false>
9. Rouvière H., y Delmas A. Anatomía Humana. Descriptiva, Topográfica y Funcional. 11ª edición.
10. Martínez Martínez A., Díaz Caballero A., López Aparicio E.. Bloqueo del nervio infraorbitario: realidades sobre su uso en odontología. [Internet]. 2017. Available from: http://scielo.isciii.es/scielo.php?script=sci_arttext&pid=S0213-12852017000100005&lng=es
11. Gay C, Berini L. Tratado de Cirugía bucal. [Internet]. Reimpresión 2011. Available from: https://gravepa.com/granaino/biblioteca/publicacionesmedicas/Odontologia%20y%20Estomatologia/cirugia/Tratado_De_Cirugia_Bucal_-_Tomo_1.pdf

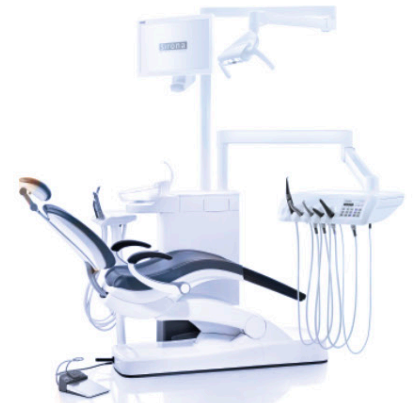
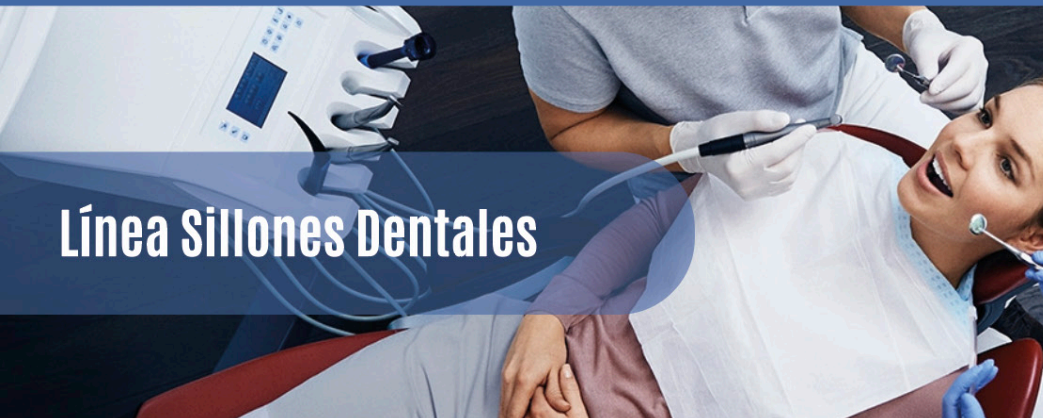Línea CAD/CAM



Línea RX dental



Línea Sillones Dentales



Línea Magnificación Dental

