



Descripción de técnica de osteotomía subapical en el tratamiento de deformidad mandibular postraumática

Technical description subapical osteotomy in the treatment of mandibular traumatic deformity

Luis Arturo Viteri Luzuriaga,* Diego Esteban Palacios Vivar,[§] Marcelo Cazar Almache,^{||} José Ernesto Miranda Villasana,[¶] Yonatan Josué Torres Cruz**

RESUMEN

La deformidad facial posterior al trauma como secuela de una fractura compleja o una fractura mal manejada es una situación poco frecuente y representa un reto para los profesionales de la salud que tratan el área facial. Su tratamiento inicia con una interpretación de imágenes radiográficas previa y posterior al trauma, valoración clínica y medición de modelos de estudio. El objetivo del tratamiento está dirigido a recuperar la función, estética y en la corrección de la secuela facial. El plan de tratamiento puede ser ortodóntico, quirúrgico, rehabilitación o una combinación entre ellos. Se han descrito múltiples procedimientos para la corrección de la deformidad maxilar. Las técnicas más comunes son osteotomías a nivel de cuerpo, rama y procesos alveolares. Este artículo presenta el caso de un paciente con deformidad alveolar mandibular derecha como secuela de un manejo inadecuado del trauma facial tratado mediante osteotomía segmentaria subapical con liberación de la cortical para movilización del nervio dentario.

Palabras clave: Deformidad postraumática, cirugía ortognática, osteotomía subapical.

Key words: Post-traumatic deformity, orthognathic surgery, subapical osteotomy.

ABSTRACT

Post-trauma deformity after a complex trauma fracture or mishandle is not an often situation and represents a challenge for health professionals who treat the facial area. Treatment begins with a pre- and post-trauma radiographic interpretation, clinical assessment and measurement of study models. The aim of treatment is to recover function, aesthetics and correction of the facial sequel. The treatment plan for this condition may be orthodontic, surgical, rehabilitation or a combination of these. Several surgical techniques to correct maxillary deformities have been described. The most common osteotomies are at body, ramus and alveolar level. This article presents the case of a patient with right alveolar mandibular deformity as a consequence of an inadequate management of facial trauma re-treated with a subapical segmental osteotomy and cortical release to move the alveolar nerve.

INTRODUCCIÓN

La osteotomía segmentaria subapical es una técnica de cirugía ortognática utilizada en casos de maloclusión dentoalveolar que no se puedan tratar únicamente con un tratamiento ortodóntico convencional. Su uso se ha enfocado a alcanzar una relación y la estabilidad oclusal mediante el movimiento alveolo-dental.^{1,2} Mediante esta técnica se pueden establecer relaciones oclusales favorables que permitan una buena interacción de las arcadas dentales en la masticación durante el desplazamiento mandibular.³ Estos cambios alveolo-dentales se realizan en sentido axial, anteroposterior, transversal y vertical con un impacto alveolo-dental. Los movimientos de intrusión son útiles cuando se necesite movilizar por encima de 2 mm en pacientes adultos.^{1,2,4}

Esta técnica fue descrita por primera vez por Hulihen en 1849.⁵ Sin embargo, esta cirugía se limitaba

sólo a la parte anterior mandibular. Hofer en 1942 y Kole en 1959 popularizaron la técnica subapical para segmentos de ambos maxilares en sector anterior y posterior.⁶ La osteotomía alveolar total mandibular fue

* Cirujano Maxilofacial de práctica privada - Ecuador.

§ Cirujano Maxilofacial, Hospital Monte Sinaí - Ecuador.

¶ Director del Centro de Postgrado de la Facultad de Odontología de la Universidad de Cuenca, Ecuador.

|| Maestro en Educación, Jefe del Servicio de Cirugía Maxilofacial del Hospital Regional «General Ignacio Zaragoza», ISSSTE, México.

** Cirujano Maxilofacial de práctica privada - México.

© 2017 Universidad Nacional Autónoma de México, [Facultad de Odontología]. Este es un artículo Open Access bajo la licencia CC BY-NC-ND (<http://creativecommons.org/licenses/by-nc-nd/4.0/>).

Este artículo puede ser consultado en versión completa en <http://www.medigraphic.com/ortodoncia>

descrita por MacIntoch en 1974 para la corrección de la mordida abierta anterior.⁷ Eliades y Hegdvedt (1996) reportaron la primera combinación de osteotomía sagital con osteotomía subapical completa para la corrección de las maloclusiones clase II con éxito.⁸ Las bases biológicas de la osteotomía de maxilares basadas para esta técnica fueron descritas por parte de Obwegeser,⁹ Kole⁶ y Bell¹⁰ en sus distintos trabajos. Pangrazio y Kulbersh compararon la osteotomía subapical total con osteotomía sagital bilateral para la corrección de las deformidades dentofaciales clase II, mostrando en ambas técnicas estabilidad a largo plazo.¹¹

PRESENTACIÓN DEL CASO

Se presenta en el Servicio de Cirugía Maxilofacial del Hospital Monte Sinaí de la ciudad de Cuenca un paciente masculino de 22 años de edad con antecedentes de trauma facial. Al interrogatorio refirió sufrir accidente de tránsito hacia dos años ocasionando múltiples contusiones, fractura mandibular y pérdida de piezas dentales. Es tratado en una casa de salud por parte del Servicio de Urgencias donde es estabilizado con placas y tornillos con un resultado poco favorable.

A la exploración física presenta asimetría facial, una discreta desviación mandibular de lado derecho, apertura bucal limitada menor a 30 milímetros. Intraoralmente se observa edentulismo parcial bimaxilar. Arco dentario inferior en forma de «V» con un colapso de lado derecho hacia la línea media, reducción en diámetro de la porción anterior del arco y ausencia del grupo incisivo inferior. En la arcada superior presenta una adecuada conformación con fractura de incisivos centrales. La relación alveolo-dental es inadecuada a

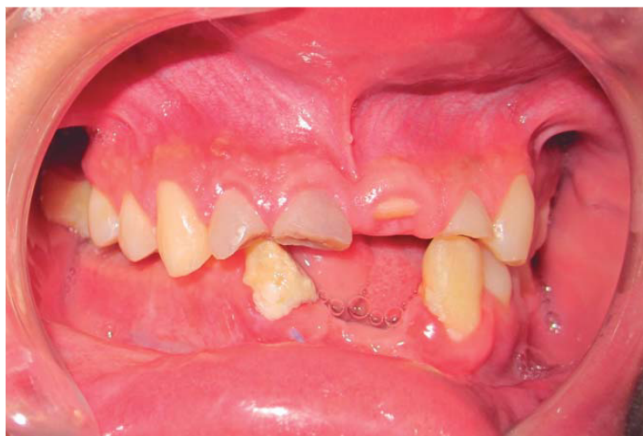

Figura 1. Foto intraoral lateral. Piezas dentales anterosuperiores fracturadas, ausencia de grupo incisivo inferior. Mordida cubierta posterior derecha.

nivel de los segmentos posteriores de lado derecho (Figuras 1 y 2). Generando una mordida cubierta por parte del segmento superior con el inferior ocasionando una pérdida de función estática, dinámica y estética.

Las opciones terapéuticas para tratar esta secuela de trauma facial se pueden resumir en distracción osteogénica cerca de línea media, cirugía ortognática convencional, refractura y movilización del segmento u osteotomía segmentaria subapical. Previo a la determinación de una técnica en particular se procede al estudio de imágenes y de modelos.

En estudio imagenológico se analiza la radiografía cefálica lateral, posteroanterior y panorámica (Figura 3). En el primer estudio se encuentra una adecuada relación entre los maxilares y la base craneal, por lo que una cirugía ortognática convencional es descartada. Al estudio posteroanterior se observa una inadecuada relación entre piezas dentales del lado derecho y una leve asimetría. En la radiografía panorámica se mide el lado derecho mandibular, diámetro de los espacios edéntulos, nivel de la entrada, recorrido del canal, ubicación del conducto mentoniano, así como la distancia a los ápices y reborde basal mandibular. La relación del canal puede variar de un contacto cercano en molares y segundo premolar, luego se distancia a medida que avanza hacia la línea media. Todas las medidas anteriores presentaron valores necesarios para cualquiera de las opciones propuestas.

Los modelos de ambas arcadas se montan en un articulador, se mide la distancia del colapso transversal y se realiza la cirugía de modelos para ver la factibilidad oclusal en el movimiento lateral del lado derecho del modelo inferior para representar la cirugía segmentaria subapical (Figura 4). Al comprobar una estabilidad oclusal aceptable del segmento posterior derecho y una adecuada relación entre los caninos se

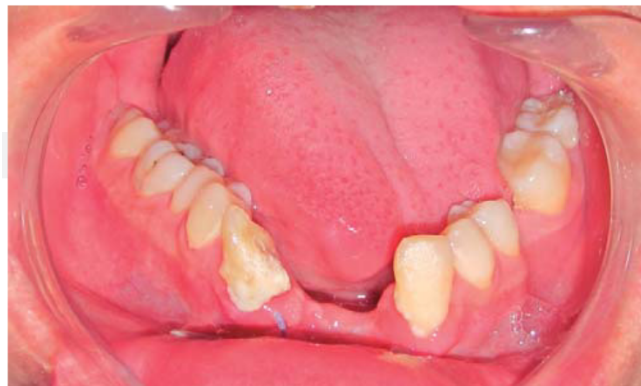

Figura 2. Foto intraoral arcada inferior. Arco en forma de «V», lado derecho intruido hacia la línea media.

establece como viable el tratamiento de osteotomía segmentaria subapical.

Técnica quirúrgica

Bajo anestesia general con intubación nasotraqueal, se colocan dos tornillos intermaxilares a nivel del lado alveolar a movilizar, dos superiores entre premolar y canino y el quinto entre canino y premolar mandibular de lado izquierdo. La incisión es circunvestibular a nivel de fondo de saco mandibular de lado derecho, se disecciona desde el último molar a línea media llegando hasta el borde basal y protegiendo la salida del nervio mentoniano y sus tres ramos. Luego de marcar el trayecto nervioso se retira la cortical externa para visualizar, liberar el nervio y se protege en su salida con un Penrose (*Figura 4*). Se procede a realizar la osteotomía subapical siguiendo un marcaje respetando los 5 mm de los ápices dentales. Delimi-

tamos posterior y anterior con una osteotomía vertical la primera posterior a los molares y la segunda cerca de la línea media para movilizar todo el segmento alveolar en bloque (*Figura 5*). Mediante tracción de alambre en los tornillos intermaxilares se moviliza el segmento alveolar derecho y mandibular izquierdo en relación con la arcada superior para reproducir la posición en la cirugía de modelos y llevar los segmentos a oclusión. Revisamos la tensión del nervio, nos cercioramos que no se encontrara afectado por la nueva posición alveolar y se fijan los segmentos óseos movilizados con osteosíntesis del sistema 2.0 con placas rectas (*Figura 6*). A nivel del defecto anterior creado por la movilización lateral y posterior se coloca injerto óseo liofilizado. Se verifica hemostasia, se cierra mucosa con puntos continuos de sutura reabsorbible. No se realiza la extracción de las piezas dentales fracturadas con el objetivo de conservar el hueso para una colocación de implante inmediata.

Control

Se realizan controles frecuentes en los cuales presenta una adecuada cicatrización, buena estabilidad oclusal y movimientos mandibulares conservados (*Figura 7*). El paciente refiere parestesia postquirúrgica del nervio mentoniano, la cual desaparece posterior a los dos meses del tratamiento (*Figura 8*). Se coloca un provisional de acrílico de manera temporal como complemento estético a la espera de un tratamiento de rehabilitación. Como parte protocolaria se realiza una radiografía panorámica de control donde se ob-

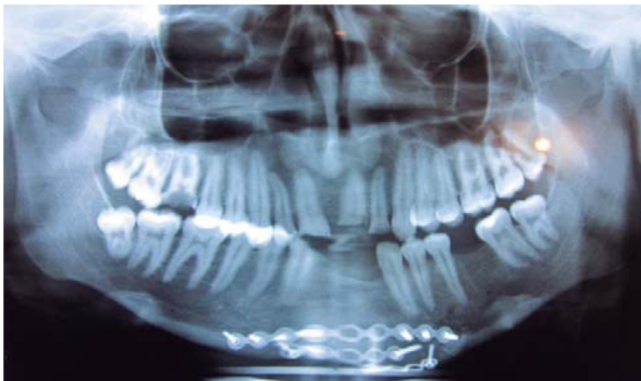


Figura 3. Radiografía panorámica inicial. Placas y tornillos a nivel de borde basal mandibular.

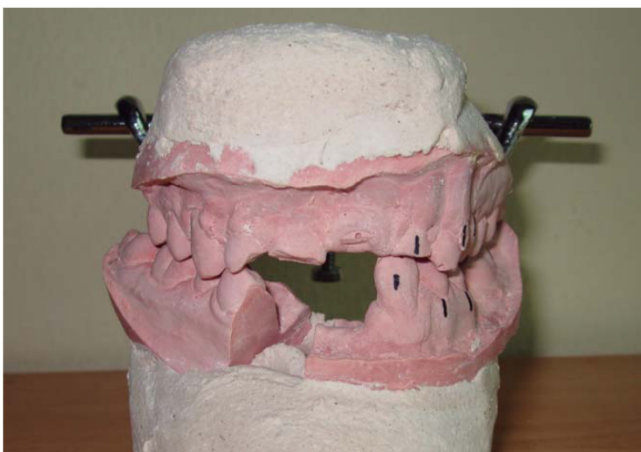

Figura 4. Cirugía de modelos.

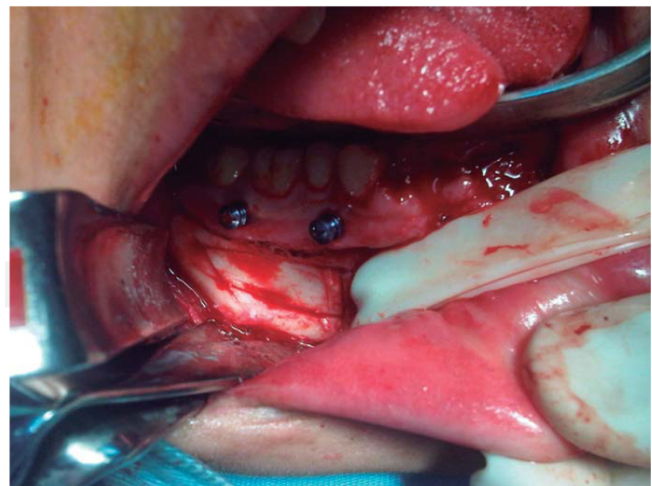


Figura 5. Fotografía transquirúrgica. Tornillos intermaxilares en sector posterior mandibular derecho, separación de nervio mentoniano con Penrose y corticotomía.

servan las placas y tornillos en adecuada posición (Figuras 9 a 11).

Por el factor económico el paciente solicita diferir el tratamiento de rehabilitación final. Se explican tres alternativas para la rehabilitación dental: implantes osteointegrados, prótesis fijas y prótesis removible. El paciente regresa a su ciudad natal, y continúa con la etapa final eligiendo prótesis removible como solución temporal.

DISCUSIÓN

Las secuelas del trauma facial son un grupo de patologías complejas que componen un reto para los

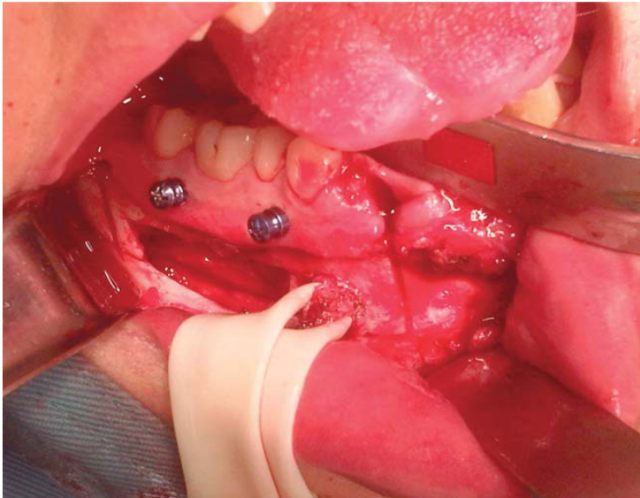


Figura 6. Fotografía transquirúrgica. Retiro de cortical, liberación del nervio mentoniano, y osteotomía a nivel de parasífnis.

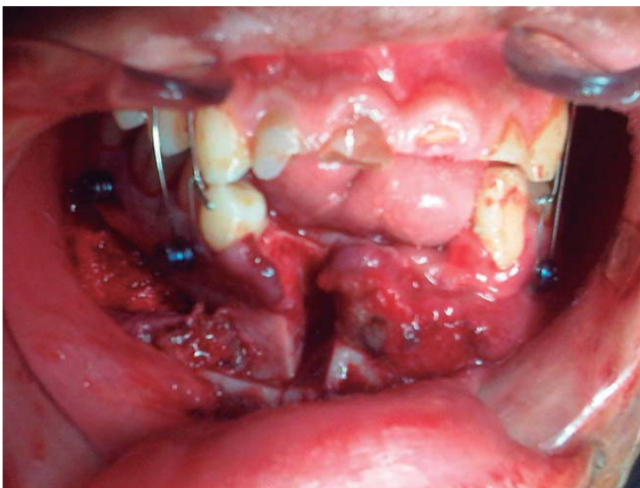


Figura 7. Fotografía transquirúrgica. Movilización del segmento alveolar en oclusión.

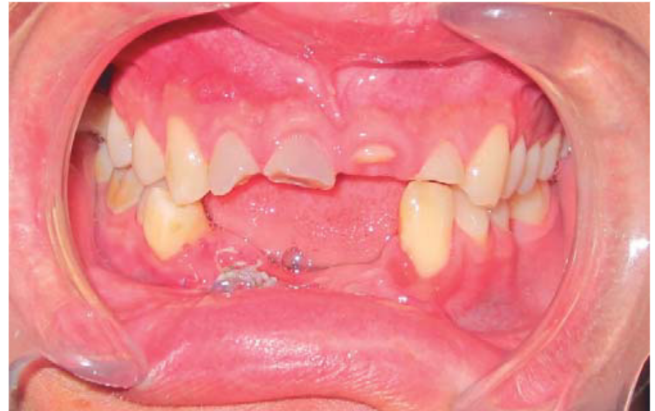

Figura 8. Fotografía intraoral. Oclusión posterior derecha estable.

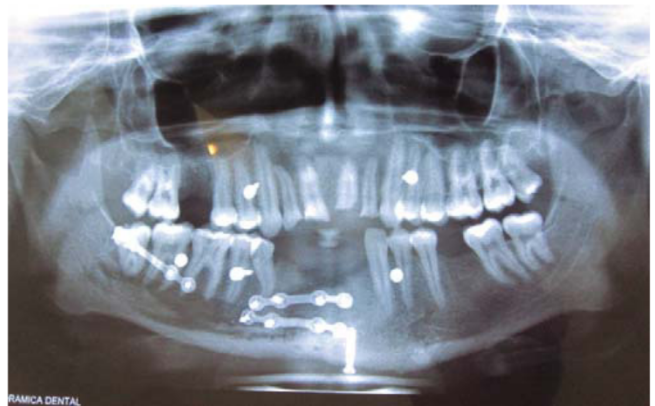

Figura 9. Radiografía panorámica postquirúrgica.

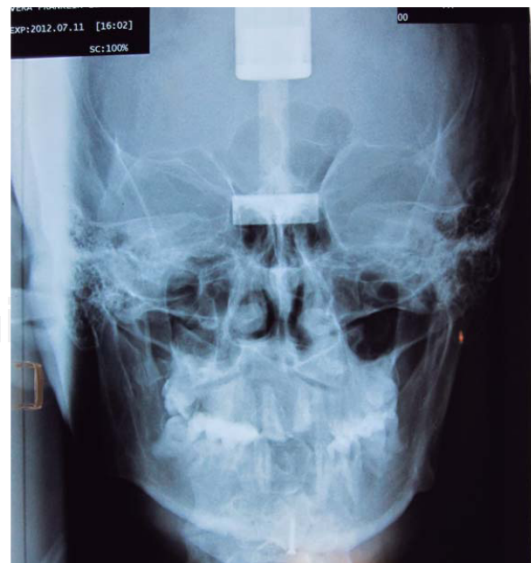

Figura 10. Radiografía posteroanterior. Se observa simetría con oclusión cubierta de lado derecho.

cirujanos que manejan este campo. Los objetivos del tratamiento tienen que ser encaminados a recuperar la función y mejorar la estética alterada por la enfermedad.

Para corregir deformidades maxilares se han descrito varios procedimientos de osteotomías a nivel de cuerpo y rama,¹² en casos en los que el paciente presenta una curva de oclusión de Spee o Wilson acentuadas, espacio alveolar reducido o en exceso, asimetría alveolar, altura de proceso alveolar inadecuada. Cuando el caso supere la indicación terapéutica para un tratamiento de ortodoncia es necesario emplear técnica de osteotomías alveolares solas o combinadas.¹² En este caso usamos la modificación realizada por Mohammed en la liberación de la cortical para movilización del nervio dentario con visión directa.¹³

La distracción osteogénica como opción terapéutica está indicada para corregir segmentos completos con deficiencia de tejido. En este caso el problema se centraba en la posición del proceso alveolar mandibular derecho. Por lo general toda distracción de segmento necesita una segunda cirugía para retiro de distractor y/o realizar una osteotomía correctiva para alcanzar el objetivo.³ Al usar cirugía ortognática convencional con técnica sagital bilateral mandibular se generará un movimiento de ambos lados para compensar el defecto unilateral y puede exacerbar la asimetría o crea una nueva. No vimos necesario intervenir en ambos lados sino utilizar sólo una técnica

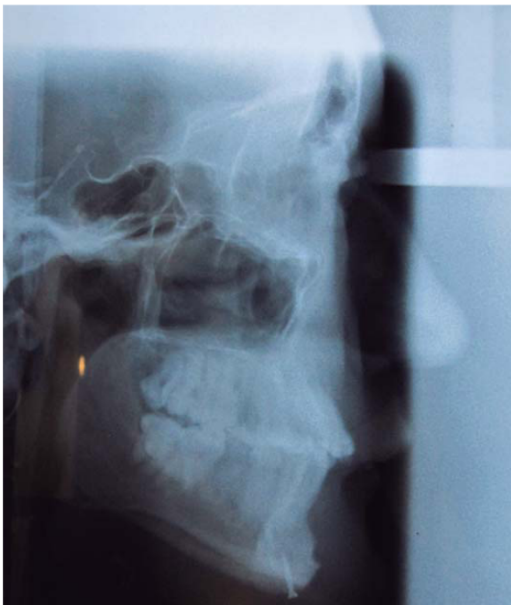

Figura 11. Radiografía cefálica. Relación maxilomandibular aceptable. Presencia de tornillo en sínfisis mandibular.

ca unilateral a nivel alveolar. Una alternativa es una refractura y movilización, pero un proceso en el cual tenemos poco control y alto riesgo de daño del sistema nervioso y la refractura tendría que ser de preferencia anterior o posterior al callo óseo debido a que este tejido se encuentra más mineralizado por el proceso de reparación.^{2,12}

En casos de simetrías de tercio medio e inferior severas la técnica puede ser combinada con las osteotomías convencionales, o técnicas de injerto óseo, aunque como cada caso es diferente no se ha llegado a un consenso.¹⁴ La técnica tradicional no se puede aplicar debido a que resultará en un desplazamiento del lado mandibular hacia el lado no afectado creando una asimetría facial verdadera.^{7,14}

El riesgo de la técnica incluye riesgo de dañar el nervio dentario, afectar una raíz o crear defecto periodontal.¹⁵ Se debe tomar también en cuenta que es un procedimiento técnicamente laborioso y demorado.¹² Es altamente recomendable usar un piezoeléctrico cuando el corte se realiza con cercanía al nervio, siendo éste un instrumento de corte selectivo de tejido duro aunque el tiempo que necesita para cada corte puede ser excesivo.¹⁶ El defecto periodontal más común se ubica a nivel del abordaje y el nuevo defecto óseo causado por el desplazamiento alveolar. Shultes informa de 51 lesiones periodontales patológicas en 74 sitios de osteotomía segmentaria y 35 en áreas segmentarias con defectos óseos periodontales.^{17,18} Otros estudios realizados por Dorfman y Turvey reportan que se puede completar la cirugía segmentada sin afectar la salud periodontal y pulpar de manera significativa.¹⁹ El riesgo de necrosis es bajo, y la seguridad quirúrgica se basa en el estudio realizado por Bell en 1969 sobre la revascularización ósea posterior a la osteotomía.¹¹ Existe también cierta preocupación por parte del cirujano por la posibilidad de desvitalizar los dientes de la arcada inferior, pero luego de un periodo inicial de hipostesia existe una completa recuperación de la sensibilidad si ese nervio no ha sido seccionado.³

La cirugía subapical para tratamiento de las deformidades dentoalveolares resulta una herramienta importante y su aplicación para el manejo de las secuelas resultantes del trauma facial, donde lo que se busca es restaurar la adecuada relación intermaxilar como se demuestra en el caso que acabamos de presentar. No obstante es de gran importancia la adecuada planeación y estudio del paciente para implementar técnicas quirúrgicas con márgenes seguros. En el caso descrito observamos resultados altamente favorables en la restauración de la relación intermaxilar y una adecuada evolución del paciente.

REFERENCIAS

1. Epker B, Stella J, Fish L. *Dentofacial deformities: integrated orthodontic and surgical correction*. Vol. 4. 2nd ed. St. Louis, MO: Editorial Mosby; 1986; pp. 244-245.
2. Gomes JA. Osteotomía mandibular subapical para correção de mordida cruzada. *Rev Bras Cir Craniomaxilofac*. 2012; 15 (1): 38-41.
3. Boye T, Doyle P, McKeown F, Sandler J. Total subapical mandibular osteotomy to correct class 2 division 1 dento-facial deformity. *J Craniomaxillofac Surg*. 2012; 40 (3): 238-242.
4. Handelman CS. The anterior alveolus: its importance in limiting orthodontic treatment and its influence on the occurrence of iatrogenic sequelae. *Angle Orthod*. 1996; 66 (2): 95-109; discussion 109-110.
5. Hüllihen SP. *Case of elongation of the under jaw, and distortion of the face and neck, caused by a burn, successfully treated*. United States: J. W. Woods; 1849: p. 157.
6. Kole H. Surgical operations on the alveolar ridge to correct occlusal abnormalities. *Oral Surg Oral Med Oral Pathol*. 1959; 12 (5): 515-529.
7. MacIntosh RB. Total mandibular alveolar osteotomy. Encouraging experiences with an infrequently indicated procedure. *J Maxillofac Surg*. 1974; 2 (4): 210-218.
8. Eliades T, Hegdvedt AK. Orthodontic-surgical correction of a Class II, Division 2 malocclusion. *Am J Orthod Dentofacial Orthop*. 1996; 110 (4): 351-357.
9. Pangrazio-Kulbersh V, Berger JL, Kaczynski R. Stability of skeletal class II correction with 2 surgical techniques: the sagittal split ramus osteotomy and the total mandibular subapical alveolar osteotomy. *Am J Orthod Dentofacial Orthop*. 2001; 120 (2): 134-143.
10. Trauner R, Obwegeser H. The surgical correction of mandibular prognathism and retrognathia with consideration of genioplasty. I. Surgical procedures to correct mandibular prognathism and reshaping of the chin. *Oral Surg Oral Med Oral Pathol*. 1957; 10 (7): 677-689; contd.
11. Bell WH. Revascularization and bone healing after anterior maxillary osteotomy: a study using adult rhesus monkeys. *J Oral Surg*. 1969; 27 (4): 249-255.
12. Wolford LM, Moenning JE. Diagnosis and treatment planning for mandibular subapical osteotomies with new surgical modifications. *Oral Surg Oral Med Oral Pathol*. 1989; 68 (5): 541-550.
13. Mohamedh Ali R, Schache A, Walsh S, Sneddon K. Total mandibular subapical osteotomy: modification of the technique. *Br J Oral Maxillofac Surg*. 2009; 46 (7): 629-630.
14. Scolozzi P, Herzog G. Total mandibular subapical osteotomy and Le Fort I osteotomy using piezosurgery and computer-aided designed and manufactured surgical splints: a favorable combination of three techniques in the management of severe mouth asymmetry in Parry-Romberg syndrome. *J Oral Maxillofac Surg*. 2014; 72 (5): 991-999.
15. Park JU, Hwang YS. Evaluation of the soft and hard tissue changes after anterior segmental osteotomy of the maxilla and mandible. *J Oral Maxillofac Surg*. 2008; 66 (1): 98-103.
16. Schaeren S, Jaquiéry C, Heberer M, Tolnay M, Vercellotti T, Martin I. Assessment of nerve damage using a novel ultrasonic device for bone cutting. *J Oral Maxillofac Surg*. 2008; 66 (3): 593-596.
17. Ueki K, Marukawa K, Shimada M, Alam S, Nakagawa K, Yamamoto E. The prevention of periodontal bone loss at the osteotomy site after anterior segmental and dento-osseous osteotomy. *J Oral Maxillofac Surg*. 2006; 64 (10): 1526-1531.
18. Schultes G, Gaggl A, Kärcher H. Periodontal disease associated with interdental osteotomies after orthognathic surgery. *J Oral Maxillofac Surg*. 1998; 56 (4): 414-417; discussion 417-419.
19. Dorfman HS, Turvey TA. Alterations in osseous crestal height following interdental osteotomies. *Oral Surg Oral Med Oral Pathol*. 1979; 48 (2): 120-125.

Dirección para correspondencia:
Diego Esteban Palacios Vivar
 E-mail: diegoepalaciosvivar@yahoo.com