



**UNIVERSIDAD DE CUENCA**  
**FACULTAD DE ODONTOLOGÍA**

**“PREVALENCIA DE EXOSTOSIS ÓSEAS. ÁREA DE DIAGNÓSTICO.  
FACULTAD DE ODONTOLOGÍA DE LA UNIVERSIDAD DE CUENCA. 2012-  
2016”**

**TRABAJO DE TITULACIÓN PREVIO A LA  
OBTENCIÓN DEL TÍTULO DE ODONTÓLOGO**

**AUTORAS:**

Melissa Ivette Vásquez Serrano

C.I. 0705387256

Adriana Leticia Vivar Moya

C.I. 0704477876

**DIRECTOR:**

Dr. Diego Fernando Cobos Carrera

C.I. 0601544422

**CUENCA – ECUADOR**

**2017**



## RESUMEN:

**Objetivo General:** Determinar la prevalencia de exostosis óseas en todos los pacientes que fueron atendidos en el área de diagnóstico de la Facultad de Odontología de la Universidad de Cuenca en el período 2012 – 2016.

**Materiales y Métodos:** Estudio de tipo descriptivo, observacional. Se analizaron 3316 historias clínicas de pacientes que acudieron al Área de Diagnóstico de la Facultad. Los datos de las Historias Clínicas que cumplieron con los criterios de inclusión fueron registrados en una tabla de control; luego, ingresados en una base de datos de Microsoft Excel 2016 y posteriormente al programa de análisis estadístico software IBM SPSS 21.

**Resultados:** Se obtuvo una prevalencia de exostosis ósea en 333 casos que corresponden al 10% de los pacientes, señalando una mayor prevalencia para el rango de edad de 23 a 27 años con un 22% y para el sexo femenino con un 65%. Según la ubicación la exostosis más prevalente fue el torus palatino (72%).

**Conclusiones:** Los datos indican que la presencia de exostosis ósea es baja en nuestro estudio, siendo más prevalentes en pacientes entre 23 a 27 años, presentando un mayor predominio para el sexo femenino y para el torus palatino de acuerdo con su localización.

**Palabras clave:** EXOSTOSIS, TORUS



## ABSTRACT

**General Objective:** Determine the prevalence of bone exostoses in all patients who were treated in the diagnostic area of the Faculty of Dentistry of Cuenca University in the period 2012 - 2016.

**Materials and Methods:** A descriptive and observational study. A Total of 3316 medical records of patients who attended the Diagnostic Area of the Faculty were analyzed. Data from Clinical Histories that met the inclusion criteria were recorded in a control table; then entered into a Microsoft Excel 2016 database and later to the IBM SPSS 21 software statistical analysis program.

**Results:** A prevalence of bone exostoses was obtained in 333 cases corresponding to 10% of the patients, indicating a higher prevalence for the range of 23 to 27 years old with 22% and for the female sex with a 65%. According to the location, the most prevalent exostoses were tori palatinus (72%).

**Conclusions:** Data indicate that the presence of bone exostoses is low in our study, being more prevalent in patients between 23 and 27 years old, presenting a greater predominance for the female sex and for the tori palatinus according to its location.

**Key words:** EXOSTOSES, TORI



## ÍNDICE DE CONTENIDOS

RESUMEN:.....	2
ABSTRACT .....	3
ÍNDICE DE CONTENIDOS.....	4
LISTA DE FIGURAS .....	5
LISTA DE TABLAS.....	6
CLÁUSULAS DE DERECHOS DE AUTOR.....	7
CLÁUSULAS DE PROPIEDAD INTELECTUAL.....	9
DEDICATORIA .....	11
AGRADECIMIENTOS.....	13
1. INTRODUCCIÓN .....	16
2. MARCO TEÓRICO .....	17
3. OBJETIVOS.....	27
4. MATERIALES Y MÉTODOS .....	28
4.1 TIPO DE INVESTIGACIÓN.....	28
4.2 UNIVERSO Y MUESTRA .....	28
4.3 CRITERIOS DE INCLUSIÓN.....	28
4.4 CRITERIOS DE EXCLUSIÓN.....	28
4.5 MÉTODOS, TÉCNICAS E INSTRUMENTOS DE OBSERVACIÓN .....	28
4.6 ANÁLISIS ESTADÍSTICO .....	29
4.7 VARIABLES Y OPERACIONALIZACIÓN.....	30
5. RESULTADOS .....	32
6. DISCUSIÓN .....	35
7. CONCLUSIONES Y RECOMENDACIONES .....	37
BIBLIOGRAFÍA.....	38
ANEXOS.....	42

## LISTA DE FIGURAS

**Figura 1** – Ilustración de exostosis vestibulares<sup>2</sup>

**Figura 2** – Ilustración de torus palatino plano<sup>25</sup>

**Figura 3** – Ilustración de torus palatino nodular<sup>22</sup>

**Figura 4** – Ilustración de torus palatino lobular<sup>25</sup>

**Figura 5** – Ilustración de torus mandibular unilateral múltiple<sup>28</sup>

**Figura 6** – Ilustración de torus mandibular bilateral múltiple<sup>29</sup>

**Figura 7** – Ilustración de torus mandibular bilateral único<sup>8</sup>



## LISTA DE TABLAS

**TABLA 1** – Prevalencia de exostosis ósea en la Facultad de Odontología de la Universidad de Cuenca. 2012-2016

**TABLA 2** – Distribución de exostosis ósea según la edad

**TABLA 3** – Prevalencia de exostosis ósea según el sexo

**TABLA 4** – Distribución de exostosis ósea según su localización



## CLÁUSULAS DE DERECHOS DE AUTOR

Melissa Ivette Vásquez Serrano en calidad de autor/a y titular de los derechos morales y patrimoniales del trabajo de titulación **“PREVALENCIA DE EXOSTOSIS ÓSEAS. ÁREA DE DIAGNÓSTICO. FACULTAD DE ODONTOLÓGÍA DE LA UNIVERSIDAD DE CUENCA. 2012-2016”**, de conformidad con el Art. 114 del CÓDIGO ORGÁNICO DE LA ECONOMÍA SOCIAL DE LOS CONOCIMIENTOS, CREATIVIDAD E INNOVACIÓN reconozco a favor de la Universidad de Cuenca una licencia gratuita, intransferible y no exclusiva para el uso no comercial de la obra, con fines estrictamente académicos.

Así mismo, autorizo a la Universidad de Cuenca para que realice la publicación de este trabajo de titulación en el repositorio institucional, de conformidad a lo dispuesto en el Art. 144 de la Ley Orgánica de Educación Superior.

Cuenca, 05 de Octubre del 2017

---

Melissa Ivette Vásquez Serrano

C.I. 0705387256



Adriana Leticia Vivar Moya en calidad de autor/a y titular de los derechos morales y patrimoniales del trabajo de titulación “**PREVALENCIA DE EXOSTOSIS ÓSEAS. ÁREA DE DIAGNÓSTICO. FACULTAD DE ODONTOLÓGÍA DE LA UNIVERSIDAD DE CUENCA. 2012-2016**”, de conformidad con el Art. 114 del CÓDIGO ORGÁNICO DE LA ECONOMÍA SOCIAL DE LOS CONOCIMIENTOS, CREATIVIDAD E INNOVACIÓN reconozco a favor de la Universidad de Cuenca una licencia gratuita, intransferible y no exclusiva para el uso no comercial de la obra, con fines estrictamente académicos.

Así mismo, autorizo a la Universidad de Cuenca para que realice la publicación de este trabajo de titulación en el repositorio institucional, de conformidad a lo dispuesto en el Art. 144 de la Ley Orgánica de Educación Superior.

Cuenca, 05 de Octubre del 2017

Adriana Leticia Vivar Moya

C.I. 0704477876





## CLÁUSULAS DE PROPIEDAD INTELECTUAL

Melissa Ivette Vásquez Serrano, autora de la tesis “PREVALENCIA DE EXOSTOSIS ÓSEAS. ÁREA DE DIAGNÓSTICO. FACULTAD DE ODONTOLOGÍA DE LA UNIVERSIDAD DE CUENCA. 2012-2016”, corroboro que todos los conceptos e ideas que son manifestadas en la presente investigación son de exclusiva responsabilidad de su autora.

Cuenca, 05 de Octubre del 2017

Melissa Ivette Vásquez Serrano

C.I. 0705387256



Adriana Leticia Vivar Moya, autora de la tesis "PREVALENCIA DE EXOSTOSIS ÓSEAS. ÁREA DE DIAGNÓSTICO. FACULTAD DE ODONTOLOGÍA DE LA UNIVERSIDAD DE CUENCA. 2012-2016", corroboro que todos los conceptos e ideas que son manifestadas en la presente investigación son de exclusiva responsabilidad de su autora.

Cuenca, 05 de Octubre del 2017

Adriana Leticia Vivar Moya

C.I. 0704477876



## DEDICATORIA

Deja que tu fe sea más grande que tu miedo, así nada te detendrá en la lucha por conseguir tus objetivos; pues los caminos difíciles a menudo llevan a lugares extraordinarios. Dedico este trabajo de tesis a mis padres **Gonzalo Vásquez** y **Luz Marina Serrano** por su paciencia, comprensión y porque son ellos quienes con su apoyo incondicional y con sabias palabras han sabido guiar mi camino y me han impulsado a llegar al término de mi carrera.

A mis hermanos, **Stewart, Lissette y Mishell**, por siempre ser un pilar fundamental en mi vida y regalarme sonrisas cuando todo parecía difícil.

A toda mi familia por el apoyo brindado durante el transcurso de mi carrera universitaria.

Melissa Ivette Vásquez Serrano.



## DEDICATORIA

Que las dificultades que tengamos en el camino, no nos desanimen, más bien sean motivación para alcanzar nuestras metas y sueños con la ayuda de Dios, porque con él lo podemos todo. Quiero dedicar este trabajo a mis padres **Marcelo Vivar** y **Magaly Moya**, que estuvieron a mi lado en todo momento, por su amor incondicional y sus sabios consejos que me ayudaron a levantarme una y otra vez, para alcanzar mis propósitos en lo personal y profesional.

A mis hermanos **María Vivar** y **Marcelo Vivar** por su apoyo incondicional.

A **Carlos Tamayo** por sus palabras de ánimo y por estar a mi lado apoyándome.

Adriana Leticia Vivar Moya.



## AGRADECIMIENTOS

Agradecemos en primer lugar a **Dios**, porque sin el nada sería posible; por concedernos salud, paciencia y sabiduría para culminar con éxito nuestra investigación.

A nuestros padres y familiares, por su apoyo que ha sido fundamental a lo largo de nuestra carrera.

Agradecemos a nuestro tutor de tesis, el **Doctor Diego Cobos Carrera**, por su paciencia, confianza por todo el apoyo brindado ya que, gracias a sus conocimientos, experiencia y ayuda logramos terminar este trabajo anhelado.

A nuestras amistades: **Gabriela Yumbla, Valeria Vivar, Viviana Piña, Ma. Dolores López, Juan José López, Kathy Segura, Mishell Vásquez, Ma. Teresa Monserrate y Manuel Celi**, por su ayuda desinteresada durante todo este tiempo y por su amistad.

Melissa Vásquez, Adriana Vivar.



## AGRADECIMIENTOS INSTITUCIONALES

A la Facultad de Odontología de la Universidad de Cuenca y a su decana **Dra. Dunia Elizabeth Abad Coronel**.

A la Dirección de Investigación de la Facultad de Odontología de la Universidad de Cuenca, a su director el **Prof. Dr. Diego Mauricio Bravo Calderón**.

A la Sra. **María Serrano**, encargada del Departamento de Archivo de la Facultad de Odontología de la Universidad de Cuenca.



*“Nunca consideres el estudio como una obligación, sino como una oportunidad para penetrar en el bello y maravilloso mundo del saber.”*

**Albert Einstein.**

**(1879 – 1955)**



## 1. INTRODUCCIÓN

Las exostosis o excrescencias óseas son lesiones benignas.<sup>1</sup> Clínicamente se observan como abultamientos de hueso compacto que de acuerdo con su localización anatómica se clasifican en: torus palatino, torus mandibular y exostosis vestibular. Son de crecimiento lento y se desarrollan a lo largo de la vida, se diagnostican con mayor frecuencia durante la adolescencia.<sup>2,3</sup> Dentro de la atención odontológica a menudo se observan este tipo de patologías; sin embargo, no se toman en cuenta. En la actualidad el escaso diagnóstico realizado radica en la ausencia de sintomatología en la mayoría de pacientes.<sup>4</sup>

El tratamiento para este tipo de lesiones no está indicado; pero, ocasionalmente interfieren con el plan de tratamiento odontológico,<sup>2,4,5</sup> dificultando el asentamiento de prótesis removibles, afectando la apariencia estética cuando su tamaño es muy grande, creando dificultades en la fonética debido al movimiento limitado de la lengua y halitosis debido a la acumulación de alimentos; por lo que, en estos casos si se debería considerar su eliminación.<sup>1,6,7.</sup>

En Ecuador no se han encontrado estudios sobre exostosis óseas; el único publicado es “Estudio de prevalencia de torus palatino y mandibular en la población de la Universidad de las Américas, sede Colón y Granados”; por lo tanto, la presente investigación, servirá como base para el conocimiento e investigaciones futuras en el campo de semiología y patología oral.<sup>8</sup>

Es importante conocer la prevalencia de las exostosis óseas en los pacientes que fueron atendidos en la Facultad de Odontología de la Universidad de Cuenca. Debido a que su aparición es poco frecuente, no contamos con una amplia información sobre estas lesiones benignas; sin embargo, se debe tomar en consideración que la presencia de estos crecimientos óseos forma parte del sistema estomatognático, por tanto, es importante ampliar su conocimiento, ya que pueden ayudar a descartar otras patologías que pueden aparecer en la cavidad oral. Al conocer previamente las características de estos crecimientos óseos el profesional odontólogo tendría mayor seguridad al realizar el diagnóstico clínico.<sup>8,9</sup>



## 2. MARCO TEÓRICO

Las exostosis óseas son abultamientos benignos de nuevo hueso compacto y poco hueso esponjoso; son lesiones de crecimiento lento y continuo que aparecen en el maxilar y en la mandíbula, revestidos por una mucosa sana y delgada.<sup>9,10</sup>

La causa de las exostosis óseas es desconocida;<sup>11</sup> sin embargo, algunos autores mencionan factores desencadenantes como: estrés, consumo de drogas, procesos inflamatorios, trauma<sup>1,7,12</sup> y hábitos alimenticios relacionados con la ingesta excesiva de calcio, peces de agua salada, consumo de ácidos grasos poliinsaturados y vitamina D.<sup>4,13</sup> Santos B., en el año 2012 menciona que, las fuerzas oclusales anormales generadas por el bruxismo son otro factor de origen de exostosis ósea<sup>14</sup> y Susuki y Cols., indican una mayor frecuencia en personas con antecedentes familiares.<sup>9</sup>

Los factores antes mencionados son posibles razones de origen de exostosis óseas, pero no se consideran dominantes.<sup>15</sup>

En estudios realizados en México y Chile, la prevalencia de las exostosis óseas no supera el 7%;<sup>10,11</sup> a diferencia de estos datos, Auškalnis A. en Lituania obtiene 59,9% de prevalencia, superando significativamente los resultados mencionados anteriormente.<sup>15</sup> De acuerdo a las edades, existen prevalencias mayores en diferentes grupos etarios; entre estos se menciona que el grupo de adultos mayores de 60 años presenta 21.7% en la India;<sup>16</sup> el grupo de 41-60 años (40.2%) en México y el grupo de 21-39 años (30%) en Jordania.<sup>11,17</sup>

Las exostosis óseas aparecen con mayor prevalencia en mujeres mexicanas (64,6%) y colombianas (67.8%).<sup>11,18</sup>

### CLASIFICACIÓN DE EXOSTOSIS ÓSEAS

#### Según su localización:

- Exostosis Vestibular
- Torus palatino

- Torus mandibular.<sup>4</sup>

## EXOSTOSIS VESTIBULAR

Son excrecencias óseas benignas asintomáticas, avasculares, de tamaño pequeño y de forma nodular o redondeada.<sup>9</sup> Se desarrollan durante la adolescencia y aumentan su tamaño a varios centímetros con el paso de los años, esto aporta a la enfermedad periodontal de los dientes adyacentes al retener los alimentos.<sup>1, 19</sup>

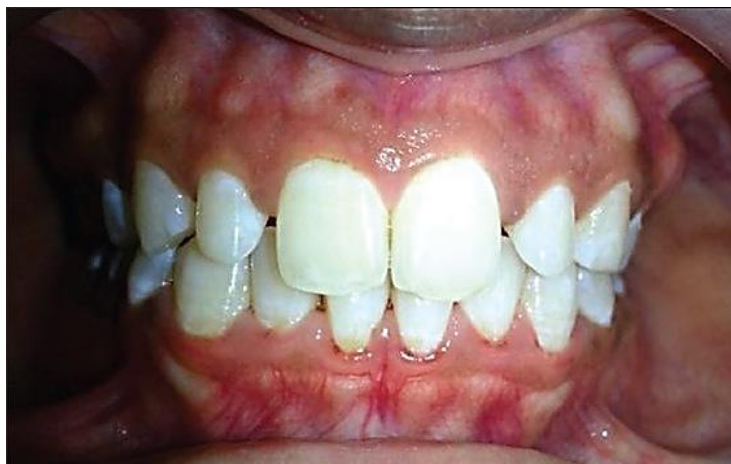Las exostosis vestibulares (EV) aparecen con menor frecuencia que los torus.<sup>11,19</sup> Un estudio realizado por Peñaloza R., establece un 1.04% de EV en la mandíbula y un 3.13% en el maxilar.<sup>11</sup> Por el contrario, Auškalnis A., indica un 3.1% de exostosis mandibulares, mientras que, no se evidenciaron exostosis maxilares.<sup>15</sup>

### Características Clínicas

La mucosa suprayacente a la EV parece estar estirada pero intacta y con su coloración normal. Estos crecimientos óseos se localizan en la superficie vestibular del hueso maxilar y mandibular sobre los ápices de los dientes,<sup>20,21</sup> en la zona premolar y molar, rara vez aparece a nivel de los caninos.<sup>1,19</sup>

### (Figura 1)

Radiográficamente se observan como masas radiopacas difusas dentro de los huesos maxilares.<sup>22</sup>



*Figura 1. Exostosis vestibulares<sup>2</sup>*

## Etiología

El factor etiológico de las EV es desconocido.<sup>21</sup> Según Ramfjord y Ash, consideran que las exostosis presentes en los maxilares son ocasionadas por el bruxismo y éstas podrían recidivar si sigue presente el hábito después de su eliminación.<sup>19,23</sup>

## TORUS PALATINO

El torus palatino (TP) se presenta como una excrecencia nodular exofítica formada por hueso cortical denso. Son asintomáticas y de crecimiento lento. Generalmente, aparecen a cada lado de la línea media del paladar duro, siendo más frecuentes en adultos y en el sexo femenino, estos crecimientos óseos se unen y forman una única protuberancia.<sup>2,6,21,24</sup>

Se inició el estudio de TP desde el siglo XIX. En 1897 Dupfer y Besselhagen introdujeron el nombre “torus palatino” para definir las excrecencias óseas que se presentan en la línea media de la región palatina.<sup>23</sup>

La literatura reporta resultados de una prevalencia de exostosis maxilar más alta de 5.1: 1 en comparación con la mandíbula, en países como Guatemala, Cuba, Colombia y la India.<sup>18,24-27</sup> El torus tiene una prevalencia del 63,9%, en habitantes de Norte América que poseen sus músculos masticadores de gran tamaño.<sup>9</sup>

## Características clínicas

El torus palatino está cubierto por una mucosa delgada, estirada y a veces pálida; con frecuencia sufre traumatismos formando úlceras de cicatrización lenta.<sup>8,9</sup> En algunas ocasiones puede manifestarse un surco central sobre el torus.<sup>3,7,16</sup>

Radiográficamente el TP se presenta en la línea media del paladar como una sombra radiopaca que se proyecta hacia atrás, superpuesta en la zona dental y en los senos maxilares.<sup>22,28</sup>

## Etiología

No se ha identificado una etiología exacta. Sin embargo, existen varios factores causales que desencadenan el origen del torus palatino, entre estos: factores genéticos, hereditarios, ambientales, hiperfunción masticatoria y la raza<sup>25,29</sup>

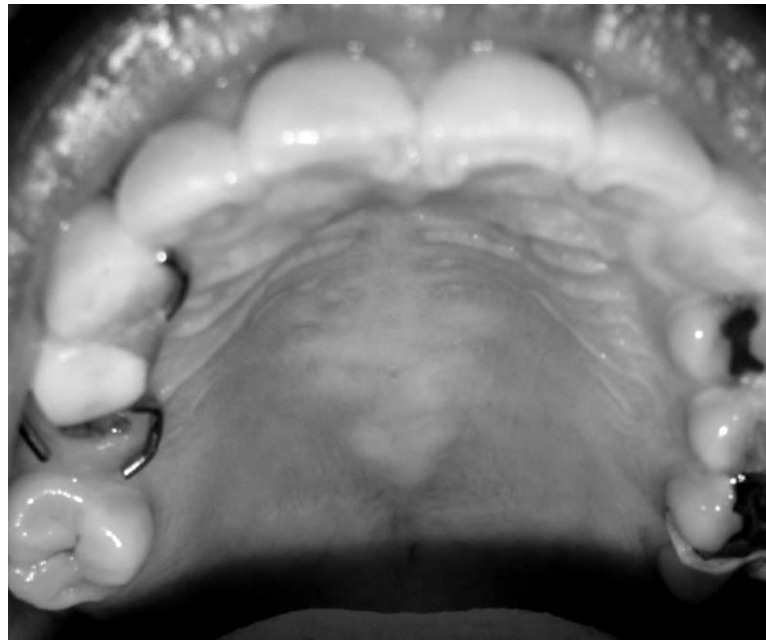En varios estudios se menciona que puede ser producido por un ligero empuje del septum nasal que ocasiona una isquemia crónica del periostio.<sup>4,11,25</sup>

Algunos autores proponen que factores genéticos y ambientales se relacionan entre sí, para dar lugar a la formación del torus.<sup>4</sup>

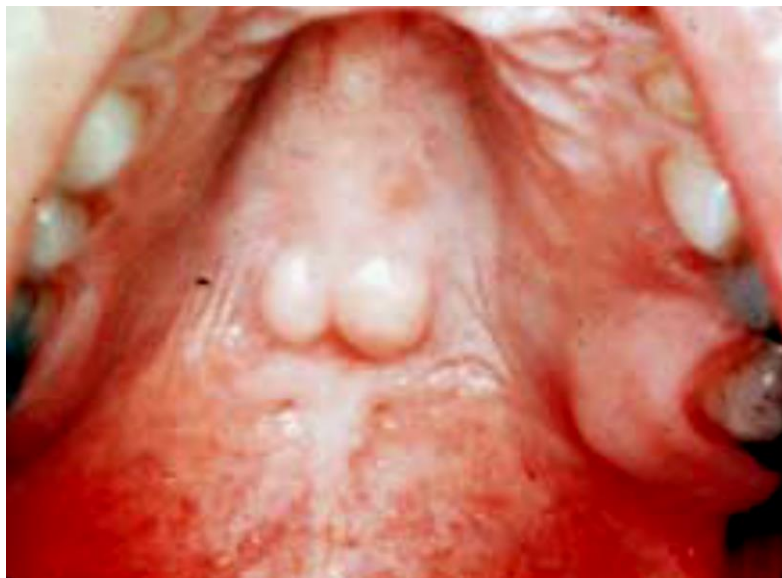## Clasificación de Torus Palatino según su forma

Thoma y modificada por Kolas y colaboradores (1953):

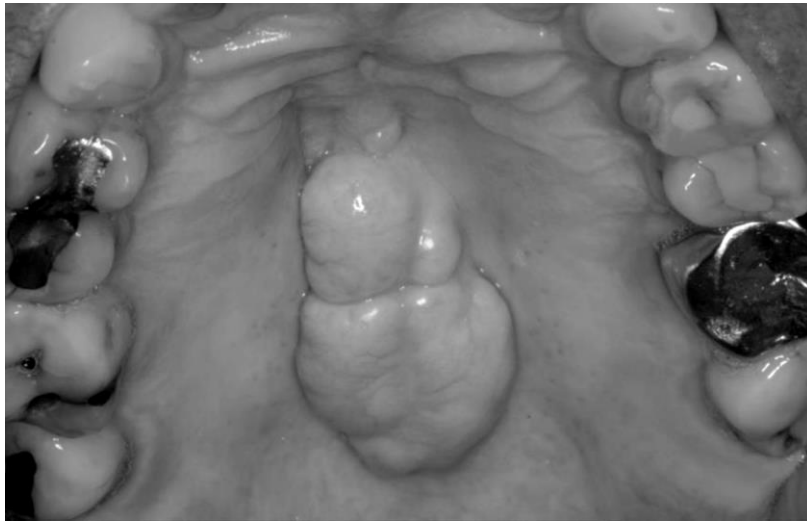- **Torus Plano:** Es ligeramente convexo, varía de tamaño y está distribuido simétricamente a ambos lados del rafe medio, su base es amplia.<sup>5</sup> **(Figura 2)**
- **Torus Fusiforme:** Se presenta como un reborde. Su longitud varía y puede extenderse desde la papila incisiva hasta la terminación del paladar duro. Puede tener un surco medio.<sup>5</sup>
- **Torus Nodular:** Presenta pequeñas protuberancias óseas lisas y circunscritas. Al unirse se forman surcos entre los nódulos.<sup>5</sup> **(Figura 3)**
- **Torus Lobular:** Es una masa ósea relativamente grande que puede tener una base bastante amplia o un pedículo, con el cual parece estar suspendida. Su masa está recorrida por surcos que le dan un aspecto lobulado. Suele haber una base común para todos los lóbulos.<sup>5</sup> **(Figura 4)**



*Figura 2: Torus palatino plano<sup>25</sup>*



*Figura 3: Torus palatino nodular<sup>22</sup>*



*Figura 4: Torus palatino lobular*<sup>25</sup>

### Clasificación de Torus Palatino según el tamaño

Reichart et al.:

- Pequeño (menos de 3 mm)
- Medio (3-6 mm)
- Grande (más de 6 mm).<sup>13</sup>

### TORUS MANDIBULAR

El torus mandibular (TM) fue descubierto por Danielli en el año 1874.<sup>25</sup> Es una excrecencia ósea de crecimiento lento que aparece en la cara interna del cuerpo mandibular por encima de la cresta milohioidea a nivel de caninos y premolares, suele ser bilateral y no manifiesta síntomas;<sup>21,22</sup> además, la presencia de estas lesiones óseas puede estar relacionada con el apnea del sueño o causando un obstáculo en la intubación bajo anestesia general.<sup>1</sup>

Los TM son menos frecuentes que los palatinos;<sup>9</sup> sin embargo, estudios realizados en Chile, Colombia y México determinan al torus mandibular como el más prevalente.<sup>10,11,29</sup> Además, se destaca que TM y TP se pueden asociar entre sí en un 3% - 8% en la mayoría de los casos.<sup>9</sup>

## Características clínicas

Aparecen como crecimientos óseos de tamaño y forma variada en la cara interna de la mandíbula, por arriba de la cresta del músculo milohioideo en dirección a la línea media, en la región canina y premolar.<sup>11,21</sup> Estos crecimientos óseos están recubiertos por una mucosa muy fina que no les permite soportar la oclusión cargada de la dentadura y con leves movimientos de la base dental se irritan con facilidad.<sup>26,30</sup> **(Figura 5,6,7)**

En las radiografías oclusales se visualizan como lesiones radiopacas que presentan una forma ovoide en la cara interna o lingual de la mandíbula. En las radiografías panorámicas se presentan superpuestas en la zona de los premolares.<sup>22</sup>

## Etiología

La causa de origen de TM no es clara, pero algunos autores mencionan una relación entre la presencia de torus mandibular y el factor hereditario y también lo asocian con hábitos parafuncionales.<sup>31</sup> Otra causa posible radica en diversos estudios que indican que la fuerza de torsión provocada sobre el arco mandibular podría dar lugar a la formación de torus mandibular.<sup>4,11,22</sup>

## Clasificación de Torus Mandibular

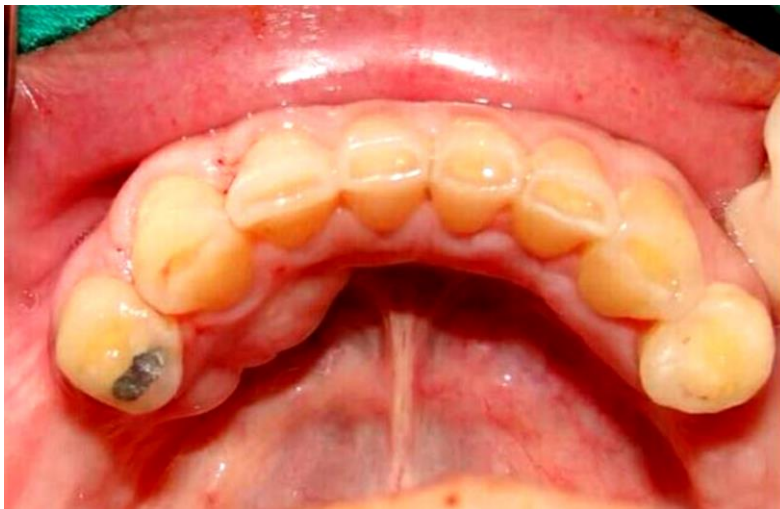### Según el número:

- Torus unilateral único
- Torus unilaterales múltiples
- Torus bilaterales únicos
- Torus bilaterales múltiples o bilateral combinado<sup>5,13</sup>

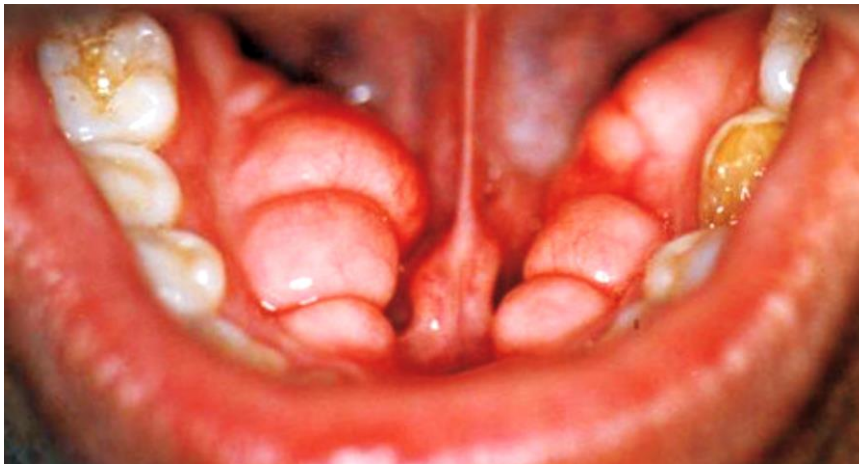### Según la forma

Suelen ser multilobulados y pueden llegar a ser muy grandes.<sup>7,16,19</sup>

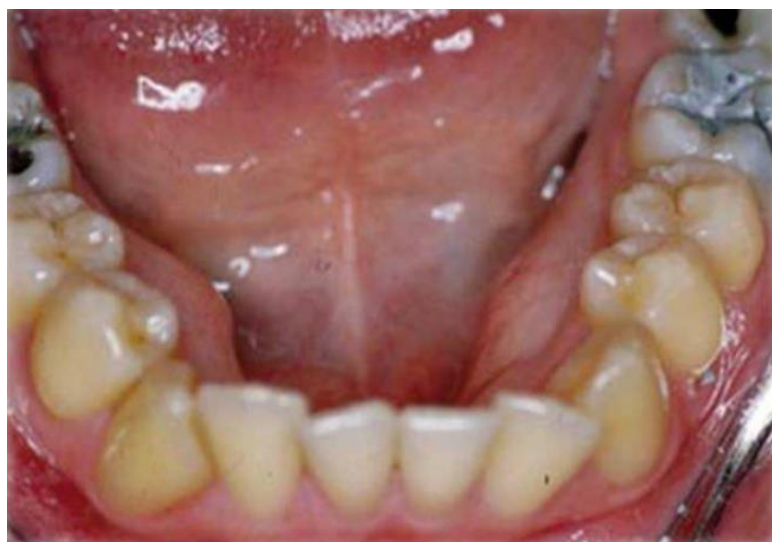



*Figura 5: Torus mandibular unilateral múltiple<sup>28</sup>*



*Figura 6: Torus mandibular bilateral múltiple<sup>29</sup>*



*Figura 7: Torus mandibular bilateral único<sup>8</sup>*



## DIAGNÓSTICO DIFERENCIAL DE LAS EXOSTOSIS ÓSEAS

Las exostosis óseas requieren un diagnóstico diferencial con el osteoma.<sup>4,16,32</sup> La patogénesis del osteoma no se encuentra definida; se puede considerar como una anomalía del desarrollo o como una neoplasia real, aunque factores como trauma o infecciones también pueden ser causantes del osteoma.<sup>33,34</sup> Los osteomas pueden aparecer en la superficie del hueso (periféricos) o ubicados en el hueso medular (central). Son de crecimiento lento, tamaño pequeño y no presentan síntomas, no obstante, se consideran poco habituales en los maxilares.<sup>21,32</sup> Se observa como una zona radiopaca bien circunscrita de forma ovalada o redondeada, rodeada por un borde radiotransparente,<sup>21,22</sup> que se asemeja a las exostosis óseas, pero a su vez se diferencian porque los osteomas se presentan en localizaciones donde no son comunes los diferentes tipos de excrecencias óseas.<sup>30</sup> Cuando existen osteomas múltiples en el hueso maxilar o mandibular se debe sospechar del síndrome de Gardner; este síndrome presenta osteomas múltiples, múltiples dientes impactados o supernumerarios, poliposis colorrectal y quistes sebáceos cutáneos.<sup>34</sup>

## DIFICULTADES ASOCIADAS A LA PRESENCIA DE EXOSTOSIS ÓSEA Y TRATAMIENTO

Las exostosis vestibulares, torus palatinos y torus mandibulares, generalmente no requieren de tratamiento; sin embargo, pueden afectar la calidad de vida de las personas que presentan estas excrecencias óseas, requiriendo así su remoción quirúrgica, como en las siguientes situaciones:<sup>9</sup>

- La estética, al ser un factor importante, influye en las relaciones interpersonales, creando sensaciones de inseguridad en las personas.<sup>35,36</sup>
- La fonética y el movimiento de la lengua se ven afectados cuando las exostosis son de gran tamaño.<sup>3,13</sup>
- El desplazamiento y las retenciones de piezas dentales provocadas por las presencias de exostosis óseas afectan la oclusión dentaria.<sup>9,23</sup>



- La mucosa que reviste la exostosis ósea puede ulcerarse y se inflama fácilmente a causa de traumatismos.<sup>9</sup>
- Los tratamientos protésicos se ven afectados al existir excrecencias óseas en la cavidad oral, dificultando el asentamiento y la estabilidad de las prótesis dentales.<sup>3,9,13</sup>
- La presencia de torus mandibulares de gran tamaño, producen halitosis debido a la acumulación de alimentos.<sup>9</sup>



### 3. OBJETIVOS

#### OBJETIVO GENERAL:

- “Determinar la prevalencia de exostosis óseas en todos los pacientes que fueron atendidos en el área de diagnóstico de la Facultad de Odontología de la Universidad de Cuenca en el período 2012 - 2016”

#### OBJETIVOS ESPECÍFICOS:

- Determinar la prevalencia de exostosis según la edad, el sexo y la localización.



## **4. MATERIALES Y MÉTODOS**

### **4.1 TIPO DE INVESTIGACIÓN**

Observacional descriptivo.

### **4.2 UNIVERSO Y MUESTRA**

El universo de pacientes que fueron atendidos en el área de diagnóstico durante el período 2012 - 2016 comprendió un total de 3531 historias clínicas, que se encuentran en el departamento de archivo de la Facultad de Odontología de la Universidad de Cuenca; el permiso para acceder a este departamento fue otorgado por las autoridades de la institución (Anexo 3). Las historias clínicas que cumplieron con los criterios de inclusión fueron 3316; mientras que 215 historias clínicas fueron excluidas.

### **4.3 CRITERIOS DE INCLUSIÓN**

- Historias clínicas del área de diagnóstico de la Facultad de Odontología de la Universidad de Cuenca en el período 2012 - 2016.

### **4.4 CRITERIOS DE EXCLUSIÓN**

- Historias clínicas que se encuentren en mal estado o no estén comprensibles.
- Historias clínicas con registros incompletos

### **4.5 MÉTODOS, TÉCNICAS E INSTRUMENTOS DE OBSERVACIÓN**

La técnica que se utilizó es la observación directa de las historias clínicas de pacientes atendidos en el área de Diagnóstico de la Facultad de Odontología de la Universidad de Cuenca en el período 2012 – 2016.



Para registrar las historias clínicas que presentan exostosis óseas se realizó una tabla con datos informativos de la historia clínica (Anexo 2).

La distribución de las edades se obtuvo a partir del rango (resultado del valor máximo menos el valor mínimo de la muestra), dividido para el número de intervalos, dando como resultado la amplitud de cada intervalo, que en nuestro estudio es de 5.

### **Procedimiento**

- Al obtener la aprobación del protocolo por parte de la DIFO empezamos nuestra investigación.
- Con el acceso al archivo de la Facultad de Odontología, recolectamos la información bajo la supervisión del Director de Proyecto. Los datos obtenidos de las historias clínicas que cumplieron con los criterios de inclusión y exclusión fueron recopilados en la tabla de control (Anexo 2), donde analizamos el universo para la obtención de nuestros resultados.

### **4.6 ANÁLISIS ESTADÍSTICO**

Los datos de la tabla de control fueron insertados en una base de datos de Microsoft Excel 2016, asegurándonos de que los datos ingresados sean válidos los exportamos al programa de análisis estadístico software IBM SPSS 21 para realizar el análisis estadístico y obtener las prevalencias porcentuales. Posteriormente elaboramos tablas en Microsoft Excel 2016.

#### 4.7 VARIABLES Y OPERACIONALIZACIÓN

Variable	Definición	Indicador	Escala	Tipo
Sexo	Características físicas secundarias que nos permite diferenciar entre un hombre y una mujer	Historia Clínica	1. Masculino 2. Femenino	Cualitativa Nominal
Edad	Tiempo de existencia desde el nacimiento hasta la fecha	Historia Clínica	Años registrados en la historia clínica	Cuantitativa Discreta
Exostosis óseas	Crecimientos óseos benignos, asintomáticos	Historia Clínica	1. Presencia 2. Ausencia	Cualitativa Dicotómica
Torus Palatino	Excrecencia nodular exofítica bilateral de hueso cortical denso. Generalmente, aparecen como crecimientos óseos a cada lado de la línea media del paladar	Historia Clínica	1. Presencia 2. Ausencia	Cualitativa Dicotómica
Torus Mandibular	Excrecencias nodulares de hueso cortical denso. Aparecen en la cara interna de la mandíbula, por arriba de la cresta del músculo milohioideo en dirección a la línea media; en la región canina y premolar	Historia Clínica	1. Presencia 2. Ausencia	Cualitativa Dicotómica
Exostosis ósea vestibular	Crecimientos óseos, asintomáticos, anormales, "presentándose en la encía insertada sobre los ápices de los dientes"; con frecuencia en la región premolar y molar.	Historia Clínica	1. Presencia 2. Ausencia	Cualitativa Dicotómica



#### **4.8 DEPARTAMENTO DE INVESTIGACIÓN DE LA FACULTAD DE ODONTOLOGÍA DE LA UNIVERSIDAD DE CUENCA (DIFO)**

Nuestro trabajo fue aprobado por el Consejo de Investigación, en reunión ordinaria del 01 de junio del 2017, bajo el código UC-DIFO-PROY-17-001 (ANEXO 4)



## 5. RESULTADOS

Se revisaron un total de 3316 historias clínicas de pacientes que fueron atendidos a la Facultad de Odontología de la Universidad de Cuenca durante el período 2012 - 2016. La población de mujeres fue de 2152 (65%) y de hombres 1164 (35%).

Del total estudiado 3316 casos, las exostosis óseas se encontraron en el 10% de los pacientes. **(Tabla 1)**

**Tabla 1.** Prevalencia de exostosis ósea en la Facultad de Odontología de la Universidad de Cuenca. 2012-2016

<b>Exostosis óseas</b>	<b>Número de casos</b>	<b>Prevalencia</b>
Presencia	333	10%
Ausencia	2983	90%
Total general	3316	100%

*Fuente: Base de datos obtenidos por tablas de control de historias clínicas para recolección de información. Elaborado por: M. Vásquez, A. Vivar.*

Las edades se agruparon en 17 intervalos con una amplitud de 5, al distribuirse los datos de esta manera, se encontró una mayor prevalencia para los jóvenes adultos de 23 a 27 años con 72 casos (22%) con respecto a los demás grupos. **(Tabla 2)**



**Tabla 2.** Distribución de exostosis ósea según la edad

Edad	Presencia	Prevalencia
13 a 17 años	12	4%
18 a 22 años	62	19%
23 a 27 años	72	22%
28 a 32 años	34	10%
33 a 37 años	39	12%
38 a 42 años	18	5%
43 a 47 años	18	5%
48 a 52 años	28	8%
53 a 57 años	25	8%
58 a 62 años	9	3%
63 a 67 años	9	3%
68 a 72 años	2	1%
73 a 77 años	2	1%
78 a 82 años	3	1%
83 a 87 años	0	0%
88 a 92 años	0	0%
93 a 98 años	0	0%
Total	333	100%

*Fuente: Base de datos obtenidos por tablas de control de historias clínicas para recolección de información. Elaborado por: M. Vásquez, A. Vivar.*

La mayor prevalencia de exostosis ósea se presentó en mujeres con un 65%. (**Tabla 3**)

**Tabla 3.** Prevalencia de exostosis ósea según el sexo.

Sexo	Número de casos	Prevalencia
Femenino	216	65%
Masculino	117	35%
Total general	333	100%

*Fuente: Base de datos obtenidos por tablas de control de historias clínicas para recolección de información. Elaborado por: M. Vásquez, A. Vivar.*

Según los resultados obtenidos se observó que el torus palatino fue la alteración más prevalente encontrándose 241 casos (72%) en tanto que la exostosis vestibular fue menor, 15 casos (5%). **(Tabla 4)**

**Tabla 4.** Distribución de exostosis ósea según su localización

Localización	Número de casos	Prevalencia
Torus Palatino	241	72%
Torus Mandibular	117	35%
Exostosis Vestibular	15	5%
Total	333	100%

*Fuente: Base de datos obtenidos por tablas de control de historias clínicas para recolección de información. Elaborado por: M. Vásquez, A. Vivar.*



## 6. DISCUSIÓN

De acuerdo con los resultados obtenidos en nuestro estudio determinamos una prevalencia de exostosis ósea en el 10% de la población evaluada; dato que tiene similitud con los estudios realizados en Chile por Fuentes R., quien reporta 5.6% y en México Peñaloza R., que encuentra 6.7% en los años 2012 y 2013 respectivamente.<sup>10,11</sup> Manotas I., por el contrario, en su investigación realizada en Colombia en el año 2010 determina un porcentaje de 39.1% y en Lituania, en el año 2015 Auškalnis A., obtiene un 59.9% en su estudio.<sup>15</sup>

Según Peñaloza R., el grupo de edad entre 41 y 60 años representa el 40,2% de exostosis óseas<sup>11</sup>, contrarrestando con los datos de nuestro estudio, donde indicamos el 22% para el grupo de edad comprendido entre 23 y 27 años; este resultado guarda concordancia con datos publicados en Jordania en el año 2011 por Al-Sebaie D., quien establece un porcentaje de 30% en el grupo de edad comprendido entre 21 y 39 años.<sup>17</sup>

En nuestro estudio, el sexo femenino es el más afectado por presencia de exostosis óseas en un 65%; similar a los estudios realizados por Peñaloza R., Manotas I., y otros que reportan prevalencias de 64.6% y 67.8%, respectivamente;<sup>11,18</sup> En Ecuador en el año 2015 Sandoval A., discrepa al reportar un 27 % de prevalencia para el sexo masculino.<sup>8</sup>

De acuerdo con la variable localización en nuestra investigación las exostosis óseas se presentaron en un 72% en el maxilar superior, siendo compatibles con torus palatino. Estos resultados concuerdan con datos publicados por Manotas A., quien reporta un 55.3%; en Guatemala, en el año 2015 Dávila M., menciona un porcentaje de 31%; en el año 2013, en Cuba Sánchez T., y en Colombia Madera M., indicaron un 50% y 47.3%, respectivamente.<sup>18,24-26</sup> Sin embargo, en otros estudios se observó una mayor prevalencia para el torus mandibular. Peñaloza R., determina un 63.54% de prevalencia para T.M; Fuentes R., en Chile en el año 2012, 77.8% y Guzmán B., 66.2% en Colombia en el año 2014, por lo tanto, no concuerdan con nuestros resultados, en donde encontramos un 35% de prevalencia.<sup>10,11,29</sup>



Las exostosis vestibulares representan el 5% de la población evaluada en nuestro estudio; este dato coincide con Peñaloza R., quien señala exostosis vestibulares en la mandíbula en un 1.04% y 3.13% en el maxilar.<sup>11</sup> Auškalnis A en Lituania, en el año 2015 indica 3.1% de exostosis mandibulares, mientras que de exostosis maxilares no se reportaron casos.<sup>15</sup>

Los hábitos, el sexo, las diferencias raciales y los factores ambientales influyen en la variación de la prevalencia de exostosis óseas. En nuestra investigación notamos que el tamaño de la muestra al ser diferente en los estudios mencionados anteriormente genera que las prevalencias reportadas sean variables.<sup>24</sup>

Los resultados obtenidos en nuestra investigación discrepa con resultados de otros estudios por la manera en que se recolectaron los datos, debido a que en nuestro estudio revisamos historias clínicas, sin nosotros conocer el criterio diagnóstico de exostosis ósea que tuvieron los estudiantes al llenar la ficha clínica. Además, es importante mencionar que la recolección de datos en estudios analizados durante nuestra investigación fue a través de métodos de observación directa del paciente. Por tanto, existe la posibilidad de que la variación de resultados obtenidos se deba a la forma en que se recolectaron los datos y a los criterios diagnósticos que tenga el estudiante y el profesional odontólogo al momento de observar estas patologías.<sup>8,10,11,15</sup>

La exclusión de fichas incomprensibles, en mal estado o con registros incompletos influyen en la baja prevalencia obtenida en nuestro estudio, además, la ausencia de sintomatología de exostosis ósea provoca que el estudiante al realizar el diagnóstico no registre esta patología en la historia clínica.<sup>21,32</sup>



## 7. CONCLUSIONES Y RECOMENDACIONES

El presente estudio determina que la prevalencia de exostosis ósea en los pacientes que fueron atendidos en el área de diagnóstico de la Facultad de Odontología de la Universidad de Cuenca en el periodo 2012-2016, fue del 10%, según la edad fue mayor en pacientes de 23 a 27 años (22%), presentando un mayor porcentaje para el sexo femenino con un 65%, de acuerdo con la localización el torus palatino presentó una mayor prevalencia con un 72%.

Luego de analizar los resultados obtenidos planteamos las siguientes recomendaciones:

- Al obtener una baja prevalencia de exostosis óseas en nuestro estudio, se propone realizar nuevas investigaciones de tipo descriptivo para determinar la prevalencia de estas patologías, pero esta vez a través de métodos de observación directa en el paciente.
- El estudiante en formación debe ampliar el conocimiento de estos crecimientos óseos, no solo para diferenciar estas lesiones en sus pacientes, sino también estar en la capacidad de informarle al paciente de posibles soluciones en caso de que los crecimientos óseos interfieran con los tratamientos.
- Al ser las exostosis vestibulares asintomáticas y de baja prevalencia en los resultados obtenidos en nuestra investigación, El estudiante de odontología debería enfatizar la observación de este tipo de exostosis ósea al momento de realizar el diagnóstico clínico en el paciente.
- Se recomienda modificar la ficha clínica del área de diagnóstico; la misma que incluya un espacio para presencia de exostosis ósea y tipos de esta patología.



## BIBLIOGRAFÍA

1. Kuk Han L, Jong Hun L, Ho Jung L. Concurrence of Torus Mandibularis with Multiple Buccal Exostosis. *APS*. 2013 Jul; 40(4): pp. 466-468.
2. Medsinghe S, Kohad R, Budhiraja H, Singh A, Gurha S, Sharma A. Buccal Exostosis: A Rare Entity. *J Int Oral Health*. 2015 May; 7(5): pp. 62-64.
3. Sapp P, Eversole L, Wysocki G. *Patología Oral y Maxilofacial Contemporánea*. 2da. Ed. España: Elsevier. 2004. 113-114 p.
4. Ceccotti E. Exostosis benignas de los maxilares. *IntraMed Journal*. 2015 4(3): pp. 195-197.
5. Bernier J. *Enfermedades Orales*. 2da. Ed. Argentina: The C.V. Mosby Company. 1959. 702-710 p.
6. Sathya K, Senthilkumar M, Kavitha M, Preena S. Multiple bony overgrowths in the mouth - report of two cases. *Clinical Cases in Mineral and Bone Metabolism*. 2015 Dec; 12(3): pp. 260-261.
7. Hiremath V, Husein A, Mishra N. Prevalence of torus palatinus and torus mandibularis among Malay population. *J Int Soc Prev Community Dent*. 2011 Jul-Dec; 1(2): pp. 60–64.
8. Sandoval A. Estudio de prevalencia de torus palatino y mandibular en la población de la Universidad de las Américas, sede Colón y Granados. Ecuador: Universidad de las Américas; 2015. 63p.
9. Constante R. Acción excesiva de fuerzas oclusales de los maxilares es considerada una de las causas en la formación de exostosis. Guayaquil: Universidad de Guayaquil; 2015. 75p.
10. Fuentes R, Borie E, Sanhueza A, Rebolledo K, Parra P. Presencia de exostosis orales en pacientes de la ciudad de Temuco, Chile. *Av. Odontoestomatol* 2012; 28 (2): pp. 63-69.



11. Peñaloza R, Rodríguez M, Lama E, Rodríguez BI, Lara F. Prevalencia de exostosis en pacientes que acudieron a la Facultad de Odontología de la Universidad Autónoma de Yucatán (FOUADY) entre septiembre de 2009 y enero de 2010. *Rev Odontol Latinoam*. 2013; 5(1): pp. 7-12.
12. Shalu C, Surinder S, Deepak K, Harsh K. Surgical management of the bilateral maxillary buccal exostosis. *J Indian Soc Periodontol*. 2015 May-Jun; 19(3): pp. 352–355.
13. Bader K. Prevalence and pattern of torus palatinus and torus mandibularis among edentulous patients of Saudi Arabia. *Clinical Interventions in Aging*. 2016; 11: pp. 209–213.
14. Santos B. “Valoración de signos y síntomas clínicos en pacientes bruxistas”. España: Universidad Complutense de Madrid; 2012. 200p
15. Auškalnis A. Oral bony outgrowths: Prevalence and genetic factor influence. Study of twins. *Medicina (Kaunas)*. 2015; 51(4): pp. 228-32.
16. ManSi B, Sanjay R, AnaMiKa S. Multiple Mandibular Exostoses: A Rare Case Report. *J Clin Diagn Res*. 2013 Aug; 7(8): pp. 1802-1803.
17. Al-Sebaie D. Prevalence of torus palatinus and torus mandibularis in Jordanian population. *Pakistan Oral & Dental Journal*. 2011 Jun; 31(1): pp. 214-216.
18. Manotas I, Estevez E. torus palatino, torus mandibulares y exostosis de los maxilares en pacientes de la Clínica Odontológica de la Universidad de Magdalena, año 2006. *Revista Ciencias Biomédicas*. 2010; 1(1): pp. 47-53.
19. Rachna J, Daljit K, Sujay J. Mandibular Exostoses in Canine with Single Tooth Recession – A Rare Case Report. *J Int Oral Health*. 2014 Jul-Aug; 6(4): pp. 89-91.
20. Vargas M. Patologías óseas del maxilar. *Revista de Actualización Clínica*. 2014; 43: pp. 2295-2299
21. Shaffer W, Hine M, Levy B. *Tratado de Patología Bucal*. 1era. Ed. México: Saunders Company. 1977. 152- 153p.



22. Manotas, I., Pertuz V., Suárez L. Torus palatino, torus mandibular y exostosis maxilares. Duazary 2005; 2: pp. 115-123
23. Sinisterra G, Álvarez J, Molano P. Exposición espontánea de un torus palatino de la línea media. Biomédica. 2013; 33(1): pp. 31-35.
24. Vidal M, Jiménez M, Sir F. Torus palatino y mandibular en pacientes de las clínicas odontológicas de la Universidad de Cartagena. Revista Colombiana de Investigación en Odontología. 2013; 4 (11): pp. 121 – 129
25. Dávila M. Prevalencia y características clínicas de torus palatino y mandibular en pacientes que consultan la clínica de odontología del hospital nacional del departamento de Retalhuleu. Guatemala: Universidad de San Carlos De Guatemala; 2015. 78p.
26. Sánchez T, Figueredo E, Estrada A, Jardines T, Tamayo J. Torus mandibulares y palatinos en pacientes atendidos en la Policlínica Pedro Díaz Coello. Policlínica Pedro Díaz Coello. Holguín. Correo Científico Médico. 2013.
27. Salman B, Sunil C. Buccal-sided mandibular Angle exostosis – A rare case report. Contemp Clin Dent. 2011 Jul-Sep; 2(3): pp. 237–239.
28. Salazar J. Tratamiento de exostosis mandibular. Guayaquil: Universidad de Guayaquil; 2016. 52p.
29. Guzmán B, Rodríguez M, Calero J. El torus en cavidad oral, hallazgos en una muestra poblacional de Santiago de Cali. Revista Gastrohnutp. 2014; 16(2): pp. 95-100.
30. Felgueroso B, Ramos MA, Segovia M. Torus mandibular: revisión. Foros de Patología de la Universidad Rey Juan Carlos. 2010.
31. Yoshinaka M. Prevalence of torus mandibularis among a group of elderly Japanese and its relationship with occlusal force. Gerodontology. 2014; 31(2): pp. 117-122.
32. Regezi J, Sciubba J. Patología Bucal. 3era. Ed. México: Interamericana Mc. Graw.-. Hill. 2007. 395- 396p.





- 33.** Deepak R, Vipin T, Nitin S. Osteoma: A Rare Case Report. IOSR-JDMS. 2014 Jul; 13(7): pp. 24-27.
- 34.** Agrawal R, Agrawal S, Bhargava S, Motlani M, Agrawal R. An Uncommon Case of Solitary Peripheral Osteoma in the Mandible. Hindawi. 2015; Volume 2015, Article ID 319738: pp. 1-4.
- 35.** Manjula W, Kishore M, Gnanashanmugam K, Mahalakshmi K. Smile: A review. J Pharm Bioallied Sci. 2015; 7(1): pp. 271–275.
- 36.** Oh SY, Bailenson J, Krämer N, Li B. Let the Avatar Brighten Your Smile: Effects of Enhancing Facial Expression in Virtual Environments. PLoS ONE. 2016; 11(9): pp. 1-18.



# ANEXOS







### ANEXO 3: PERMISO AL ÁREA DE ARCHIVO DE LA FACULTAD DE ODONTOLÓGÍA DE LA UNIVERSIDAD DE CUENCA

Doctora

Dunía Abad Coronel

**DECANA DE LA FACULTAD DE ODONTOLÓGÍA**

Doctor

Diego Bravo Calderón

**DIRECTOR DEL CENTRO DE INVESTIGACIÓN DE LA FACULTAD DE ODONTOLÓGÍA**

De nuestra consideración, nos dirigimos a ustedes para solicitar de la manera más comedida se nos autorice el acceso a las Historias Clínicas de pacientes que fueron atendidos en la clínica de Diagnóstico, las mismas que se encuentran almacenadas en el Archivo de la Facultad, para así poder obtener la muestra de nuestra tesis titulada "EXOSTOSIS ÓSEAS. ÁREA DE DIAGNOSTICO DE LA FACULTAD DE ODONTOLÓGÍA DE LA UNIVERSIDAD DE CUENCA. PERÍODO 2012-2016", proyecto que se encuentra bajo la dirección del Dr. Diego Cobos Carrera.

Seguros de contar con su apoyo y por la favorable acogida que den a la presente petición, anticipamos nuestros agradecimientos y sentimientos de estima hacia ustedes.

**Atentamente**

Dr. Diego Cobos Carrera

Melissa Vásquez


Adriana Vivar

Melissa Vásquez  
11 de Junio - 2017

UNIVERSIDAD DE CUENCA  
FACULTAD DE ODONTOLÓGÍA  
RECIBIDO  
08 de Junio del 2017



## ANEXO 4: APROBACIÓN POR EL CONSEJO DE INVESTIGACIÓN



UC-FO-DIFO-394-17  
Cuenca, 06 de junio de 2017

Srtas.  
Estudiantes de la Facultad de Odontología  
de la Universidad de Cuenca  
**Melissa Vásquez y Adriana Vivar**  
Presente. -

De mi consideración:

Luego de un atento y cordial saludo por medio del presente informo que el Consejo de Investigación en reunión ordinaria del 01 de junio del 2017 resolvió aprobar el tema y protocolo "EXOSTOSIS ÓSEAS. ÁREA DE DIAGNÓSTICO DE LA FACULTAD DE ODONTOLOGÍA DE LA UNIVERSIDAD DE CUENCA. PERÍODO 2012-2016", código UC-DIFO-PROY-17-001.

Particular que comunico para los fines pertinentes.

Atentamente,

DDS. MSc. PhD. Diego Mauricio Bravo-Calderón  
DIRECTOR DE LA DIFO  
DE LA UNIVERSIDAD DE CUENCA