

UNIVERSIDAD DE CUENCA



FACULTAD DE ODONTOLOGÍA

ESPECIALIZACIÓN EN ENDODONCIA

**DOLOR PERSISTENTE DE ORIGEN NO ODONTOGÉNICO DESPUÉS DEL
TRATAMIENTO DE ENDODONCIA: UNA REVISIÓN DE LA LITERATURA**

Trabajo de titulación previo a la obtención
del título de Especialista en Endodoncia

Autora:

Odont. María Alexandra Abad Barrionuevo

Directora:

Dra. Katherine Bélgica Pinos Velez

Cuenca – Ecuador

2016



DOLOR PERSISTENTE DE ORIGEN NO ODONTOGÉNICO DESPUÉS DEL TRATAMIENTO DE ENDODONCIA: UNA REVISIÓN DE LA LITERATURA

RESUMEN:

Considerando que el dolor persistente de origen no odontogénico, puede presentarse después de la terapia endodóntica, es importante que el odontólogo clínico lo conozca para evitar errores en el diagnóstico y procedimientos dentales ineficaces, innecesarios e irreversibles, los cuales no van a satisfacer al paciente y pondrían en tela de duda la pericia del clínico para resolver la queja principal del paciente.

Esto tiene relevancia clínica ya que tanto médicos como odontólogos deben estar familiarizados con los signos de dolor provenientes de fuentes no odontogénicas.

PALABRAS CLAVE: *Dolor orofacial, Dolor dental no-odontogénico, Dolor facial, Dolor persistente después del tratamiento endodóntico, Odontalgia atípica, Dolor miofascial, Dolor orofacial crónico, Dolor Neuropático.*



**PERSISTENT PAIN OF NON-ODONTOGENIC ORIGIN AFTER ENDODONTIC
THERAPY: A REVIEW**

ABSTRACT:

Considering that persistent pain of non-odontogenic origin may appear after endodontic therapy, it is important that clinical odontologists know about it as to avoid diagnostic errors and non efficacious, unnecessary and irreversible dental procedures, which will not satisfy the patient while raising doubt about the expertise of the clinical operator as to solve the main patient's complaint.

This aspect has clinical relevance since medical doctors as well as odontologists should be aware of pain signs derived from non-odontogenic sources.

KEY WORDS: *Orofacial pain, Non-odontogenic toothache, Facial Pain, Persistent pain after endodontic treatment, Atypical Odontalgia, Myofascial pain, Neuralgia, Chronic orofacial pain, Neuropatic pain.*



ÍNDICE DE CONTENIDOS

1. Resumen.....	2
2. Abstract.....	3
3. Cláusula de derechos de autor.....	6
4. Cláusula de propiedad intelectual.....	7
5. Dedicatoria.....	8
6. Agradecimientos.....	9
7. Introducción.....	10
8. Tipos de dolor.....	11
9. Vías del dolor.....	12
a. Estructuras somáticas y sensoriales.....	13
10. Sistema de dolor trigeminal.....	14
a. Etapa 1: Detección del dolor.....	15
b. Etapa 2: Procesamiento del dolor.....	17
c. Etapa 3: Percepción del dolor.....	20
11. Dolor odontogénico.....	21
12. Dolor persistente después de la terapia endodóntica.....	23
13. Dolor no odontogénico.....	25
a. Etiología del dolor no odontogénico.....	28
i. Dolor miofascial referido.....	29
ii. Dolor dental neuropático.....	32
iii. Dolor dental idiopático y odontalgia atípica.....	35
iv. Dolor de origen neurovascular.....	37



v. Dolor sinusal referido.....	39
vi. Dolor cardiaco referido.....	40
vii. Dolor dental psicogénico.....	41
viii. Dolor dental causado por otras enfermedades.....	42
14. Diagnóstico.....	43
a. Dolor exclusivamente odontogénico.....	43
b. Dolor exclusivamente no odontogénico.....	44
c. Dolor odontogénico y no odontogénico combinados.....	45
15. Conclusiones.....	46
16. Referencias Bibliográficas.....	48



Universidad de Cuenca

CLÁUSULA DE DERECHOS DE AUTOR



Universidad de Cuenca

CLÁUSULA DE DERECHOS DE AUTOR

María Alexandra Abad Barrionuevo autora del trabajo de titulación **"DOLOR PERSISTENTE DE ORIGEN NO ODONTOGÉNICO DESPUÉS DEL TRATAMIENTO DE ENDODONCIA: UNA REVISIÓN DE LA LITERATURA"**, reconozco y acepto el derecho de la Universidad de Cuenca, en base al Art. 5 literal c) de su Reglamento de Propiedad Intelectual, de publicar este trabajo por cualquier medio conocido o por conocer, al ser este requisito para la obtención de mi título de Especialista en Endodoncia. El uso que la Universidad de Cuenca hiciera de este trabajo, no implicará afección alguna de mis derechos morales o patrimoniales como autor/a

Cuenca, 25 de mayo del 2016

María Alexandra Abad Barrionuevo

C.I: 1803428596



Universidad de Cuenca

CLÁUSULA DE PROPIEDAD INTELECTUAL



Universidad de Cuenca

CLÁUSULA DE PROPIEDAD INTELECTUAL

María Alexandra Abad Barrionuevo, autora del trabajo de titulación **“DOLOR PERSISTENTE DE ORIGEN NO ODONTOGÉNICO DESPUÉS DEL TRATAMIENTO DE ENDODONCIA: UNA REVISIÓN DE LA LITERATURA”**, certifico que todas las ideas, opiniones y contenidos expuestos en la presente investigación son de exclusiva responsabilidad de su autor/a.

Cuenca, 25 de mayo del 2016

María Alexandra Abad Barrionuevo

C.I: 1803428596



DEDICATORIA

Al culminar esta importante etapa, en mi vida profesional, deseo dedicar este esfuerzo a mi padre celestial y a mis padres terrenales Guido y Jeaneth, quienes han sido el apoyo fundamental durante toda mi vida, gracias por los momentos compartidos y la confianza depositada.

A mi hermana Tamy, eres la luz de mis ojos y el complemento de mi vida.

A mi tío Xavier por todo su apoyo y por demostrarme que todo es posible con esfuerzo, constancia y dedicación.

A Nancy por haberme acompañado y motivado a seguir adelante aún en los momentos más difíciles.

Pablo, gracias por compartir este trayecto y Dios mediante los muchos que vendrán.

A mis amigos por los momentos compartidos, por los sueños e ideales, por la mirada serena y el abrazo que reconforta.



AGRADECIMIENTOS

Deseo expresar mi agradecimiento a la Facultad de Odontología de la Universidad de Cuenca, a la Especialidad de Endodoncia en la persona de su Director el Dr. José Luis Álvarez, por el rigor científico, académico y organizativo, brindado durante el desarrollo de la Especialidad, hecho que sin lugar a duda, me permitirá un correcto desenvolvimiento profesional.

A la Dra. Katherine Pinos por la ayuda y orientación durante el desarrollo del presente trabajo de investigación.



INTRODUCCIÓN

La mayoría de pacientes que acuden a la consulta dental, lo hacen porque presentan dolor (1,2). Por lo general este dolor suele estar asociado con trauma o infección que remite luego de la terapia endodóntica (3–5). Sin embargo, un porcentaje de pacientes puede presentar dolor dental persistente después de la intervención, que en algunas ocasiones puede ser de tipo referido como es el caso del dolor neuropático, miofacial, neurovascular, de estructuras sinusales o de origen cardiaco (5–7). Los pacientes con este tipo de dolor, constituyen un reto clínico en el momento de establecer un diagnóstico adecuado del origen del dolor, especialmente cuando el dolor referido se manifiesta cerca de una pieza dental endodónticamente comprometida o asociado con una pieza dental con tratamiento endodóntico previo (6–9).

El presente artículo de revisión tiene como objetivo proporcionar al clínico información relacionada con el dolor persistente de origen no odontogénico que se presenta después del tratamiento de endodoncia. Para esto se realizó una búsqueda de literatura científica, en las bases de datos Medline via PubMed y Google Académico. En PubMed se realizó una estrategia de búsqueda específica usando las palabras clave: "Facial Pain/classification", "Facial Pain/therapy", "Orofacial Pain", "Pain/Anatomy and histology", "Pain/physiology", "Pain/physiopathology". Mientras que en Google Académico se realizó la búsqueda usando los términos "Facial Pain", "Orofacial Pain", "Nonodontogenic toothache". Se incluyeron para esta revisión artículos escritos en cualquier idioma



desde el año 1999 hasta el año 2016. La búsqueda manual se realizó junto con la búsqueda de referencias de artículos relevantes, revisiones de literatura y capítulos de libros de texto, relacionados con odontología, endodoncia y dolor orofacial. La selección de los artículos se realizó en base al análisis de sus resúmenes.

TIPOS DE DOLOR

DOLOR: Se define como una experiencia sensorial y emocional desagradable asociada con daño tisular real o potencial (10).

DOLOR OROFACIAL: El dolor oro facial se define como un dolor, que se experimenta en el área comprendida por debajo de la línea del meato, por encima del cuello y anterior a las orejas (11).

DOLOR NEUROPÁTICO O IDIOPÁTICO: Es el dolor que se presenta como una consecuencia directa de una lesión o enfermedad que afecta al sistema somato sensorial (12). No refleja el estado actual de injuria en los tejidos pero puede ser activado por injuria tisular y usualmente persiste por meses, años o incluso décadas después de que la injuria ha sanado (5,13). Este dolor puede iniciarse por cirugía o lesiones en la cara, los dientes o encías pero persiste sin una causa local demostrable (14,15).



DOLOR NOCICEPTIVO: Este dolor resulta de la activación de las neuronas sensoriales periféricas (nociceptores) de alto umbral por intensos estímulos nocivos mecánicos, químicos o térmicos. Generalmente limitado en el tiempo y desaparece una vez que se ha retirado el estímulo (16,17).

VÍAS DEL DOLOR

Las vías del dolor forman un sistema complejo, dinámico, sensorial, cognitivo y conductual cuya función es detectar, integrar y coordinar una respuesta protectora de supervivencia frente a la entrada de estímulos nocivos que amenazan con lesionar los tejidos (18). Bourne y cols. (2014) menciona que “Este sistema de defensa incluye desde los reflejos medulares primitivos (que son la única protección de los organismos simples) hasta las respuestas emocionales complejas de experiencias dolorosas humanas conscientes e inconscientes” (17). La representación mental del dolor se almacena como memoria de corto y largo plazo, sirve como un sistema de alerta temprana para evitar futuras injurias; cuando el dolor es severo, la angustia mental puede proyectarse como una dolencia física o síntoma (18).

La región orofacial está compuesta por estructuras somáticas y nerviosas, que intervienen en la transmisión del dolor hacia los centros encefálicos superiores (19).



ESTRUCTURAS SOMÁTICAS: Están constituidas por diferentes tejidos y órganos no nerviosos. Estas pueden ser superficiales (piel, mucosa y encía) donde el dolor suele ser bien localizado o profundas (tejidos musculo esqueléticos y viscerales) donde el dolor suele difuso y mal localizado (19).

ESTRUCTURAS NERVIOSAS O SENSORIALES: Se encuentran involucradas en la regulación nerviosa aferente y eferente de las estructuras somáticas. Las estructuras nerviosas incluyen al sistema nervioso periférico (SNP) que es el encargado de la transmisión de impulsos nerviosos desde las estructuras orofaciales al cerebro (regulación aferente), y por el sistema nervioso central (SNC) es el encargado de la modulación e interpretación de estos impulsos que es lo que sentimos como dolor (regulación eferente) (19).

Cuando un estímulo produce afección tisular, este se transmite a través de terminaciones nerviosas pertenecientes al sistema nervioso periférico conocidas como *fibras nerviosas aferentes primarias* (17,19). Las principales fibras nerviosas aferentes primarias nociceptivas capaces de detectar estímulos potencialmente nocivos son las fibras A-delta y C, estas tienen una amplia distribución en la piel, las mucosas orales y la pulpa dental (19). Además existen otras clases de fibras como las A-beta que están involucradas en la detección de estímulos considerados no perjudiciales, como la vibración y la propiocepción(20). Estas fibras pueden encontrarse en el ligamento periodontal, piel y mucosas orales (17,19).

SISTEMA DE DOLOR TRIGEMINAL

El sistema de dolor trigeminal es un sistema complejo que por motivos didácticos en la presente revisión se explicara en tres etapas. Las etapas del dolor trigeminal se pueden dividir en: 1. Detección del dolor, 2. Procesamiento del dolor y 3. Percepción del dolor. En la Figura 1. Se muestra una representación esquemática del sistema de dolor trigeminal que se detalla a continuación.

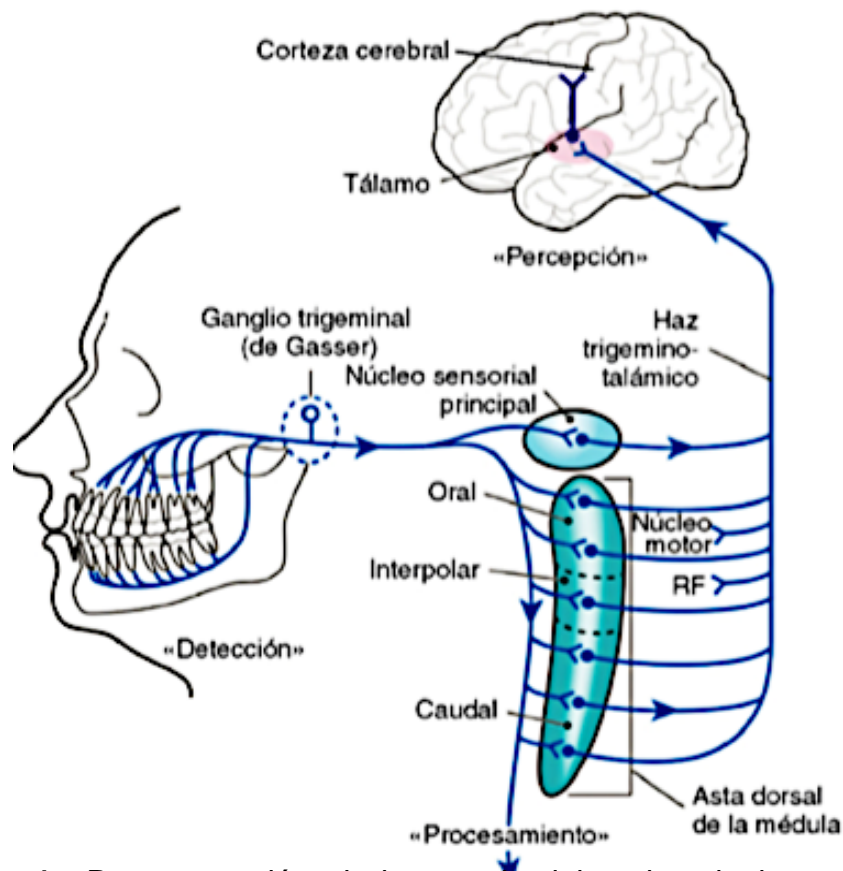


Figura 1.- Representación el sistema de dolor trigeminal que implica *detección* periférica de un estímulo nocivo para los tejidos, el *procesamiento* de este estímulo en la médula espinal y, finalmente, la *percepción* de lo que se siente como dolor a nivel de la corteza cerebral (19). (Tomado de: Hargreaves KM, Cohen S, Berman LH. Cohen, Vías de la pulpa: décima edición. Amsterdam: Elsevier; 2011. Página: 672)



ETAPA 1: DETECCIÓN DEL DOLOR

La detección y codificación de los estímulos nocivos en la región orofacial es llevada a cabo principalmente por el nervio trigémino (V par craneal). La mayoría de los cuerpos celulares de las fibras sensitivas del trigémino están en los ganglios del trigémino. Mientras que los axones periféricos del ganglio del trigémino corren en tres divisiones: oftálmica, maxilar y mandibular, que inervan la mayor parte de la mucosa oral, la articulación temporo-mandibular (ATM), los dos tercios anteriores de la lengua, la duramadre de la fosa craneal anterior y media, la pulpa dental, las encías y la membrana periodontal. En el sistema nervioso periférico, estas neuronas o nervios reciben el nombre de *fibras aferentes primarias* (19).

La pulpa es un tejido altamente innervado donde se han identificado 3 tipos de fibras nerviosas que se describen brevemente a continuación (17,21,22):

Fibras A-beta: Son neuronas mielinizadas de diámetro mediano o largo, capaces de producir una conducción rápida en respuesta al tacto superficial (17,19). La activación de estas fibras por estímulos de alta intensidad da lugar a una respuesta en el SNC que normalmente se interpreta como una estimulación mecánica indolora o «previa al dolor» (23).



Fibras A- delta: Poseen una fina capa de mielina, su velocidad de conducción es mayor que las fibras C, pero menor que de las fibras A-beta y se cree que transmiten sensaciones dolorosas punzantes y bien definidas (17,19). Estas fibras responden principalmente a estímulos mecánicos nocivos más que a estímulos químicos o térmicos. Aunque otras fibras A-delta pueden ser polimodales con capacidad de responder a estímulos mecánicos, químicos y térmicos o pueden responder solamente a estímulos nocivos tipo mecánicos/frío o tipo mecánicos/calor (24–26). Se cree que estas fibras son las responsables de la hipersensibilidad dental mencionada en la teoría hidrodinámica que sostiene que el dolor se produce como consecuencia del movimiento de fluidos en el interior de los túbulos dentinarios (27–29).

Fibras C: Son fibras amielínicas con una velocidad de conducción más lenta y se asocian con el dolor sordo, continuo o urente. La mayoría de las fibras C son polimodales. En el tejido pulpar, las fibras C responden a estímulos térmicos, mecánicos y químicos, y se cree que se sensibilizan por la inflamación (17,19,27).

Sensibilización periférica: Si los estímulos nocivos se vuelven repetitivos se desarrolla un proceso de sensibilización que se manifiesta de tres maneras (19):

1. Alodinia: cuando las neuronas bajan su umbral de descarga y se produce una mayor magnitud de la respuesta ante un determinado estímulo (17,30).



2. Hiperalgnesia: se producen pos-descargas y aumenta la intensidad de percepción del dolor (17).
3. Dolor espontáneo: por descargas neuronales espontáneas (19).

ETAPA 2: PROCESAMIENTO DEL DOLOR

Asta dorsal medular:

Luego de que un estímulo ha activado a los nociceptores periféricos, el impulso nervioso ya en forma de potencial de acción, es trasladado hacia el SNC. Estos potenciales de acción llegan al complejo nuclear del haz espinal trigeminal de la médula, el cual está formado por 3 subnúcleos (oral, interpolar y caudal) donde la mayoría de los estímulos son recibidos por el subnúcleo caudal también llamado asta dorsal medular, que se caracteriza principalmente por ser una zona con gran potencial para procesar señales provenientes de las fibras aferentes primarias (19).

En el núcleo trigeminal hay varios tipos de neuronas que reciben la información nociceptiva que proviene de la periferia. Las neuronas ascendentes que se encuentran en los núcleos trigeminales reciben el nombre de neuronas de proyección o de segundo orden, y según el tipo de información que reciben pueden dividirse en tres subgrupos que son: 1. mecano receptores de umbral bajo; 2. neuronas específicas de nociceptores y; 3. neuronas de rango dinámico amplio (19).



En el asta dorsal del subnúcleo caudal se encuentran cuatro componentes del procesamiento nociceptivo (19):

1. Terminales centrales de las fibras aferentes o neuronas de primer orden
2. Neuronas de circuito local (interneuronas)
3. Neuronas de proyección o neuronas de segundo orden
4. Neuronas descendentes.

El procesamiento en el asta dorsal de la medula ocurre de la siguiente manera (17,19,31):

1. Las fibras A-delta y C finalizan en las terminales centrales de las fibras aferentes o neuronas de primer orden ubicadas en el interior del subnúcleo caudado.
2. Neuronas de circuito local (interneuronas): modulan la transmisión nociceptiva desde las fibras aferentes primarias hasta las neuronas de proyección
3. Neuronas de proyección o neuronas de segundo orden contienen a los receptores de neurotransmisores, sus cuyos cuerpos están en la médula y sus prolongaciones cruzan la línea media hasta el tálamo a través del haz trigémino talámico.
4. Desde el tálamo las neuronas de tercer orden envían información a la corteza cerebral a través del haz tálamo cortical.



5. Terminaciones de las neuronas descendentes: tienden a inhibir la transmisión nociceptiva a nivel del asta dorsal de la medula.
6. Células de neuroglia: liberan citosinas como TNF- alfa e IL-1 y prostaglandinas que pueden facilitar la actividad de las neuronas de proyección.

Teoría de convergencia neuronal: Varios autores sugieren que una vez que el estímulo nocivo es detectado en la periferia, este mensaje puede ser modificado antes de llegar a su etapa final de percepción a nivel de la corteza cerebral (19). La teoría de convergencia neuronal propone que las neuronas sensoriales aferentes tienen terminales periféricas que inervan diferentes tejidos, pero sus terminales centrales convergen en la misma neurona de segunda orden, ubicada en el complejo nuclear del trigémino (32).

Fibras aferentes primarias de origen no trigeminal, como aquellas derivadas del vago y de los ganglios glossofaríngeo, facial y vertebral cervical, convergen y forman sinapsis en las neuronas de proyección trigeminal hasta la altura de la vértebra C4 (33). Ha sido reportado que al menos la mitad de las neuronas nociceptivas trigeminales pueden ser activadas por estimulación externa a su campo receptivo normal (34). La hipótesis de convergencia tiene importantes implicaciones clínicas ya que puede explicar porque el “sitio” de percepción del dolor es diferente a su lugar de origen (19,32).



Cuando las neuronas de proyección reciben aferencias desde estructuras superficiales y profundas, suelen predominar las aferencias superficiales debido a que los tejidos profundos tienen menos terminaciones nociceptivas que los tejidos superficiales como piel y mucosas (35,36). Por lo tanto el dolor que se origina en estructuras profundas se referirá hacia áreas más superficiales (19).

Sensibilización central: Se considera que la sensibilización central implica un aumento de la actividad de la vía del dolor ascendente junto a una disminución de la actividad en la vía inhibitoria descendente (17). El resultado de la sensibilización central es un exceso de procesamiento de los impulsos nerviosos transmitidos hasta los centros encefálicos superiores. Lo que da como resultado la hiperalgesia secundaria y el dolor referido (17,19).

ETAPA 3: PERCEPCIÓN DEL DOLOR

Esta etapa se da cuando las neuronas de tercer orden abandonan el tálamo y se extienden hacia la corteza cerebral. La percepción de un estímulo como dolor, ocurre cuando este alcanza el nivel cortical (17,19).



DOLOR ODONTOGÉNICO

Se considera que las fuentes primarias responsables de dolor dental odontogénico son el complejo pulpodentinario y los tejidos perirradiculares (19,28). En el dolor de origen pulpar juegan un papel fundamental las fibras A-delta y las fibras C, las que van a ser responsables de la respuesta dolorosa frente a diferentes estímulos lo que lo convierte en un dolor relativamente difícil de diagnosticar (19). Mientras que el dolor de origen perirradicular es más fácil de diagnosticar debido a que presenta abundantes mecanorreceptores en el ligamento periodontal, por lo tanto responderá de forma característica con dolor a pruebas de palpación y percusión (19,27,28).

El dolor postoperatorio es un evento indeseable tanto para el paciente como para el odontólogo, se relaciona con la inducción o exacerbación de la respuesta inflamatoria en los tejidos periapicales como consecuencia del tratamiento endodóntico y generalmente es un proceso reversible (37–39). Entre los factores relacionados con la aparición de dolor se pueden mencionar: el estado de los dientes antes del tratamiento, las técnicas utilizadas durante la terapia, los materiales utilizados para limpiar los conductos, el tipo instrumentos que se utilizan, cementos, selladores, gutapercha, micro filtración, los materiales y las técnicas para restaurar los dientes previamente tratados endodónticamente, contactos prematuros, dolor preoperatorio, presencia de radiolucidez apical, entre otros (4,5,37,38,40–43).



Generalmente la gravedad del dolor postoperatorio se asocia con el grado de daño tisular inducido por el tratamiento, en estas condiciones el dolor normalmente remite con el tiempo, sin embargo en otras ocasiones puede relacionarse con la persistencia de enfermedad en cuyo caso será necesaria una re intervención endodóntica (38).

CARACTERÍSTICAS DEL DOLOR ODONTOGÉNICO

- La causa del dolor suele ser evidente en el examen clínico: Por ejemplo caries, fractura, o una restauración defectuosa (32,44).
- Hay hallazgos radiológicos significativos, incluyendo caries, restauraciones extensas, lesiones periapicales (44).
- El dolor principal es reproducible durante la examinación (32).
- Presencia de síntomas típicos dentales como: Sensibilidad térmica, dolor durante la masticación o respuesta a la presión (32,44).
- El dolor se alivia con la colocación de anestesia dental (32,44).
- El dolor suele ser unilateral y bien localizado (44).



DOLOR PERSISTENTE DESPUÉS DE LA TERAPIA ENDODÓNTICA

El dolor persistente en el área de un diente tratado endodónticamente se define como un dolor en la región dento-alveolar que persiste durante seis meses o más después de la finalización del tratamiento (45). El dolor persistente asociado con dientes tratados endodónticamente, generalmente ha sido utilizado como un indicador de fracaso del tratamiento (46), pero cuando este es experimentado en un diente o en un sitio adyacente a un diente tratado endodónticamente en ausencia de signos clínicos o radiológicos de enfermedad dental esto plantea un dilema diagnóstico en la toma de decisiones durante la planificación del tratamiento(47). Se considera que la dificultad para detectar verdaderos cambios patológicos en las radiografías periapicales podría estar asociado con la superposición de las estructuras anatómicas adyacentes sobre un diente sospechoso, o bien podría tratarse de una lesión verdaderamente ausente y donde la verdadera causa del dolor sería de origen no odontogénico (10). Se ha reportado que la prevalencia general del dolor dental persistente después del tratamiento endodóntico es de un 12% (46).

El dolor dental es una queja muy común entre los individuos que buscan atención odontológica (5). Generalmente se encuentra asociado con trauma e infección, que la mayoría de veces se resuelve con tratamiento endodóntico (38). En raros



casos la respuesta clínica no es predecible y el dolor persiste a pesar de la intervención (6,48).

El dolor dental, con el consecuente sufrimiento y pérdida de función que produce en el paciente, son factores importantes de la salud oral que influyen en la calidad de vida (19,49). Por lo tanto, la persistencia de dolor en los pacientes que han sido sometidos a tratamientos endodónticos puede socavar la confianza del paciente en el diagnóstico y el tratamiento recibido por parte del profesional, y al mismo tiempo llevar a que el paciente reciba tratamientos dentales sin obtener el alivio de dolor esperado (5,6).

La aparición de dolor persistente asociado a procedimientos endodónticos, es importante en odontología, aunque su frecuencia, severidad y grado de interferencia con la vida cotidiana del paciente no han sido bien estudiadas (50), debería ser considerado un problema importante de salud (49).

Su temprana identificación y tratamiento puede mejorar el pronóstico (51), por esta razón es fundamental identificar adecuadamente el origen del dolor persistente después de la terapia endodóntica, ya que a menudo los pacientes con dolor no saben si acudir a un odontólogo o a un médico general, y se ha evidenciado así mismo, que muchos pacientes con este tipo de dolor han sido sometidos a



tratamientos dentales probablemente innecesarios como consecuencia de un mal diagnóstico (11,48,52).

Por lo tanto una estimación precisa de la aparición de dolor dental persistente después de la terapia de conducto radicular, así como una evaluación de sus efectos y la determinación de los factores de riesgo asociados sería beneficioso para los pacientes y los odontólogos, ya que esto podría influir en las decisiones que se tomen sobre el tratamiento dental y también facilitaría el desarrollo de estrategias preventivas (50).

DOLOR NO ODONTOGÉNICO

El dolor no odontogénico es una condición dolorosa que se produce en ausencia de cualquier causa clínicamente evidente en los dientes o los tejidos periodontales (7,53). El dolor dental no odontogénico es un dolor heterotópico es decir que es sentido a través de la distribución periférica de los nervios afectados o un dolor referido como resultado de convergencia y la sensibilización central (Ejemplo. El dolor miofacial referido al diente/dientes, dolor sinusal que se refiere al diente/dientes, dolor cardiaco referido al diente/dientes, etc.) (54).

La literatura reporta que la frecuencia de dolor crónico de cualquier origen, que persiste por 6 meses o más, después de la terapia endodóntica en dientes



permanentes es aproximadamente del 5% (41,49,55). También, se reporta un porcentaje estimado de 3.4% para el dolor persistente de origen no odontogénico, después del tratamiento endodóntico (56).

El adecuado diagnóstico del origen del dolor orofacial, constituye verdadero un reto para el odontólogo (6,48,56). En la mayoría de los casos un análisis cuidadoso sobre la historia médica, historia dental y el estado psicológico del paciente son consideraciones de suma importancia que pueden contribuir con el diagnóstico (57). De la misma manera, el uso de radiografías, pruebas térmicas, percusión, palpación, sensibilidad oclusal, y prueba eléctrica pulpar, generalmente contribuyen a que el clínico pueda determinar con exactitud el origen del dolor del paciente y llegar a un diagnóstico adecuado (27,48,58,59).

Sin embargo, cuando los pacientes presentan dolor difuso o irradiado, cuyo origen no está claro aun después de realizadas todas las pruebas diagnósticas, el odontólogo debe considerar la posibilidad de estar frente a un dolor de tipo no odontogénico (58,59).

Por esta razón es importante el conocimiento del dolor dental de origen no odontogénico por parte de los especialistas en endodoncia, para de esta manera descartar otras causas que imitan dolor dento-alveolar, como son: dolor músculo-



esquelético, dolor neuropático, trastornos de dolor de cabeza, dolor referido causado por sinusitis, tumores, angina de pecho entre otros (11,56).

Estudios realizados indican que el dolor persistente se manifiesta dentro del primer año después de la terapia endodóntica y que puede persistir por años. Por lo tanto debería ser explorado más exhaustivamente, para identificar pacientes con alto riesgo de experimentar este tipo de dolor, con el fin de facilitar su diagnóstico precoz, iniciar medidas preventivas y desarrollar estrategias de tratamiento adecuadas (49). De los casos reportados de dolor persistente después del tratamiento endodóntico, cuyo tiempo de duración es igual o mayor a 6 meses, más de la mitad (64%) son de origen no odontogénico (45,56). Esto sugiere que el diagnóstico dental inicial era impreciso y por lo tanto debería evitarse realizar un re-tratamiento (56).

El conocimiento de las causas del dolor persistente después de la terapia endodóntica y su adecuado diagnóstico, son importantes para evitar procedimientos invasivos e innecesarios como un retratamiento o cirugía apical en aquellos pacientes que presenten dolor dental de origen no odontogénico (11,60).



CARACTERÍSTICAS DEL DOLOR NO ODONTOGÉNICO (32,59,61):

- Ausencia de una causa etiológica dental evidente en las radiografías o el examen clínico.
- La anestesia local no produce un alivio consistente del dolor .
- No hay antecedentes, que sugieran una causa específica del dolor.
- El dolor puede cruzar la línea media
- El dolor se describe como una sensación de hormigueo, lancinante, o de quemazón
- El dolor no es localizado, puede presentarse difuso en varias piezas o ser bilateral.
- Puede estar asociado con dolores de cabeza
- La palpación de las articulaciones o músculos puede causar dolor o exacerbar el dolor ya presente por la activación de puntos gatillo.
- Puede estar asociado con el estrés emocional
- Generalmente refieren antecedentes de varios dientes tratados endodónticamente o extraídos en un intento de eliminar el dolor.

ETIOLOGÍA DEL DOLOR NO ODONTOGÉNICO:

El dolor dental no odontogénicos es un trastorno caracterizado por tener múltiples causas fisiopatológicas (6,53,62–64) se pueden distinguir ocho grupos según su etiología: 1) dolor miofacial referido a diente/dientes 2) dolor dental de origen neuropático, 3) dolor dental idiopático, 4) dolor dental neurovascular, 5) dolor sinusal que se refiere diente / dientes, 6) dolor cardíaco se refiere diente / dientes,



7) dolor dental psicogénico o dolor dental de origen psicosocial y 8) dolor dental causado por varios otros trastornos (9). Cada uno de estos se detalla a continuación:

1. DOLOR MIOFASCIAL REFERIDO A DIENTE/DIENTES

Etiología: La principal causa de dolor miofascial son los trastornos temporo-mandibulares (TMD) (65). El dolor miofascial se caracteriza por la presencia de áreas musculares localizadas, altamente sensibles, llamados puntos gatillo (57). Los músculos esqueléticos normales no contienen puntos gatillo, no son sensibles a la palpación leve, no presentan áreas nodulares y no producen dolor referido en respuesta a la presión aplicada. Sin embargo los puntos gatillo se pueden desarrollar como resultado directo de ciertos tipos de traumas (latigazo cervical, una caída, un golpe en la cabeza, exceso de apertura mandibular), bruxismo, por colapso de la dimensión vertical por pérdida de los dientes posteriores o pueden desarrollarse indirectamente como una respuesta secundaria a un trastorno doloroso subyacente (65,66). Según Ingle y colaboradores, los pacientes que han sufrido el dolor crónico (por ejemplo, pulpitis crónica) pueden desarrollar puntos gatillo secundarios a una prolongada postura muscular distorsionada (66). Se ha informado la existencia de áreas sensibles dentro del músculo masetero como la principal causa de dolor referido hacia dientes posteriores (67,68).



Características clínicas: El dolor miofascial se caracteriza por ser sordo, difuso, no pulsátil, profundo y es más continuo que el dolor pulpar (32,53,65). Agravado por los movimientos musculares de masticación, de cabeza y cuello (9,58,65). Con frecuencia los pacientes son incapaces de localizar con precisión la fuente de origen del dolor y creen este es de origen dental (60).

Con frecuencia se puede dar un diagnóstico de dolor dental de origen muscular cuando:

1. El dolor no está restringido a la pieza dental.
2. El dolor es exacerbado por la palpación de puntos gatillo o músculos.
3. El dolor no se alivia con la administración de anestésico local.
4. Limitación de apertura bucal con dolor a nivel de los músculos masetero o pterigoideo medio.
5. El dolor no se ve alterado por estímulos térmicos.(32)

Pruebas Diagnósticas: La provocación de los puntos gatillo miofasciales puede inducir un dolor severo o empeorar el dolor ya presente (57,65). Es importante reproducir los patrones de referencia mediante palpación para confirmar el diagnóstico (57). Un diagnóstico definitivo debe confiar en la palpación de los músculos masticatorios a menudo asociados con las facetas de desgaste de los dientes (59).



La palpación de puntos gatillo en los músculos masetero y músculos temporales pueden causar dolor referido a dientes posteriores, mientras que los puntos gatillo en los músculos esternocleidomastoideo y trapecio a menudo refieren dolor en la mandíbula o en la sien (57,69) como se representa en la **Figura 2**.

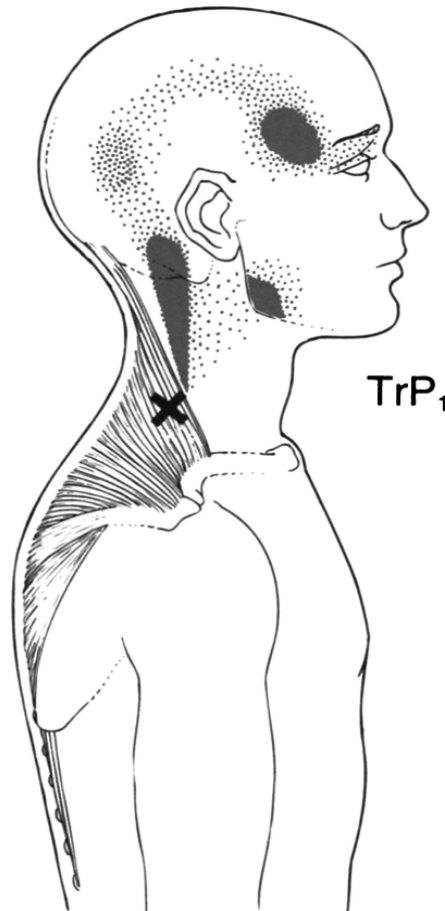


Figura 2. Esquema que representa un patrón de dolor referido (X) y la localización de un punto gatillo (TrP1), en el músculo Trapecio superior (57). (Tomado de: Sarlani E, Balciunas BA, Grace EG. Orofacial pain--Part I: Assessment and management of musculoskeletal and neuropathic causes. AACN Clin Issues. septiembre de 2005;16(3):333-46)



Tratamiento: En estos casos es útil la modificación del comportamiento con una dieta de alimentos blandos, restablecimiento de la mandíbula, auto-masajes, compresas calientes, etc. AINES, terapia física, relajantes musculares y acupuntura (54).

2. DOLOR DENTAL NEUROPÁTICO

2.1. DOLOR NEUROPÁTICO EPISÓDICO:

Etiología: La neuralgia del trigémino es una condición poco frecuente de dolor facial, que se caracteriza por dolor episódico, repentino, agudo y severo unilateral, generalmente se describe como punzante, lancinante, urente o con sensación de parestesia (70,71). La distribución del dolor sigue una o mas ramas del nervio trigémino y puede acompañarse de una contracción de la musculatura facial (70–73). Es frecuente entre la quinta y séptima década de vida, se presenta más en mujeres que en hombres, es unilateral en 96% de los casos y afecta más frecuentemente a las ramas maxilar o mandibular (57).

Características clínicas: El paroxismo de la neuralgia del trigémino es provocada por una relativamente inocua estimulación periférica de un punto gatillo en sitios



intra o extra orales (6,61,74). Las principales zonas de activación del dolor son alrededor de la nariz y la boca (70,71). El dolor se describe como severo similar a un choque eléctrico y puede durar segundos o minutos y luego desaparecer dejando intervalos libres de dolor entre los ataques (72,73).

Pruebas diagnósticas: La aplicación de anestesia local con spray tópico (8% xilocaina) administrado en la zona gatillo reduce intraoralmente los episodios de dolor paroxístico (75). La administración de anestesia local en las zonas de puntos gatillo reduce el dolor pero detiene el paroxismo y podría llevar a errores en el diagnóstico (53).

Tratamiento: La primera opción de tratamiento es la administración de carbamazepina, seguido por la oxcarbazepina como segunda opción y el baclofeno y la lamotrigina como tercera opción (9).

2.2. DOLOR NEUROPÁTICO CONTINUO:

Etiología: en este grupo son representativas la neuralgia herpética y post herpética la cual puede presentarse como resultado de infecciones con el virus de Herpes-Zoster que inicialmente produce erupción cutánea dolorosa y después de su fase aguda permanece latente en la raíz dorsal del ganglio de la espina dorsal, cuando las respuesta inmune se ve alterada o suprimida se produce su activación



que tiene como consecuencia erupción vesicular unilateral en las áreas de piel inervadas por los nervios correspondientes, esto se acompaña de dolor intenso en la zona afectada. En adición a los síntomas de la piel, el dolor está presente en el sitio de invasión (76,77).

Características clínicas: se presenta dolor continuo persistente similar al dolor dental y síntomas asociados, puede presentar parestesia (9).

Pruebas diagnósticas: el dolor neuropático continuo intenso y punzante que puede estar acompañado de anormalidades sensoriales tales como hipersensibilidad o alodinia, suele ser auto limitante (9,32,76).

Tratamiento: el dolor neuropático, presente durante la fase aguda de una infección por herpes zóster responde bien a la administración de clorhidrato de valaciclovir, aciclovir, vidarabina, etc. Entre otros fármacos de primera elección indicados en otras condiciones dolorosas continuas incluyen la aplicación de anestésicos tópicos y la administración oral antidepresivos tricíclicos o anticonvulsivantes. La segunda línea de medicamentos son: no opioides. (64)



3. DOLOR DENTAL IDIOPÁTICO Y ODONTALGIA ATÍPICA

Etiología: La odontalgia atípica también llamada neuralgia atípica o dolor del diente fantasma, es una condición dolorosa crónica, que ocurre en las estructuras dento-alveolares y mucosa oral (78,79). Se presenta con mayor frecuencia en mujeres, que en hombres, y se presenta principalmente en mujeres mayores de 40 años (64). Es particularmente común que se manifieste a nivel de molares superiores y premolares (6,46,78,80). La etiología de la odontalgia atípica está principalmente asociada con cambios vasculares y factores psicológicos (79,81). También se le ha asociado con tratamientos dentales en algunos pacientes. El factor desencadenante de odontalgia atípica asociado con el tratamiento dental varía y puede ser causado por una preparación cavitaria en dentina para una simple restauración, tratamiento de conductos y raspado periodontal (79).

Varios estudios han reportado la posible relación que existe entre el tratamiento de endodoncia y el desarrollo de este tipo de dolor (6,46,80,82–86). Sin embargo solo uno reportó que su incidencia después del tratamiento de endodoncia era mucho más alta con respecto a otros procedimientos tales como extracción dental y trauma (85). Pese a que aún no está claro si el tratamiento endodóntico aumenta o no las probabilidades de desarrollar odontalgia atípica, sin duda alguna, se considera que aunque en raras ocasiones, efectivamente podría ser un factor desencadenante de la misma (84–86).



Se ha propuesto que después de procedimientos dentales repetidos, ocurre una sensibilización periférica, la misma que a su vez podría inducir sensibilización de las neuronas centrales nociceptivas del trigémino; en base a esta teoría se cree que la sensibilización central parece ser un factor clave en el desarrollo de muchas condiciones de dolor crónico orofacial (80,87–89). A su vez ésta sensibilización central puede ser iniciada y/o mantenida por estímulos ectópicos que podrían ser inducidos por procedimientos dentales (8). En base a esto algunos estudios han propuesto que la odontalgia atípica debería ser considerada una condición de origen neuropático (6,78,80,90). Sin embargo, su fisiopatología sigue siendo confusa, dada la complejidad de la enfermedad (8).

Características clínicas: se presenta como un dolor sordo, profundo, urente y constante que se desarrolla después de procedimientos dentales (80,89,91). Se manifiesta en en dientes y / o tejidos periodontales sin hallazgos fisiopatológicos o radiológicos concluyentes en el sitio del dolor, y con una etiología desconocida que dura más de 4 o 6 meses (9,78). Sin embargo la eliminación completa del dolor es difícil y aun no se han establecido métodos totalmente satisfactorios en el tratamiento de este tipo de dolor (92).

Pruebas diagnósticas: Activación de los somatosensoreceptores con pruebas para frío, calor y presión (9,63).



Tratamiento: Se ha informado una alta eficacia con el uso de antidepresivos tricíclicos (78,92), anticonvulsivantes (9) para el tratamiento de la odontalgia atípica.

4. DOLOR DENTAL NEUROVASCULAR

4.1. MIGRAÑA:

Etiología: Es una de las formas más comunes de dolor de origen neurovascular en el sistema trigeminal. Se desconoce su etiología exacta pero se sostiene una hipótesis que enuncia la vasodilatación de arterias cefálicas y cerebrales con la activación de nociceptores peri vasculares sensibilizados. Existen dos tipos de migraña bien reconocidos: 1. Migraña con aura se le conoce como migraña clásica; 2. Migraña sin aura se le conoce como migraña común. Se considera que las migrañas pueden ser provocadas por factores como estrés, dieta, patrones de sueño alterado o la menstruación (32,93).

Características clínicas: Dolor maxilar espontaneo, palpitante que se ve agravado por la actividad física. Se presenta en las últimas 4-72 horas (9).

Pruebas diagnósticas: Se puede acompañar de náusea, vómito, fotofobia, fonofobia (9,93).



Tratamiento: Se recomienda referir a los pacientes a un neurólogo, neurocirujano. La terapia farmacológica para las migrañas incluye paracetamol y AINES. Los triptanos se utilizan para la fase aguda, y topiramato, ácido valproico o amitriptilina como tratamiento profiláctico (9).

4.2. CEFALGIA TRIGEMINAL AUTONÓMICA:

Características clínicas: Episódica, intenso dolor peri orbital y maxilar que dura 15 a 180 min (9,36).

Pruebas Diagnósticas: Síntomas acompañantes a la cefalea en racimos que incluyen lagrimeo, rinorrea, inyección escleral, miosis pupilar. No hay signos o síntomas entre paroxismos, aunque dolor dental neurovascular puede ser inducida por la histamina y / o alcohol (9,10,14).

Tratamiento: Inhalación de oxígeno, triptanos, dihidro ergotamina, verapamilo, corticosteroides (corto plazo), litio, divalproex sódico, y topiramato se utilizaron para la terapia profiláctica (9).



4.3. HEMICRANIAS PAROXÍSTICAS CRÓNICAS:

Pruebas diagnósticas: Dolor agudo, episódico peri orbital y maxilar asociado con características disautonomía (9).

Tratamiento: indometacina, topiramato (9).

5. DOLOR SINUSAL REFERIDO A DIENTE Y DIENTES

Etiología: La sinusitis es una condición inflamatoria aguda, subaguda o crónica dentro de los senos paranasales, ocurre a medida que las desembocaduras sinusales se obstruyen por exudados inflamatorios y se obstaculiza el drenaje normal de los senos (11,61,63). Las principales causas de sinusitis se deben a infección bacteriana y alergias. Puede causar dolor referido y una neuritis aguda de los nervios dentales que abandonan el foramen apical y cursan a través del piso del seno (32,66).

Características clínicas: El dolor se produce en los dientes molares maxilares inducida por estimulación con frío o la masticación, y disestesia surge con apretar los dientes (9,53).



Pruebas diagnósticas: La tomografía computarizada (TC) y el examen histopatológico muestra imágenes compatibles con sinusitis o histiocitoma fibroso maligno (9).

Tratamiento: el dolor dental de pacientes con sinusitis se debe referir a un otorrinolaringólogo (9). La aplicación nasal de un spray de lidocaína al 4% es de ayuda en el diagnóstico ya que produce una disminución temporal del dolor (8,9).

6. DOLOR CARDIACO REFERIDO A DIENTE/DIENTES

Etiología: La angina de pecho es una manifestación clínica de enfermedad cardíaca coronaria. El paciente usualmente sufre de dolor el cual es inducido por esfuerzos y se alivia con reposo (94,95). No se conoce con exactitud cuáles son los mecanismos de dolor cardíaco sin embargo se sugiere que la isquemia del músculo cardíaco es la principal causa de dolor cardíaco. La oclusión de la arteria coronaria activa los nervios cardíacos aferentes, y ocurren una serie de cambios bioquímicos periféricos que incluyen alteraciones en las concentraciones de bradiquinina, serotonina, adenosina, potasio y prostaglandinas (96).

Características clínicas: Sensación de presión y quemazón se ve agravada por el ejercicio, mejora con el descanso, los síntomas son bilaterales (9).



Pruebas diagnósticas: Ecocardiograma e interconsulta con el cardiólogo (9).

Tratamiento: El tratamiento incluye medicamentos anti anginosos (bloqueadores beta adrenérgicos, ácido nítrico, de grabado.) Y fármacos antitrombóticos. Comprimidos sublinguales de trinitrato de glicerilo contribuyen a la reducción del dolor (9).

7. DOLOR DENTAL PSICOGÉNICO O DOLOR DENTAL DE ORIGEN PSICOSOCIAL

El dolor se manifiesta en un sitio diferente al sitio de inervación anatómica, síntomas bilaterales, continuos y dolor persistente (7). El paciente puede quejarse de dolor dental (una queja somática) sin una causa real. Este tipo de dolor se incluye en una categoría de dolor dental psicógena que es un trastorno psicológico que forma parte de un grupo de trastornos mentales conocidos como somatomorfos (es decir que no hay una causa física para el dolor que manifiesta el paciente). Se recomienda referir el paciente a un psicólogo o psiquiatra y evitar tratamientos dentales innecesarios (9,61).



8. DOLOR DENTAL CAUSADO POR OTRAS CONDICIONES O ENFERMEDADES VARIAS

Dentro de esta categoría se incluyen aquellas enfermedades que amenazan la vida como la metástasis en el área oral y maxilofacial, cáncer de seno. Otras causas son el angioleiomioma, metahemoglobinemia, metástasis maligna, toxicidad de nervios periféricos por quimioterapia, arteritis temporal, hernia de disco cervical, granuloma de colesterol, tumor cerebral, entre las causas más comunes que se mencionan en la literatura sobre dolor no odontogénico de otros orígenes (97–102).

DIAGNÓSTICO

El primer paso para un buen diagnóstico consiste en realizar una revisión exhaustiva de los historiales médicos y dentales, incluyendo una descripción detallada de la queja principal, se deben incluir preguntas sobre historial de enfermedades dolorosas crónicas, tales como dolores de cabeza, neuralgia, y la disfunción temporo-mandibular ya que los síntomas asociados con esas enfermedades crónicas podrían ser confundidos con un problema de endodoncia y pueden predisponer al paciente a dolor persistente (61). El dolor se debe considerar en términos de calidad, duración, patrón temporal, exacerbación, y alivio. Estas características y el origen del dolor percibido por parte del paciente



pueden ser patognomónicos de sitios específicos. Cuando los pacientes se presentan con dolor y / o dolor que se irradia a otras áreas difusas, las fuentes no odontogénicas deben recibir una consideración adicional (58).

DIAGNÓSTICO DIFERENCIAL

El diagnóstico diferencial contemplará los siguientes tipos de dolor (47):

DOLOR EXCLUSIVAMENTE ODONTOGÉNICO:

Todos los dientes tratados endodóticamente que presentan dolor de origen únicamente odontogénico, muestran un diagnóstico apical de periodontitis apical sintomática. Este diagnóstico puede tener su origen en la misma pieza dental o en dientes adyacentes. En el mismo diente tratado endodóticamente, el diagnóstico pulpar es “tratamiento previo” y se ha evidenciado que la etiología de la periodontitis apical sintomática estaría relacionada con un conducto mesiovestibular perdido, conducto distal en forma de C, o un retraso en la cicatrización asociada con lupus sistémico (42).



En dientes adyacentes al diente tratado endodónticamente, el diagnóstico pulpar de estos corresponde a pulpitis irreversible y periodontitis apical sintomática. En pocas ocasiones el dolor también puede ser causado por un diente adyacente tratado endodónticamente (47). En un estudio realizado por Nixdorf y colaboradores, la mayoría de pacientes con razones odontogénicas para su dolor persistente describieron su dolor como “bien localizado” de tipo “sordo” o “agudo”. La mitad de ellos, lo describen como intermitente y la otra mitad como constante, con un paciente que se mostró sin respuesta (47).

DOLOR EXCLUSIVAMENTE NO ODONTOGÉNICO:

Las piezas dentarias que presentan dolor persistente, cuyo origen no sea dental. Entran en la categoría de diagnóstico de dolor exclusivamente no odontogénico. Corresponden a dientes cuyo dolor se asocia principalmente con disfunción temporomandibular y menos frecuentemente con dolor dentoalveolar persistente. Para clasificar a los dientes de esta categoría es importante descartar otras causas de dolor referido como: neuralgia del trigémino, desorden neurovascular o patología a distancia que refiera dolor en la región dentoalveolar (47).

La mayoría de pacientes con una razón no odontogénica para su dolor persistente tenían un dolor de intensidad leve a moderada, con la intensidad media de 1,5 sobre 10 en el momento de la evaluación. " Sordo " y " continuo ", así como " latidos " fueron las descripciones más utilizados por estos pacientes (42).



DOLOR ODONTOGÉNICO Y NO ODONTOGÉNICO COMBINADOS:

Dentro de este grupo se encuentran aquellos casos donde el dolor se encuentra asociado tanto a causas no odontogénicas como a causas de origen dental. Por ejemplo:

- Diagnóstico conjunto de disfunción temporo-mandibular y pulpitis irreversible de un diente adyacente
- Diagnóstico de dolor dentoalveolar persistente y periodontitis apical sintomática secundaria a una necrosis del diente adyacente. (47)



CONCLUSIONES

Es necesario conocer las estructuras que forman la región orofacial, sus características fisiológicas, anatómicas y sus relaciones, con la finalidad de disponer de datos certeros para un adecuado diagnóstico de las causas del dolor.

Las características del dolor: calidad, duración, patrón temporal, exacerbación, y alivio, serán elementos útiles para la clasificación del dolor en: dolor odontogénico transitorio, dolor postoperatorio, dolor persistente después de la terapia endodóntica y dolor no odontogénico.

El dolor orofacial, reportado por el paciente debe ser analizado metódicamente, partiendo desde la historia de los signos y síntomas, la localización, irradiación y características de presentación.

Teniendo en cuenta las limitaciones que presenta el uso de radiografías periapicales en la interpretación de resultados diagnósticos, es importante destacar que para establecer un diagnóstico diferencial, será necesario realizar una evaluación clínica exhaustiva acompañada por el apoyo de métodos diagnósticos de imagen complementarios que permitan evaluar de mejor manera la presencia o ausencia de lesiones persistentes de origen endodóntico.



La revisión de la literatura, permitió establecer que el dolor de origen no odontogénico, ha sido tema de estudio desde hace décadas y que con el manejo adecuado de la historia clínica del paciente, el análisis semiológico del caso y la utilización de nuevas técnicas diagnósticas, brinda la posibilidad de ofrecer al paciente un abordaje integral, y evitar la utilización de procedimientos inadecuados e innecesarios.



REFERENCIAS BIBLIOGRÁFICAS

1. Anderson R, Thomas DW. «Toothache stories»: a qualitative investigation of why and how people seek emergency dental care. *Community Dent Health*. junio de 2003;20(2):106-11.
2. Gilbert GH, Shelton BJ, Chavers LS, Bradford EH. The paradox of dental need in a population-based study of dentate adults. *Med Care*. enero de 2003;41(1):119-34.
3. Lewis C, Lynch H, Johnston B. Dental complaints in emergency departments: A national perspective. *Ann Emerg Med*. julio de 2003;42(1):93-9.
4. Pak JG, White SN. Pain Prevalence and Severity before, during, and after Root Canal Treatment: A Systematic Review. *J Endod*. abril de 2011;37(4):429-38.
5. Klasser GD, Kugelman AM, Villines D, Johnson BR. The prevalence of persistent pain after nonsurgical root canal treatment. *Quintessence Int Berl Ger* 1985. marzo de 2011;42(3):259-69.
6. Matwychuk MJ. Diagnostic challenges of neuropathic tooth pain. *J-Can Dent Assoc*. 2004;70:542-7.
7. Nixdorf DR, Moana-Filho EJ, Law AS, McGuire LA, Hodges JS, John MT. Frequency of Nonodontogenic Pain after Endodontic Therapy: A Systematic Review and Meta-Analysis. *J Endod*. septiembre de 2010;36(9):1494-8.



8. Oshima K, Ishii T, Ogura Y, Aoyama Y, Katsuumi I. Clinical Investigation of Patients Who Develop Neuropathic Tooth Pain After Endodontic Procedures. *J Endod.* julio de 2009;35(7):958-61.
9. Yatani H, Komiyama O, Matsuka Y, Wajima K, Muraoka W, Ikawa M, et al. Systematic review and recommendations for nonodontogenic toothache. *J Oral Rehabil.* noviembre de 2014;41(11):843-52.
10. Leeson R, Gulabivala K, Ng YL. DEFINITION OF PAIN. *Endodontics.* 2014;369.
11. Zakrzewska JM. Facial pain: an update: *Curr Opin Support Palliat Care.* junio de 2009;3(2):125-30.
12. Treede R-D, Jensen TS, Campbell JN, Cruccu G, Dostrovsky JO, Griffin JW, et al. Neuropathic pain: redefinition and a grading system for clinical and research purposes. *Neurology.* 29 de abril de 2008;70(18):1630-5.
13. Wang R, King T, De Felice M, Guo W, Ossipov MH, Porreca F. Descending Facilitation Maintains Long-Term Spontaneous Neuropathic Pain. *J Pain.* agosto de 2013;14(8):845-53.
14. Headache Classification Subcommittee of the International Headache Society. *The International Classification of Headache Disorders: 2nd edition.* Cephalalgia Int J Headache. 2004;24 Suppl 1:9-160.
15. Zakrzewska JM. Facial pain: neurological and non-neurological. *J Neurol Neurosurg Psychiatry.* junio de 2002;72 Suppl 2:ii27-32.



16. Kehlet H, Jensen TS, Woolf CJ. Persistent postsurgical pain: risk factors and prevention. *Lancet Lond Engl.* 13 de mayo de 2006;367(9522):1618-25.
17. Bourne S, Machado AG, Nagel SJ. Basic Anatomy and Physiology of Pain Pathways. *Neurosurg Clin N Am.* octubre de 2014;25(4):629-38.
18. Melzack R. From the gate to the neuromatrix. *Pain.* agosto de 1999;Suppl 6:S121-6.
19. Hargreaves KM, Cohen S, Berman LH. Cohen, Vías de la pulpa: décima edición. Amsterdam: Elsevier; 2011.
20. Rosenow JM, Henderson JM. Anatomy and physiology of chronic pain. *Neurosurg Clin N Am.* julio de 2003;14(3):445-62, vii.
21. Byers MR, Närhi MV. Dental injury models: experimental tools for understanding neuroinflammatory interactions and polymodal nociceptor functions. *Crit Rev Oral Biol Med Off Publ Am Assoc Oral Biol.* 1999;10(1):4-39.
22. Byers MR. Dental sensory receptors. *Int Rev Neurobiol.* 1984;25:39-94.
23. Brown AC, Beeler WJ, Kloka AC, Fields RW. Spatial summation of pre-pain and pain in human teeth. *Pain.* enero de 1985;21(1):1-16.
24. Besson JM, Chaouch A. Peripheral and spinal mechanisms of nociception. *Physiol Rev.* enero de 1987;67(1):67-186.
25. Dubner R, Hayes RL, Hoffman DS. Neural and behavioral correlates of pain in the trigeminal system. *Res Publ - Assoc Res Nerv Ment Dis.* 1980;58:63-72.



-
26. LaMotte RH, Campbell JN. Comparison of responses of warm and nociceptive C-fiber afferents in monkey with human judgments of thermal pain. *J Neurophysiol.* marzo de 1978;41(2):509-28.
 27. Bender IB. Pulpal pain diagnosis—a review. *J Endod.* 2000;26(3):175-9.
 28. Abd-Elmeguid A, Yu DC. Dental pulp neurophysiology: part 1. Clinical and diagnostic implications. *J Can Dent Assoc.* 2009;75(1):55-9.
 29. Trowbridge HO. Pulp biology: progress during the past 25 years. *Aust Endod J J Aust Soc Endodontology Inc.* abril de 2003;29(1):5-12.
 30. Cooper B, Ahlquist M, Friedman RM, Labanc J. Properties of high-threshold mechanoreceptors in the goat oral mucosa. II. Dynamic and static reactivity in carrageenan-inflamed mucosa. *J Neurophysiol.* octubre de 1991;66(4):1280-90.
 31. Rosenow JM, Henderson JM. Anatomy and physiology of chronic pain. *Neurosurg Clin N Am.* julio de 2003;14(3):445-62, vii.
 32. Hargreaves KM, editor. *Seltzer and Bender's dental pulp.* Rev. ed. Chicago: Quintessence Publ. Co; 2002. 500 p.
 33. Jacquin MF, Renehan WE, Mooney RD, Rhoades RW. Structure-function relationships in rat medullary and cervical dorsal horns. I. Trigeminal primary afferents. *J Neurophysiol.* junio de 1986;55(6):1153-86.
 34. Sessle BJ, Hu JW, Amano N, Zhong G. Convergence of cutaneous, tooth pulp, visceral, neck and muscle afferents onto nociceptive and non-nociceptive



neurons in trigeminal subnucleus caudalis (medullary dorsal horn) and its implications for referred pain. *Pain*. noviembre de 1986;27(2):219-35.

35. Dubner R. Basic mechanisms of pain associated with deep tissues. *Can J Physiol Pharmacol*. mayo de 1991;69(5):607-9.

36. Leeson R, Gulabivala K, Ng Y-L. 16 - The orofacial pain–endo interface. En: *Endodontics (Fourth Edition)* [Internet]. Mosby; 2014 [citado 11 de febrero de 2016]. p. 369-73. Recuperado a partir de: <http://www.sciencedirect.com/science/article/pii/B9780702031557000163>

37. Chiconelli C, Faria M, Olandoski M, Gabardo M. Prevalence of Pain after Endodontic Treatment. *Pesqui Bras Em Odontopediatria E Clínica Integra*. 2014;14(3):249-57.

38. Siqueira JF. Reaction of periradicular tissues to root canal treatment: benefits and drawbacks. *Endod Top*. 2005;10(1):123-47.

39. Sipavičiūtė E, Manelienė R. Pain and flare-up after endodontic treatment procedures. *Stomatol Issued Public Inst Odontol Stud Al*. 2014;16(1):25-30.

40. Arias A, de la Macorra JC, Azabal M, Hidalgo JJ, Peters OA. Prospective case controlled clinical study of post-endodontic pain after rotary root canal preparation performed by a single operator. *J Dent*. marzo de 2015;43(3):389-95.

41. Keenan AV. Only a Small Percentage of Patients Experience Persistent Pain for More than 6 Months After Root Canal Therapy. *J Evid Based Dent Pract*. diciembre de 2010;10(4):235-6.



42. Arias A, de la Macorra JC, Hidalgo JJ, Azabal M. Predictive models of pain following root canal treatment: a prospective clinical study. *Int Endod J.* agosto de 2013;46(8):784-93.
43. Segura-Egea JJ, Cisneros-Cabello R, Llamas-Carreras JM, Velasco-Ortega E. Pain associated with root canal treatment. *Int Endod J.* julio de 2009;42(7):614-20.
44. McCarthy PJ, McClanahan S, Hodges J, Bowles WR. Frequency of localization of the painful tooth by patients presenting for an endodontic emergency. *J Endod.* mayo de 2010;36(5):801-5.
45. Khan AA, Maixner W, Lim PF. Persistent pain after endodontic therapy. *J Am Dent Assoc.* 2014;145(3):270-2.
46. Polycarpou N, Ng Y-L, Canavan D, Moles DR, Gulabivala K. Prevalence of persistent pain after endodontic treatment and factors affecting its occurrence in cases with complete radiographic healing. *Int Endod J.* 2005;38(3):169-78.
47. Nixdorf DR, Law AS, John MT, Sobieh RM, Kohli R, Nguyen RHN. Differential Diagnoses for Persistent Pain after Root Canal Treatment: A Study in the National Dental Practice-based Research Network. *J Endod.* abril de 2015;41(4):457-63.
48. Park H-O, Ha J-H, Jin M-U, Kim Y-K, Kim S-K. Diagnostic challenges of nonodontogenic toothache. *Restor Dent Endod.* 2012;37(3):170.
49. Benjamin P. The frequency of pain after endodontic procedures. *J Am Dent*



Assoc. 2011;142(8):957-8.

50. Nixdorf DR, Moana-Filho EJ, Law AS, McGuire LA, Hodges JS, John MT. Frequency of Persistent Tooth Pain after Root Canal Therapy: A Systematic Review and Meta-Analysis. *J Endod.* febrero de 2010;36(2):224-30.

51. Vanotti A, Osio M, Mailland E, Nascimbene C, Capiluppi E, Mariani C. Overview on pathophysiology and newer approaches to treatment of peripheral neuropathies. *CNS Drugs.* 2007;21 Suppl 1:3-12; discussion 45-6.

52. Köling A. [Neurologist, otolaryngologist...? Which specialist should treat facial pain?]. *Läkartidningen.* 13 de mayo de 1998;95(20):2320-5.

53. Okeson JP, Falace DA. Nonodontogenic toothache. *Dent Clin North Am.* abril de 1997;41(2):367-83.

54. Leeuw R de, Klasser GD, editores. Orofacial pain: guidelines for assessment, diagnosis, and management. Fifth edition. Chicago: Quintessence Publishing Co, Inc; 2013. 301 p.

55. Balto K. How common is tooth pain after root canal treatment? *Evid Based Dent.* 2010;11(4):114-114.

56. Benjamin P. Pain after routine endodontic therapy may not have originated from the treated tooth: A critical summary of Nixdorf DR, Moana-Filho EJ, Law AS, McGuire LA, Hodges JS, John MT. Frequency of nonodontogenic pain after endodontic therapy: a systematic review and meta-analysis. *J Endod* 2010; 36 (9): 1494–1498. *J Am Dent Assoc.* 2011;142(12):1383-4.



-
57. Sarlani E, Balciunas BA, Grace EG. Orofacial pain--Part I: Assessment and management of musculoskeletal and neuropathic causes. AACN Clin Issues. septiembre de 2005;16(3):333-46.
 58. Mascia P, Brown BR, Friedman S. Toothache of nonodontogenic origin: A case report. J Endod. 2003;29(9):608-10.
 59. Ehrmann EH. The diagnosis of referred orofacial dental pain. Aust Endod J J Aust Soc Endodontology Inc. agosto de 2002;28(2):75-81.
 60. Balasubramaniam R, Turner LN, Fischer D, Klasser GD, Okeson JP. Non-odontogenic toothache revisited. Open J Stomatol. 2011;01(03):92-102.
 61. Rosenberg PA. Endodontic pain. Endod Top. 2014;30(1):75-98.
 62. Kim ST. Myofascial pain and toothaches. Aust Endod J J Aust Soc Endodontology Inc. diciembre de 2005;31(3):106-10.
 63. Koratkar H, Pedersen J. Atypical odontalgia: a review. Northwest Dent. febrero de 2008;87(1):37-8, 62.
 64. Clark GT. Persistent orodental pain, atypical odontalgia, and phantom tooth pain: when are they neuropathic disorders? J Calif Dent Assoc. agosto de 2006;34(8):599-609.
 65. Kim ST. Myofascial pain and toothaches. Aust Endod J. 2005;31(3):106-10.
 66. Ingle JI. Ingle's Endodontics 6. PMPH-USA; 2008. 1588 p.



-
67. Wright EF. Referred craniofacial pain patterns in patients with temporomandibular disorder. *J Am Dent Assoc* 1939. septiembre de 2000;131(9):1307-15.
68. Handa T, Fukuda K, Ichinohe T. Effect of combination of trigger point injection and stellate ganglion block on non-odontogenic mandibular molar pain referred from masseter muscle: a case report. *Bull Tokyo Dent Coll*. 2013;54(3):171-5.
69. Simons DG, Travell JG, Simons LS. *Travell & Simons' Myofascial Pain and Dysfunction: Upper half of body*. Lippincott Williams & Wilkins; 1999. 1068 p.
70. Gass A, Kitchen N, MacManus DG, Moseley IF, Hennerici MG, Miller DH. Trigeminal neuralgia in patients with multiple sclerosis: Lesion localization with magnetic resonance imaging. *Neurology*. 1 de octubre de 1997;49(4):1142-4.
71. Zakrzewska JM. Diagnosis and differential diagnosis of trigeminal neuralgia. *Clin J Pain*. febrero de 2002;18(1):14-21.
72. Burchiel KJ, Slavin KV. On the natural history of trigeminal neuralgia. *Neurosurgery*. enero de 2000;46(1):152-4; discussion 154-5.
73. Zakrzewska JM, Linskey ME. Trigeminal neuralgia. *BMJ*. 2015;350:h1238.
74. Alonso AA, Nixdorf DR. Case series of four different headache types presenting as tooth pain. *J Endod*. noviembre de 2006;32(11):1110-3.
75. Motamedi MHK, Rahmat H, Bahrami E, Sadidi A, Navi F, Asadollahi M,



et al. Trigeminal neuralgia and radiofrequency. J Calif Dent Assoc. febrero de 2009;37(2):109-14.

76. Mounsey AL, Matthew LG, Slawson DC. Herpes zoster and postherpetic neuralgia: prevention and management. Am Fam Physician. 15 de septiembre de 2005;72(6):1075-80.

77. Jung W, Lee B-J, Kim SS, Lee YJ. The effect of Gunn's intramuscular stimulation for postherpetic neuralgia -A report of 4 cases-. Korean J Anesthesiol. marzo de 2010;58(3):311-7.

78. Melis M, Lobo SL, Ceneviz C, Zawawi K, Al-Badawi E, Maloney G, et al. Atypical odontalgia: a review of the literature. Headache J Head Face Pain. 2003;43(10):1060-74.

79. Vickers ER, Cousins MJ, Walker S, Chisholm K. Analysis of 50 patients with atypical odontalgia. A preliminary report on pharmacological procedures for diagnosis and treatment. Oral Surg Oral Med Oral Pathol Oral Radiol Endod. enero de 1998;85(1):24-32.

80. Vickers ER, Cousins MJ. Neuropathic orofacial pain part 1--prevalence and pathophysiology. Aust Endod J J Aust Soc Endodontology Inc. abril de 2000;26(1):19-26.

81. List T, Leijon G, Helkimo M, Oster A, Dworkin SF, Svensson P. Clinical findings and psychosocial factors in patients with atypical odontalgia: a case-control study. J Orofac Pain. 2007;21(2):89-98.



-
82. Battrum DE, Gutmann JL. Phantom tooth pain: a diagnosis of exclusion. *Int Endod J.* mayo de 1996;29(3):190-4.
83. Lilly JP, Law AS. Atypical odontalgia misdiagnosed as odontogenic pain: a case report and discussion of treatment. *J Endod.* mayo de 1997;23(5):337-9.
84. Marbach JJ, Hulbrock J, Hohn C, Segal AG. Incidence of phantom tooth pain: an atypical facial neuralgia. *Oral Surg Oral Med Oral Pathol.* febrero de 1982;53(2):190-3.
85. Lynch ME, Elgeneidy AK. The role of sympathetic activity in neuropathic orofacial pain. *J Orofac Pain.* 1996;10(4):297-305.
86. Campbell RL, Parks KW, Dodds RN. Chronic facial pain associated with endodontic therapy. *Oral Surg Oral Med Oral Pathol.* marzo de 1990;69(3):287-90.
87. Sessle BJ. Acute and chronic craniofacial pain: brainstem mechanisms of nociceptive transmission and neuroplasticity, and their clinical correlates. *Crit Rev Oral Biol Med Off Publ Am Assoc Oral Biol.* 2000;11(1):57-91.
88. Dubner R, Ren K. Brainstem mechanisms of persistent pain following injury. *J Orofac Pain.* 2004;18(4):299-305.
89. Woolf CJ, Mannion RJ. Neuropathic pain: aetiology, symptoms, mechanisms, and management. *Lancet Lond Engl.* 5 de junio de 1999;353(9168):1959-64.
90. Campbell RL, Parks KW, Dodds RN. Chronic facial pain associated with



endodontic therapy. *Oral Surg Oral Med Oral Pathol.* marzo de 1990;69(3):287-90.

91. Finnerup NB, Otto M, McQuay HJ, Jensen TS, Sindrup SH. Algorithm for neuropathic pain treatment: an evidence based proposal. *Pain.* 5 de diciembre de 2005;118(3):289-305.

92. Lewis MAO, Sankar V, De Laat A, Benoliel R. Management of neuropathic orofacial pain. *Oral Surg Oral Med Oral Pathol Oral Radiol Endod.* marzo de 2007;103 Suppl:S32.e1-24.

93. Ahamed SH, Jones NS. What is Sluder's neuralgia? *J Laryngol Otol.* junio de 2003;117(6):437-43.

94. Tzukert A, Hasin Y, Sharav Y. Orofacial pain of cardiac origin. *Oral Surg Oral Med Oral Pathol.* mayo de 1981;51(5):484-6.

95. De M. Toothache referred from heart disease and lung cancer via the vagus nerve. *Gen Dent.* diciembre de 2009;58(1):e2-5.

96. Kreiner M, Okeson JP. Toothache of cardiac origin. *J Orofac Pain.* 1999;13(3):201-7.

97. Walden A, Parvizi N, Tatla T. Toothache: an unlikely presentation of secondary breast malignancy. *BMJ Case Rep.* 2011;2011.

98. Park S-Y, Mun S-K. Toothache induced by an angioleiomyoma of the nasolabial groove: a case report. *J Orofac Pain.* 2011;25(1):75-8.

99. Orr TM, Orr DL. Methemoglobinemia secondary to over-the-counter



Anbesol. Oral Surg Oral Med Oral Pathol Oral Radiol Endod. febrero de 2011;111(2):e7-11.

100. Kalladka M, Proter N, Benoliel R, Czerninski R, Eliav E. Mental nerve neuropathy: patient characteristics and neurosensory changes. Oral Surg Oral Med Oral Pathol Oral Radiol Endod. septiembre de 2008;106(3):364-70.

101. Zadik Y, Vainstein V, Heling I, Neuman T, Drucker S, Elad S. Cytotoxic chemotherapy-induced odontalgia: a differential diagnosis for dental pain. J Endod. septiembre de 2010;36(9):1588-92.

102. Hellmann DB. Temporal arteritis: a cough, toothache, and tongue infarction. JAMA. 12 de junio de 2002;287(22):2996-3000.