



**UNIVERSIDAD DE CUENCA**

**FACULTAD DE ODONTOLOGÍA**

**ALTERACIONES PULPARES EN MOLARES TEMPORALES,  
PRODUCIDAS POR OBTURACIONES CON IONÓMERO DE  
VIDRIO HASTA EL LÍMITE AMELODENTINARIO, EN PACIENTES  
DE LA CLÍNICA DE ODONTOPEDIATRÍA 2013/ 2014**

**Trabajo de titulación previo a la obtención del Título de  
Odontólogo**

**Autores:**

**Gabriela Elizabeth Idrovo Heredia**

**Álvaro Esteban Vásquez López**

**Directora:**

**Dra. Gladys Eugenia Moreno Morejón**

**Cuenca – Ecuador**

**2014**

Yo, Dra. Gladys Moreno Morejón, Directora del Proyecto “Alteraciones pulpares en molares temporales, producidas por obturaciones con ionómero de vidrio hasta el límite amelodentinario, en pacientes de la clínica de Odontopediatría 2013/2014”; informo que el presente documento fue revisado y solicito continuar con los trámites respectivos.

---

Dra. Gladys Moreno Morejón.

DIRECTORA DEL PROYECTO

### **FIRMAS DE RESPONSABILIDAD**

---

Gabriela Elizabeth Idrovo Heredia

---

Álvaro Esteban Vásquez López

## **DEDICATORIA**

### **A DIOS:**

Por permitirme valorar lo creado, sentir su presencia día a día en cada hogar, lugar de trabajo, amigos, docentes, hermanos, en la sonrisa de un niño, en la tranquilidad de un anciano y guiarme en este camino de retos, brindándome la fortaleza y sabiduría necesaria para alcanzar mis ideales.

### **A MI FAMILIA:**

Por los valores de humildad, sencillez, responsabilidad y servicio que me han inculcado, permitiéndome ser una mejor persona. A mis padres, Edgar y Myriam que me han brindado todo su amor y apoyo incondicional en cada paso, por enseñarme a levantar la cabeza y seguir adelante ante las dificultades, por brindarme la convicción de creer en mí misma y gracias a quienes hoy estoy culminando con éxito una maravillosa etapa profesional de mi vida.

A mis hermanos: Paúl, Xavier y Nicolás, que gracias a su carisma y cariño iluminaron cada día de esfuerzo y dedicación.

GABY.

Esta tesis está dedicada a mi amada familia: Gloria, Richac, Jhon e Isaac quienes fueron un pilar fundamental en el transcurso de mi vida universitaria, gracias por su motivación, comprensión y amor, por animarme en los momentos más difíciles del duro camino de la Universidad, todos sus consejos han alentado cada uno de mis días.

Gracias papi y mami por ser el ejemplo que me llevó a alcanzar este sueño ustedes han sido mi mayor inspiración, gracias por inculcarme los valores que me han hecho mejor persona y que desde ahora seguro que me harán un buen profesional.

A mi tía Teresa que me apoyó, alegró y compartió mucho tiempo en esta etapa de mi vida, por ser una compañera inigualable, muchas gracias.

Y a mis amigos: Daniela, Gabriela, María Paz, Viviana, Gabriela, Karina, Diana, Claudia, Daniel, Pablo y Rubén, gracias por su amistad, por compartir momentos únicos e inolvidables, ustedes formaron parte de mi vida y los recordaré siempre.

ALVARO.

## **AGRADECIMIENTO**

Un especial agradecimiento a todos los directivos y docentes que forman parte de la Facultad de Odontología de la Universidad de Cuenca, quienes durante estos años estudiantiles han impartido sus conocimientos, buscando formarnos no sólo académica sino en especial, humanamente.

De manera particular nuestro agradecimiento a la Dra. Gladys Moreno Morejón; Directora de este proyecto, quien brindándonos su tiempo, paciencia y dedicación ha sabido asesorarnos en este trabajo con todo entusiasmo y profesionalismo.

Gabriela Idrovo Heredia.

Álvaro Vásquez López.

## ÍNDICE GENERAL

CONTENIDOS	PÁG.
RESUMEN	1
ABSTRACT	2
1. INTRODUCCIÓN	3
2. MARCO TEÓRICO	4
2.1 ALTERACIÓN PULPAR	4
2.2 CEMENTOS DE IONÓMERO DE VIDRIO	7
2.3 SISTEMA INTERNACIONAL PARA LA DETECCIÓN Y EVALUACIÓN DE CARIES (ICDAS)	12
3. OBJETIVOS	14
3.1 OBJETIVO GENERAL	14
3.2 OBJETIVOS ESPECÍFICOS	14
4. MÉTODOS Y TÉCNICAS	15
4.1 TIPO DE ESTUDIO	15
4.2 UNIVERSO Y MUESTRA	15
4.3 TÉCNICAS DE OBSERVACIÓN	15
4.4 METODOLOGÍA	16
4.5 ANÁLISIS DE LA INFORMACIÓN	16
5. RESULTADOS Y ANÁLISIS	17
6. DISCUSIÓN	22
7. CONCLUSIONES	25

8. RECOMENDACIONES	26
9. REFERENCIAS BIBLIOGRÁFICAS	27
10. BIBLIOGRAFÍA	29
11. ANEXOS	31

## RESUMEN

El Ionómero de vidrio en la actualidad es muy utilizado en la clínica de Odontopediatría como material de restauración por presentar biocompatibilidad con los tejidos dentales; estudios (López, 2004) mencionan que los materiales de restauración pueden causar alteraciones pulpares, pero cada vez es menos frecuente, y estas se deben a un mal sellado y a la filtración marginal. En esta investigación se realizó un examen clínico y radiográfico de 44 molares temporales obturados con Ionómero de Vidrio hasta el límite amelodentinario en niños entre 4 y 9 años de edad que acudieron a la Facultad de Odontología de la Universidad de Cuenca; además se realizó un seguimiento a los 3 y 6 meses posteriores a la obturación. Durante el primer control (3 meses) no se encontraron alteraciones a nivel pulpar mediante el diagnóstico clínico y radiográfico en ninguno de los molares estudiados (100%); en el segundo control (6 meses) se encontró que un 9.2% del total de molares examinados presentaron alteraciones pulpares: el 4.6% presentó pulpitis reversible, 2.3% pulpitis irreversible y necrosis pulpar también correspondió al 2.3%.

Palabras clave: Ionómero de vidrio, lesión pulpar, diagnóstico clínico y diagnóstico radiográfico, ICDAS



## ABSTRACT

The glass ionomer is now widely used in clinical pediatric dentistry as restorative material to present biocompatibility with dental tissues; studies (López, 2004) mention that restorative materials can cause pulpal alterations, but it is becoming less common, and these are due to a poor seal and marginal leakage. In this research, a clinical and radiographic examination of 44 primary molars sealed with glass ionomer was performed to dentino-enamel junction in children between 4 and 9 years of age who presented to the Faculty of Dentistry at the University of Cuenca; also monitored at 3 and 6 months after the sealing was performed. During the first test (3 months) no pulp injury was found by clinical and radiographic diagnosis in any molar studied (100%); in the second control (6 months) found that 9.2% of the total molar pulp alterations examined were: 4.6% had reversible pulpitis, irreversible pulpitis and 2.3% pulp necrosis also corresponded to 2.3%.

Key words: Glass Ionomer, pulpal injury, clinical diagnosis, radiographic diagnosis, ICDAS

## INTRODUCCIÓN

En la actualidad el ionómero de vidrio fotopolimerizable es muy utilizado como material de obturación en piezas dentales temporales por ser compatible con los tejidos orales (Aguirre, 2012), sin embargo, en otros estudios mencionan que este material de restauración da lugar a una irritación pulpar escasa (Morales, 2004).

Esta investigación pretende analizar el comportamiento de este material y alteraciones pulpares en molares temporarios en los niños de 4 a 9 años que acuden a la Clínica de Odontopediatría de Facultad de Odontología de la Universidad de Cuenca.

El estudio se fundamenta en la evaluación clínica y radiográfica siguiendo los criterios del Diagnóstico ICDAS en molares temporarios obturados con Ionómero de Vidrio fotopolimerizable hasta el límite amelodentinario.

El estudio se realizó en dos fases:

- Primera fase: Diagnóstico clínico y radiográfico (ICDAS) de 44 molares temporales obturados con Ionómero de Vidrio, control realizado a los 3 meses posteriores a la obturación.
- Segunda Fase: Diagnóstico clínico y radiográfico (ICDAS) de los mismos 44 molares temporales obturados con Ionómero de Vidrio, control realizado a los 6 meses posteriores a la obturación.

Los niños/as con molares temporarios obturados con IV, ingresarán al estudio cuando radiográficamente se observe que dicha obturación no comprometa la pulpa dental, es decir que la obturación esté en un nivel D1 (obturación a nivel de esmalte y no alcanza dentina) ó D2 (la obturación ha alcanzado ó ha pasado ligeramente el límite amelodentinario) según los criterios del ICDAS.

## ALTERACIÓN PULPAR

La alteración pulpar es una respuesta a la irritación bacteriana de la dentina expuesta que se inicia por la difusión de componentes bacterianos y/o por la activación de sustancias liberadas de los fluidos dentinarios. La inflamación local de la pulpa coronaria puede persistir por un largo período de tiempo, sin involucrar la pulpa radicular, pudiendo retroceder mientras que la agresión no sea de gran intensidad y que el agente agresor sea retirado; sólo si los irritantes son severos y/o persistentes la respuesta inflamatoria de la pulpa se extendería hacia la región apical (Villasana, 2000).

Las alteraciones pulpares se producen por diferentes causas por ejemplo: cambios térmicos extremos que pueden causar pulpitis en las piezas restauradas sin ninguna protección entre la obturación y la pulpa, restauraciones con materiales de obturación irritantes y la penetración de sustancias irritantes y diferentes tipos de bacterias dentro del tejido pulpar a través de los túbulos dentinarios (Villasana, 2000).

## CLASIFICACIÓN DE LAS ALTERACIONES PULPARES

La alteración pulpar según sus características clínicas y radiográficas se puede clasificar de la siguiente manera:

**Pulpitis reversible:** “Implica una pulpa inflamada que conserva la vitalidad, capaz de repararse y recuperarse si se elimina el irritante que la causa” (Abia *et al*, 2008).

- Sintomatología: “Dolor agudo a la aplicación de estímulos térmicos o/y osmóticos” (Abia *et al*, 2008).
- Examen Clínico: “Caries dental, restauración fracturada, tratamiento restaurador reciente, restauraciones con inapropiada base o cúspides fisuradas, la pulpa reacciona más al frío que los dientes normales, y con mayor rapidez que al calor. Percusión negativa” (Abia *et al*, 2008).
- Examen Radiográfico: “El espacio del ligamento periodontal y la lámina dura son normales” (Abia *et al*, 2008).

**Pulpitis irreversible:** “Implica una pulpa inflamada, que conserva la vitalidad pero que es incapaz de recuperarse aún cuando se elimine el factor causal. Puede ser aguda o crónica. La pulpa con inflamación aguda es sintomática, mientras que la pulpa con inflamación crónica es asintomática en la mayoría de casos” (Abia *et al*, 2008).

- Sintomatología: “Dolor espontáneo o provocado por cambios térmicos o posturales, difuso, localizado o irradiado, sordo, pulsátil, lancinante, de larga duración” (Abia *et al*, 2008).
- Examen Clínico: “Caries profunda, restauraciones defectuosas de larga data, exposición pulpar por caries, grandes obturaciones, trauma oclusal, movilidad dentaria. Pruebas de sensibilidad positivas, pero el dolor persiste después de quitar el estímulo. El calor intensifica la respuesta al progresar la inflamación, y el frío tiende a aliviar el dolor en las fases avanzadas de la pulpitis. La sensibilidad a la percusión indica una pulpitis irreversible con periodontitis apical aguda” (Abia *et al*, 2008).
- Examen Radiográfico: “La zona periapical tiene una configuración normal, ó ligeramente ensanchada en las fases avanzadas de la pulpitis. Podemos observar también caries profunda con o sin compromiso pulpar, caries recidivante, obturaciones profundas con o sin fondo cavitario, obturaciones en mal estado, filtradas o con interfases” (Abia *et al*, 2008).

**Necrosis pulpar:** “Significa muerte de la pulpa. Es la evolución de una pulpitis irreversible no tratada, una lesión traumática o cualquier circunstancia que origine interrupción prolongada del suministro de sangre a la pulpa. La necrosis pulpar puede ser total o parcial (común en dientes multirradiculares)” (Abia *et al*, 2008).

- Sintomatología: “Semejante a la de la pulpitis irreversible. La necrosis total es asintomática. Sin embargo, se puede originar dolor en los tejidos perirradiculares, inflamados a causa de la degeneración pulpar. La necrosis no tratada puede provocar dolor a la percusión y palpación por inflamación del ligamento periodontal” (Abia *et al*, 2008).
- Examen Clínico: “No existe movilidad, palpación y percusión negativas, las pruebas de sensibilidad no dan ninguna respuesta, cambio en la coloración del diente” (Abia *et al*, 2008).
- Examen Radiográfico: “Son normales (a no ser que exista una inflamación periapical concomitante). En la necrosis no tratada puede observarse ligamento periodontal engrosado” (Abia *et al*, 2008).

Para un correcto diagnóstico es esencial también las pruebas de sensibilidad pulpar como: pruebas térmicas (frío y calor), pruebas eléctricas y pruebas de la preparación cavitaria sin refrigeración (Argüello, 2009). El objetivo principal del tratamiento pulpar es mantener la integridad y la salud de los tejidos dentales, para lo cual se emplean técnicas y medicamentos que permitan su desarrollo normal hasta que ocurra la exfoliación, respetando el ciclo vital de los dientes temporales.

La determinación de la sensibilidad pulpar, a través de pruebas térmicas de frío y calor, son de poco valor pues raramente ofrecen datos cuidadosos y confiables para dientes deciduos (Salete, 2009). Estas pruebas actualmente,

tienen valor en la dentición permanente, aunque no en la dentición temporal debido a la regresión del tejido pulpar al exfoliarse (Planells, 2008).

## CEMENTOS DE IONÓMERO DE VIDRIO

Los cementos de ionómero de vidrio son materiales recomendados para usarlos en Odontopediatría por su fácil aplicación y las características restauradoras en la dentición temporal (Nosas, 2006).

“La demanda para las restauraciones en dientes temporales es diferente de aquella observada en dientes permanentes. Esto ocurre debido al limitado periodo de tiempo de los dientes en la cavidad bucal, a las variaciones en el grado de cooperación de los niños durante el tratamiento y diferencias morfológicas de los dientes. Por lo tanto, los materiales restauradores deben presentar propiedades adhesivas adecuadas, limitando la necesidad de preparaciones extensas, sin olvidar las propiedades de resistencia y estabilidad del color a lo largo de los años” (Salette, 2009).

## COMPOSICIÓN

Los cementos de Ionómero de vidrio son materiales considerados como sistemas polvo-líquido.

**POLVO:** Compuesto de: Sílice ( $\text{SiO}_3$ ), alúmina ( $\text{Al}_2\text{O}_3$ ), fluoruro cálcico o fluorita ( $\text{CaF}_2$ ), fosfato de aluminio, fluoruro de aluminio y fluoruro de sodio (Mallat, 2002).

El flúor representa aproximadamente un 20% del peso final del polvo y es importante por su liberación, efecto anticariogénico y porque retrasa el fraguado.

El polvo es capaz de liberar una gran cantidad de iones entre ellos: Calcio, Aluminio, Estroncio, Zinc y Flúor (De la Macorra, 1995).

**LIQUIDO:** El líquido está compuesto por:

**Poliácidos:** Son ácidos conocidos como polialquenoicos, entre ellos: Ácido poliacrílico, ácido itacónico, ácido tartárico, ácido maleico, ácido fosfórico (De la Macorra, 1995).

**Agua:** Es el medio donde se da la reacción, presente en el líquido con los poliácidos en una proporción del 50% ó se puede añadir como en los Ionómeros de Vidrio anhidros (Nosas, 2006).

El agua es un componente importante por que proporciona el medio en donde se realizan los intercambios iónicos, es uno de los productos de la reacción y actúa como plastificante en la medida que se reduce la rigidez de la estructura, su balance adecuado es fundamental en las primeras fases de la reacción (Nosas, 2006).

**Aceleradores:** El ácido tartárico cumple esta función, acelera el endurecimiento del Ionómero de vidrio porque facilita la extracción de iones de las partículas de polvo. En los ionómeros de vidrio anhidros suele encontrarse incorporado al polvo o puede usarse como líquido en una solución acuosa al 5%. Por sus características nos permite trabajar con cristales con menor cantidad de flúor existiendo así materiales más translúcidos y estéticos (Nosas, 2006).

### **Ionómero de vidrio de Restauración**

Material restaurador indicado para clases I, II y III, especialmente en dientes temporales, restauraciones en superficies proximales de dientes anteriores y restauraciones clase V en el tercio cervical de todos los dientes (López, 1997).

“El Ionómero de Vidrio tiene una ventaja en cuanto a su aplicación, porque no necesita la eliminación del barrillo dentinario y de la dentina peritubular propia del proceso de desmineralización o grabado ácido. El Ionómero de Vidrio utiliza un acondicionador que elimina el barrillo dentinario respetando los tapones de los restos dentinales, sin crear una vía directa al túbulo dentinario, comprobando que el material produce una menor respuesta inflamatoria de la pulpa aunque se aplique en cavidades profundas” (Crespo, 2008).

“La utilización de los ionómeros de vidrio está asociada a la reducción de la sensibilidad postoperatoria, dicha propiedad está relacionada con los bajos índices de microfiltración; sin embargo, pueden ocurrir fallas en la integridad marginal inducidas por la acción mecánica de los dientes antagonistas y sustancias de los alimentos causando desgaste o fractura del material; trauma físico resultante de las alteraciones térmicas cuando hay ingestión de alimentos fríos y calientes, y por alteraciones intrínsecas en las características físicas y químicas del material resultantes de la degradación química progresiva de la matriz del cemento. Tales problemas conllevan a la decoloración marginal y caries secundaria” (Salete, 2009).

## **REACCIÓN DE FRAGUADO**

“El mecanismo de fraguado consiste en dos reacciones: una común a todos los ionómeros de vidrio convencionales (ácido-base) y otra común a los composites fotoiniciados” (Nosas, 2006).

Es una reacción ácido básica entre los ácidos polialquenoicos del líquido y las partículas de vidrio de silicato de aluminio fluorado del polvo, de la que se forma una sal (policarboxilato) y agua. Dicha sal empieza a precipitar y se inicia el fraguado que continúa hasta que la matriz del cemento endurece reteniendo las partículas de vidrio en la matriz (De la Macorra, 1995).



La sal forma una matriz que retiene las partículas de vidrio sin reaccionar. Estas partículas presentan una capa externa a partir de ésta se realiza el intercambio iónico, luego el políácido libera protones que atacan la capa externa, que contiene iones metálicos, liberándose al medio al mismo tiempo que la capa externa queda aglomerada de sílice y protones (De la Macorra, 1995).

La reacción comienza cuando los protones provenientes de los ácidos poliacrílico, itacónico y tartárico atacan la superficie de las partículas de vidrio liberándose cationes (Ca y Al) e iones fluoruro, los iones calcio se liberan en las fase iniciales de la reacción y en las fases tardías y de forma más lenta, los iones aluminio debido a que tienen mayor peso molecular (De la Macorra, 1995).

#### **FASES DEL FRAGUADO:**

1. Endurecimiento de la matriz: sucede a los pocos minutos de iniciar con la mezcla y se produce un primer endurecimiento (Mallat, 2002).
2. Unión entre la matriz y el relleno: Comienza después de los 5-30 minutos, completándose a las 24 horas (Mallat, 2002).

#### **CARACTERÍSTICAS DEL IONÓMERO DE VIDRIO**

Presentan adhesión a la estructura dental, baja solubilidad, resistencia y retención satisfactoria, coeficiente de expansión térmica similar a la dentina, libera flúor lo que le confiere propiedades anticariogénicas y antimicrobiano, presenta estabilidad de color, su radiopacidad es diferente a la del esmalte y dentina. El Ionómero de Vidrio deja fallas a nivel de la integridad marginal, es biocompatible con los tejidos orales y con otros materiales de restauración (Crespo, 2008). Su biocompatibilidad se atribuye a que el ácido poliacrílico, tiene un elevado peso molecular, por lo que éste no puede penetrar por los túbulos dentinarios (Nosas, 2006), además las cadenas de políácido con sus

grupos funcionales se unen al tejido dentario impidiendo así su migración (López, 1997).

La liberación de flúor tiene un efecto anticariogénico y antimicrobiano, porque el flúor inhibe la actividad de las bacterias. Algunos estudios mencionan que ha habido una disminución de placa alrededor del cemento de ionómero de vidrio, disminuyendo el riesgo de caries secundaria y además tienen un efecto remineralizador (Nosas, 2006).

El flúor se libera después de que empieza la reacción ácido-base, se libera en forma de fluoruro de sodio, el flúor pasa a la estructura del diente, se mezcla con la hidroxiapatita y se forma la hidroxifluorapatita (Nosas, 2006).

La liberación de flúor es elevada durante los primeros días y después de los siete días esta tasa de liberación de flúor disminuye (Nosas, 2006) pero puede prolongarse por un tiempo de hasta cinco años, produciéndose un intercambio iónico entre el medio salival y el ionómero de vidrio y entre el ionómero de vidrio y el complejo amelodentinario, durante los seis primeros meses se da una liberación del 50%. “La liberación de fluoruros, así como la capacidad de recarga de los ionómeros de vidrio son propiedades ventajosas para niños con alta susceptibilidad a la caries” (Salette, 2009).

Además de la liberación de flúor, los ionómeros de vidrio pueden liberar otros iones como el calcio y el aluminio, los mismos que ayudan en la remineralización ya que tienen la capacidad de amortiguar el ácido láctico, esto es importante porque inhibe el desarrollo de lesiones de caries secundarias. (Salette, 2009).

Saito y Kawahara, en un estudio concluyen que el cemento de ionómero de vidrio con los iones, Calcio, Aluminio y Sodio provenientes del polvo del ionómero actúan de forma que no irritan el medio tisular (López, 1997).

Sin embargo, el ácido poliacrílico produce una leve reacción citotóxica, la misma que desaparece cuando la cadena polimérica se une a los iones metálicos (López, 1997).

## **SISTEMA INTERNACIONAL PARA LA DETECCIÓN Y EVALUACIÓN DE CARIES (ICDAS)**

### **DIAGNÓSTICO RADIOGRÁFICO SEGÚN CRITERIOS DEL ICDAS**

Se emplean los siguientes códigos:

- D0: No hay Radiopacidad
- D1: Una obturación dentro del esmalte y no alcanza a la dentina
- D2: Una obturación ha alcanzado o pasado ligeramente el límite esmalte-dentina
- D3: Una obturación que llega a la dentina.
- D4: Una obturación, que radiográficamente ha alcanzado la pulpa.

### **DIAGNÓSTICO CLÍNICO DE CARIES SECUNDARIA**

“Sistema diseñado para diagnosticar la caries, sus fases, su gravedad y su actividad. La codificación para la caries secundaria según el ICDAS es:

**Código 0:** Pigmentaciones alrededor de las obturaciones y los defectos de esmalte y obturación menor a 0.5 mm de ancho.

**Código 1:** Primer cambio visible en el esmalte seco. Mancha blanca o marrón en la periferia de la restauración.

**Código 2:** Lesión de caries observada en esmalte en estado húmedo. El

margen de la restauración en esmalte húmedo con opacidad o decoloración consistente con desmineralización.

**Código 3:** Ruptura localizada del esmalte debido a caries sin dentina visible, en esmalte húmedo hay opacidad o decoloración, ruptura o pérdida de esmalte menor a 0.5 mm de ancho alrededor de la obturación.

**Código 4:** Sombra oscura de dentina decolorada subyacente al esmalte intacto con o sin pérdida de la integridad superficial del esmalte, caries del esmalte o dentina adyacentes a restauraciones con una sombra oscura subyacente de dentina, no hay exposición de dentina visible.

**Código 5:** Cavidad detectable con dentina visible mayor a 0.5 mm hasta la mitad de la superficie, cavidad en esmalte opaco o decolorado con dentina expuesta mayor a 0.5 mm y menos de la mitad de la superficie dental.

**Código 6:** Cavidad detectable extensa con dentina visible más de la mitad de la superficie” (Douglas, 2014).

## **OBJETIVOS**

### **OBJETIVO GENERAL**

- Determinar luego de 3 y 6 meses de seguimiento las alteraciones pulpares que pueden producirse con obturaciones de ionómero de vidrio en molares temporales.

### **OBJETIVOS ESPECÍFICOS**

- Determinar las características clínicas y radiográficas de las piezas dentarias obturadas con IV.
- Conocer las características clínicas de las caries secundarias según el índice ICDAS.
- Conocer las características radiográficas de las obturaciones (ICDAS).
- Establecer la relación entre el estudio clínico y radiográfico de la lesión pulpar y las obturaciones de ionómero de vidrio más allá del límite amelo-dentinario (LAD) luego de tres y seis meses de la obturación.

## MATERIALES Y METODOS

**Tipo de estudio:** Epidemiológico descriptivo

**Universo y Muestra:** Niños que acudan a la Clínica de Odontopediatría de la Facultad de Odontología, 2013 -2014.

La muestra está conformada por 44 piezas obturadas con Ionómero de Vidrio en niños de 4 – 9 años.

**Técnicas de Observación:** En el examen clínico se realizaron pruebas de sensibilidad pulpar (frío, calor y dolor) para el diagnóstico de lesión pulpar, se confirmó el diagnóstico mediante radiografías periapicales.

### Variables del Estudio:

Variable	Conceptualización	Indicador	Escala
Alteración Pulpar	Estado anormal de la pulpa dental producido por factores biológicos, físicos y químicos	Pulpitis reversible Pulpitis irreversible Necrosis pulpar	Ordinal
Obturación con IV	Tratamiento restaurador de una pieza dental que presenta un proceso carioso	Diagnóstico Clínico (índice ICDAS) y radiográfico (Rx periapical)	Ordinal
Pieza Dental	Órgano implantado en los procesos alveolares de los maxilares	Molares	Nominal
Diagnóstico Clínico	Revisión sistemática de las piezas dentarias con objetos indicados para este fin	Índice ICDAS	Cuantitativa
Diagnóstico Radiográfico	Revisión de imágenes obtenidas mediante equipos de Rayos X	Radiografías periapicales	Cuantitativa

### **Metodología:**

- En el estudio se usaron películas radiográficas periapicales de sensibilidad E, realizadas con la técnica de la bisectriz del ángulo, utilizando un equipo de Rayos X (70kv/10MA, Tiempo entre 8-12 impulsos) y una procesadora automática con un tiempo total de 4.5 minutos en el proceso de revelado.
- En los controles realizados a los 3 y 6 meses posteriores a la obturación, para diagnosticar la lesión pulpar, se realizaron las pruebas de sensibilidad, para ello en las pruebas de frío se usó Cloruro de Etilo, para las pruebas de calor se usó barras de gutapercha (tipo Beta) y además como prueba cualitativa el dolor; ya que la posibilidad de tratamiento de la pulpa dental ya sea endodoncia o extracción dental, dependerá básicamente del diagnóstico clínico, tomando en cuenta la intensidad, duración e historia del dolor, presencia de caries dental, tipo de restauración, hallazgo radiográfico, así como todas las pruebas de sensibilidad pulpar (como son las pruebas térmicas, eléctricas, de percusión, palpación, anestésicas, de fresado, zonas de referencia dolorosa) (Argüello, 2009).

### **Métodos Estadísticos y de Análisis:**

Los datos obtenidos en nuestro estudio, fueron analizados utilizando el programa estadístico SPSS (20° edición).

## RESULTADOS

Se evaluaron 44 molares temporales obturados con Ionómero de vidrio hasta el límite Amelodentinario, para diagnosticar alteraciones pulpares, la investigación consta de dos fases: en la primera fase se realizó el diagnóstico clínico y radiográfico pulpar siguiendo los criterios del ICDAS a los 3 meses posteriores a la obturación, en la segunda fase se realizó el segundo control clínico y radiográfico a los 6 meses.

En la Tabla N°1 observamos que una pieza 5.4 (2,3%), cuatro piezas 5.5 (9,1%), cuatro piezas 6.4 (9,1%), ocho piezas 6.5 (18,2%), cinco piezas 7.4 (11,4%), ocho piezas 7.5 (18,2%), seis piezas 8.4 (13,6%) y ocho piezas 8.5 (18,2%); no presentaron alteración pulpar, lo que equivale al 100%. Estos son los resultados del primer control que se realizó a los tres meses.

**Tabla N°1:** Frecuencia de alteración pulpar según el molar temporal obturado con Ionómero de vidrio hasta el límite amelodentinario, en el primer control realizado a los tres meses.

Pieza dental	Alteración Pulpar							
	Pieza sin alteración pulpar	%	Pulpitis reversible	%	Pulpitis Irreversible	%	Necrosis pulpar	%
5.4	1	2.3	0	0	0	0	0	0
5.5	4	9.1	0	0	0	0	0	0
6.4	4	9.1	0	0	0	0	0	0
6.5	8	18.2	0	0	0	0	0	0
7.4	5	11.4	0	0	0	0	0	0
7.5	8	18.2	0	0	0	0	0	0
8.4	6	13.6	0	0	0	0	0	0
8.5	8	18.2	0	0	0	0	0	0
<b>Total</b>	44	100%	0	0	0	0	0	0

**Fuente:** Historias clínicas Facultad de Odontología.

**Elaboración:** Idrovo G, Vásquez A.



En la Tabla N° 2 se observa que las obturaciones que corresponden a un código D1 y D2 de acuerdo a los criterios de ICDAS no presentan alteración pulpar, en las obturaciones de código D3 se observó 4 casos con presencia de alteración pulpar (9,1%).

**Tabla N°2:** Alteración pulpar en relación al diagnóstico radiográfico según criterios del ICDAS, en el segundo control realizado a los 6 meses

ALTERACIÓN PULPAR	Diagnóstico Radiográfico						Total	
	D1: Obturación dentro de esmalte y no alcanza dentina	%	D2:Obturación alcanzando o pasando ligeramente el Límite amelodentinario	%	D3:Obturación que alcanza dentina	%	Piezas	%
<b>Sí</b>	0	0	0	0	4	9,1	4	9,1
<b>No</b>	29	65,9	10	22,7	1	2,3	40	90,9
<b>Total</b>	29	65,9	10	22,7	5	11,4	44	100

**Fuente:** Historias clínicas Facultad de Odontología.

**Elaboración:** Idrovo G, Vásquez A.

En la tabla N°3 observamos que cuatro molares temporales obturados con ionómero de vidrio hasta el límite amelodentinario presentaron alteración pulpar representando el 9,2% del total de molares estudiados, siendo las piezas 7.4, 7.5, 8.4 las más frecuentes en presentar alteración pulpar, también se observa que cuarenta molares temporales obturados con Ionómero de vidrio hasta el límite amelodentinario no presentaron alteración pulpar, representando el 90,8%.

**Tabla N°3:** Alteración pulpar en molares temporales obturados con Ionómero de vidrio hasta el límite amelodentinario en el segundo control (6 meses).

Pieza Dental	Alteración Pulpar				Total	
	Si	%	No	%	Piezas	%
5.4	0	0	1	2,3	1	2,3
5.5	0	0	4	9,1	4	9,1
6.4	0	0	4	9,1	4	9,1
6.5	0	0	8	18,2	8	18,2
7.4	1	2,3	5	11,4	6	13,6
7.5	1	2,3	6	13,6	7	15,9
8.4	2	4,6	4	9,1	6	13,6
8.5	0	0	8	18,2	8	18,2
<b>Total</b>	4	9,20%	40	90,8%	44	100%

**Fuente:** Historias clínicas Facultad de Odontología.

**Elaboración:** Idrovo G, Vásquez A.

En la Tabla N°4, se observa que ningún molar temporal obturado con Ionómero de vidrio hasta el Límite amelodentinario corresponde al código D0 según los criterios del ICDAS, se observa que veinte y nueve molares temporales obturados con Ionómero de vidrio que representan el 65,9% del total de molares temporales corresponden al código D1 según el ICDAS, diez molares temporales obturados con Ionómero de vidrio hasta el límite amelodentinario representan el 22,8% y corresponden al código D2 según el ICDAS, cinco molares temporales obturados con Ionómero de vidrio hasta el Límite amelodentinario representan el 11,4% codificándose D3 según el ICDAS y ningún molar temporal obturado con Ionómero de vidrio corresponde al código D4 del ICDAS.

**Tabla N°4:** Diagnóstico radiográfico de molares temporales obturados con Ionómero de vidrio hasta el límite amelodentinario, codificados según los criterios del ICDAS, en el segundo control realizado a los seis meses.

Pieza dental	Diagnóstico Radiográfico										TOTAL	
	D0	%	D1	%	D2	%	D3	%	D4	%	Piezas	%
5.4	0	0	1	2,3	0	0	0	0	0	0	1	2,3
5.5	0	0	3	6,8	1	2,3	0	0	0	0	4	9,1
6.4	0	0	3	6,8	1	2,3	0	0	0	0	4	9,1
6.5	0	0	6	13,6	2	4,5	0	0	0	0	8	18,1
7.4	0	0	4	9,1	1	2,3	1	2,3	0	0	6	13,7
7.5	0	0	5	11,4	1	2,3	1	2,3	0	0	7	15,9
8.4	0	0	3	6,8	0	0	3	6,8	0	0	6	13,6
8.5	0	0	4	9,1	4	9,1	0	0	0	0	8	18,2
<b>Total</b>	0	0	29	65,9	10	22,8	5	11,4	0	0	44	100%

**Fuente:** Historias clínicas Facultad de Odontología

**Elaboración:** Idrovo G, Vásquez A.

En la Tabla N° 5 observamos que una pieza 5.4 (2,3%), cuatro piezas 5.5 (9,1%), cuatro piezas 6.4 (9,1%), ocho piezas 6.5 (18,2%) y cinco piezas 7.4 (11,4%) no presentaron alteración pulpar, una pieza 7.4 (2,3%) presentó pulpitis irreversible, seis piezas 7.5 (13,6%) no presentaron alteración pulpar, mientras que una pieza 7.5 (2,3%) presentó pulpitis reversible, cuatro piezas 8.4 (9,1%) no presentaron alteración pulpar, una pieza 8.4 (2,3%) presentó pulpitis reversible y una sola pieza 8.4 (2,3%) presentó necrosis pulpar; ocho piezas 8.5 (18,2%) no presentaron alteración pulpar. Estos son los resultados del segundo control que se realizó a los seis meses.

**Tabla N°5:** Frecuencia de alteración pulpar según el molar temporal obturado con Ionómero de vidrio hasta el Límite amelodentinario, en el segundo control realizado a los seis meses.

Pieza Dental	Pruebas de Vitalidad							Total		
	Pieza sin Alteración pulpar	%	Pulpitis Reversible	%	Pulpitis Irreversible	%	Necrosis Pulpar	Piezas	%	
5.4	1	2,3	0	0	0	0	0	0	1	2,3
5.5	4	9,1	0	0	0	0	0	0	4	9,1
6.4	4	9,1	0	0	0	0	0	0	4	9,1
6.5	8	18,2	0	0	0	0	0	0	8	18,2
7.4	5	11,4	0	0	1	2,3	0	0	6	13,6
7.5	6	13,6	1	2,3	0	0	0	0	7	15,9
8.4	4	9,1	1	2,3	0	0	1	2,3	6	13,6
8.5	8	18,2	0	0	0	0	0	0	8	18,2
<b>Total</b>	40	90,8%	2	4,6%	1	2,3	1	2,3	44	100%

**Fuente:** Historias clínicas Facultad de Odontología.

**Elaboración:** Idrovo G, Vásquez A.

## DISCUSIÓN

Hasta ahora ha sido imposible conseguir un material de restauración que cumpla con los siguientes objetivos: “reparar el tejido dental perdido con un material compatible, proteger a la pulpa contra estímulos nocivos y devolver características similares a la estructura dental” (Hidalgo, 2009).

“Los Ionómeros de vidrio por sus características de: biocompatibilidad, adhesión química y/o fisicoquímica al esmalte, dentina y cemento, coeficiente de expansión térmica similar a la estructura dental y liberación de fluoruros, son considerados como uno de los materiales más completos; también catalogados como "materiales inteligentes" por su capacidad de prevenir la caries secundaria a través de la liberación de fluoruros, particularmente cuando disminuye el pH” (Hidalgo, 2009).

Cedillo J. en su estudio menciona que el Ionómero de Vidrio puede causar sensibilidad en algunas personas, en dicha investigación el Ionómero de vidrio fue usado como sellador, en nuestro estudio el Ionómero de vidrio fue colocado a nivel de esmalte hasta alcanzar el límite amelodentinario sin encontrar alteraciones pulpares o reacciones adversas en los tres primeros meses de seguimiento y a los seis meses de seguimiento un 9.2% del total de molares examinados presentaron alteraciones pulpares, resultados obtenidos mediante el diagnóstico clínico y radiográfico. (Cedillo, 2011).

Los cementos de Ionómeros de vidrio “causan sensibilidad e irritación pulpar en preparaciones muy profundas” (Bonilla, 2011) , lo cual se comprobó en nuestro estudio ya que se presentó un caso en el que una restauración realizada con Ionómero de Vidrio en el diagnóstico radiográfico presentó un código D3 según el ICDAS; es decir una restauración profunda que llega hasta dentina pero sin alcanzar la pulpa dental, en el examen clínico se diagnosticó una necrosis pulpar debido a que no hubo respuesta a las pruebas de sensibilidad pulpar, la

pieza dental presentó además una fístula por lo que la pieza dental fue extraída.  
**Anexo C (Figura 1 y 2).**

“Los cementos de ionómero de vidrio son biocompatibles siempre que la cavidad no sea profunda” (Berrios, 2004), concordamos con este estudio ya que en nuestra investigación estudiamos las restauraciones con Ionómeros de vidrio hasta el límite amelodentinario (LAD), comprobando efectivamente que mientras una restauración no sea profunda, es decir, no sobrepase el límite amelodentinario (LAD) no va a causar alteraciones pulpares y por ende será biocompatible con las piezas dentales.

Holland en 1978 encontró que el Ionómero de Vidrio causó reacciones inflamatorias leves en 180 días, este estudio fue realizado en perros; Tobías *et al.* en una investigación encuentra reacción pulpar inflamatoria durante 14 días, hacia los 28 días el proceso inflamatorio disminuía y posteriormente al primer año de la restauración el proceso inflamatorio desapareció, en esta misma investigación de Tobías *et al.* también se realizó grabado ácido con ácido cítrico al 30% por 30s, mostrando que las reacciones inflamatorias fueron mayores siendo causadas no solamente por los componentes del material restaurador sino también por el efecto del ácido utilizado, el ionómero de vidrio por sí solo causó alteraciones acentuadas en los primeros diez días. Cooper menciona que el Ionómero de Vidrio causa reacciones pulpares en los 16 primeros días y que con el pasar del tiempo estos procesos inflamatorios se resolvieron (Berrios, 2004).

Según los estudios anteriores se puede confirmar que el Ionómero de vidrio utilizado en restauraciones produce alteraciones pulpares pero en los primeros días posteriores a su colocación y que estas alteraciones disminuyen de intensidad con el pasar del tiempo, al igual Berrios en su estudio concluye que “los cementos de Ionómero de vidrio tienen un efecto irritante para la pulpa, provocando una reacción inflamatoria inicial leve, que disminuye a medida que

transcurre el tiempo”, además concluye que es más dañina la microfiltración que el material restaurador utilizado (Berrios, 2004). Debido a que en nuestro estudio se realizaron controles clínicos y radiográficos a los tres y seis meses posteriores a la obturación y que no se encontró alteraciones pulpares significativas, confirmamos resultados obtenidos en estudios anteriores, corroborando que el ionómero puede ocasionar cambios pulpares en un inicio, luego de la obturación, pero que disminuye con el pasar del tiempo; sin embargo, si a ésto se suman otros factores por ejemplo una deficiente higiene oral, una alimentación rica en carbohidratos, una inadecuada preparación cavitaria, mala manipulación del material y por consiguiente una microfiltración bacteriana, éstas alteraciones pulpares pueden agravarse.

## CONCLUSIONES

De los resultados obtenidos en este estudio in vivo podemos concluir con lo siguiente:

- Los cementos de Ionómero de vidrio utilizados en restauraciones hasta el límite amelodentinario no causaron alteraciones pulpares en los tres primeros meses de seguimiento posteriores a la obturación, lo cual se determinó mediante diagnóstico clínico y radiográfico basado en los criterios del ICDAS.
- Los cementos de Ionómero de vidrio utilizados en restauraciones hasta el límite amelodentinario causaron en cuatro casos alteraciones pulpares a los seis meses de seguimiento posteriores a la obturación, lo cual se determinó mediante diagnóstico clínico y radiográfico basado en los criterios del ICDAS.
- Las restauraciones con Ionómero de vidrio que sobrepasan el límite amelodentinario causan lesiones pulpares con graves consecuencias.



## RECOMENDACIONES

Este trabajo es parte de un programa de investigación cuyos objetivos son determinar la biocompatibilidad de los materiales de obturación en piezas temporarias en esmalte y dentina.

- Se recomienda el uso del Ionómero de vidrio en restauraciones superficiales que no sobrepasen el límite amelodentinario ya que a este nivel no produce alteraciones pulpares, y realizar controles periódicos clínicos y radiográficos.
- Se recomienda utilizar para diagnóstico clínico el sistema ICDAS por la alta sensibilidad.
- Se recomienda seguir todas las normas de bioseguridad y aislamiento así como también los protocolos establecidos para la adecuada preparación cavitaria y la utilización del ionómero de vidrio.

## REFERENCIAS BIBLIOGRÁFICAS

1. Abia, Blanca (Et al). Interpretación radiográfica de enfermedades pulpares en dientes deciduos y permanentes. Universidad Nacional Mayor de San Marcos. Lima, 2008.  
Disponible en Internet en:  
[http://sisbib.unmsm.edu.pe/bibvirtualdata/monografias/alumnos/mautino\\_cl.pdf](http://sisbib.unmsm.edu.pe/bibvirtualdata/monografias/alumnos/mautino_cl.pdf)
2. Aguirre A, Rios T, Huamán J, França C, Fernandes K, Mesquita R. La práctica restaurativa atraumática: una alternativa dental bien recibida por los niños. *Rev Panam Salud Pública*. 2012; Vol: 31 N°2; pp:148–52.  
Disponible en internet en:  
<http://www.scielosp.org/pdf/rpsp/v31n2/a09v31n2.pdf>
3. Argüello G. Diagnóstico Pulpar. *Revista Mexicana de Odontología Clínica* 2009. N°11, pp: 10 – 14.  
Disponible en Internet en:  
<http://www.intramed.net/UserFiles/pdf/59533.pdf>
4. Berrios Quina EJ, Porto Neto ST. Respuesta pulpar frente a diferentes materiales cementantes. *Rev. Estomatol Herediana* 2004; 14(1-2) 84-88.  
Disponible en internet en:  
<file:///I:/Articulos%20Tesis/cayetano%20herde%20iono%20discusion.pdf>
5. Bonilla K. Análisis In-Vitro De Filtración Marginal En Restauraciones Con Resina Compuesta Usando Materiales De Base Cavitaria: Ionómero De Vidrio Convencional Vs. Ionómero De Vidrio Modificado Con Resina. Facultad de Odontología de la Universidad de Guayaquil. 2011 pp: 33-34  
Disponible en Internet en:  
<http://repositorio.ucsg.edu.ec/bitstream/123456789/886/1/T-UCSG-PRE-MED-ODON-32.pdf>
6. Cedillo J. Ionómeros de vidrio remineralizantes. Una alternativa de tratamiento preventivo o terapéutico. *Revista ADM*, 2011, vol. 68, no 5, p. 258-265.  
Disponible en Internet en:  
<http://www.medigraphic.com/pdfs/adm/od-2011/od115j.pdf>
7. Correa, J. Respuesta del complejo dentino-pulpar a los materiales restauradores. Diplomado superior en Odontología Restauradora y Estética. Facultad de Odontología de la Universidad de Cuenca. Mayo-Diciembre 2008.

8. De la Macorra J. Nuevos materiales a base de vidrio ionomero: Vidrios ionómeros híbridos y resinas compuestas modificadas. Revista Europea de Odonto-Estomatología 1995, vol VII, N °5 pp: 259-272  
Disponible en Internet en:  
[http://eprints.ucm.es/5053/1/Nuevos\\_materiales\\_a\\_base\\_de\\_vidrio\\_ion%C3%B3mero\\_Vidrios\\_ionomer.pdf](http://eprints.ucm.es/5053/1/Nuevos_materiales_a_base_de_vidrio_ion%C3%B3mero_Vidrios_ionomer.pdf)
9. Douglas G. Sistema Internacional para la detección y evaluación de caries. Salud dental para todos 2014.  
Disponible en Internet en:  
<http://sdpt.net/ICDAS.htm>
10. Hidalgo Lostaunau Rony Christian, Mendez Renderos Mauricio Eduardo. Ionómeros de vidrio convencionales como base en la técnica restauradora de sándwich cerrado: Su optimización mediante la técnica de acondicionamiento ácido simultáneo y selectivo. Acta odontol. venez [revista en la Internet]. 2009 Dic [citado 2014 Jul 05] ; 47(4): 112-135.  
Disponible en:  
[http://www.scielo.org.ve/scielo.php?script=sci\\_arttext&pid=S0001-63652009000400011&lng=es](http://www.scielo.org.ve/scielo.php?script=sci_arttext&pid=S0001-63652009000400011&lng=es).
11. López ER. Ionómeros de Vidrio. Escuela de Odontología de la Universidad Popular Autónoma del Estado de Puebla. Julio 1997. p: 97.  
Disponible en Internet en:  
[http://biblioteca.upaep.mx/pdf/L\\_OD\\_Lopez\\_Sanchez\\_ER.pdf](http://biblioteca.upaep.mx/pdf/L_OD_Lopez_Sanchez_ER.pdf)
12. López, M. Etiología, clasificación y patogenia de la patología pulpar y periapical. Med Oral Patol Oral Cir Bucal 2004;9 Suppl: S52-62.  
Disponible en Internet en:  
<http://www.medicinaoral.com/medoralfree01/v9Suppli/medoralv9supplip58.pdf>
13. Mallat E. Ionómeros de Vidrio. Revista Geodental 2002.  
Disponible en Internet en:  
[http://clinicamallat.com/05\\_formacion/art\\_cien/miscelanea/mi02.pdf](http://clinicamallat.com/05_formacion/art_cien/miscelanea/mi02.pdf)
14. Morales G. Tratamientos conservadores de la vitalidad pulpar y tratamiento endodóntico en una sesión. Unidad de postgrados de la Facultad de Odontología de la Universidad de San Marcos, Lima 2004.  
Disponible en Internet en:  
[http://sisbib.unmsm.edu.pe/bibvirtualdata/Tesis/Salud/morales\\_ag/cap2.pdf](http://sisbib.unmsm.edu.pe/bibvirtualdata/Tesis/Salud/morales_ag/cap2.pdf)

15. Nosas M, Espasa E, Boj J, Hernández M. Actualización en cementos de ionómero de vidrio en Odontopediatría. Revista DENTUM 2006. N°6(3), pp: 104-110.  
Disponible en internet en:  
[http://www.nexusediciones.com/pdf/de2006\\_3/den-3-2006-004.pdf](http://www.nexusediciones.com/pdf/de2006_3/den-3-2006-004.pdf)
16. Planells P. Protocolo Para Los Tratamientos Pulpares En Dentición Temporal. Sociedad Española de Odontopediatría, 2008.  
Disponible en Internet en:  
[http://www.odontologiapediatrica.com/odontologia\\_pediatica](http://www.odontologiapediatrica.com/odontologia_pediatica)
17. Salete M. Odontopediatría en la Primera Infancia. Livraria Santos Editora Ltda. Sao Paulo, 2009. pp. 451-454
18. Villasana A. Patología pulpar y su diagnóstico. Universidad Central de Venezuela. Venezuela, 2000.  
Disponible en Internet en:  
[http://www.carlosboveda.com/Odontologosfolder/odontoinvitadoold/odontoinvitado\\_24.htm](http://www.carlosboveda.com/Odontologosfolder/odontoinvitadoold/odontoinvitado_24.htm)

## **BIBLIOGRAFÍA**

1. Betancourt M, Fernández M, Valcarcel J. Lesiones pulpares y periapicales en escolares del área de atención del policlínico docente de playa. Ciudad de la Habana. Rev Haban cienc méd [revista en la Internet]. 2009 Jun [citado 2014 Jun 26]; 8(2): .  
Disponible en Internet en:  
[http://scielo.sld.cu/scielo.php?script=sci\\_arttext&pid=S1729-519X2009000200008&lng=es](http://scielo.sld.cu/scielo.php?script=sci_arttext&pid=S1729-519X2009000200008&lng=es).
2. Cabrera Y, Álvarez M, Gómez M, Casanova Y. En busca del cemento adhesivo ideal: los ionómeros de vidrio. Archivo Médico de Camagüey, vol. 14, núm. 1, 2010.  
Disponible en Internet en:  
<http://www.redalyc.org/articulo.oa?id=211116130016>

3. Davidson C. Avances en cementos de ionómeros de vidrio. Revista de mínima intervención en Odontología 2009, 2(1) pp: 171-183  
Disponible en Internet en:  
<http://www.miseeq.com/s-2-1-2.pdf>
4. Figueroa-Gordon, M. Caries Secundaria. Acta Odontológica Venezolana. 2009, Volumen 47 N° 2.  
Disponible en Internet en:  
<http://www.actaodontologica.com/ediciones/2009/2/pdf/art24.pdf>
5. Guía clínica de caries dental. [En línea] Universidad Nacional de Colombia 2006.  
Disponible en Internet en:  
[http://www.odontologia.unal.edu.co/docs/habilitacion/guia\\_caries\\_dental.pdf](http://www.odontologia.unal.edu.co/docs/habilitacion/guia_caries_dental.pdf) (2014, 20 de mayo)
6. Lagrave M, Delgado L, Chávez A, Sanchez A, Quenta E, Saldarriaga A, Pecho O. Estudio in vitro de la radiopacidad de los cementos de ionómero de vidrio comparada con dentina y esmalte. Rev Estomatol Herediana 2003; 13(1-2) : 5-8.  
Disponible en Internet en:  
<http://www.upch.edu.pe/faest/publica/2003/vol13-n1-2-art01.pdf>
7. Tascón J. Restauración atraumática para el control de la caries dental: historia, características y aportes de la técnica. Rev Panam Salud Publica. 2005;17(2):110–5  
Disponible en Internet en:  
<http://www.scielo.br/pdf/rpsp/v17n2/a07v17n2.pdf>
8. Otero J, Rodríguez L. Invasión bacteriana del complejo dentino pulpar. Santa Clara, Villa Clara. Medicentro, 2003; 7(4).  
Disponible en Internet en:  
<http://www.medicentro.sld.cu/index.php/medicentro/article/viewFile/896/905>

# Anexos

**Anexo A**  
**CONSENTIMIENTO INFORMADO**

**Título del proyecto:**

**ALTERACIONES PULPARES PRODUCIDAS POR OBTURACIONES HASTA  
EL LIMITE AMELODENTINARIO CON IONÓMERO DE VIDRIO EN  
MOLARES TEMPORARIOS EN PACIENTES DE LA CLÍNICA DE  
ODONTOPEDIATRÍA 2013/ 2014**

**Investigadores principales:** Gabriela Elizabeth Idrovo Heredia, Álvaro Esteban Vásquez López.

**Sede donde se realizará el estudio:** Facultad de Odontología Universidad de Cuenca

Nombre del paciente: \_\_\_\_\_

Nombre del representante: \_\_\_\_\_

A su niño se le está invitando a participar en este estudio de investigación odontológica. Antes de decidir si participa o no, debe conocer y comprender cada uno de los siguientes apartados.

Este proceso se conoce como consentimiento informado. Siéntase con absoluta libertad para preguntar sobre cualquier aspecto que le ayude a aclarar sus dudas al respecto.

Una vez que haya comprendido el estudio y si usted desee que su hijo/a participe, entonces se le pedirá que firme esta forma de consentimiento, de la cual se le entregará una copia firmada y fechada.

## **1. Justificación del estudio**

Un correcto conocimiento del desempeño de obturaciones con ionómero de vidrio fotopolimerizable y su relación con la lesión pulpar es fundamental, para lograr un mejor trabajo clínico.

## **2. Objetivo del estudio**

El siguiente estudio de investigación tiene como objetivo determinar si las obturaciones de ionómero de vidrio fotopolimerizable sobre preparaciones cavitarias en molares temporarios causan lesión pulpar en niños.

## **3. Beneficios del estudio**

En estudios realizados anteriormente por otros investigadores se ha observado que las obturaciones con ionómero de vidrio fotopolimerizable causan lesión pulpar.

Con este estudio se conocerá de manera clara y concisa, los efectos de estas restauraciones en molares temporales y las alteraciones pulpares que pueden causar con el tiempo.

Este estudio permitirá que en un futuro otros pacientes puedan beneficiarse del conocimiento obtenido durante este estudio.

## **4. Procedimientos del estudio**

En caso de aceptar participar en el estudio se le realizarán algunas preguntas sobre usted, sus hábitos, antecedentes médicos, y se procederá a una evaluación clínica y radiográfica de la pieza dentaria a los 3 y 6 meses.

## **5. Riesgos asociados con el estudio**

Luego de realizada la obturación con ionómero de vidrio fotopolimerizable, y durante el seguimiento del caso, puede presentarse una lesión pulpar. Además



puede haber efectos secundarios como filtración marginal, fracturas, cambios de coloración u otros que nosotros desconozcamos.

## **6. Aclaraciones**

- Su decisión de participar en el estudio es completamente voluntaria.
- No habrá ninguna consecuencia desfavorable para usted, en caso de no aceptar la invitación.
- No tendrá que hacer gasto alguno durante el estudio.
- No recibirá pago por su participación.
- En el transcurso del estudio usted podrá solicitar información actualizada sobre el mismo, a los investigadores responsables.
- La información obtenida en este estudio, utilizada para la identificación de cada paciente, será mantenida con estricta confiabilidad por el grupo de investigadores.
- Si considera que no hay dudas ni preguntas acerca de su participación, puede, si así lo desea, firmar la Carta de Consentimiento Informado que forma parte de este documento.

## 7. CARTA DE CONSENTIMIENTO INFORMADO

Yo, \_\_\_\_\_ he leído y comprendido la información anterior y mis preguntas han sido respondidas de manera satisfactoria. He sido informado y entiendo que los datos obtenidos en el estudio pueden ser publicados o difundidos con fines científicos. Convengo en participar en este estudio de investigación.

Recibiré una copia firmada y fechada de esta forma de consentimiento.

\_\_\_\_\_  
Firma del participante o del padre o tutor

\_\_\_\_\_  
Fecha

\_\_\_\_\_  
Testigo 1

\_\_\_\_\_  
Fecha

Esta parte debe ser completada por el investigador (o su representante):

Hemos explicado al Sr(a). \_\_\_\_\_, la naturaleza y los propósitos de la investigación; le hemos explicado acerca de los riesgos y beneficios que implica su participación. Hemos contestado a las preguntas en la medida de lo posible y hemos preguntado si tiene alguna duda. Aceptamos que hemos leído y conocemos la normatividad correspondiente para realizar investigación con seres humanos y nos apegamos a ella.

Una vez concluida la sesión de preguntas y respuestas, se procedió a firmar el presente documento.

\_\_\_\_\_  
Firma del investigador

\_\_\_\_\_  
Fecha

\_\_\_\_\_  
Firma del investigador

\_\_\_\_\_  
Fecha

**Anexo B**

**Historia Clínica: Índice Radiográfico e ICDAS**

Nombres y Apellidos: \_\_\_\_\_ Fecha: \_\_ / \_\_ / \_\_

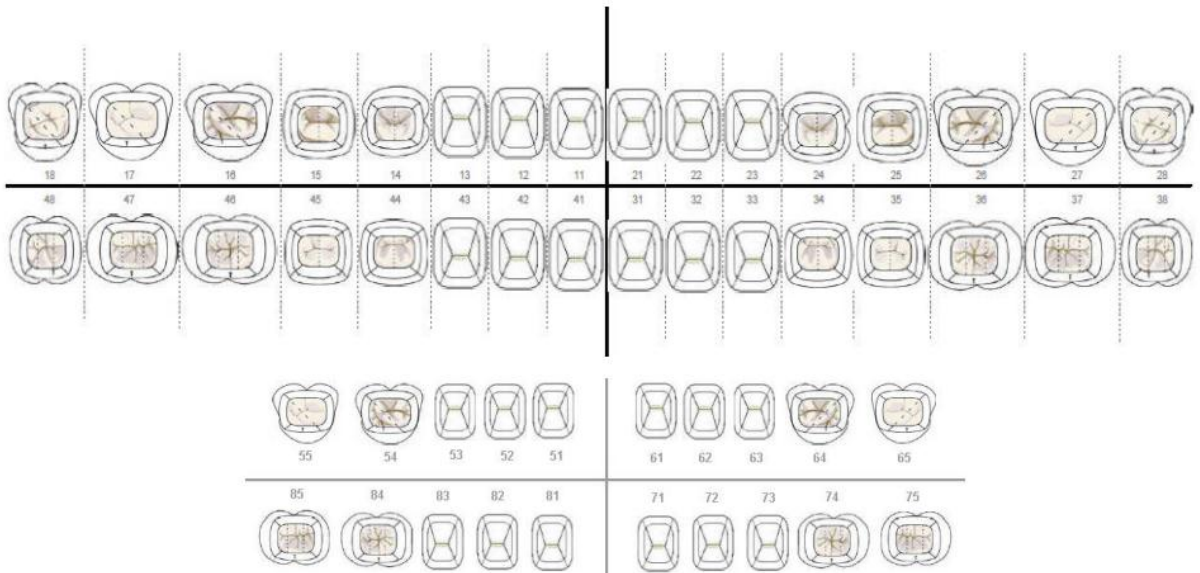
Nombres y apellidos del representante: \_\_\_\_\_

Edad: \_\_\_\_\_ Sexo \_\_\_\_\_ Estado de salud actual: \_\_\_\_\_

Susceptibilidad a medicamentos: \_\_\_\_\_

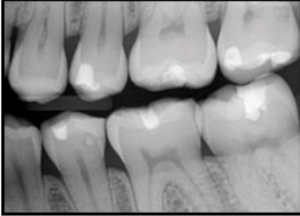
Dirección: \_\_\_\_\_ Teléfono: \_\_\_\_\_

**ODONTOGRAMA**



\* Clasificación radiográfica de la severidad de la lesión cariosa en proximal

Esmalte sano

<p>D0= No hay radiolucidez</p>		
--------------------------------	--	---

Caries de esmalte

<p>D1= UNA lesión de caries en una superficie proximal con forma de V ó U en la Radiografía, dentro del esmalte y no alcanza a la dentina.</p>		
		
<p>D2= UNA lesión de caries en proximal aparece en forma de U ó V en la Radiografía, a alcanzado o pasado ligeramente el límite esmalte-dentina.</p>		
		

Caries de dentina

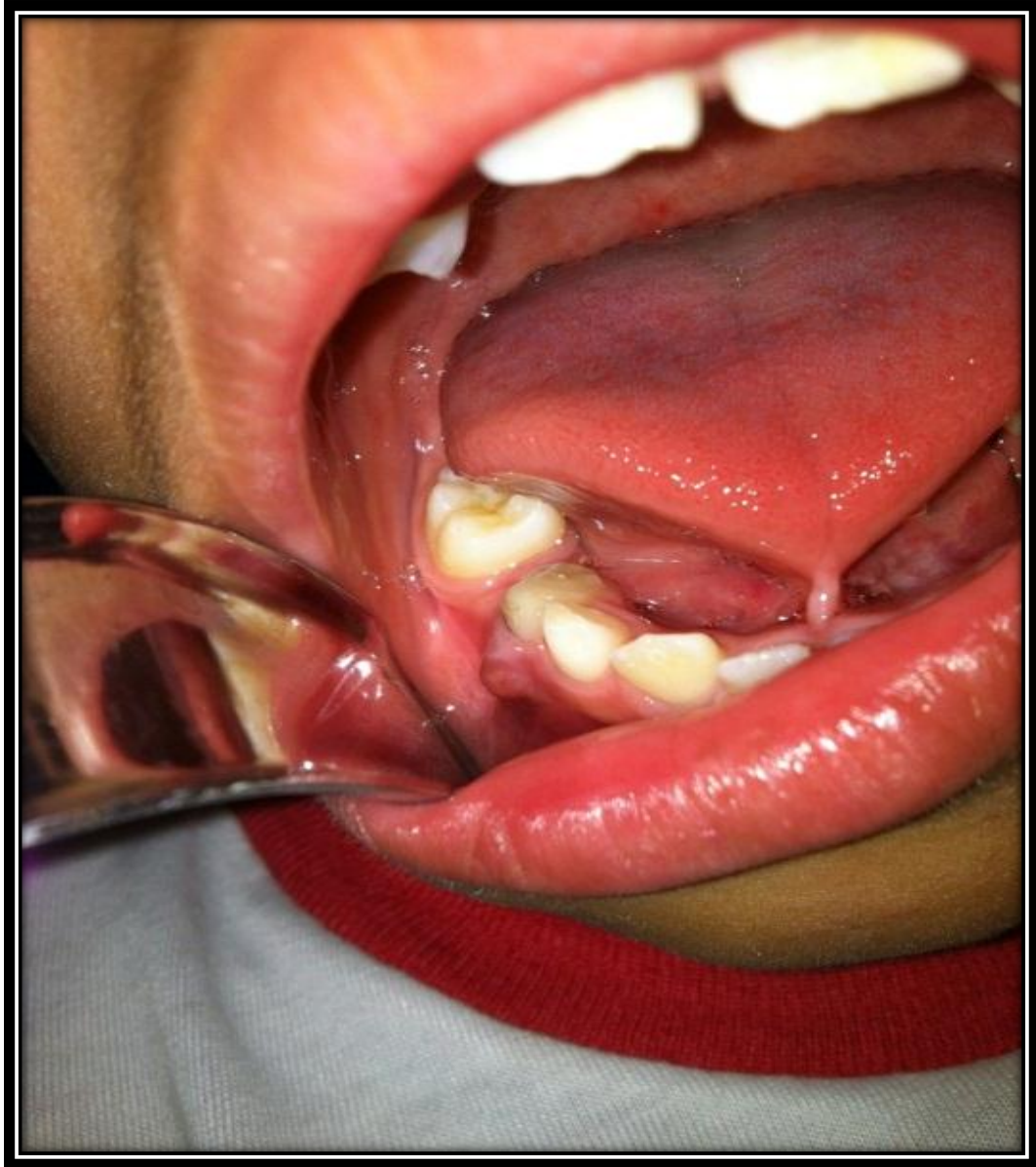<p>D3= UNA lesión de caries en una superficie proximal que radiográficamente llega afectar la dentina. Cavidad de caries.</p>		
<p>D4= UNA lesión de caries en una superficie proximal, que radiográficamente a alcanzado la pulpa.</p>		

### CONCLUSIONES

N° PIEZA DENTARIA	FECHA DE CONTROL	DESCRIPCIÓN CLÍNICA Y RADIOGRÁFICA
_____	/	/
_____	/	/
_____	/	/
_____	/	/
_____	/	/

## Anexo C

Figura 1.



Pieza 8.4 restaurada con Ionómero de vidrio con presencia de fístula

Figura 2.

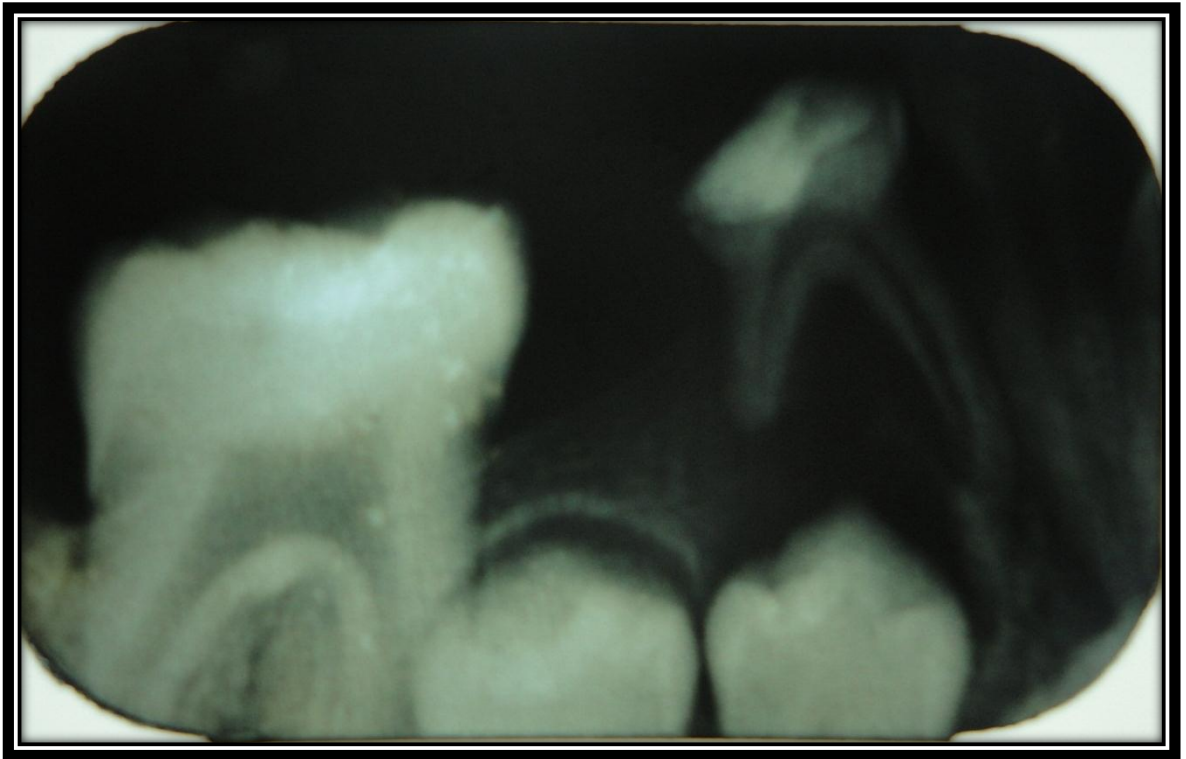


Imagen radiográfica de pieza 8.4 restaurada más allá del Límite amelodentinario

Figura 3.

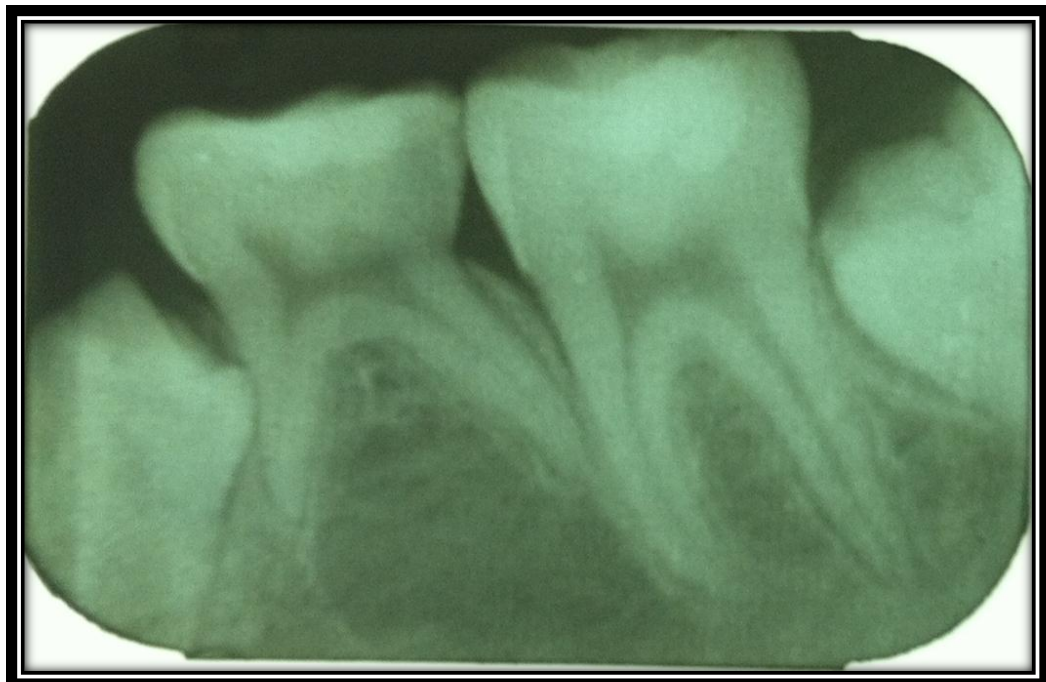




Figura 4.

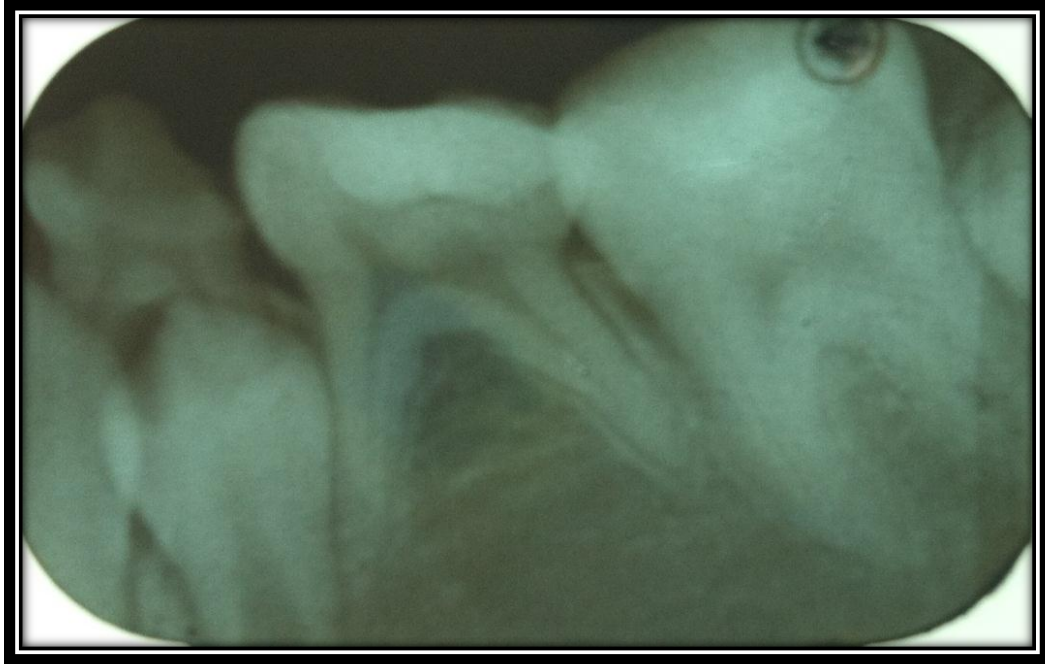

Figura 5.

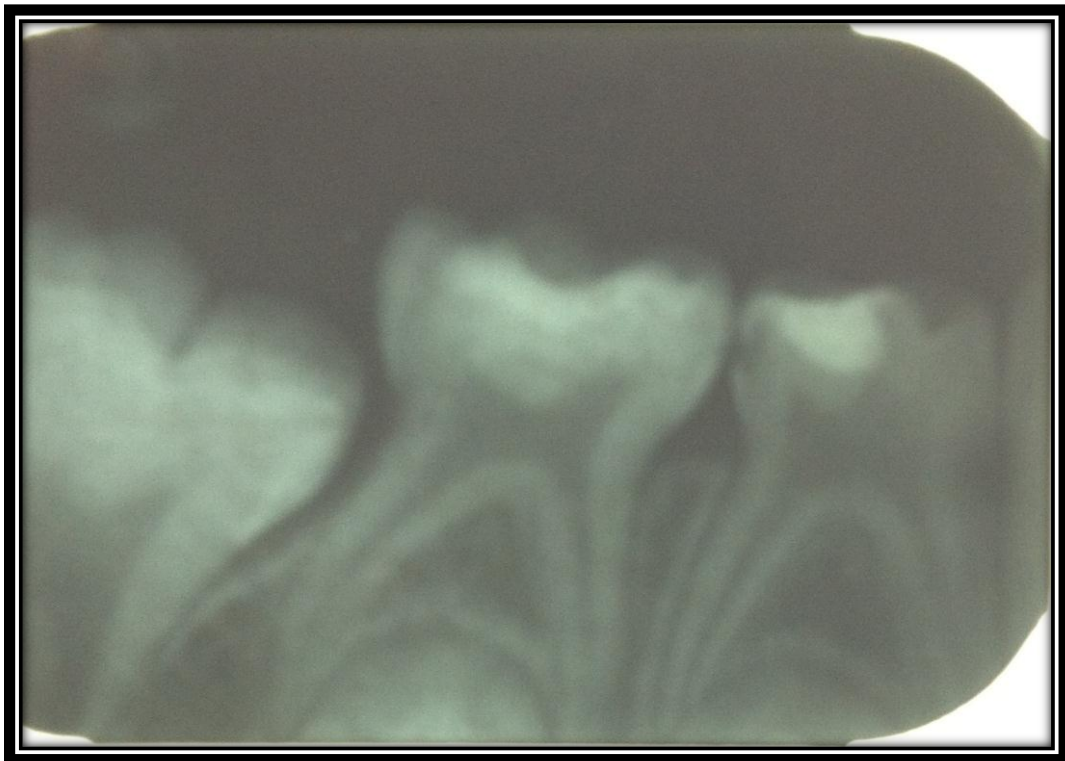




Figura 6.

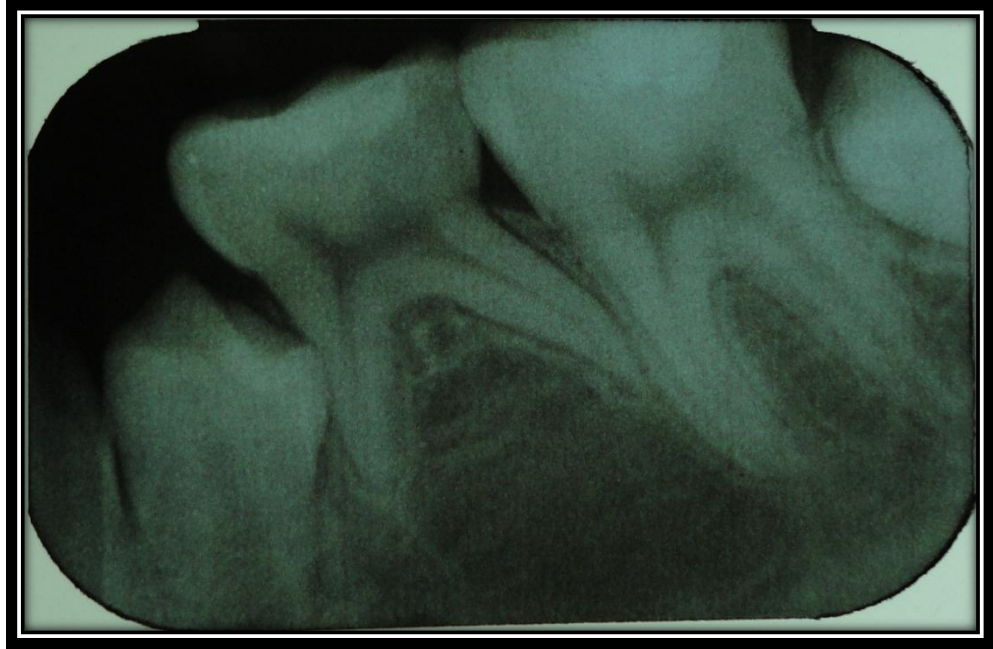


Figura 7.

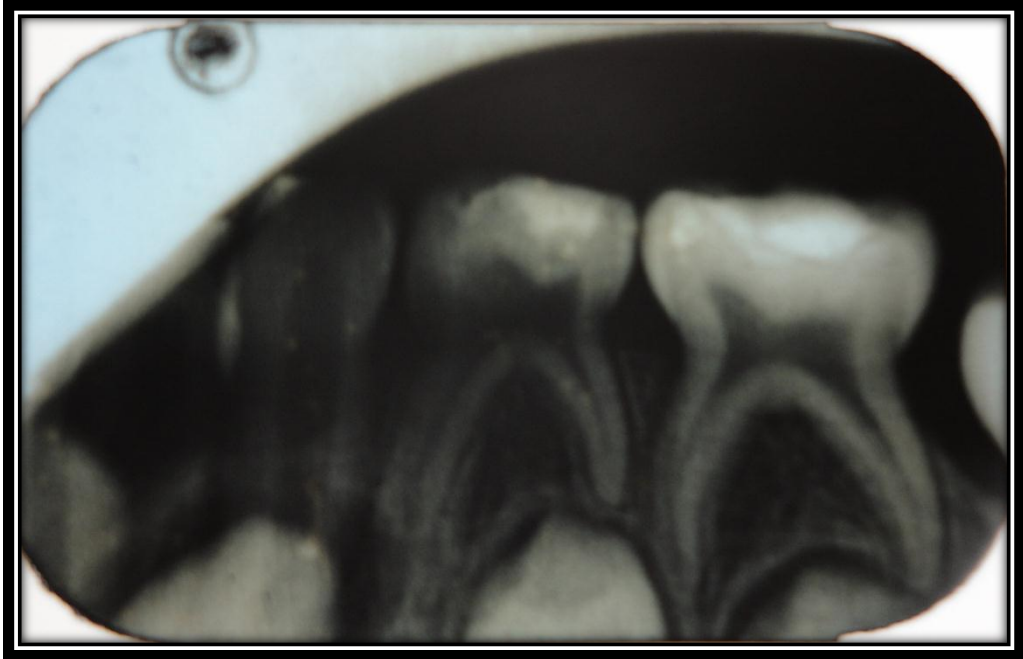


Figura 8.

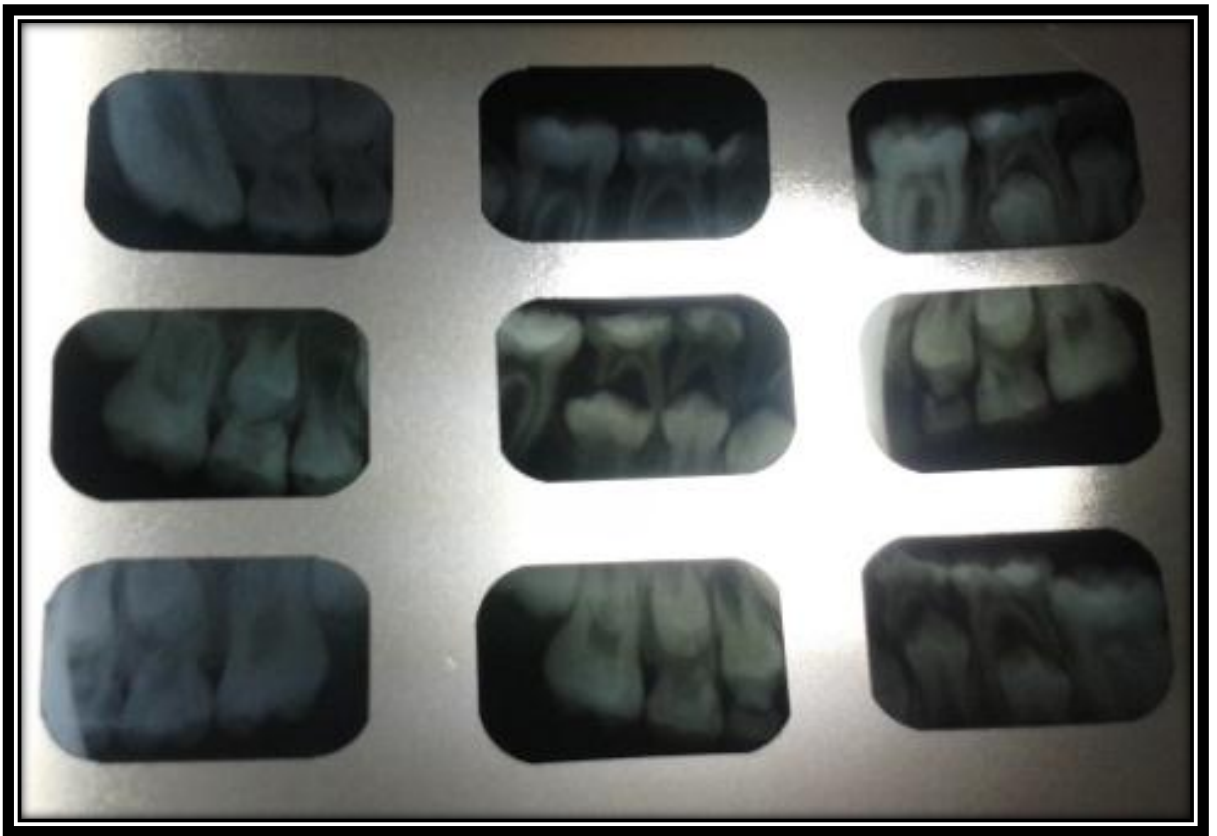


Figura 9.

