



**UNIVERSIDAD DE CUENCA
FACULTAD DE CIENCIAS MÉDICAS
ESCUELA DE TECNOLOGÍA MÉDICA**

**FRECUENCIA Y CARACTERÍSTICAS DE LAS LESIONES INTERSTICIALES
LOCALIZADAS EN PACIENTES CON ESTUDIO TOMOGRÁFICO TORÁCICO,
HOSPITAL “JOSÉ CARRASCO ARTEAGA”**

CUENCA, JULIO – DICIEMBRE 2014.

**TESIS PREVIO A LA OBTENCIÓN DEL TÍTULO
DE LICENCIADO EN IMAGENOLOGÍA.**

AUTORES: Carlos Eduardo Arévalo Arellano
Leonardo Javier Matute Astudillo
Daniel Alfredo Merchán Rojas

DIRECTOR: Dr. Luis Manuel Tigsí Ganzhi.

ASESOR: Lcda. Sandra Elizabeth Aguilar Riera.

Cuenca – Ecuador

2015



RESUMEN

Objetivo: Determinar la frecuencia de lesiones intersticiales localizadas en los estudios de tórax mediante tomografía en pacientes que acudieron al “Hospital José Carrasco Arteaga” en el período Julio - Diciembre 2014.

Material y Metodología: se realizó un estudio descriptivo prospectivo, en pacientes que acudieron al Hospital “José Carrasco Arteaga, en el periodo Julio – Diciembre de 2014, a realizarse Tomografía de tórax. El tamaño muestral fue de 1003 pacientes. El procesamiento y análisis de los resultados se realizó en el programa estadístico SPSS v21 y los cuadros fueron elaborados en Excel.

Resultados: de acuerdo a lo analizado, según los informes radiológicos, se observó que de los 1003 pacientes que se realizaron el estudio, 494 que corresponde al 49,3% presentaron lesiones intersticiales localizadas, de ellos el 57% son mujeres y el 43,1 son hombres. Cuya edad promedio se encuentra entre los 60-66 años (17,4%)

De acuerdo a la división de lesiones localizadas, la presencia de nódulos es mayor con un porcentaje de 66,1%, con un tamaño de 21-30mm (35.4%), siendo regulares con un 29,3% y con una captación de contraste en forma homogénea con un 56,7%.

Conclusiones: mediante el estudio realizado se determinó la frecuencia de lesiones intersticiales localizadas, mediante tomografía de tórax, la misma que es (49,3%), de acuerdo a los informes radiológicos del Hospital José Carrasco Arteaga.

Palabras claves: FRECUENCIA; TOMOGRAFÍA COMPUTARIZADA; PULMÓN; ENFERMEDADES PULMONARES INTERSTICIALES



ABSTRACT

Objective: To determine the frequency of injuries of interstitial disease localized in thorax studies through tomography in patients who attended the Hospital Jose Carrasco Arteaga in the period July- December 2014.

Material and Methodology: A prospective descriptive study was performed in patients who came to thorax Scanner studies to the Hospital José Carrasco Arteaga, during the period starting from July - December 2014. The size sample was 1003 patients. The process and analysis of the results was carried out in the statistical program SPSS v21 and tables were made in Excel.

Results: According to the radiological reports, it was noted that of the 1003 patients who conducted the study, 494 which corresponds to 49.3% had localized interstitial lesions, 57% of them are women and the 43.1% are men. Whose average age is between 60-66 (17.4%).

According to the division of localized lesions, the presence of nodules is major percentage of 66.1%, with a size of 21 - 30 mm (35.4%), being regular with a 29.3% and an enhancement in uniformly with a 56.7%.

Conclusions: Through the study it was determined the frequency of interstitial localized lesions, using tomography of thorax, which is half (49.3%), according to the Hospital José Carrasco Arteaga radiological reports.

Key words: FREQUENCY, COMPUTED TOMOGRAPHY, LUNG, INTERSTITIAL LUNG DISEASE



INDICE

RESUMEN	2
ABSTRACT	3
CAPÍTULO I	16
1. INTRODUCCIÓN.....	17
1.1 PLANTEAMIENTO DEL PROBLEMA	18
1.2 JUSTIFICACIÓN	20
CAPÍTULO II	22
2. FUNDAMENTO TEÓRICO.....	23
2.1 ANATOMÍA DEL INTERSTICIO PULMONAR.....	23
2.2.1 Intersticio central o Peribroncovascular.	23
2.2.2 Intersticio Periférico.	24
2.2.3 Según vasos linfáticos.	24
2.3 ENFERMEDAD PULMONAR LOCALIZADA.....	25
2.3.1 NÓDULO PULMONAR SOLITARIO.....	25
2.3.2 NÓDULOS PULMONARES MÚLTIPLES	28
2.3.3 MASAS PUMONARES	30
2.4 TÉCNICA TOMOGRÁFICA.....	31
2.4.1 PREPARACIÓN AL PACIENTE:.....	31
2.4.2 TÉCNICA DE ADQUISICIÓN:	32
2.4.3 RECONSTRUCCIONES	33
CAPÍTULO III	34
3. OBJETIVOS	35
3.1 OBJETIVO GENERAL	35



3.2 OBJETIVOS ESPECIFICOS:.....	35
CAPÍTULO IV	36
4. METODOLOGÍA.....	37
4.1 Tipo y diseño de estudio:	37
4.2 Universo y muestra:	37
4.3 Criterios de Inclusión:.....	37
4.4 Criterios de Exclusión:	37
4.5 Operacionalización de las variables.....	38
4.6 Técnicas y procedimientos.....	39
4.7 Plan de tabulación y análisis	39
4.8 Aspectos Éticos.....	40
CAPÍTULO V	41
5. ANÁLISIS DE LA INFORMACIÓN	42
5.1 CARACTERÍSTICAS GENERALES DEL ESTUDIO.....	42
5.2 DATOS SOBRE EL INFORME RADIOLOGICO	45
5.3 RELACIÓN ENTRE VARIABLES.....	57
5.4 DISCUSIÓN	59
5.5 CONCLUSIONES Y RECOMENDACIONES	61
5.5.1 CONCLUSIONES	61
5.5.2 RECOMENDACIONES.....	62
6. BIBLIOGRAFIA	63
ANEXO 2.....	67
ANEXO 3.....	68
FORMULARIO DE RECOLECCIÓN DE DATOS.....	68



Yo, MATUTE ASTUDILLO LEONARDO JAVIER, autor de la tesis **“FRECUENCIA Y CARACTERÍSTICAS DE LAS LESIONES INTERSTICIALES LOCALIZADAS EN PACIENTES CON ESTUDIO TOMOGRÁFICO TORÁCICO, HOSPITAL “JOSÉ CARRASCO ARTEAGA” CUENCA, JULIO – DICIEMBRE 2014.**, reconozco y acepto el derecho de la Universidad de Cuenca, en base al Art. 5 literal c) de su Reglamento de Propiedad Intelectual, de publicar este trabajo por cualquier medio conocido o por conocer, al ser este requisito para la obtención de mi título de LICENCIADO EN IMAGENOLOGÍA. El uso que la Universidad de Cuenca hiciera de este trabajo, no implicará afección alguna de mis derechos morales o patrimoniales como autor.

Cuenca, 30 de Abril del 2015

Leonardo Javier Matute Astudillo

CI: 0105780597

Cuenca Patrimonio Cultural de la Humanidad. Resolución de la UNESCO del 1 de diciembre de 1999

Av. 12 de Abril, Ciudadela Universitaria, Teléfono: 405 1000, Ext.: 1311, 1312, 1316

e-mail cdjbv@ucuenca.edu.ec casilla No. 1103

Cuenca - Ecuador



Yo, MATUTE ASTUDILLO LEONARDO JAVIER, autor de la tesis **“FRECUENCIA Y CARACTERISTICAS DE LAS LESIONES INTERSTICIALES LOCALIZADAS EN PACIENTES CON ESTUDIO TOMOGRÁFICO TORÁCICO, HOSPITAL “JOSÉ CARRASCO ARTEAGA” CUENCA, JULIO – DICIEMBRE 2014**, certifico que todas las ideas, opiniones y contenidos expuestos en la presente investigación son de exclusiva responsabilidad de su autor.

Cuenca, 30 de Abril del 2015

Leonardo Javier Matute Astudillo

CI: 0105780597

Cuenca Patrimonio Cultural de la Humanidad. Resolución de la UNESCO del 1 de diciembre de 1999

Av. 12 de Abril, Ciudadela Universitaria, Teléfono: 405 1000, Ext.: 1311, 1312, 1316

e-mail cdjbv@ucuenca.edu.ec casilla No. 1103

Cuenca - Ecuador



Yo, MERCHAN ROJAS DANIEL ALFREDO, autor de la tesis **“FRECUENCIA Y CARACTERISTICAS DE LAS LESIONES INTERSTICIALES LOCALIZADAS EN PACIENTES CON ESTUDIO TOMOGRÁFICO TORÁCICO, HOSPITAL “JOSÉ CARRASCO ARTEAGA” CUENCA, JULIO – DICIEMBRE 2014.**, reconozco y acepto el derecho de la Universidad de Cuenca, en base al Art. 5 literal c) de su Reglamento de Propiedad Intelectual, de publicar este trabajo por cualquier medio conocido o por conocer, al ser este requisito para la obtención de mi título de LICENCIADO EN IMAGENOLOGÍA. El uso que la Universidad de Cuenca hiciere de este trabajo, no implicará afección alguna de mis derechos morales o patrimoniales como autor.

Cuenca, 30 de Abril del 2015

Daniel Alfredo Merchán Rojas

CI: 0103347001

Cuenca Patrimonio Cultural de la Humanidad. Resolución de la UNESCO del 1 de diciembre de 1999

Av. 12 de Abril, Ciudadela Universitaria, Teléfono: 405 1000, Ext.: 1311, 1312, 1316

e-mail cdjbv@ucuenca.edu.ec casilla No. 1103

Cuenca - Ecuador



Yo, MERCHAN ROJAS DANIEL ALFREDO, autor de la tesis **“FRECUENCIA Y CARACTERISTICAS DE LAS LESIONES INTERSTICIALES LOCALIZADAS EN PACIENTES CON ESTUDIO TOMOGRÁFICO TORÁCICO, HOSPITAL “JOSÉ CARRASCO ARTEAGA” CUENCA, JULIO – DICIEMBRE 2014**, certifico que todas las ideas, opiniones y contenidos expuestos en la presente investigación son de exclusiva responsabilidad de su autor.

Cuenca, 30 de Abril del 2015

Daniel Alfredo Merchán Rojas

CI: 0103347001

Cuenca Patrimonio Cultural de la Humanidad. Resolución de la UNESCO del 1 de diciembre de 1999

Av. 12 de Abril, Ciudadela Universitaria, Teléfono: 405 1000, Ext.: 1311, 1312, 1316

e-mail cdjbv@ucuenca.edu.ec casilla No. 1103

Cuenca - Ecuador



Yo, AREVALO ARELLANO CARLOS EDUARDO, autor de la tesis **“FRECUENCIA Y CARACTERISTICAS DE LAS LESIONES INTERSTICIALES LOCALIZADAS EN PACIENTES CON ESTUDIO TOMOGRÁFICO TORÁCICO, HOSPITAL “JOSÉ CARRASCO ARTEAGA” CUENCA, JULIO – DICIEMBRE 2014.**, reconozco y acepto el derecho de la Universidad de Cuenca, en base al Art. 5 literal c) de su Reglamento de Propiedad Intelectual, de publicar este trabajo por cualquier medio conocido o por conocer, al ser este requisito para la obtención de mi título de LICENCIADO EN IMAGENOLOGÍA. El uso que la Universidad de Cuenca hiciera de este trabajo, no implicará afección alguna de mis derechos morales o patrimoniales como autor.

Cuenca, 30 de Abril del 2015

Carlos Eduardo Arévalo Arellano

CI: 0104732300

Cuenca Patrimonio Cultural de la Humanidad. Resolución de la UNESCO del 1 de diciembre de 1999

Av. 12 de Abril, Ciudadela Universitaria, Teléfono: 405 1000, Ext.: 1311, 1312, 1316

e-mail cdjbv@ucuenca.edu.ec casilla No. 1103

Cuenca - Ecuador



Yo, AREVALO ARELLANO CARLOS EDUARDO, autor de la tesis **“FRECUENCIA Y CARACTERISTICAS DE LAS LESIONES INTERSTICIALES LOCALIZADAS EN PACIENTES CON ESTUDIO TOMOGRÁFICO TORÁCICO, HOSPITAL “JOSÉ CARRASCO ARTEAGA” CUENCA, JULIO – DICIEMBRE 2014**, certifico que todas las ideas, opiniones y contenidos expuestos en la presente investigación son de exclusiva responsabilidad de su autor.

Cuenca, 30 de Abril del 2015

Carlos Eduardo Arévalo Arellano

CI: 0104732300

Cuenca Patrimonio Cultural de la Humanidad. Resolución de la UNESCO del 1 de diciembre de 1999

Av. 12 de Abril, Ciudadela Universitaria, Teléfono: 405 1000, Ext.: 1311, 1312, 1316

e-mail cdjbv@ucuenca.edu.ec casilla No. 1103

Cuenca - Ecuador



DEDICATORIA

Son muchas las personas que me gustaría darles las gracias, por su amistad, por sus consejos, apoyo, ánimo y compañía en las diferentes etapas de mi vida.

Si alguna vez llegan a leer esta dedicatoria quiero darles las gracias por formar parte de mi vida, por todo lo que me han brindado y por todas sus bendiciones.

Papi, este es un logro que quiero compartir contigo, gracias por cada consejo por confiar en mí, gracias x ser el mejor papa del mundo, sin ti no sería nada.

Mami, siempre estuviste a mi lado en las buenas y en las malas, siempre me apoyaste y es por eso que hoy te digo gracias, gracias por la confianza gracias por todo, este logro es suyo le amo con mi vida.

A mis hermanos, sobrinos y cuñados, gracias por estar siempre junto a mí. Gracias a toda mi familia, somos lo máximo.

Gracias a Diosito y a la Virgencita Del Cisne, nunca me dejaron solo, gracias.

A alguien en especial que me enseñó que nunca hay que darse por vencido, me enseñaste que siempre hay un mañana, tu sabes por qué te digo gracias, te debo mil, hasta el infinito y más allá.

LEONARDO



DEDICATORIA

A Dios por permitirme llegar hasta este punto, haberme brindado salud para lograr mis objetivos, además de su infinita bondad y amor con la que me acompañó hasta la culminación de este proyecto.

Con todo mi cariño y mi amor para las personas que hicieron todo en la vida para que yo pudiera lograr uno de mis sueños, por motivarme y darme la mano cuando sentía que el camino se terminaba, a ustedes por siempre mi corazón y mi agradecimiento; especialmente a mi madre por todo tu sacrificio me inspiraste a ser mejor cada día, gracias por estar siempre a mi lado “GRACIAS MAMÁ MISIÓN CUMPLIDA”

DANIEL



DEDICATORIA

Dedico este trabajo a Dios, por haberme dado la oportunidad de ponerme en este camino, y por la gran familia que puso en mi vida. A mi madre, por ser mi pilar, por todo el cariño que me supo brindar, por la comprensión, por el amor inmenso que me ha demostrado, aunque nunca tuvimos la misma opinión, ella me valoro y confió en mí. A mi padre, por la fortaleza, por el positivismo, por la honradez, por la enseñanza de las buenas costumbres, por el apoyo y sobre todo por el amor incondicional que brindó a toda la familia.

A mi querido hermano, que aunque nunca pudimos concordar en nuestras actitudes, y en la forma de ver la vida, siempre puso su confianza, siempre me dio su apoyo y me ayudo en lo que estuvo a su alcance.

CARLOS



AGRADECIMIENTO

Las experiencias vividas en las aulas universitarias serán recuerdos que jamás olvidaremos y estarán impregnados en nuestros corazones por siempre, en ellas conocimos a grandes maestros y amigos con los que hemos compartido momentos amenos y tristes; a pesar de todas las dificultades que atravesamos supimos salir adelante para cumplir con nuestra meta.

En primera instancia agradecemos a Dios, por habernos guiado a lo largo de nuestras vidas, por darnos la capacidad y fortaleza de luchar contra los obstáculos que se nos presentaron siempre con sabiduría para superarlos; a nuestros formadores en especial a la Lcda. Sandra Aguilar y al Dr. Luis Tigsi asesor y director respectivamente, personas de gran sabiduría quienes se han esforzado por ayudarnos a llegar al punto en el que hoy nos encontramos, sencillo no ha sido el proceso, pero gracias a las ganas de transmitirnos sus conocimientos y dedicación que los ha regido, hemos logrado importantes objetivos como culminar el desarrollo de nuestra tesis con éxito y obtener una afable titulación profesional.

A nuestros padres en especial; por el gran esfuerzo y sacrificio en brindarnos educación, el incondicional y apoyo constante, hoy es el tiempo de reconocerlos y decirles GRACIAS INFINITAMENTE...

Al personal del departamento de Imagenología del Hospital José Carrasco Arteaga, por su apertura y facilitarnos acceso a la información logramos la culminación del presente trabajo.

LOS AUTORES



CAPÍTULO I



1. INTRODUCCIÓN

El nódulo pulmonar solitario (NPS) es uno de los problemas más frecuentes en la práctica diaria del radiólogo, se define como una lesión redondeada u ovalada, más o menos bien delimitada, menor de 4 cm; si es mayor a este tamaño hablamos de masa, y la probabilidad de malignidad es mucho más alta. (1)

“Muchos nódulos se detectarán en la placa de tórax (aunque es difícil ver en ella nódulos menores de 1cm), con los TAC multicorte hay nuevos programas que permiten evaluar el volumen de los nódulos con gran exactitud y precisar mucho mejor el crecimiento. Su ubicación es más frecuente en lóbulos superiores, y concretamente en el Lóbulo Superior Derecho es la localización de las neoplasias de pulmón.” (2)

“La masa pulmonar se define actualmente como la proliferación clonal linfoide que afecta al parénquima y/o el tejido bronquial de uno o ambos pulmones, sin que se demuestre extensión extrapulmonar en el momento del diagnóstico.”(2)

El término tomografía deriva del griego tomos, que significa sección, en la que se obtienen imágenes anatómicas seccionales, ya sea en el plano axial, sagital o coronal, permitiendo con ello obtener imágenes en tercera dimensión (3D), mediante el uso de un complejo dispositivo de imagen y de un ordenador. Una unidad de tomografía utiliza un tubo de rayos X y una serie de detectores para obtener datos anatómicos del paciente. (3)

La tomografía desde sus inicios se ha convertido en una de las principales herramientas para el diagnóstico médico, ayudando a definir la anatomía del tórax, las características tomográficas normales y patológicas con un alto grado de nitidez y de resolución espacial. (3)



La presente investigación nos permitirá realizar un estudio detallado acerca de las lesiones intersticiales localizadas observadas mediante tomografía computada multidetector en pacientes del Hospital José Carrasco Arteaga en el período Julio-Diciembre 2014, esperando que los datos obtenidos sean un apoyo para futuras investigaciones.

1.1 PLANTEAMIENTO DEL PROBLEMA

El hallazgo frecuente de un nódulo (NPS) y masas pulmonares en una radiografía de tórax o en una tomografía computada (TC) representa un desafío, dado que dentro de su diagnóstico diferencial se encuentran diversas lesiones malignas y benignas. (1)

Un NPS se detecta en uno de cada 500 estudios radiológicos realizados en adultos comúnmente, son encontrados en radiografías o tomografías de tórax solicitadas por otro motivo. (1).

“Según estudios la incidencia de NPS detectados como hallazgo en radiografías de tórax varía entre un 0,09- 0,2%; alrededor de 3/4 de estos pacientes son asintomáticos” (1)

“En la actualidad hay tendencia a asociar el NPS con causas malignas, como por ejemplo, cáncer de pulmón (CP), el cual ocupa el noveno lugar de incidencia de América Latina, en hombres y en mujeres.” (3)

En estudios realizados al analizar las causas de NPS, encontramos que entre un 40-50% resultan ser malignos, y de ellos, el 75% corresponden a carcinomas broncogénicos. (2)

El 50-60% restante de los NPS suelen ser lesiones benignas, de las cuales el 80% son procesos inflamatorios, la mayor parte de ellos, granulomas asociados a tuberculosis o enfermedades micóticas. (2)



La incidencia de cáncer pulmonar se incrementa progresivamente a partir de los 40 y hasta los 80 años de edad (2)

“Cabe destacar que datos estadísticos de tumores, de 2003 en Costa Rica, muestran que la incidencia del cáncer de Pulmón aumenta con la edad, ya que en personas mayores o iguales a 75 años la tasa es de 190,32 por 100 000 hombres y 72,02 por 100 000 mujeres⁶. La tasa de mortalidad del CP en Costa Rica fue de 7,83 por 100 000 mujeres y 4,05 por 100 000 hombres, constituyendo la tercera causa de muerte por tumores malignos en mujeres y la sexta en hombres”. (3)

Más del 99 % de los tumores malignos pulmonares se originan en el epitelio respiratorio y se denomina carcinoma broncogénico, es una de las primeras causas de muerte por enfermedades malignas en Cuba, Más del 90% de los pacientes mueren antes de los 5 años, los tratamientos más actualizados no han logrado mejorar mucho la sobrevida. (3)

Para la valoración de la lesiones tanto nodular como masas la radiología simple aporta información útil de la densidad, conformación y tasa de crecimiento del nódulo; sin embargo, la tipificación precisa de estas lesiones en la radiografía convencional es limitada, estas características se definen mejor por medio de la TAC. (3)

Por lo tanto la TAC de tórax tiene muchas ventajas sobre la radiografía simple de tórax, estas ventajas incluyen mejor resolución de los nódulos y la detección de lesiones tan pequeñas como de 3 o 4 mm, los nódulos múltiples y regiones del tórax que son de difícil acceso con las radiografías simples son mejor visualizadas en las imágenes de la TAC. (3)



Otra ventaja de la TAC hace posible cuantificar el realce con contraste, nódulos con un realce menor de 15 unidades Hounsfield (UH) tienen el 99 % de probabilidades de ser benignos, mientras que valores mayores indican una probabilidad de malignidad del 58 %. (4)

Sin embargo la ausencia de realce o valores menores de 15 a 20 UH tienen un valor predictivo de 95 % para las lesiones benignas. (4)

1.2 JUSTIFICACIÓN

La presente investigación se justifica y es importante por el avance que ha mantenido la tomografía axial computarizada en los últimos años, que ha permitido observar con gran detalle la anatomía torácica logrando un diagnóstico más preciso de las patologías pulmonares siendo la misma una enfermedad muy frecuente, por lo que la tomografía es una herramienta fundamental para su diagnóstico, así también es de fácil accesibilidad y bajos costos.

Para el desarrollo del mencionado estudio se cuenta con un Tomógrafo de 64 canales Philips que nos ayudara a determinar la patología, pues que se ha convertido en una modalidad diagnostica de elección cuando hay sospecha de enfermedad intersticial Localizada; y ha demostrado ser más sensible que la radiología convencional (94% vs 80%), y más específica (96% vs 82%) para determinar la patología que afecta al espacio intersticial. (5)

En nuestro medio existe escasa información del tema en estudio que se correlacionan con la enfermedad, motivo por el cual proponemos realizar esta investigación para tener un conocimiento acerca de la frecuencia y características de esta patología en relación a los diferentes patrones radiográficos que son un factor significativo en el diagnostico radiológico, con la finalidad de obtener nuestra propia información de acorde a nuestra realidad.



Los resultados brindarán un aporte significativo a los médicos y personal de salud.

Además, se justifica porque la universidad estaría cumpliendo con sus tres funciones, docencia, servicio o vinculación con la colectividad y la investigación.



CAPÍTULO II



2. FUNDAMENTO TEÓRICO

2.1 ANATOMÍA DEL INTERSTICIO PULMONAR

Es una serie de compartimientos de tejido fibroso que actúan como esqueleto del pulmón.

El intersticio pulmonar forma un tejido continuo, que envuelve los bronquios y vasos intrapulmonares, rellena los espacios entre los acinos alveolares y se une al tejido conjuntivo de la pleura visceral. (6)

Tiene tres compartimientos:

Intersticio Subpleural: se encuentra debajo de la pleura visceral y que penetra en el pulmón a través de los septos interlobulillares.

Intersticio Peribroncovascular: están ubicados alrededor de los bronquios y arterias.

Intersticio parenquimatoso, se encuentra entre las membranas basales del epitelio alveolar y el endotelio capilar. (6)

2.2. CONSIDERACIONES ANATOMICAS

El tejido intersticial está formado por fibroblastos, miofibroblastos, colágeno y fibras de fibronectina.

Es una malla extensa en todo el pulmón que soporta el resto de las estructuras pulmonares.(6)

2.2.1 Intersticio central o Peribroncovascular.

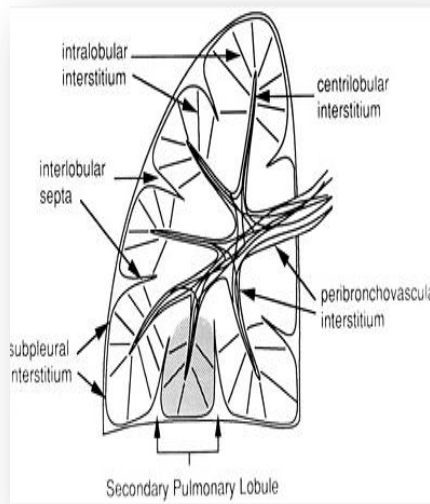
Originaria en el hilio y protege las estructuras broncovasculares a las cuales dan soporte, se extiende hacia la periferia terminando en los bronquiolos terminales en el lobulillo pulmonar.(6)

2.2.2 Intersticio Periférico.

Subpleural: localizado en la región subpleural.

Interlobulillar: taquiques que entran en el pulmón cada 1,5 a 2cm.

Intralobulillar: fibras de elastina y colágeno ubicadas entre los capilares y los alvéolos. Interconecta los otros compartimentos. (6)



2.2.3 Según vasos linfáticos.

El intersticio pulmonar se divide en dos compartimentos según si contienen o no vasos linfáticos en su interior.

Conectivo linfático: contiene vasos linfáticos en su interior y sirve de soporte y conducción de líquidos, se divide en:

Conectivo peribronco-vascular o axial este forma las vainas peribronco-vasculares en el centro del acino y lobulillo.

Conectivo periférico corresponde al conectivo sub-pleural y de los tabiques perilobulillares, en la periferia del lobulillo.

Estos dos subgrupos del conectivo linfático, no se comunican entre ellos y están separados por el conectivo alveolar. (6)

“Conectivo alveolar corresponde a la pared alveolar, que no contiene linfáticos en su interior y está formado por un eje fino de tejido conectivo por el cual serpentean los capilares pulmonares tomando contacto con el aire dentro de uno y otro espacio alveolar.” (2)

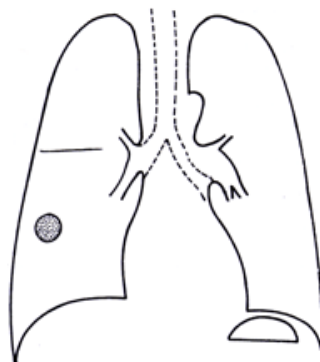
“Esta pared alveolar tiene una porción delgada y una gruesa. En la primera, la membrana basal del epitelio alveolar y del endotelio capilar está fusionada, produciéndose el intercambio gaseoso. En la segunda, las membranas basales están separadas por sustancia fundamental, produciéndose a través de ella el intercambio acuoso.” (3)

2.3 ENFERMEDAD PULMONAR LOCALIZADA.

El hallazgo frecuente de un nódulo (NPS) y masas pulmonares en una radiografía de tórax o en una tomografía computada (TC) representa un desafío, dado que dentro de su diagnóstico diferencial se encuentran diversas lesiones malignas y benignas. (6)

2.3.1 NÓDULO PULMONAR SOLITARIO

“Se describe como nódulo pulmonar solitario a una lesión redondeada u oval, menor de 4 cm de diámetro, de cualquier contorno, ya sea redondeado, lobulado o umbilicado, que puede estar cavitado, presentar calcificaciones y tener pequeñas lesiones satélites.”(4)

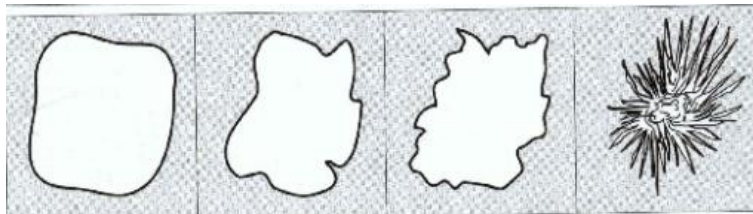


2.3.1.1 CARACTERÍSTICAS DEL NÓDULO.-

Los nódulos solitarios son frecuentemente hallazgos en estudios radiográficos del tórax. Los criterios diagnósticos del nódulo pulmonar están en relación con su contorno (forma), localización, presencia de calcificación, crecimiento, cavitación. (7)

Contorno: Las características de los bordes que indican malignidad incluyen: irregularidad, espiculación y lobulación.

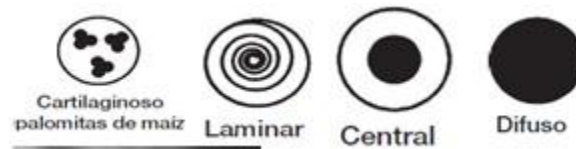
Los márgenes espiculados e irregulares se asocian con la extensión radial de células malignas entre los septos interlobulares, linfáticos, pequeña vía aérea o vasos sanguíneos. Esta característica tiene un valor predictivo de malignidad de aproximadamente el 90% y justifican una actuación agresiva. En ocasiones lesiones benignas como la neumonía organizada, la neumonía lipoidea o la fibrosis masiva progresiva, pueden tener bordes irregulares. Unos bordes suaves no siempre indican benignidad ya que hasta una tercera parte de las lesiones malignas tienen un margen así y muchas de éstas pueden ser metástasis. (3)



Localización: El CA de pulmón más frecuente en el pulmón derecho que en el izquierdo. Estudios han demostrado que el 70% de los NPS se localizan en los lóbulos superiores y especialmente en el pulmón derecho. Los nódulos benignos se distribuyen igualmente en lóbulos superiores e inferiores; es, por tanto, que la localización sola no puede ser usada como predictor de malignidad.(3)

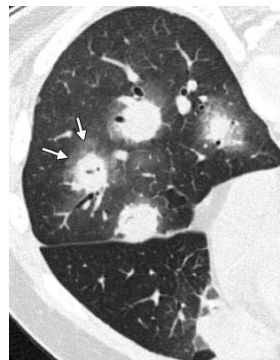
Calcificación: Lo más importante que puede ser utilizado para distinguir NPS benignos de malignos es la presencia de calcificación en su interior; no obstante, el 45% de los NPS benignos no están calcificados. Los modelos de calcificación

asociados a benignidad son los siguientes: nido central, laminar, palomitas de maíz, difuso. Cuando uno de estos modelos es visto, la probabilidad de benignidad es cercana al 100%. La TAC aumenta la sensibilidad en la detección de las calcificaciones con respecto a la Rx de tórax. (3)



Tamaño: A mayor tamaño mayor probabilidad de malignidad, por lo tanto más del 90% de los nódulos menores de 2 cm son benignos; pero no la prevalencia de cánceres de pulmón en nódulos menores de este tamaño. En una RX de tórax un nódulo pulmonar solitario no siempre es visible hasta que tiene 9 mm de diámetro; incluso nódulos de mayor tamaño pasan desapercibidos, ya que pueden quedar enmascarados entre estructuras vasculares u óseas. La realización de una TAC torácica aumenta la sensibilidad en la detección de nódulos de menor tamaño; la actitud a seguir dependerá, no sólo del tamaño de la lesión encontrada, sino también de su evolución en el tiempo, de los datos clínicos y de los factores de riesgo para malignidad. (3)

Cavitación: Los nódulos benignos como los malignos pueden cavitarse. La cavitación con paredes irregulares y un espesor mayor de 16 mm suele ser indicativa de malignidad, mientras que las lesiones benignas suelen tener paredes más delgadas. (3)





La tomografía convencional es muy útil para demostrar calcificaciones no visibles en radiografías simples, para demostrar los bordes de la lesión, así como para detectar la posible presencia de adenopatías a nivel del hilio o del mediastino. (7)

Se dice en general, que cuando un nódulo dobla su volumen en menos de un mes sugieren infecciones; o en más de 18 meses habitualmente es benigno (procesos tales como granuloma, hamartoma, carcinoide bronquial y atelectasia redondeada). (7)

Por otra parte, si un nódulo no crece en un período de dos años también puede considerarse como benigno; por ello, cobra extraordinaria importancia, la revisión de radiografías previas del paciente, y poder analizar la velocidad de crecimiento de la lesión. (7)

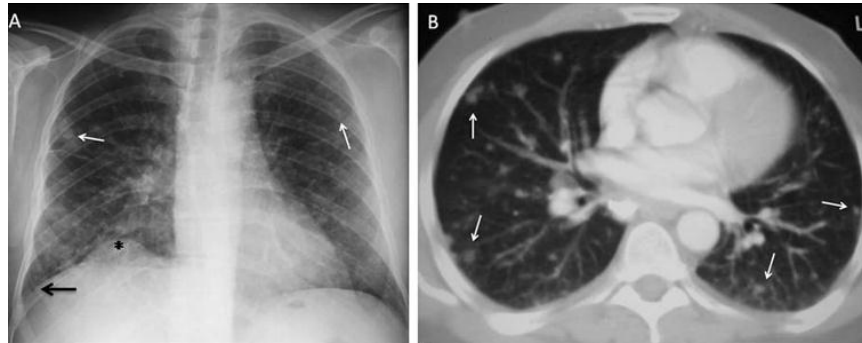
Como los nódulos benignos frecuentemente presentan calcio en su interior, se ha utilizado el TAC en el diagnóstico diferencial de nódulos benignos y malignos. Algunos trabajos publicados señalan cómo los valores en unidades Hounsfield son muy superiores en los nódulos pulmonares benignos (mayor de 164 U.H.), por presentar calcificaciones en su interior, que cuando son malignos (92 ± 18 U.H. y valor máximo 147). (7)

Aproximadamente entre el 20 y el 25 % de los nódulos pulmonares solitarios son carcinomas broncogénicos de pulmón. Más del 80 % de los pacientes son hombres, y por encima del 90 % de los casos superan los 40 años de edad. La lesión generalmente es superior a los 2cm de diámetro, tiene bordes mal definidos en el 7% de los casos y si está bien definido, generalmente es umbilicado o lobulado. Son raras las lesiones satelitales. (7)

2.3.2 NÓDULOS PULMONARES MÚLTIPLES

La presencia de nódulos pulmonares múltiples se detecta habitualmente en radiografías estándar posteroanterior y lateral de tórax.

Las metástasis son la causa más frecuente de nódulos pulmonares múltiples. Pueden originarse de cualquier órgano y presentarse como nódulos de diferentes tamaños en metástasis pulmonares. (7)



La tuberculosis pulmonar crónica también puede presentar nódulos pulmonares múltiples, que están situados frecuentemente en los lóbulos superiores.

Conducta.- La mayor parte de las enfermedades que se presentan con nódulos pulmonares múltiples, pueden ser diagnosticadas con las radiografías simples, tomografías convencionales de pulmón y la historia clínica.

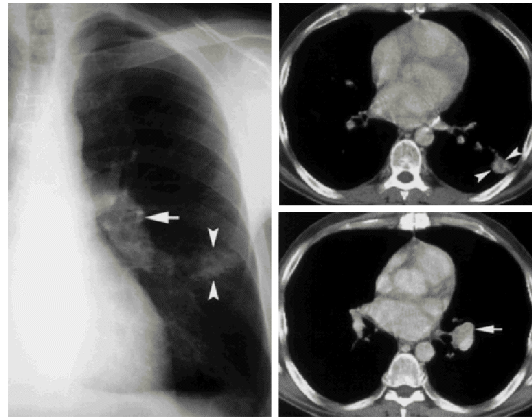
La presencia de múltiples nódulos es en la práctica sinónimo de metástasis, no precisándose más estudios si se conoce la existencia de un tumor primario, que habitualmente metastatiza el tórax. (7)

CAUSAS

- El adenoma bronquial.
- Carcinomas broncogénicos.
- Metástasis.
- La tuberculosis pulmonar.
- Los quistes hidatídicos.

2.3.3 MASAS PUMONARES

Se entiende por masa pulmonar todo nódulo superior a 4cm de diámetro, de aspecto más o menos redondeado y que se presenta en el territorio pulmonar. Su semiología es prácticamente similar a la de los nódulos y en algunos casos a la de las lesiones cavitarias. (8)



El huésped definitivo es el perro, haciendo de huésped intermedio, habitualmente la vaca, la oveja y el hombre. (8)

Es frecuente que sean redondos en proyección posteroanterior y que se vean de forma ovalada en la radiografía latera. No calcifican, pero con frecuencia suelen cavitarse, visualizándose una pared francamente fina.

Las metástasis son ocasionalmente las responsables de un tumor de gran tamaño, generalmente de origen extra-pulmonar. Son masas muy bien definidas, más incluso que el carcinoma broncogénico. (8)

CAUSAS:

- El carcinoma broncogénico.
- El quiste hidatídico.
- Metástasis.
- El absceso agudo.
- El conglomerado silicótico.



- El infarto pulmonar. (8)

2.4 TÉCNICA TOMOGRÁFICA

La TC de tórax, consiste en una exploración invasiva que ayuda a diagnosticar enfermedades. (9)

“Las exploraciones TAC de los órganos internos, huesos, tejidos blandos o vasos sanguíneos brindan mayor claridad y revelan mayores detalles que los exámenes convencionales de rayos X”. (10)

TAC torácica ayuda a examinar con más profundidad anomalías encontradas en rayos X convencionales, ya sean signos o síntomas clínicos de enfermedades de tórax; por ejemplo: como tos, insuficiencia respiratoria, dolor torácico o fiebre y detectar y evaluar metástasis. (11)

2.4.1 PREPARACIÓN AL PACIENTE:

Una vez que el paciente llega a la sala de tomografía se le explicara claramente en que consiste el examen, así como también se le despejara las dudas que tenga con respecto al mismo, se le instruirá para la colaboración en la respiración y se le proporcionara una bata para que use durante el procedimiento; en el cual previamente debe retirarse los objetos metálicos de la zona a explorar.

Si el estudio amerita la administración de Medio de Contraste Intravenoso, se debe tomar las debidas precauciones; ya que previo a la realización de este procedimiento tenemos que conocer lo siguiente:

- Exámenes de laboratorio; para verificar si la función renal se encuentra dentro de los parámetros normales, específicamente los valores de Urea y Creatinina que no deben sobrepasar de 40 mg/dl y 1,2 mg/dl (miligramos por decilitro de sangre) respectivamente.
- Ayuno previo, mínimo 6 horas para la aplicación del medio de contraste.



- La cantidad del medio de contraste será calculado en relación al peso; es decir se administrara 2cc de esté por cada kilogramo de peso del paciente. (10)

El estudio comienza colocando al paciente en la mesa de examen, en decúbito supino y los pies primero con relación al Gantry del equipo de Tomografía, y si la condición de salud y lucidez del mismo permite, se le pedirá que contenga la respiración el momento de la adquisición de las imágenes con los brazos estirados por arriba de la cabeza. En caso de ser necesario se utilizaran cintas velcro y cojines para que ayuden a que se mantenga una posición correcta y permanezca inmóvil durante el examen. (10)

2.4.2 TÉCNICA DE ADQUISICIÓN:

En el equipo ingresamos los siguientes datos: Historia Clínica, Apellidos, Nombres, Edad, Peso y la Posición del paciente.

- Realizar topograma Anteroposterior.
- Límite superior: por arriba de los vértices pulmonares.
- Límite inferior: por debajo de los ángulos diafragmáticos.
- Colimación: 64 x 0,625.
- Grosor de corte: 3mm.
- Incremento: 1,5mm.
- Filtro: definido.
- Kv: 120.
- mAs: 200.
- Tiempo de rotación del tubo: 0,75 segundos.

Si el estudio se realiza con la administración de medio de contraste:

- Caudal 2,5 ml/seg.
- Presión 250PSI



- Realizar la adquisición de imágenes en fase venosa portal: 45 segundos después del inicio de la administración del medio de contraste. (10)

2.4.3 RECONSTRUCCIONES

Axial

- En sentido cráneo-caudal.
- Grosor de corte: 4 o 5mm.
- Incremento: 4 o 5mm.
- Ventana: tejidos blandos 60-360 UH, pulmón 600-1600 UH.
- Filtro: definido. (12)

Sagital

- Desde la izquierda hacia la derecha.
- Grosor de corte: 4 o 5mm.
- Incremento: 4 o 5mm.
- Ventana: tejidos blandos 60-360 UH, pulmón 600-1600 UH.
- Filtro: definido.(12)

Coronal

- En sentido posteroanterior.
- Grosor de corte: 4 o 5mm.
- Incremento: 4 o 5mm.
- Ventana: tejidos blandos 60-360 UH, pulmón 600-1600 UH.
- Filtro: definido. (12)



CAPÍTULO III



3. OBJETIVOS

3.1 OBJETIVO GENERAL

Determinar la frecuencia de lesiones intersticiales localizadas en los estudios de tórax mediante tomografía en pacientes que acudieron al “Hospital José Carrasco Arteaga” en el período julio - diciembre 2014.

3.2 OBJETIVOS ESPECIFICOS:

- Determinar la frecuencia de Enfermedad Pulmonar Intersticial Localizada de acuerdo a las variables planteadas para nuestra investigación que son: edad y sexo, en pacientes que acudan al área de Tomografía del Hospital José Carrasco Arteaga.
- Clasificar la Enfermedad Pulmonar Intersticial Localizada según los patrones radiológicos que se puedan identificar y diferenciar, tales como: el contorno, tamaño, captación del medio de contraste.
- Correlacionar los patrones radiológicos con la enfermedad y las principales patologías que se determinen.
- Diferenciar el comportamiento de la Enfermedad Pulmonar Intersticial Localizada según la captación del medio de contraste.



CAPÍTULO IV



4. METODOLOGÍA

4.1 Tipo y diseño de estudio:

Se realizó un estudio descriptivo, prospectivo, en base a los informes radiológicos del Departamento de Imagenología del Hospital José Carrasco Arteaga en el periodo comprendido entre Julio – Diciembre 2014.

4.2 Universo y muestra:

El universo y la muestra estuvo conformado por pacientes que se realizaron un estudio tomográfico de tórax, en el departamento de imagenología del “Hospital José Carrasco Arteaga” de la ciudad de Cuenca, entre los meses de Julio hasta Diciembre del 2014.

4.3 Criterios de Inclusión:

Se incluyó todos los pacientes remitidos de las diferentes áreas y servicios del Instituto de Seguridad Social (IESS), con solicitud médica de tomografía de tórax, desde Julio hasta Diciembre del 2014.

4.4 Criterios de Exclusión:

Se excluyó todas las historias clínicas que estén incompletas y sin datos suficientes para la realización de la investigación; así como también a los estudios de los pacientes que por sus condiciones de salud y colaboración no se pudo concluir la tomografía torácica.



4.5 Operacionalización de las variables

VARIABLE	CONCEPTO	INDICADOR	UNIDADES O CATEGORIAS	ESCALA
EDAD	Tiempo transcurrido desde el nacimiento hasta la fecha	Fecha de nacimiento	Años	Numérica
SEXO	Características biológicas que definen al espectro de humanos como hembras y machos	Caracteres sexuales secundarios	Masculino Femenino	SI – NO
PATRÓN NODULAR	Lesión pulmonar múltiple o única redonda <4cm.	> 2 nódulos Nódulo único	Múltiple Único	SI – NO
PATRÓN MASA	Lesión pulmonar mayos a 6cm mas o menos redonda.	>6cm	Solida Mixta Quística	SI – NO
CONTRASTE INTRAVENOSO	Sustancia que mejora la visibilidad de estructuras o fluidos dentro del organismo.	Capta No capta	Homogéneo Heterogéneo	SI – NO



4.6 Técnicas y procedimientos

Para identificar la patología en estudio en los pacientes que asistieron al Departamento de Imagenología del Hospital José Carrasco Arteaga con solicitud de estudio tomográfico torácico, se verificó que estén dentro de los criterios de inclusión anteriormente expuestos.

Para proceder a desarrollar la presente investigación se solicitó el permiso respectivo al Dr. Marco Rivera Jefe de Docencia e Investigación. **(Anexo 1)**.

Una vez aprobada la solicitud **(Anexo 2)**, se procedió a recolectar la información en el formulario previamente elaborado **(Anexo 3)**.

Luego de llenados los formularios, se clasificó y registró la información sistemáticamente para su posterior análisis en el sistema informático, de acuerdo a las variables establecidas en el formulario.

4.7 Plan de tabulación y análisis

El análisis de la información se realizó con la ayuda del programa estadístico SPSS Versión 22, las tablas y gráficos se construyeron en el programa Excel 2010.

La información está representada en tablas y gráficos. Se utilizó estadística descriptiva.



4.8 Aspectos Éticos

Se respetó la confidencialidad de los datos obtenidos de los pacientes que acudieron al departamento de Imagenología del Hospital “José Carrasco Arteaga”.

No se utilizó consentimiento informado ya que no se tuvo contacto con los pacientes debido a que la información se obtuvo de los informes radiológicos obtenidos a través de las historias clínicas.



CAPÍTULO V



5. ANÁLISIS DE LA INFORMACIÓN

I PARTE

5.1 CARACTERÍSTICAS GENERALES DEL ESTUDIO

a) Sexo

TABLA Nro. 1

Distribución de 1003 informes tomográficos de pacientes que se realizaron Tomografía Axial Computarizada de tórax. Según sexo. Cuenca – Ecuador. Julio – Diciembre 2014.

SEXO DE LOS PACIENTES		
	Frecuencia	Porcentaje
FEMENINO	513	51,1%
MASCULINO	490	48,9%
Total	1003	100,0%

FUENTE: Formularios

ELABORADO POR: Los autores

ANÁLISIS

De los 1003 estudios tomográficos, el 51.1% corresponde al sexo femenino, y el sexo masculino con un porcentaje de 48.9%.

b) Edad



TABLA Nro. 2

Distribución de 1003 informes tomográficos de pacientes que se realizaron Tomografía Axial Computarizada de tórax. Según grupo de edad. Cuenca – Ecuador. Julio – Diciembre 2014.

EDAD DE LOS PACIENTES		
	<i>FRECUENCIA</i>	<i>PORCENTAJE</i>
<i><= 30</i>	19	1,9%
<i>31 - 37</i>	76	7,6%
<i>38 - 44</i>	128	12,8%
<i>45 - 52</i>	108	10,8%
<i>53 - 59</i>	135	13,5%
<i>60 - 66</i>	164	16,4%
<i>67 - 73</i>	148	14,8%
<i>74 - 80</i>	120	12,0%
<i>81 - 88</i>	64	6,4%
<i>89 - 95</i>	36	3,6%
<i>96+</i>	5	0,5%
<i>Total</i>	1003	100%

FUENTE: Formularios

ELABORADO POR: Los autores

ANÁLISIS.

Se observó que el grupo de edad más frecuente de los pacientes que se sometieron a la realización de una tomografía de tórax se ubicó entre los 60 – 66 años de edad, con un porcentaje de (16.4%), seguido del 14.8% entre las edades de 67-63 años.

c) Edad



TABLA Nro. 3

Análisis de la variables cuantitativa de estudio según los rangos de edad

VARIABLE	MEDIA	DESVIO ESTÁNDAR	MEDIANA	VALOR MÍNIMO	VALOR MÁXIMO
EDAD	59,80	16,11	61	29	102

FUENTE: Formularios

ELABORADO POR: Los autores

ANÁLISIS.

La media de la edad de pacientes atendidos fue 59,80, el desvió estándar 16,113. El valor mínimo de edad 29 y el máximo 102 años.

II PARTE



5.2 DATOS SOBRE EL INFORME RADIOLOGICO

1.- Frecuencia General de Lesiones Intersticiales Localizadas

TABLA Nro. 4

Distribución de 1003 informes tomográficos de pacientes que se realizaron Tomografía Axial Computarizada de tórax. Según diagnóstico. Cuenca – Ecuador. Julio – Diciembre 2014.

	FRECUENCIA	PORCENTAJE
Lesiones Intersticiales Localizadas	494	49,3%
OTROS	509	50,7%
Total	1003	100,0%

FUENTE: Formularios

ELABORADO POR: Los autores

ANÁLISIS

Se apreció que de los 1003 informes realizados, los 494 con un porcentaje del 49,3% correspondió a los informes con diagnóstico de enfermedad intersticial localizada y el 50.7% a estudios normales o con otro tipo de hallazgos.



2. Frecuencia de Lesiones Intersticiales Localizadas según Nódulo o Masa.

TABLA Nro. 5

Distribución de 494 historias clínicas de pacientes con Enfermedad Pulmonar Intersticial localizada en pacientes que se realizaron Tomografía Axial Computarizada de Tórax, según Lesión Localizada. Hospital “José Carrasco Arteaga” Cuenca – Ecuador. Julio – Diciembre 2014

	FRECUENCIA	PORCENTAJE
NÓDULO	327	66,1%
MASA	167	33,8%
TOTAL	494	100%

FUENTE: Formularios

ELABORADOPOR: Los autores

ANÁLISIS

De los 494 pacientes con diagnóstico de enfermedad intersticial localizada se identificó que el patrón más frecuente es el nódulo (66.1%); seguido por el patrón masa con el 33.8%.



3. Frecuencia de Lesiones Intersticiales Localizadas según tamaño del Nódulo

TABLA Nro. 6

Distribución de 327 historias clínicas de pacientes con diagnóstico de nódulo (EPIL), que se realizaron Tomografía Axial Computarizada de Tórax, según su tamaño. Hospital “José Carrasco Arteaga” Cuenca – Ecuador. Julio – Diciembre 2014

TAMAÑO DE LOS NÓDULOS (mm)	FRECUENCIA	PORCENTAJE
<= 10	88	26,9%
11 – 20	94	28,7%
21 – 30	116	35,4%
31 – 39	29	8,8%
Total	327	100%

FUENTE: Formularios

ELABORADO POR: Los autores

ANÁLISIS

El tamaño nodular más frecuente es de 21 - 30mm con un porcentaje de 35.4%, seguido de 11 -20mm con un porcentaje 28.7%.

4. Tamaño de los nódulos



TABLA Nro. 7

Análisis de la variables cuantitativa de estudio según el tamaño del nódulo.

VARIABLE	MEDIA	DESVIO ESTÁNDAR	MEDIANA	VALOR MÍNIMO	VALOR MÁXIMO
TAMAÑO DEL NÓDULO	6.02	9,2	1.00	1	39

FUENTE: Formularios

ELABORADO POR: Los autores

ANÁLISIS.

La media según el tamaño del nódulo fue 6,02, el desvió estándar 9,2. El valor mínimo del tamaño 1mm y el máximo 39mm.

5. Frecuencia de Lesiones Intersticiales Localizadas según características radiológicas del nódulo.



TABLA Nro. 8

Distribución de 327 historias clínicas de pacientes con diagnóstico de nódulo, que se realizaron Tomografía Axial Computarizada de Tórax, según sus características tomográficas, Hospital “José Carrasco Arteaga” Cuenca – Ecuador. Julio – Diciembre 2014

PATRON NODULAR	FRECUENCIA	PORCENTAJE
REGULAR	96	29,3%
IRREGULAR	75	22,9%
ESPICULADO	83	25,3%
CALCIFICADO	73	22,3%
TOTAL	327	100%

FUENTE: Formularios

ELABORADO POR: Los autores

ANÁLISIS

De los 327 pacientes con diagnóstico de nódulos se identificó a la característica regular como la más frecuente, con un porcentaje del 29,3%, seguido por el espiculado con 25,3%.

6. Frecuencia de Lesiones Intersticiales Localizadas según el uso de medio de contraste en Nódulos.



TABLA Nro. 9

Distribución de 327 historias clínicas de pacientes con diagnóstico de nódulo, que se realizaron Tomografía Axial Computarizada de Tórax, según, tipo de estudio, Hospital “José Carrasco Arteaga” Cuenca – Ecuador. Julio – Diciembre 2014

TIPO DE ESTUDIO	NÓDULOS	
	Frecuencia	Porcentaje
CONTRASTADO	236	72,17%
SIMPLE	91	27,82%
TOTAL	327	100%

FUENTE: Formularios

ELABORADO POR: Los autores

ANÁLISIS

De los 327 pacientes con diagnóstico de nódulos, 236 correspondieron a un estudio tomográfico contrastado con un porcentaje de 72,17%, mientras que 91 pacientes se sometieron a un estudio tomográfico simple con un porcentaje de 27.82%.



7. Frecuencia de Lesiones Intersticiales Localizadas según la captación de medio de contraste en Nódulos.

TABLA Nro. 10

Distribución de 236 historias clínicas de pacientes con diagnóstico de nódulo que se realizaron Tomografía Axial Computarizada de Tórax, según la captación de medio de contraste en nódulos. Hospital “José Carrasco Arteaga” Cuenca – Ecuador. Julio – Diciembre 2014

CAPTACIÓN DE MC NÓDULOS	FRECUENCIA	PORCENTAJE
HOMOGÉNEO	134	56,7%
HETEROGÉNEO	102	43,2%
TOTAL	236	100%

FUENTE: Formularios

ELABORADO POR: Los autores

ANÁLISIS

De los 236 pacientes con patrón nodular, la captación de medio de contraste en forma homogénea corresponde a un porcentaje de 56,7% y la captación de medio de contraste en forma heterogénea con un porcentaje de 43,2%.



8. Frecuencia de Lesiones Intersticiales Localizadas según tamaño de Masa

TABLA Nro. 11

Distribución de 167 historias clínicas de pacientes con diagnóstico de masa (EPIL), que se realizaron Tomografía Axial Computarizada de Tórax, según su tamaño. Hospital “José Carrasco Arteaga” Cuenca – Ecuador. Julio – Diciembre 2014

TAMAÑO DE LA MASA (mm)	FRECUENCIA	PORCENTAJE
40 - 49	36	21,5%
50 - 59	28	16,7%
60 - 69	36	21,5%
70 - 79	32	19,1%
80 - 89	23	13,7%
90 - 99	8	4,7%
100+	4	2,3%
Total	167	100%

FUENTE: Formularios

ELABORADO POR: Los autores

ANÁLISIS

El tamaño más frecuente de las masas esta entre los 40 – 69mm con un porcentaje del 21.5%, y en segundo lugar un tamaño de 70 – 79mm (19.1%).



9. Tamaño de las masas

TABLA Nro. 12

Análisis de la variables cuantitativa de estudio según el tamaño de la masa.

VARIABLE	MEDIA	DESVIO ESTÁNDAR	MEDIANA	VALOR MÍNIMO	VALOR MÁXIMO
TAMAÑO DE MASA	11,40	24,34	1.00	40	100

FUENTE: Formularios

ELABORADO POR: Los autores

ANÁLISIS.

La media según el tamaño del patrón masa fue 11,40, el desvió estándar 24.34. El valor mínimo del tamaño 40mm y el máximo 100mm.



10. Frecuencia de Lesiones Intersticiales Localizadas según características radiológicas de la Masa.

TABLA Nro. 13

Distribución de 167 historias clínicas de pacientes con diagnóstico masa, que se realizaron Tomografía Axial Computarizada de Tórax, según sus características tomográficas, Hospital “José Carrasco Arteaga” Cuenca – Ecuador. Julio – Diciembre 2014

MASA	FRECUENCIA	PORCENTAJE
QUISTICA	46	27,5%
MIXTA	72	43,1%
SOLIDA	49	29,3%
TOTAL	167	100%

FUENTE: Formularios

ELABORADO POR: Los autores

ANÁLISIS

Se identificó las características radiológicas más frecuentes de las masas en forma mixta, con un porcentaje de 43.1%, seguido por las sólidas con el 29,3%, y quística con un porcentaje de 27,5%.



11. Frecuencia de Lesiones Intersticiales Localizadas según el uso de medio de contraste en masas.

TABLA Nro. 14

Distribución de 167 historias clínicas de pacientes con diagnóstico de masas, que se realizaron Tomografía Axial Computarizada de Tórax, según, el uso de medio de contraste. Hospital “José Carrasco Arteaga” Cuenca – Ecuador. Julio – Diciembre 2014

TIPO DE ESTUDIO	MASAS	
	Frecuencia	Porcentaje
CONTRASTADO	117	70,05%
SIMPLE	50	29,94%
TOTAL	167	100%

FUENTE: Formularios

ELABORADO POR: Los autores

ANÁLISIS

En nuestro estudio encontramos que de los 167 pacientes con diagnóstico de masa, 117 se sometieron a un estudio tomográfico contrastado con un porcentaje de 70.05%, el número restante de 50 pacientes se realizó un estudio tomográfico simple con un porcentaje de 29.94%.



12. Frecuencia de Lesiones Intersticiales Localizadas según la captación de medio de contraste en Masas.

TABLA Nro. 15

Distribución de la presencia de Enfermedad Pulmonar Intersticial localizada en pacientes que se realizaron Tomografía Axial Computarizada de Tórax, según captación de medio de contraste en masa. Hospital “José Carrasco Arteaga” Cuenca – Ecuador. Julio – Diciembre 2014

CAPTACIÓN DE MC MASA	FRECUENCIA	PORCENTAJE
HOMOGENEO	54	46,1%
HETEROGENEO	63	53,8%
TOTAL	117	100%

FUENTE: Formularios

ELABORADO POR: Los autores

ANÁLISIS

De los 117 pacientes con patrón masa, la captación de medio de contraste en forma heterogénea corresponde a un porcentaje de 53.8% y la captación de medio de contraste en forma homogénea con un porcentaje de 46,1%.

**III PARTE****5.3 RELACIÓN ENTRE VARIABLES****1. Frecuencia de Nódulos según Grupo Sexo.****TABLA Nro. 16**

Distribución de 327 pacientes que presentaron Nódulos en Tomografía Axial Computarizada de Tórax, según Sexo. Hospital “José Carrasco Arteaga” Cuenca – Ecuador. Julio – Diciembre 2014

SEXO	ENFERMEDAD PULMONAR INTERSTICIAL LOCALIZADA - NODULOS	
	FRECUENCIA	PORCENTAJE
MASCULINO	144	44%
FEMENINO	183	56%
TOTAL	327	100%

FUENTE: Formularios

ELABORADO POR: Los autores

ANÁLISIS.

Se observó que la presencia de nódulos se presenta con mayor frecuencia en el sexo femenino con un porcentaje de 56% seguido del sexo masculino con un 44%.



2. Frecuencia de Masas según Grupo Sexo.

TABLA Nro. 17

Distribución de 327 pacientes que presentaron masas en Tomografía Axial Computarizada de Tórax, según Sexo. Hospital “José Carrasco Arteaga” Cuenca – Ecuador. Julio – Diciembre 2014

SEXO	ENFERMEDAD PULMONAR INTERSTICIAL LOCALIZADA - MASAS	
	FRECUENCIA	PORCENTAJE
MASCULINO	70	42%
FEMENINO	97	58%
TOTAL	167	100%

FUENTE: Formularios

ELABORADO POR: Los autores

ANÁLISIS.

De los 167 pacientes con patrón masa, se observó que se presenta con mayor frecuencia en el sexo femenino con un porcentaje de 58%, seguido del sexo masculino con 42%.



5.4 DISCUSIÓN

Se estudiaron 1003 tomografías de tórax en pacientes que acudieron al departamento de Imagenología del Hospital “José Carrasco Arteaga” de la Ciudad de Cuenca, en personas de ambos sexos entre las edades de 29 -102 años. Se apreció que el 49,3% de los pacientes presentó la patología, siendo el sexo femenino el de mayor porcentaje con el 51.1%, mientras el sexo masculino con 48.9%.

De los pacientes con la patología se determinó que el 66,1% presentaron Lesiones Focales Nodulares sin existir estudios de estas características, siendo el que más se asemeja el estudio realizado en la Universidad de Chile por los Drs. Sepulveda en Febrero del 2008, con una muestra de 500 pacientes encontrándose la patología en aproximadamente el 22% de los mismos. (3)

El tamaño más frecuente de los nódulos fue de 21-30mm con un porcentaje del 35,4%, que concuerda con el estudio realizado en Lima - Perú por el Dr. Peña Alejandro que demostró que la mayor frecuencia de nódulos están entre 21-30mm con un porcentaje de 44,44%, en un estudio realizado en 670 pacientes. (14)

En nuestro estudio hemos podido determinar que la forma y el patrón nodular más frecuente es el de bordes regulares (29,3%), el espiculado con un 25,3% y el calcificado con 25,3% que se compara con el estudio realizado en España por la Sociedad Respiratoria SER en el año 2010, en el que se obtuvo un porcentaje del 27,7% en patrón regular, con una muestra de 1000 pacientes con diagnóstico de nódulo pulmonar solitario, (12)

En nuestro estudio la captación del medio de contraste fue homogénea con un 56,7% esto se corrobora con lo mencionado en el libro Diagnóstico por Imagen Pedrosa volumen 1, 3ra ed. España (9)

En nuestra investigación se observó que el 33,8% corresponde a masas, no se encontraron estudios similares en otras localidades.



La investigación dio como resultado que la masa de mayor tamaño fue de 40-49mm con un porcentaje del 21,5%, similares datos que se encontraron en un estudio realizado en Lima – Perú por el Dr. Peña Alejandro, en el que demostró que el tamaño es de 40-49 mm con un porcentaje de 24,44%, se trabajó con una muestra de 700 pacientes. (14)

Se encontró que las masas de aspecto mixto fueron 43,1%, donde la investigación realizada por el Dr. Conde Valero en Madrid – España, manifiesta un 40% en masas de característica mixta en un estudio realizado en 500 pacientes. (3)

La forma de captación de medio de contraste heterogénea corresponde al 53,8% concordando con la bibliografía tomada en el libro Diagnóstico por Imagen de Pedrosa. Volumen 1, 3ra ed. España (9)

En nuestro estudio se encontró que la presencia de nódulos es más frecuente en el sexo femenino con un 56%, y en las masas 58%.



5.5 CONCLUSIONES Y RECOMENDACIONES

5.5.1 CONCLUSIONES

En nuestra investigación hemos llegado a las siguientes conclusiones:

Se estudió 1003 pacientes durante el periodo Julio – Diciembre del 2014, de los cuales 494 tuvieron el diagnóstico de Lesión Intersticial Localizada Torácica.

El 51.1% de los pacientes que se realizaron Tomografía de tórax fueron del sexo femenino cuya edad más frecuente estuvo en los rangos comprendidos entre 60 – 66 años con un porcentaje de 16.4%.

En cuanto a la patología estudiada Enfermedad Pulmonar Intersticial Localizada fue más frecuente en el sexo femenino con un 57% con un rango de edad entre los 60 – 66 años con un porcentaje de 17.4%.

Se clasificó a la estudiada Enfermedad Pulmonar Intersticial Localizada en nódulos cuyo porcentaje fue del 66,1% mientras que el 33,8% de la patología se presentó como masa.

El tamaño más frecuente de los nódulos fue de 21-30mm con un porcentaje de 35,4%, mientras que en la masa el tamaño más frecuente fue de 40 a 54mm, con un porcentaje de 31.1%

En cuanto a los nódulos el patrón tomográfico más frecuente es el regular de pared definida y que conserva la interfase con un porcentaje del 29,3%.

El 56.7% de los nódulos presentaron un patrón de captación homogénea al medio de contraste, mientras que las masas presentaron un 53.8% de captación heterogénea.



5.5.2 RECOMENDACIONES

Según el estudio que hemos realizado sobre Frecuencia y Características de las lesiones intersticiales localizadas en pacientes con estudio tomográfico torácico, Hospital “José Carrasco Arteaga” Cuenca, en el periodo comprendido entre Julio a Diciembre del año 2014 hemos evidenciado que la patología se encuentra con mayor frecuencia en las mujeres que en los hombres con un grupo de edad comprendido entre los 60 y 66 años, teniendo en cuenta esos aspectos planteamos las siguientes propuestas:

- Realizar investigaciones subsiguientes para tener un conocimiento más profundo sobre frecuencia de las lesiones intersticiales localizadas y su epidemiología en la población en estudio.
- A los licenciados/as en Imagenología que realicen Tomografía Computarizada en los diferentes centros, cuando se encuentren con patologías torácicas deben medir las lesiones en todos sus diámetros además de utilizar el ROI para determinar las UH de cada una de las lesiones.
- Se recomienda que los informes radiológicos sean más detallados y explícitos de preferencia con UH y cuantificar los tamaños de las lesiones para poder determinar de mejor manera a que tipo corresponden.
- Tener protocolos universales para los informes radiológicos del tórax.
- En todo paciente que se encuentre una lesión sospechosa de nódulo o masa en las Rx de tórax, se debe complementar con tomografía de alta resolución.



6. BIBLIOGRAFIA

1. **Sepúlveda T., Fuentes G.**; Nódulo pulmonar solitario; Rev. Chilena de Cirugía 2008; 60 (1). págs. 71-78. Disponible en: <http://www.scielo.cl/pdf/rchcir/v60n1/art16.pdf> (1)
2. **Castañer E.**; Nódulo pulmonar solitario. Disponible en: http://radiologsdecatalunya.cat/formacio/resums/GB07BT07_R.pdf
3. **A. Conde Valero.** Neumología. Neoplasias TC. España: editorial Marban. 2009. Pags. 233 – 238.
4. **Gabrielli N., Muños G., Passalacqua H., Martinez R., Plasencio S., Troncoso G., Carrasco A., Oettinger W.**; Nódulo pulmonar solitario Rev. Cuadernos de cirugía 21(1). Disponible en: http://mingaonline.uach.cl/scielo.php?pid=S071828642007000100010&script=sci_arttext
5. **Saíenz M.**; Tumores benignos y malignos del pulmón. 45 (3-4). Disponible en: http://bvs.sld.cu/revistas/cir/vol45_3_06/cir21306.pdf
6. **Ancochea J.**; Clasificación Actual de las Enfermedades Pulmonares Intersticiales Difusas. Disponible en: <http://www.neumosur.net/files/NS2006.18.1.A01.pdf>
7. **Duménigo A., Armas P., Gil H., Gordis A.**; Vías respiratorias. Hospital Provincial Universitario Clínicoquirúrgico. Disponible en: http://bvs.sld.cu/revistas/cir/vol46_2_07/cir09207.htm



8. **Sebbagh P., Mordojovich R., Undurraga M.**; Anatomía Radiología de Torax. Enfermedades respiratorias. Pags. 109-137. Disponible en:
<http://www.scielo.cl/scielo.php?pid=S0717-73482012000200005&script=sciarttext> (2), (3)
9. **Pedrosa C.** Diagnóstico por Imagen. 1vol torax. 3ra ed. España: Marban Libros, SL; 2009. pags. 63-69. (4)
10. **Hofer M.** CT Teaching Manual. 2da ed. Germany: Thieme; 2007. pags. 74-100.(5)(6)
11. Exploración Tac de tórax Disponible en:
<http://www.radiologyinfo.org/sp/info.cfm?pg=chestct>
12. Enfermedad del Aparato Respiratorio. disponible en línea:
http://web.udl.es/usuarios/w4137451/webresp/contenidos_docentes/temario/pdf_temas/intersticiales8.pdf (2)
13. **Lee, J. Stanley, R.** Body TC correlación RM. Neumosur. Madrid – España: editorial Marban. 2008. Págs. 96 – 108.
14. Peña, V. Alejandro, M. EPIL. Aparato Respiratorio. disponible en línea:
http://sisbib.unmsm.edu.pe/bibvirtualdata/tesis/salud/Pe%C3%B1a_VA/enPDF/T_completo.PDF



ANEXOS



ANEXO 1.



UNIVERSIDAD DE CUENCA
Fundada en 1867

Cuenca, 14 de Septiembre de 2014.

Señor Doctor.

Marco Rivera Ullaui.
COORDINADOR GENERAL DE INVESTIGACIÓN.
HOSPITAL JOSÉ CARRASCO ARTEAGA.
IESS – CUENCA

Presente.

De nuestras consideraciones.

Por este medio le enviamos un cordial saludo, deseándole éxitos en sus labores.

Nos presentamos ante usted, y de la manera más cordial solicitamos muy comedidamente su autorización para que se nos permita levantar los datos estadísticos sobre los informes radiológicos, con el fin de cumplir con la tesis de fin de carrera denominada **FRECUENCIA Y CARACTERÍSTICAS DE LAS LESIONES INTERSTICIALES LOCALIZADAS EN PACIENTES CON ESTUDIO TOMOGRÁFICO TORACICO, HOSPITAL "JOSÉ CARRASCO ARTEAGA" CUENCA, JULIO – DICIEMBRE 2014** realizada por los estudiantes: **AREVALO ARELLANO CARLOS EDUARDO, MATUTE ASTUDILLO LEONARDO JAVIER y MERCHÁN ROJAS DANIEL ALFREDO**, egresados del Área de Imagenología, de la Facultad de Ciencias Médicas, de la Universidad de Cuenca, previo a la obtención de título de Licenciatura de Imagenología, considerando que es un valioso aporte para el campo de la Imagenología.

La misma cuenta con la aprobación necesaria en la Universidad, adjuntamos protocolo y documentación necesaria para el trámite respectivo en esta prestigiosa Institución.

Por la favorable atención que se digna dar a la presente, le anticipo mi agradecimiento.

Atentamente.

Leonardo Javier Matute Astudillo

CI: 0105780597

Daniel Alfredo Merchán Rojas


CI: 0103347001

Carlos Eduardo Arevalo Arellano



CI: 0104732300



ANEXO 2.

 INSTITUTO ECUATORIANO DE SEGURIDAD SOCIAL HOSPITAL JOSÉ CARRASCO ARTEAGA COORDINACIÓN GENERAL DE INVESTIGACIÓN	
ACTA DE ENTREGA RECEPCION TESIS DE FIN DE CARRERA	
En la ciudad de Cuenca, a los 24 días del mes de septiembre del presente año, recibo un documento:	
FECHA DE RECEPCION	24/09/2014
FECHA ACEPTACION	24/11/2014 n: G. Paez
TITULO	FRECUENCIA Y CARACTERISTICAS DE LAS LESIONES INTERSTICIALES LOCALIZADAS EN PACIENTES CON ESTUDIO TOMOGRAFICO TORACICO HOSPITAL JOSE CARRASCO ARTEAGA, CUENCA JULIO- DICIEMBRE 2014
CONTENIDO	
AUTORES	CARLOS EDUARDO AREVALO ARELLANO, LEONARDO JAVIER MATUTE ASTUDILLO, DANIEL ALFREDO MERCHÁN ROJAS
CORREO ELECTRONICO	jdmodeno@hotmail.com
DIRECCION	PRINCESA TOA 1-73
TELEFONO	803418
CELULAR	0939935326
REVISORES	

Para constancia de lo actuado se firma en original y una copia

 TANIA CRESPO ASTUDILLO SECRETARIA	 DANIEL ALFREDO MERCHÁN ROJAS ESTUDIANTE
---	--

Av. José Carrasco Arteaga entre Popayan y Pacto Andino Conmutador: 07 2861500 Ext. 2053 P.O. Box 0101045 Cuenca – Ecuador, Docencia telf: 07 2864898 E-mail: idocenciahja@hotmail.com



ANEXO 3.



FORMULARIO DE RECOLECCIÓN DE DATOS
UNIVERSIDAD DE CUENCA
FACULTAD DE CIENCIAS MÉDICAS
ESCUELA DE TECNOLOGIA MÉDICA

FORMULARIO Nº

H.C

EDAD _____ AÑOS

SEXO M F

LESION INTERSTICIAL LOCALIZADA SI NO

NODULO MASA TAMAÑO

PATRON NODULAR:

REGULAR IRREGULAR ESPICULADO CALCIFICADA

MASA

QUISTICA MIXTA SOLIDA

CONTRASTE

SI NO.

HOMOGENEO HETEROGENEO



ANEXO 4



FORMULARIO DE RECOLECCIÓN DE DATOS
UNIVERSIDAD DE CUENCA
FACULTAD DE CIENCIAS MÉDICAS
ESCUELA DE TECNOLOGIA MÉDICA.

FORMULARIO Nº

H.C

EDAD AÑOS

SEXO M F

LESION INTERSTICIAL LOCALIZADA SI NO

NODULO MASA TAMAÑO

PATRON NODULAR:

REGULAR IRREGULAR ESPICULADO CALCIFICADA

MASA

QUISTICA MIXTA SOLIDA

CONTRASTE

SI NO.

HOMOGENEO HETEROGENEO